This is a digital copy of a book that was preserved for generations on library shelves before it was carefully scanned by Google as part of a project to make the world's books discoverable online.

It has survived long enough for the copyright to expire and the book to enter the public domain. A public domain book is one that was never subject to copyright or whose legal copyright term has expired. Whether a book is in the public domain may vary country to country. Public domain books are our gateways to the past, representing a wealth of history, culture and knowledge that's often difficult to discover.

Marks, notations and other marginalia present in the original volume will appear in this file - a reminder of this book's long journey from the publisher to a library and finally to you.

Usage guidelines

Google is proud to partner with libraries to digitize public domain materials and make them widely accessible. Public domain books belong to the public and we are merely their custodians. Nevertheless, this work is expensive, so in order to keep providing this resource, we have taken steps to prevent abuse by commercial parties, including placing technical restrictions on automated querying.

We also ask that you:

+ *Make non-commercial use of the files* We designed Google Book Search for use by individuals, and we request that you use these files for personal, non-commercial purposes.
+ *Refrain from automated querying* Do not send automated queries of any sort to Google's system: If you are conducting research on machine translation, optical character recognition or other areas where access to a large amount of text is helpful, please contact us. We encourage the use of public domain materials for these purposes and may be able to help.
+ *Maintain attribution* The Google "watermark" you see on each file is essential for informing people about this project and helping them find additional materials through Google Book Search. Please do not remove it.
+ *Keep it legal* Whatever your use, remember that you are responsible for ensuring that what you are doing is legal. Do not assume that just because we believe a book is in the public domain for users in the United States, that the work is also in the public domain for users in other countries. Whether a book is still in copyright varies from country to country, and we can't offer guidance on whether any specific use of any specific book is allowed. Please do not assume that a book's appearance in Google Book Search means it can be used in any manner anywhere in the world. Copyright infringement liability can be quite severe.

About Google Book Search

Google's mission is to organize the world's information and to make it universally accessible and useful. Google Book Search helps readers discover the world's books while helping authors and publishers reach new audiences. You can search through the full text of this book on the web at `http://books.google.com/`

A propos de ce livre

Ceci est une copie numérique d'un ouvrage conservé depuis des générations dans les rayonnages d'une bibliothèque avant d'être numérisé avec précaution par Google dans le cadre d'un projet visant à permettre aux internautes de découvrir l'ensemble du patrimoine littéraire mondial en ligne.

Ce livre étant relativement ancien, il n'est plus protégé par la loi sur les droits d'auteur et appartient à présent au domaine public. L'expression "appartenir au domaine public" signifie que le livre en question n'a jamais été soumis aux droits d'auteur ou que ses droits légaux sont arrivés à expiration. Les conditions requises pour qu'un livre tombe dans le domaine public peuvent varier d'un pays à l'autre. Les livres libres de droit sont autant de liens avec le passé. Ils sont les témoins de la richesse de notre histoire, de notre patrimoine culturel et de la connaissance humaine et sont trop souvent difficilement accessibles au public.

Les notes de bas de page et autres annotations en marge du texte présentes dans le volume original sont reprises dans ce fichier, comme un souvenir du long chemin parcouru par l'ouvrage depuis la maison d'édition en passant par la bibliothèque pour finalement se retrouver entre vos mains.

Consignes d'utilisation

Google est fier de travailler en partenariat avec des bibliothèques à la numérisation des ouvrages appartenant au domaine public et de les rendre ainsi accessibles à tous. Ces livres sont en effet la propriété de tous et de toutes et nous sommes tout simplement les gardiens de ce patrimoine. Il s'agit toutefois d'un projet coûteux. Par conséquent et en vue de poursuivre la diffusion de ces ressources inépuisables, nous avons pris les dispositions nécessaires afin de prévenir les éventuels abus auxquels pourraient se livrer des sites marchands tiers, notamment en instaurant des contraintes techniques relatives aux requêtes automatisées.

Nous vous demandons également de:

+ *Ne pas utiliser les fichiers à des fins commerciales* Nous avons conçu le programme Google Recherche de Livres à l'usage des particuliers. Nous vous demandons donc d'utiliser uniquement ces fichiers à des fins personnelles. Ils ne sauraient en effet être employés dans un quelconque but commercial.

+ *Ne pas procéder à des requêtes automatisées* N'envoyez aucune requête automatisée quelle qu'elle soit au système Google. Si vous effectuez des recherches concernant les logiciels de traduction, la reconnaissance optique de caractères ou tout autre domaine nécessitant de disposer d'importantes quantités de texte, n'hésitez pas à nous contacter. Nous encourageons pour la réalisation de ce type de travaux l'utilisation des ouvrages et documents appartenant au domaine public et serions heureux de vous être utile.

+ *Ne pas supprimer l'attribution* Le filigrane Google contenu dans chaque fichier est indispensable pour informer les internautes de notre projet et leur permettre d'accéder à davantage de documents par l'intermédiaire du Programme Google Recherche de Livres. Ne le supprimez en aucun cas.

+ *Rester dans la légalité* Quelle que soit l'utilisation que vous comptez faire des fichiers, n'oubliez pas qu'il est de votre responsabilité de veiller à respecter la loi. Si un ouvrage appartient au domaine public américain, n'en déduisez pas pour autant qu'il en va de même dans les autres pays. La durée légale des droits d'auteur d'un livre varie d'un pays à l'autre. Nous ne sommes donc pas en mesure de répertorier les ouvrages dont l'utilisation est autorisée et ceux dont elle ne l'est pas. Ne croyez pas que le simple fait d'afficher un livre sur Google Recherche de Livres signifie que celui-ci peut être utilisé de quelque façon que ce soit dans le monde entier. La condamnation à laquelle vous vous exposeriez en cas de violation des droits d'auteur peut être sévère.

À propos du service Google Recherche de Livres

En favorisant la recherche et l'accès à un nombre croissant de livres disponibles dans de nombreuses langues, dont le français, Google souhaite contribuer à promouvoir la diversité culturelle grâce à Google Recherche de Livres. En effet, le Programme Google Recherche de Livres permet aux internautes de découvrir le patrimoine littéraire mondial, tout en aidant les auteurs et les éditeurs à élargir leur public. Vous pouvez effectuer des recherches en ligne dans le texte intégral de cet ouvrage à l'adresse `http://books.google.com`

No.

BOSTON

MEDICAL LIBRARY,

19 BOYLSTON PLACE.

BULLETINS

DE LA

SOCIÉTÉ ANATOMIQUE

DE PARIS

BULLETINS

DE LA

SOCIÉTÉ ANATOMIQUE

DE PARIS

ANATOMIE NORMALE, ANATOMIE PATHOLOGIQUE, CLINIQUE

LXXIIe ANNÉE (1897)

5me SÉRIE. — TOME XI

RÉDIGÉS PAR

MM. R. MARIE et MACAIGNE

SECRÉTAIRES

185 Figures dans le texte

PARIS

G. STEINHEIL, ÉDITEUR

2, RUE CASIMIR-DELAVIGNE, 2

1897

BOSTON MEDICAL
DEC 23 1898
LIBRARY.

CATALOGUED
DEC 23 1898
E. H. B.

4673

BOSTON MEDICAL LIBRARY
DEC 23 1898

LISTE

DES

MEMBRES DE LA SOCIÉTÉ ANATOMIQUE

ANNÉE 1897.

Bureau.

Président		MM. Cornil
Vice-Présidents		Mauclaire Toupet
Secrétaires		R. Marie Macaigne
Archiviste		Morestin
Trésorier		Griffon
Membres du Comité	Titulaires	Klippel Guinard Durante
	Adjoints	F. Bezançon Mermet Auvray

Membres honoraires.

1893. Achard, faubourg St-Honoré, 164, Paris.
1888. Albarran, rue de Varennes, 63, Paris.
1874. Anger (Th.), boulevard Haussmann, 105, Paris.
1883. Babinski, boulevard Haussmann, 170 *bis*, Paris.
1879. Balzer, rue de l'Arcade, 8, Paris.
1875. Barié, rue d'Argenteuil, 15, Paris.
1879. Barth, rue Saint-Thomas-d'Aquin, 2, Paris.
1889. Baumgarten, à Tübingen.
1887. Bazy, rue d'Antin, 21, Paris.
1878. Berger (P.), rue de Bourgogne, 16, Paris.
1869. Bouchard (Ch.), rue de Rivoli, 174, Paris.
1877. Bouilly, 9, rue de Beaujon, Paris.
1864. Bourneville, rue des Carmes, 14, Paris.
1887. Brault, rue de l'Arcade, 18, Paris.
1885. Brissaud, quai Voltaire, 9, Paris.
1892. Broca, rue de l'Université, 5, Paris.

1879. Brouardel, Faculté de Médecine, Paris.
1870. Bucquoy, rue de l'Université, 81, Paris.
1878. Budin, avenue Hoche, 4, Paris.
1883. Capitan, rue des Ursulines, 5, Paris.
1879. Cartaz, boulevard Haussmann, 39, Paris.
1892. Castex, avenue de Messine, 3, Paris.
1878. Cazalis (J.) fils, Cannes (Alpes-Maritimes).
1892. Chaput, rue de Lille, 83, Paris.
1872. Charpentier, rue de Miromesnil, 65, Paris.
1892. Charrin, avenue de l'Opéra, 11, Paris.
1888. Chauffard, rue Saint-Guillaume, 21, Paris.
1887. Clado, avenue des Champs-Elysées, 122, Paris.
1871. Cornil (V.), rue Saint-Guillaume, 19, Paris.
1892. Damalix, Hôpital cantonal de Charenton (Seine).
1879. Danlos, rue d'Amsterdam, 87, Paris.
1892. Darier, boulevard St-Germain, 26, Paris.
1876. Debove, rue de la Boétie, 53, Paris.
1892. De Gennes, rue du Cherche-Midi, 109, Paris.
1892. Dejerine, boulevard Saint-Germain, 168, Paris.
1891. Delbet (Pierre), rue du Bac, 24, Paris.
1888. Denucé (Maurice), pavé des Chartrons, 26, Bordeaux.
1892. Desnos, rue de Rome, 31, Paris.
Dieulafoy, avenue Montaigne, 38, Paris.
1892. Doléris, boulevard de Courcelles, 20, Paris.
1877. Du Castel (V.), rue de Bellechasse, 14, Paris.
1892. Duflocq, rue de Miromesnil, 64, Paris.
1873. Duguet, rue de Londres, 60, Paris,
1879. Dupuy, Saint-Denis (Seine).
1882. Duret, Université Catholique de Lille.
1886. Feré, boulevard Saint-Michel, 37, Paris.
1874. Fernet, rue St-Philippe-du-Roule, 4, Paris.
Fiaux, rue Lafayette, 91, Paris.
1874. Gingeot, rue de Bourgogne, 50, Paris.
1885. Gombault, rue de Vaugirard, 41, Paris.
1877. Gouguenheim, boulevard Haussmann, 73, Paris.
1872. Gouraud (X.), rue du Bac, 40, Paris.
1893. Guinard, rue Godot-de-Mauroi, 20, Paris.
1867. Guyot, rue de Madrid, 21, Paris.
1872. Hallé, rue de Varennes, 38, Paris.
1887. Hallé (Noël), rue de la Planche, 11 *bis*, Paris.
1876. Hallopeau, boulevard Malesherbes, 91, Paris.
1893. Hartmann, rue de Rome, 67, Paris.
1874. Hayem, rue de Vigny, 7, parc Monceau, Paris.
1874. Hénocque, avenue Matignon, 11, Paris.
1888. Jalaguier, rue Lavoisier, 25, Paris.
1877. Joffroy, rue de Rivoli, 186, Paris.
Josias, rue Montalivet, 3, Paris.
1885. Kirmisson, rue de Solférino, 6, Paris.
1893. Klippel, rue de Grenelle, 20, Paris,
1871. Labbé (Léon), boulevard Haussmann, 117, Paris.
1878. Landouzy (L.), rue Chauveau-Lagarde, 4, Paris.
1873. Lannelongue, rue François Ier, 3, Paris.

1885. LEBRETON, Boulevard Flandrin, 10, Paris.
1893. LEJARS, rue de Miromesnil, 75, Paris.
1874. LE DENTU, rue du Général Foy, 27, Paris.
1876. LÉPINE, Lyon (Rhône).
1888. LETULLE, boulevard Saint-Germain, 124, Paris.
1888. LEROUX, rue Chauveau-Lagarde, 14, Paris.
1892. LUBET-BARBON, 110, boulevard Haussmann, Paris.
1879. LUCAS-CHAMPIONNIÈRE (J.), avenue Montaigne, 3, Paris.
1888. LUCAS-CHAMPIONNIÈRE (Paul), rue de Clichy, 52, Paris.
1874. MAGNAN, rue Cabanis, 1 (Asile Sainte-Anne).
1876. MALASSEZ, boulevard Saint-Germain, 168, Paris.
1878. MARCANO, boulevard de Courcelles, 89, Paris.
1888. MARCHANT (Gérard), cité Martignac, 12 (rue de Grenelle, 111), Paris.
1891. MARFAN, rue Richepanse, 7, Paris.
1888. MARIE, rue Cambacérès, 3, Paris.
1888. MATHIEU, rue de Châteaudun, 12, Paris.
1880. MAYGRIER, rue de Mogador, 10, Paris.
1893. MENETRIER, boulevard Saint-Michel, 59, Paris.
1873. MEURIOT, rue Berton, 17, Passy-Paris.
MOISSENET, rue Richepanse, 9, Paris.
1876. MONOD (Ch.), rue Cambacérès, 12, Paris.
1892. NETTER, boulevard Saint-Germain, 129, Paris.
1872. NICAISE, boulevard Malesherbes, 37, Paris.
1872. PERIER, rue Boissy-d'Anglas, 9, Paris.
1888. PICQUÉ, rue d'Isly, 8, Paris.
1881. PINARD, rue Cambacérès, 10, Paris.
1878. PITRES, Bordeaux (Gironde).
1888. POIRIER, rue de l'École-de-Médecine, 7, Paris.
1882. PORAK, boulevard Saint-Germain, 176, Paris.
POTAIN, boulevard Saint-Germain, 256, Paris.
1889. POTHERAT, rue Barbet-de-Jouy, 35, Paris.
1878. POZZI, place Vendôme, 10, Paris.
1888. QUÉNU, rue de Londres, 46, Paris.
1888. RÉCAMIER, rue du Regard, 1, Paris.
1875. RECLUS (P.), rue des Saints-Pères, 9, Paris.
1887. REMY (Ch.), rue de Londres, 31, Paris.
1877. RENAUT (J.), Faculté de Médecine, Lyon (Rhône).
1892. RENDU, rue de l'Université, 28, Paris.
1893. RICARD, boulevard du Palais, 5, Paris.
1892. RICHARDIÈRE, rue de l'Université, 18, Paris.
1877. RICHELOT (G.), rue de Penthièvre, 32, Paris.
1879. ROBIN (A.), boulevard de Courcelles, 53, Paris.
1888. SCHWARTZ, boulevard Saint-Germain, 122, Paris.
1888. SEBILEAU, rue du Général-Foy, 21, Paris.
1879. SEGOND, quai d'Orsay, 11, Paris.
1884. SEGUIN, Madison avenue, 419, New-York.
1876. SEVESTRE, rue de Châteaudun, 53, Paris.
1888. SUCHARD, rue Notre-Dame-des-Champs, 75, Paris.
1876. SINÉTY (de), place Vendôme, 14, Paris.
1878. TAPRET, rue Volney, 8, Paris.
1892. THIBIERGE, rue de Surène, 7, Paris.

1888. Troisier, rue Caumartin, 32, Paris.
1889. Tuffier, avenue Gabriel, 42, Paris.
1893. Valude, boulevard Saint-Germain, 198, Paris.
1892. Vaquez, boulevard Haussmann, 82, Paris.
1894. Varnier, rue Danton, 10, Paris.
1888. Verchère, rue du Bac, 101, Paris.
1893. Villar, rue Castillon, 9, Bordeaux.
1871. Voisin (A.), rue Séguier, 16, Paris.
1893. Walther, rue de l'Université, 1, Paris.
1888. Widal, boulevard Malesherbes, 52, Paris.

Membres titulaires.

1892. Bergé, rue des Ursulines, 6, Paris.
1894. Bernard (Gustave), rue d'Enghien, 48, Paris.
1889 Besançon (Julien), avenue de l'Opéra, 11, Paris.
1893. Cazin, rue de Villersexel, 3, Paris.
1891. Claisse, rue de l'Université, 1, Paris.
1891. Dagron, square de l'Opéra, 6, Paris.
1889. Demoulin, rue de Rennes, 63, Paris.
1894. Du Pasquier, boulevard Malesherbes, 131, Paris.
1893. Durante, rue Gay-Lussac, 68, Paris.
1888. Gilbert, rue de Rome, 27, Paris.
1893. Guinon (Louis), rue des Mathurins, 59, Paris.
1892. Laffitte, rue de Seine, 91, Paris.
1893. Legry, rue de Rennes, 65, Paris.
1893. Legueu, rue de Villersexel, 1, Paris.
1890. Lenoir, place du Louvre, 1, Paris.
1893. Létienne, rue de Penthièvre, 2, Paris.
1888. Lyot, rue de la Bienfaisance, 2, Paris.
1891. Macaigne, rue Godot-de-Mauroi, 36, Paris.
1893. Martin-Durr, avenue de l'Alma, 12, Paris.
1893. Mauclaire, rue Montaigne, 22, Paris.
1891. Mosny, rue de la Planche, 3, Paris.
1888. Parmentier, rue de Rivoli, 35, Paris.
1891. Pilliet, rue Richepanse, 4, Paris.
1893. Potier, rue de la Bienfaisance, 27, Paris.
1893. Reymond, rue de la Bienfaisance, 17, Paris.
1893. Souligoux, rue Delaborde, 5, Paris.
1890. Souques, rue de Rennes, 93, Paris.
1889. Thiéry, rue de Seine, 6, Paris.
1892. Thiroloix, avenue d'Antin, 73, Paris.
1887. Toupet, rue Marbeuf, 12, Paris.

Membres adjoints.

1895. Auscher, rue Saint-Florentin, 4, Paris.
1895. Auvray, rue Pierre-Charron, 50, Paris.
1894. Barié.
1894. Bezançon (F.), rue de Rigny, 5, Paris.

1894. Bouglé, rue Littré, 7, Paris.
1896. Cazenave, place de la Madeleine, 19, Paris.
1895. Claude, rue de la Cerisaie, 7, Paris.
1892. Dubar, rue Antoine-Dubois, 4, Paris.
1894. Dufour, rue Boissière, 58, Paris.
1891. Dupré (Ernest), rue Fromentin, 10, Paris.
1894. Gouget, avenue de l'Opéra, 10, Paris.
1896. Griffon, rue des Beaux-Arts, 9, Paris.
1890. Hudelo, rue du Mont-Thabor, 6.
1890. Isch-Wall, cité Trévise, 26, Paris.
1893. Jayle, rue de Rivoli, 194, Paris.
1896. Jolly, rue d'Assas, 56, Paris.
1894. Lamy, rue St-Philippe-du-Roule, 8, Paris.
1895. Launay, rue Bonaparte, 42, Paris.
1894. Levi (L.), rue de Miromesnil, 80, Paris.
1894. Malherbe, faubourg Saint-Honoré, 248, Paris.
1894. Marie, rue Stanislas, 8, Paris.
1895. Mayet, rue d'Assas, 46, Paris.
1896. Massary (de), rue de Miromesnil, 74, Paris.
1895. Mermet, rue Notre-Dame-des-Champs, 29, Paris.
1895. Meslay, rue de Vienne, 5, Paris.
1893. Morestin, rue de l'Oratoire, 6.
1895. Mouchet, rue Monge, 41, Paris.
1896. Pasteau, interne à la Charité.
1896. Riche, boulevard Saint-Germain, 76, Paris.
1896. Ramond, interne au Bastion 29.
1896. Schwaab, rue de Châteaudun, 9, Paris.
1894. Sergent, rue de Milan, 15, Paris.
1896. Vanverts, interne à Saint-Antoine.
1895. Vermorel, rue Pierre Charron, 1, Paris.

Membres correspondants.

1886. Andral (Léon), Eaux-Bonnes (Basses-Pyrénées).
1888. Andronesco, hôpital de la Maternité, Bucharest.
1884. Argaez (Henrique de), Bogota (Etats-Unis de Colombie).
1884. Assaky, rue St-Augustin, 22, Paris.
1891. Audain, Port-au-Prince (Haïti).
1882. Auffret, rue de la Mairie, 25, Brest (Finistère).
1876. Auger, Bolbec (Seine-Inférieure).
1888. Babes, Faculté de Médecine, Bucharest.
1886. Bailly, Chambly (Oise).
1886. Ballue (R.), Arras (Pas-de-Calais).
1883. Barbaud, avenue du Maine, 27, Paris.
1874. Baréty, Nice (Alpes-Maritimes).
1889. Baudouin (G.), rue de Lille, 1, Paris.
1894. Binaud, rue d'Aviau, 43, Bordeaux.
1882. Blaise, Montpellier (Hérault).
1876. Boissier, rue Saint-Honoré, 217, Paris.
Bonnet (St.), rue de Turin, 13, Paris.
Boucher, Corbeil (Seine-et-Oise).

1883. Bouicli (Christe), Bucharest (Roumanie).
1890. Bouisson, rue Donizetti, 2, Paris.
1883. Bouley (E.), Beaune (Côte-d'Or).
1889. Boursier, rue Moncey, 15, Paris.
1883. Bousseau, Cholet (Maine-et-Loire).
1889. Bouygues, avenue Duquesne, 13, Paris.
1895. Braquehaye, Bordeaux.
1886. Brodeur, rue Sherbrooke, 707, Montréal (Canada).
1887. Broussolle, rue J.-J. Rousseau, 121, Dijon.
1879. Brun, rue de Madrid, 20, Paris.
1878. Butruille, rue des Champs, 13, Roubaix (Nord).
Butte, rue du Cherche-Midi, 34, Paris.
Cadet de Gassicourt, rue du Point de Vue, 7, Sèvres.
1884. Campenon, rue des Saints-Pères, 52, Paris.
Carion, Charleville (Ardennes).
1889. Carlier, rue des Jardins, 16, Lille.
1875. Carpentier-Méricourt fils, rue Richelieu, 11, Paris.
Castro, Reconsquista, 538, Buenos-Ayres.
1880. Ceppi, Porrentruy (Suisse).
1881. Cerné, rue Nationale, 10, Rouen (Seine-Inférieure).
1879. Chavernac, Aix (Bouches-du-Rhône).
1879. Chénieux, Limoges (Haute-Vienne).
1877. Chevalet, boulevard Malesherbes, 92, Paris.
1887. Chevalier, rue de Londres, 4, Paris.
1889. Chipault, rue Arènes, 7, Paris.
1888. Chrétien, à Poitiers (Vienne).
Colin, à Mollans (Haute-Saône).
Condé Florès, Caracas (Vénézuéla).
Cornière (de), Lisieux (Calvados).
1880. Coulon, rue Saint-Jean, 35, Cambrai (Nord).
1887. Crivelli, Melbourne (Australie).
1888. Cuffer, rue Basse-du-Rempart, 66, Paris.
1895. Damaye, rue de la Nef d'or, 8, St-Quentin (Aisne).
Decès (A.), Reims (Marne).
1890. Decressac, rue du Mûrier, 6, Angoulême.
1889. Defaucamberge, Gien (Loiret).
1889. Delagénière, rue de la Préfecture, 16, Le Mans.
1888. Derode, rue de Thionville, 11 *ter*, Lille (Nord).
1889. Despaigne, rue de Chaillot, 48, Paris.
1888. Despréaux, rue Littré, 11, Paris.
1878. Deville, Harrogate (Angleterre).
1875. Dianoux, Nantes (Loire-Inférieure).
1882. Dieterlen, Cannes (Alpes-Maritimes).
1882. Dodeuil, Ham (Somme).
1887. Doyen, Reims (Marne).
Dransart, Somain (Nord).
1884. Dreyfus-Brisac, rue de Berlin, 6, Paris.
1881. Dubar, Faculté de Médecine de Lille (Nord).
1891. Dudefoy, Chartres.
Dumontpallier, rue Vignon, 24, Paris.
Duplay (S.), rue Cambacérès, 10, Paris.
1891. Dupré (Edmond), place du Lieutenant, Laval.

1891. Durand, Saint-Martin-d'Auxigny (Cher).
1878. Dussaussay, rue Saint-Lazare, 85, Paris.
1895. Dutournier, Bayonne (Basses-Pyrénées).
1892. Duval, rue de la Teste, 52, Bordeaux.
1895. Duvivier, rue Biscuit, 6, Compiègne (Oise).
1886. Duyse (Van), Gand (Belgique).
1888. Engelbach, Le Havre (Seine-Inférieure).
1889. Estor, agrégé de la Faculté de Médecine, Montpellier.
1888. Estrada, rue Lafayette, 85, Paris.
1888. Evrain, Châlons-sur-Marne (Marne).
Farabeuf, rue de l'Ecole-de-Médecine, 6, Paris.
Faure (Louis), Riom (Puy-de-Dôme).
1888. Faure (J.-L.), rue de Seine, 6.
Ferrand, rue du Bac, 110, Paris.
1889. Festal, Arcachon (Gironde).
1876. Fiouppe, rue du Dragon, Marseille.
1881. Firket, rue Louvrex, 125, Liège (Belgique).
Fleurot, Dijon (Côte-d'Or).
1895. Follet, rue Duguesclin, 3, Rennes (Ille-et-Vilaine).
Foucault, Fontainebleau (Seine-et-Marne).
1876. Fournaise, rue des Francs-Bourgeois, 26, Paris.
Fournier, rue Volney, 1, Paris.
1885. Frémont, Vichy (Allier).
1882. Gaillard, rue de Rivoli, 182, Paris.
1877. Gallopain, Fains, par Bar-le-Duc (Meuse).
1886. Gangolphe (Michel), rue de la République, 81, Lyon.
1890. Garnier, Châlons-sur-Marne.
Garseaux, boulevard Beaumarchais, 7, Paris.
1876. Gauderon, Besançon (Doubs).
1883. Geffrier, rue d'Escures, 6, Orléans (Loiret).
Gellé, rue Sainte-Anne, 4, Paris.
1895. Gervais de Rouville, rue Saint-Guilhem, 23, Montpellier.
1889. Gibotteau, Villa Béarnaise, Biarritz.
1888. Gilis, rue Sainte-Croix, 3, Montpellier.
Girard, Grenoble (Isère).
1887. Giraudeau, rue de Rome, 29, Paris.
1887. Gomot, rue d'Armagnac, 1, Guéret (Creuse).
1895. Gordon y de Acosta, Presidente de la Reale Academia de Ciencias, Apartado de la Universidad. La Havane (Cuba).
1890. Grandhomme, Saint-Germain-en-Laye.
1890. Grandmaison, rue de Penthièvre, 36, Paris.
1875. Graux, avenue Kléber, 95, Paris.
1887. Graverry, Meaux (Seine-et-Marne).
1884. Grenier, rue Ballu, 26, Paris.
Gripat, Angers (Maine-et-Loire).
1884. Guermonprez, rue Nationale, 132, Lille (Nord).
1888. Guillet, rue de Bernières, à Caen.
1881. Guiter, Cannes (Alpes-Maritimes).
1889. Guyon, rue Roquépine, 11 *bis*, Paris.
1888. Hache (Maurice), Beyrouth.
1888. Hamy, rue Geoffroy-Saint-Hilaire, 36, Paris.

1888. HAVAGE, rue de Courcelles, 58, Paris.
1891. HÉLARY, Enghien-les-Bains.
HERVEY, Troyes (Aube).
1889. HERING, médecin des hôpitaux, Varsovie.
1878. HEYDENREICH, pl. Carrière, 4, Nancy (Meurthe-et-Moselle).
1883. HIRTZ (E.), rue Saint-Lazare, 81, Paris.
1887. HOMMEY, Sées (Orne).
HUCHARD, avenue Montaigne, 53, Paris.
1876. HUGONNEAU, Saint-Mathieu (Haute-Vienne).
1884. HUTCHINSON (J.) jeune, Cavendish Square, 15, Londres.
1880. HUTINEL, rue de Courcelles, 1, Paris.
1885. IENDRASSIK, Muzeumkœrut, 37, Budapest (Hongrie).
1876. ISZENARD, rue de la Boulangerie, 39, Saint-Denis (Seine).
1881. JAGOT, rue d'Alsace, Angers (Maine-et-Loire).
1887. JAMIN, rue Taitbout, 52, Paris.
1881. JAURAND-DEZANNEAU, Airvault (Deux-Sèvres).
1895. JAY, rue de l'Ecu, 4, Clermont-Ferrand.
1888. JEANSELME, rue du Général-Foy, 16, Paris.
1888. JONDEAU, quai du Canal, Chalon (Saône-et-Loire).
1888. KALINDERO, professeur à la Faculté de Médecine de Bucharest (Roumanie).
1874. KELSCH, directeur de l'Ecole du service de santé militaire de Lyon.
1876. KOMOROWSKI, Montdoubleau (Loir-et-Cher).
1879. LABADIE-LAGRAVE, avenue Montaigne, 8, Paris.
1882. LACAZE, Montauban (Lot-et-Garonne).
1883. LACROUZILLE, Périgueux (Dordogne).
1876. LADMIRAL, rue du 14 Juillet, 7, Corbeil (Seine-et-Oise).
1876. LADREIT DE LA CHARRIÈRE, quai Malaquais, 3, Paris.
1885. LADROITTE, Brunoy (Seine-et-Oise).
1891. LAFOURCADE, rue Jacques-Laffitte, 2 (Bayonne).
1888. LANGENHAGEN (de), cité Rougemont, 3, Paris.
1879. LATASTE, rue Radziwill, 9, Paris.
1879. LAUGIER (Maurice), rue d'Athènes, 10, Paris.
1887. LAUMET, Troyes (Aube).
1888. LAUNOIS, rue de la Victoire, 12, Paris.
1881. LAURAND (Georges), avenue Kléber, 77, Paris.
1882. LEBLOND, rue de Londres, 58, Paris.
1883. LE CLERC, place du Château Saint-Lô (Manche).
1876. LEDOUBLE, Tours (Indre-et-Loire).
1887. LEFÈVRE, route de Montrouge, 95, Malakoff (Seine).
1884. LE GENDRE, rue de Châteaudun, 25, Paris.
1889. LEGRAND, Alexandrie.
1886. LÉONARD, Sedan (Ardennes).
1888. LEPAGE, rue du Rocher, 28, Paris.
1886. LEROY, Faculté de Lille (Nord).
1877. LEROY DES BARRES, Saint-Denis (Seine).
1888. LEUDET, rue du Contrat Social, 16, Rouen (Seine-Inférieure).
1890. LOVY, Tunis.
1874. MALHERBE (Alb.), Nantes (Loire-Inférieure).
1889. MANTEL (Paul), Saint-Omer.

1877. MARCHAND, boulevard Malesherbes, 67, Paris.
1895. MARIEN, 447, rue Sherbrooke, Montréal (Canada).
1895. MARMASSE, Orléans (Loiret).
1877. MARTIN (E.), Genève (Suisse).
1878. MARTIN (H.), rue de la Chaussée-d'Antin, 62, Paris.
1888. MARTY, rue Saint-Denis, 237, Paris.
1888. MASSALONGO, Véronne (Italie).
1893. MATTON, Dax (Landes).
1890. MAUNOURY (G.), place du Théâtre, Chartres (E.-et-L.).
1879. MAUNY, Saintes (Charente-Inférieure).
1889. MAURANGE, rue de Tournon, 6, Paris.
1890. MAURIN, rue Massillon, 1, Clermont-Ferrand.
1889. MÉNARD (Joseph), Matignon (Côtes-du-Nord).
1885. MERKLEN, rue de la Boétie, 60, Paris.
1890. MICHAUT, Yokohama.
1885. MIERZEJEWSKI, Académie Méd.-chir., St-Pétersb. (R.).
1883. MOCQUOT, Appoigny (Yonne).
1888. MONNIER, rue des Saints-Pères, 76 *bis*, Paris.
1880. MONOD (E.), Bordeaux (Gironde).
1883. MONOD (L.), avenue Friedland, 24. Paris.
1889. MONPROFIT, rue de la Préfecture, 5, Angers.
1892. MOREL, rue de la Trinité, 10, Toulouse.
1878. MORISSET, Mayenne (Mayenne).
1880. MOSSÉ, Montpellier (Hérault).
1874. MOYNIER, rue Caumartin, 19, Paris.
1888. MULETTE, Pont-Saint-Maxence (Oise).
1874. NÉGRIÉ, Bordeaux (Gironde).
NIVERT, rue Bayard, 22, Paris.
NOVARO, 588, Florida, Buenos-Ayres (République Argentine).
1888. ODRIOZOLA, calle de los Estudios, 127, Lima (Pérou).
1879. OLIVIER, Rouen (Seine-Inférieure).
1894. ORRILLARD, à Châtellerault.
1888. OULMONT, rue de Téhéran, 5, Paris.
1888. OZENNE, boulevard Haussmann, 110, Paris.
1879. PAINETVIN, Fresnoy-le-Grand (Aisne).
1896. PAPAS, rue Châteaubriand, 17, Athènes (Grèce).
1891. PARA, La Ferté-Alais.
1896. PAUCHET, Amiens (Somme).
1879. PAUFFARD, Dijon (Côte-d'Or).
1879. PÉAN, boulevard Malesherbes, 24, Paris.
1879. PELTIER, Sedan (Ardennes).
1888. PERAIRE, rue de Penthièvre, 26, Paris.
1894. PERREGAUX, Fécamp (Seine-Inférieure).
1875. PERRIN DE LA TOUCHE, Rennes (Ille-et-Vilaine).
1888. PETIT (Paul), rue Racine, 30, Paris.
1877. PETITFILS, Vierzon (Cher).
1878. PETON, Saumur (Maine-et-Loire).
1878. PEYRAUD, Libourne (Gironde).
1873. PEYROT, rue Lafayette, 33, Paris.
1891. PHOCAS, professeur agrégé à la Faculté de Lille.
1881. PIÉCHAUD, Bordeaux (Gironde).

1883. PILLOT, rue Thomas-Maure, 5, Auxerre (Yonne).
1893. PINEAU, rue Mozart, 42, Paris.
1887. PLANCHARD, Clermont-Ferrand (Puy-de-Dôme).
1883. PLANCHON, rue Cambacérès, 5, Paris.
1883. POISSON, rue Lafayette, 12, Nantes.
1896. POIX, rue Victor Hugo, 14, Le Mans (Sarthe).
1888. POUPINEL, rue du Faubourg Saint-Honoré, 225, Paris.
1888. POZZI (A.), à l'Ecole de médecine de Reims (Marne).
1894. PRÉVOST.
1884. QUERMONNE, rue du Pont-St-Jacques, Caen (Calvados).
1876. RAYMOND (F.), rue de Rome, 21, Paris.
1889. REBOUL, rue d'Uzès, Nîmes.
1893. RECHT, boulevard Magenta, 13, Paris.
1888. REDARD, rue de Turin, 3, Paris.
1879. REIGNIER, Moulins (Allier).
1880. RENAULT, Square Labruyère, 2, Paris.
1880. REVERDIN, Genève (Suisse).
1886. REVILLIOD, rue des Chaudronniers, 1, Genève (Suisse).
1879. REYNIER, place Delaborde, 12 *bis*, Paris.
1886. RICHARD-MAISONNEUVE, rue Malher, 6, Paris.
1860. ROCHÉ, Toucy (Yonne).
1877. RONDOT, Bordeaux (Gironde).
1878. ROSAPELLY, rue de Buci, 10, Paris.
1885. RUAULT, rue des Pyramides, 3, Paris.
1886. SCHACHMANN, Bucharest (Roumanie).
1881. SCHEWING, rue de Provence, 19, Paris.
1881. SCHLOSS, rue Cambacérès, 2, Paris.
1896. SCHMID, rue Saint-Michel, 5, Nice (Alpes-Maritimes).
1888. SECHEYRON, prof. suppléant à l'Ecole de Médecine, Toulouse.
1881. SÉE (M.), boulevard Saint-Germain, 126, Paris.
1886. SÉGLAS, rue de Rennes, 96, Paris.
1884. SENÉ, au Lazaret de Pauillac (Gironde).
1874. SEUVRE, Reims (Marne).
1888. SIREDEY, rue d'Aumale, 26, Paris.
1887. SKINNER.
1873. SLAWJANSKI, rue Leiteman, 24, Saint-Pétersbourg (Russie).
1895. SOURDILLE, rue du Calvaire, 20, Nantes (Loire-Inférieure).
1890. SPIRAKOFF, Tanger (Maroc).
1876. STOÏCESCO, Bucharest, Strada Calonfere (Roumanie).
1878. TARNIER, rue Duphot, 15, Paris.
1878. TEISSIER fils, Lyon (Rhône).
1889. TÉMOIN, Bourges (Cher).
1884. TESTUT, Lyon (Rhône).
1888. TISON, rue l'Abbé-Grégoire, 31, Paris.
1889. TISSIER (Paul), rue Richelieu, 10, Paris.
1885. TISSIER, rue Boccador, 8, Paris.
1883. TOLEDANO, rue de Bourgogne, 24, Paris.
1877. URDY, rue de la Banque, 1, Valence (Drôme).
1891. VASSAL (Pol), Mézières.
1893. VAUDREMER, rue de la Tour, 75, Paris.
1889. VIGNARD, rue de l'Héronnière, 6, Nantes.

1888. VILCOQ, Soissons.
1890. VIMONT, rue Etienne-Marcel, 8, Paris.
1883. VOISIN (J.), rue du Faubourg-Poissonnière, 58, Paris.
1896. WALCH, rue de l'Hôtel-de-Ville, 25, Le Havre (Seine-Inférieure.
1891. WALLICH, rue de Lille, 7, Paris.
1883. WAST, Vitry-le-François (Marne).
1891. WINDLE, Anatomical Department, Mason college, Birmingham.

JANVIER

—

Séance du 8 janvier 1897.

PRÉSIDENCE DE M. CORNIL

Péricardite suraiguë cloisonnée à épanchement séreux et hémorrhagique. Présence du streptocoque dans ce liquide et les différents viscères, par J. THIROLOIX.

A. P..., âgé de 48 ans, employé de commerce, entre le 7 décembre 1896, à la Pitié, salle Jenner. lit n° 15, dans le service de M. le professeur Jaccoud. Il vient du service de M. Reclus, où il avait été admis le 15 novembre pour un ulcère variqueux. Dès la fin de novembre, cet ulcère était en telle voie d'amélioration que P... quitte son lit et passe ses après-midi dans la cour de l'hôpital. — Le 30, après s'être exposé au froid humide, il est pris de douleurs au niveau des articulations tibio-tarsiennes et fémoro-tibiales. Le salicylate de soude donné pendant quelques jours en a bientôt raison ; elles disparaissent totalement le 5 décembre. P... pouvait donc être considéré comme convalescent, quand dans la nuit du 5 au 6 décembre, il est pris de dyspnée, allant jusqu'à l'orthopnée ; la face est pâle, couverte de sueurs, la température est normale, le cœur a des battements précipités, irréguliers, l'auscultation fait percevoir un souffle mitral, aussi pense-t-on à l'éclosion d'une endocardite qui, étant donné les douleurs articulaires antérieures, est attribuée à l'infection rhumatismale.

Dans la journée et la nuit du 6 au 7, la situation devient menaçante ; il y a de l'orthopnée, une pâleur cadavérique de la face, suppression presque totale des urines qui sont franchement albumineuses, tachycardie et arythmie extrême. Aussi le malade est-il envoyé dans un service de médecine.

A midi, nous constatons outre les symptômes énumérés plus haut, une congestion totale des deux poumons (râles crépitants, râles humides éclatant en bouffées sous l'oreille dans tous les points du thorax, pas de souffle), une dilatation par stase des veines jugulaires, l'hypermégalie splénique et hépatique, l'absence d'œdème de la face et des extrémités, une pâleur de cire généralisée, une dyspnée allant à l'orthopnée. — Le malade est demi-assis, le corps penché en avant.

Les battements du cœur sont rares, lointains, d'une irrégularité telle qu'on ne peut songer à localiser un frottement ou un souffle à l'un quelconque des foyers d'auscultation du cœur. Le thermomètre marque 36° 6. L'intelligence est nette ; A. P... dont la voix est entrecoupée, faible, nous donne les renseignements suivants : robuste, il a toujours joui d'une excellente santé, pas de blennorrhagie, pas de syphilis, pas de paludisme, aucune maladie infectieuse. Les surfaces cutanées et muqueuses sont intactes, sauf au niveau de la jambe gauche qui porte un petit ulcère variqueux en voie de cicatrisation et qui n'a cessé d'être protégé par un pansement antiseptique occlusif. Cet ulcère est apparu il y a 6 mois à la suite d'un trauma sur la jambe variqueuse. Depuis 4 années, P... fait des excès de boisson (vin, absinthe, etc.), mais les fonctions digestives, les forces n'ont subi aucune altération. Pas de polyurie nocturne, pas d'épistaxis habituelles.

Malgré le traitement (ventouses sèches et purgatif drastique), la situation ne s'améliore pas et P... succombe le 8, à 5 heures du soir, aux progrès de l'asphyxie, en orthopnée, ayant une lucidité d'esprit parfaite, sans éprouver aucune douleur, sans plainte. Les urines, émises en petite quantité, contenaient moins d'albumine que la veille, pas de pigment biliaire, ni de sucre. La température pendant toute cette période terminale n'a pas dépassé le chiffre normal.

Autopsie le 9 décembre à 5 heures (24 heures après la mort).— Cadavre parfaitement conservé, rigidité cadavérique, pâleur extrême généralisée, pas d'œdème, ulcère variqueux de la jambe gauche, grand comme une pièce de cinq francs en argent, en voie de cicatrisation, pas de phlébite, pas d'adénite crurale ou inguinale.

Cavité thoracique. — Aussitôt le plastron sterno-costal enlevé, on aperçoit une masse cellulo-adipeuse énorme qui occupe tout le médiastin antérieur et refoule le poumon gauche en arrière, cette masse comprend le cœur et le péricarde, elle pèse (le péricarde vide de liquide et le cœur des caillots qu'ils contiennent) 1 kil. 220.

Le péricarde est enveloppé de cette couche graisseuse sur toute sa face externe : par places, cette couche atteint plusieurs centimètres. L'incision du péricarde au niveau de sa face antérieure, laisse échapper un liquide sanguinolent, noirâtre (150 à 200 grammes). Le décollement de la lèvre droite de l'incision découvre une autre poche remplie de liquide séreux (100 grammes environ), clair, transparent, citrin comme le sérum normal, tandis que le soulèvement de la lèvre gauche fait tomber sur une vaste cavité distendue par un liquide séro-sanguinolent (250 à 300 grammes) ; la totalité du liquide contenu dans les différentes loges péricardiques peut être évaluée à 650 grammes environ. Des tractions faibles ont permis de séparer ainsi les deux feuillets du péricarde. Ceux-ci offrent une face mamelonnée, irrégulière, tomenteuse ; de la surface s'élèvent des voiles membraneux semblables aux valvules conniventes de l'intestin, les uns jaunâtres, les autres ecchymotiques, violacés, mais tous transparents, qui par leur réunion et leurs entrecroisements donnent l'aspect du gâteau de miel, de pomme de pin. C'est le véritable cor hirsutum, villosum. Par places, au niveau de la séparation des kystes séreux et sanguins, les toiles et les brides ont plusieurs centimètres d'étendue. Aucune ne contient de pus ; il n'y a pas de mem-

brane fibrineuse, épaisse, mais l'exsudat fibrineux est disposé en couche mince, adhérente à la surface séreuse et présente l'aspect d'un réseau à petites mailles, de couleur gris jaunâtre qui tranche sur le fond carminé de la séreuse congestionnée ; pas de caillots sanguins.

La lésion est totale, et au niveau de la base, le péricarde viscéral offre une multitude de prolongements, de villosités qui font immédiatement penser à la comparaison classique avec la langue de chat, le velours d'Utrecht. La lésion est aussi marquée sur les deux feuillets. Le péricarde viscéral repose sur une couche sous-séreuse cellulo-adipeuse, épaisse, jaunâtre, dense. Pas de médiastinite. Le cœur enfoui dans cette gangue péricardique apparaît distendu à l'extrême, il a plus que doublé de volume. L'incision des parois montre l'épaississement notable de la couche sous-péricardique, mais le muscle cardiaque hypertrophié ne paraît pas altéré dans sa fibre musculaire. Toutes les cavités sont remplies de caillots et les oreillettes sont gonflées comme par une injection solidifiée. Le caillot intra-auriculaire droit se continue dans les veines afférentes. Les appareils valvulaires mitral et tricuspide sont sains, insuffisants par distension.

L'aorte et l'artère pulmonaire ainsi que leurs valvules n'offrent aucune altération (quelques plaques de dégénérescence graisseuse).

Les poumons forment deux masses compactes, volumineuses, qui n'ont aucune tendance à se rétracter. Ils sont violacés, sans infarctus toutefois. Le tissu ne crépite pas au niveau des bases et du sommet droit, mais il n'a pas la densité du tissu hépatisé et des fragments pris en différents points surnagent. A la coupe il s'écoule un liquide séro-sanguinolent abondant : la surface violacée, lisse, non granulaire, laisse voir des points grisâtres, réticulés qui semblent correspondre à des parties de parenchyme qui ont échappé à la congestion, pas trace de tuberculose, pas de suppuration ou de caséification des ganglions du médiastin. Les plèvres ne renferment pas de liquide et ne présentent aucune altération.

Les bronches grosses et petites ne contiennent pas de pus. Les amygdales, le pharynx et le larynx sont normaux.

Cavité abdominale. — Le *foie* est volumineux (2465), violacé, pas de périhépatite. A la coupe, l'aspect muscade d'autant plus prononcé que le parenchyme a subi la dégénérescence graisseuse. Toutes les veines sont distendues. La *vésicule biliaire* renferme une bile liquide jaunâtre.

La *rate* (310 gr.) est volumineuse, diffluente, pas d'infarctus, pas d'abcès.

Les *reins* (droit, 320 gr., gauche, 310 gr.) sont énormes, lobulés, violacés : la congestion est telle que la substance corticale est semée de petits points rouges visibles à l'œil nu, tandis que la substance pyramidale est violacée. Pas de dégénérescence de la substance corticale, pas de sclérose, ni d'infarctus, abcès ou foyer hémorrhagique. Décortication facile. Pas de pyélite. Vessie et organes génitaux normaux. Tous les organes abdominaux, reins, pancréas, capsules surrénales, sont enveloppés d'une couche de graisse considérable. Le grand épiploon forme un tablier de plusieurs centimètres d'épaisseur ; il en est de même du mésentère. Toute la muqueuse

du tube digestif est violacée. La muqueuse stomacale offre de grandes plaques ardoisées, pas d'ulcération.

Les *articulations des genoux* ne renferment qu'une synovie limpide, aseptique.

Les *centres nerveux* sont normaux.

L'examen lamellaire du liquide péricardique, la mise en culture de ce même liquide, de sang du cœur, des sucs hépatique, rénal et splénique (cultures aérobies et anaérobies) ont fourni le streptocoque et le bacterium coli. Le premier inoculé au lapin a donné des érysipèles de l'oreille, mais à doses considérables n'a pu, injecté dans le sang, amener la mort. La bacterium coli n'a montré aucune virulence. L'examen histologique du péricarde et du myocarde n'a pas mis en évidence le streptocoque au sein même des désordres anatomiques. Cet examen a été négatif (Gram, Kühne) pour les divers organes. Nous est-il permis en présence de ces résultats d'affirmer la nature streptococcique de cette péricardite? Nous ne l'osons pas : le streptocoque pouvant au même titre que le bacterium coli n'avoir été ici qu'un agent d'infection secondaire, comme il arrive si souvent dans les péricardites rhumatismales, urémique, etc. L'agent pathogène peut d'ailleurs, malgré notre double série de cultures aérobies et anaérobies, avoir échappé à notre examen. Notre conclusion eût, au contraire, été affirmative, si nous avions décelé dans les lésions la présence du streptocoque si abondant dans les milieux de culture. La plaie que portait le malade a très probablement servi de porte d'entrée à l'agent pathogène.

Du rôle de l'épithélium antérieur de la cornée vis-à-vis de l'exosmose oculaire, par P. Mermet, interne des hôpitaux.

Nous venons présenter à la Société les coupes de cornées de lapins soumises pendant la vie à différentes réactions, notamment à celle du bleu de Prusse naissant, et immédiatement fixées dans les alcools après énucléation du globe. L'examen histologique de celles-ci corrobore de tous points les données fournies par l'examen macroscopique expérimental, ainsi que celles de l'anatomie et de la clinique, touchant le rôle protecteur de l'épithélium superficiel de la cornée vis-à-vis de l'exosmose oculaire.

Rappelons en quelques mots l'état de la question. — Bien qu'inférieure chez l'homme à la pression atmosphérique, la tension intra-oculaire ne saurait subsister d'une façon aussi constante si le kyste oculaire n'était hermétiquement clos, et si sa paroi extérieure ou libre notamment ne résistait à la sortie de son contenu. Il faut ainsi admettre de toute évidence que la cornée s'oppose à l'exosmose oculaire, joue vis-à-vis de celle-ci le rôle d'une véritable barrière.

Mais dans cette membrane si mince, quel est l'élément protecteur de l'exosmose ? On aurait pu croire la question résolue en raison de la foule des publications allemandes sur ce sujet. Il n'en est rien cependant et les expériences entreprises jusqu'ici sont absolument contradictoires. Citons seulement celles de Laqueur (1) qui attribue à l'épithélium le vrai rôle protecteur dans cette diffusion, et celles de Leber (2) pour qui la barrière exosmotique est formée par l'endothélium de Descemet. Cette théorie de Leber a fait autorité jusqu'à nos jours.

Désirant vérifier le fait, nous l'avons soumis à des expériences de contrôle, qui toutes ont donné le même résultat ; elles nous permettent, appuyées en plus par l'anatomie et la clinique, de faire table rase de la théorie de Leber, et de dire que dans cette barrière à l'exosmose oculaire l'épithélium antérieur est tout et l'endothélium postérieur rien.

Données anatomiques. — Ce sont plutôt des présomptions que des preuves réelles.

A priori en effet il est nécessaire d'admettre la faible importance de l'endothélium de Descemet : la chambre antérieure est une séreuse, formée comme les autres par clivage mésodermique, et son endothélium doit absorber, et laisser diffuser comme ses congénères.

Les lames de la cornée, également d'origine mésodermique, ne sauraient se comporter différemment.

Reste l'épithélium superficiel, d'origine essentiellement différente, ectodermique, qui ne peut être seul que le garant du tonus oculaire.

Preuves cliniques. — L'observation du malade vient à la rescousse en ce sens.

Dans le glaucome, caractérisé, on le sait, par l'élévation de ce tonus, il est des lésions connues sous le nom de kératite bulbeuse. Or ces lésions consistent simplement, comme l'ont montré les examens histologiques de Schweiger, de Kleinschmidt, de Brügger, en un soulèvement de l'épithélium antérieur. Celui-ci, plutôt que de laisser filtrer l'humeur aqueuse sous pression, se détache partiellement de la membrane de Bowmann.

(1) LAQUEUR, Ueber die Durchgængigkeit der Hornhaut fur Flüssigkeit. *Centralbl. f. die med. Wissench.*, 1872, n° 37.

(2) LEBER (Th.), Stüdien über die Flüssigkeitswechsel im Auge : *Arch. f. Ophth.*, 1875, Bd XIX, Abth. 2, p. 87 et 1874, Bd XX, Abth. 2, p. 205.

Nous avons ici réalisé cliniquement l'expérience de l'hydrotomie de la cornée, et cette hydrotomie n'a pour barrière antérieure que l'épithélium ectodermique.

Preuves expérimentales. — Nous avons varié les expériences le plus possible.

Nous avons constaté d'abord, comme Laqueur, qu'une cornée soigneusement asséchée des larmes reste terne et que, dépouillée de son épithélium, elle est au contraire constamment lubréfiée et laisse suinter à la surface de l'exulcération les liquides intra-oculaires. Le fait est patent sur le lapin comme sur les autres animaux.

D'une autre façon nous avons démontré le rôle protecteur de l'épithélium. Sur des animaux sains, après avoir vidé la chambre antérieure par une ponction scléroticale très postérieure, nous avons injecté dans cette chambre des solutions de sels de fer à divers titres, en quantité égale à l'humeur aqueuse retirée. Puis nous instillions dans le sac conjonctival ou déposions sur la cornée à l'aide de tubes de verre emboîtant cette membrane des solutions de ferrocyanure de potassium plus ou moins concentrées. Jamais dans ces expériences nous n'avons vu la réaction du bleu de Prusse apparaître en l'absence de lésions de l'épithélium, sauf parfois au niveau du limbe, où comme nous le démontrerons ailleurs, l'absorption oculaire est très active. Nous avons maintenu un quart d'heure, une heure, deux heures même les deux liquides presque au contact, simplement séparés par l'épithélium sans constater la réaction caractéristique. Il suffisait de dessiner sur cet épithélium un trait, une croix pour voir la figure se teinter immédiatement en bleu foncé. Un traumatisme de l'endothélium de Descemet était inutile pour la production de la réaction ; il paraissait simplement l'activer.

Nous avons répété ces expériences sur des lapins porteurs de kératites superficielles consécutives à des cautérisations de la cornée avec la teinture d'iode ou les alcools, et chez lesquels l'épithélium superficiel de celle-ci était détruit. La réaction du bleu de Prusse par le même procédé des injections et instillations était ici presque instantanée, en même temps qu'elle apparaissait spontanément.

Sur les coupes histologiques antéro-postérieures des yeux soumis à ces réactions du bleu de Prusse, on voit au-dessous de l'érosion épithéliale tout le parenchyme de la cornée bourré de granulations ferro-cyaniques. On les aperçoit situées dans les

espaces interlamellaires du tissu propre de la cornée, plus abondantes immédiatement au-dessous de l'épithélium, et diffusant dans ces interstices lymphatiques de part et d'autre des deux côtés de l'érosion vers la périphérie de la cornée. Là elles remplissent le réseau lymphatique du limbe et les veines perforantes sclérales de cette région.

Nous croyons que ces faits tant anatomiques que cliniques et expérimentaux suffisent pour trancher cette question si controversée, faire table rase de la théorie de Leber et reconnaître à l'épithélium antérieur seul un rôle protecteur de l'exosmose oculaire cornéenne.

Maladie de Friedreich à début tardif, par M. Gaston Bonnus, interne des hôpitaux.

Le nommé Jules G..., 39 ans, corroyeur, entre le 11 février 1896, à l'hôpital Cochin dans le service de M. Chauffard pour une pleurésie purulente.

Il n'y a rien à signaler dans ses antécédents héréditaires : son père est mort hémiplégique à 68 ans ; sa mère, âgée de 63 ans, est bien portante et peut s'occuper encore des soins du ménage.

Le malade a deux sœurs et un frère. La sœur âgée de 30 ans est bien portante ; il n'y a chez elle aucun phénomène pathologique. La deuxième sœur âgée de 25 ans présenterait, paraît-il, depuis quelque temps des phénomènes spasmodiques du côté des membres inférieurs.

Le frère a 31 ans, il offre nettement le tableau de la maladie de Friedreich. Il a été pris il y a 6 ans, à l'âge de 25 ans ; il a eu de l'incontinence d'urine jusqu'à 15 ans ; il n'est pas syphilitique. La maladie a débuté par des troubles de la marche ; il décrivait des sinuosités en marchant, il festonnait, il titubait, jamais il ne tombe. Presque en même temps il a eu des migraines ophtalmiques très violentes, symétriques ; c'était, dit-il, comme si on lui arrachait les yeux. En 1892 il a eu pendant deux ou trois mois des douleurs fulgurantes légères dans les membres inférieurs. En 1894, mêmes douleurs plus intenses dans les membres supérieurs. En 1895 il aurait eu des douleurs en ceinture. Actuellement tous ces phénomènes ont disparu. En 1892, apparition des troubles de la parole ; à ce moment il entre à la Salpêtrière où le diagnostic porté par M. Charcot est maladie de Friedreich. L'examen très rapide que nous avons pu faire du malade nous a montré l'absence de scoliose et de nystagmus, une incoordination des membres supérieurs et inférieurs assez marquée. La parole est lente, traînante. Le réflexe rotulien est aboli, le signe de Romberg fait défaut. La démarche est nettement celle qu'on observe dans la maladie de Friedreich.

Jules G..., qui fait l'objet de notre observation, n'a rien dans ses antécédents personnels, il n'est ni syphilitique, ni alcoolique.

La maladie semble avoir débuté en 1883, il y a 13 ans. G... avait

25 ans et venait de terminer son service militaire. A ce moment il remarque qu'il ne marche plus d'aplomb, qu'il trébuche facilement, qu'il oscille en marchant,qu'il festonne, mais il est seul à s'en apercevoir ; ces phénomènes s'accentuent dans l'obscurité. Il a aussi souvent des migraines ophtalmiques du côté gauche. Vers le milieu de 1884, apparition de douleurs fulgurantes dans les membres inférieurs ; douleurs extrêmement vives partant de la région fessière, irradiant jusqu'aux orteils et plus marquées à droite. Il a eu aussi plus tard des douleurs en ceinture et dans les membres supérieurs.

En 1890, troubles moteurs du côté des membres supérieurs, les mouvements deviennent brusques, saccadés. Vers 1891 apparition des troubles de la parole. En 1892, il entre à la Salpêtrière en même temps que son frère ; on constate, dit-il, entre autres choses, l'absence du signe de Romberg, l'abolition complète du réflexe rotulien, la démarche cérébelleuse, de légers troubles de la parole. M. Charcot diagnostique une maladie de Friedreich.

Agénésie complète depuis deux ans.

G... ne pouvait se livrer à aucun travail ; il ne pouvait plus sortir, en raison de l'incertitude de sa marche, qu'en donnant le bras à une autre personne, quand en août 1895 il est pris d'une pneumonie droite, à la suite de laquelle se montre une pleurésie purulente ; un médecin fait, d'août 1895 à janvier 1896, cinq thoracentèses ; et il entre dans le service le 11 février. Il est dans un état de cachexie très avancé, le corps très amaigri, les joues creuses, le facies plombé.

On constate une pleurésie purulente droite, le lendemain de son entrée il a une vomique d'un pus très fétide et il meurt au bout de 13 jours le 25 février.

L'examen du malade, en tant que maladie de Friedreich, a été fait aussi complètement que le rendait possible son état de faiblesse, qui l'empêchait de se tenir debout et ne lui permettait de se mouvoir que difficilement dans son lit.

Troubles moteurs. — Du côté des membres supérieurs il y a abolition complète du réflexe rotulien. L'incoordination est extrême, semblable à l'incoordination tabétique avancée ; quand on lui dit de croiser ses jambes, il hésite un instant puis lève brusquement sa jambe à une grande hauteur au-dessus du lit. Autant qu'on en peut juger la force musculaire paraît conservée.

Du côté des membres supérieurs, l'incoordination est presque aussi marquée ; il n'atteint qu'en tâtonnant le bout de son nez, avec son index. Si on lui dit de prendre un verre, il le saisit par une série de mouvements successifs qui diminuent d'amplitude en approchant du but. La main ne plane pas ; de plus l'objet une fois saisi est bien en main. Plusieurs fois, en voulant prendre sur sa table une bouteille ou un verre, il lui est arrivé de renverser les objets voisins.

Troubles de sensibilité. — La sensibilité générale paraît intacte. Le malade a toujours bien senti le sol, sauf dans les derniers temps où il lui semblait marcher comme sur de l'ouate. Sur toutes les parties du corps, le contact, la piqûre, le froid et la chaleur sont également bien sentis ; il n'y a pas de retard dans la perception, les localisations sont exactes.

Le sens musculaire est un peu diminué, le sens articulaire con-

servé. La notion de position est altérée sans être abolie, il lui arrive quelquefois de perdre ses jambes dans le lit.

Douleurs en ceinture légères et siégeant sur le trajet de certains nerfs lombaires ; jamais de crises gastriques. Douleurs légères sur le trajet du sciatique, surtout à gauche ; dans les membres supérieurs le malade ressent des fourmillements.

La *parole* est lente, monotone, traînante ; on a quelquefois de la peine à comprendre. Pas d'atrophie linguale.

Du côté des *yeux*, il n'y a ni paralysies, ni nystagmus, ni rétrécissement du champ visuel. Les pupilles sont égales, paresseuses mais réagissant à l'accommodation ; elles réagissent mal à la lumière, mais cet examen est imparfait à cause des conditions dans lesquelles il a été fait.

Rien du côté des *organes génito-urinaires*, que le réflexe crémastérien aboli et la pression testiculaire non douloureuse. Il existait une légère scoliose à convexité droite.

G... n'avait jamais eu de vertiges ; il avait un caractère vif et un peu emporté et avait conservé toute son intelligence.

Autopsie, faite 28 heures après la mort. — On constate une pleurésie purulente droite, avec quelques rares tubercules au sommet des deux poumons ; il n'y a rien de remarquable dans les autres organes. La scoliose, une fois le canal rachidien ouvert, est très peu marquée.

Moelle. — Les méninges paraissent saines. La moelle est grêle dans son ensemble, mais surtout dans la région dorsale inférieure. Les racines antérieures paraissent normales, comme volume et comme coloration ; les racines postérieures sont grêles et surtout grisâtres, le contraste est très marqué.

A la coupe, on voit à l'œil nu :

A la région cervicale, une teinte grise de sclérose dans les cordons postérieurs surtout au niveau du cordon de Goll, sclérose du faisceau de Türk. A la région dorsale, même teinte grisâtre dans les cordons postérieurs qui semblent plus atteints. A la région lombaire, la teinte grise translucide, occupe tout le cordon postérieur d'une façon à peu près symétrique, sauf la veine commissurale qui paraît intacte.

Cerveau. — La configuration extérieure et l'aspect sont normaux, il n'y a pas d'athérome. Poids, 1200 grammes.

Cervelet. — La surface extérieure est de configuration normale : il y a de nombreuses granulations analogues à celles de Pacchioni sur la face supérieure et la grande circonférence. *Il n'y a pas d'atrophie*, son poids est de 155 grammes. Le bulbe et la protubérance paraissent normaux.

Examen histologique. — Le *cervelet* est absolument intact.

Moelle. — 3e *lombaire.* Tout le cordon postérieur est pris, sauf le centre ovale de Flechsig et la zone de Westphal. Le faisceau pyramidal est sclérosé, mais la sclérose est moins étendue.

9e *dorsale.* — Faisceaux postérieurs complètement pris, la zone de Westphal paraît un peu atteinte.

Sclérose du faisceau pyramidal et du faisceau cérébelleux direct ; le faisceau de Gowers paraît aussi atteint. Les cellules de la colonne de Clarke paraissent moins nombreuses et un peu atrophiées.

8e *cervicale*. — Toute la périphérie de la moelle paraît atteinte, mais la sclérose est surtout marquée dans les faisceaux postérieurs et le faisceau de Türk.

Bulbe. — Au niveau du collet du bulbe, les cordons de Goll et de Burdach sont sclérosés.

Plus haut, les lésions disparaissent.

Les *méninges* sont intactes.

Les *artères* extramédullaires sont intactes ; celles qui se trouvent dans les foyers de sclérose paraissent un peu épaissies.

Les *racines antérieures* sont saines.

Les *racines postérieures* sont très malades, il y a un tissu de sclérose abondant.

Les nerfs médian, sciatiques, tibial antérieur, musculo-cutané, sont aussi très atteints.

Compression du cœur par un abcès par congestion,

par MM. F. Ramond et G. Bonnus, internes des hôpitaux.

Bl. Vitel, 23 ans, rentre dans le service de M. le Dr Chauffard le 21 septembre 1896, pour anasarque.

Son père et deux de ses frères sont bien portants ; sa mère est morte il y a 18 ans d'hémoptysie foudroyante ; trois de ses frères ou sœurs ont succombé en bas âge de convulsions.

A l'âge de 6 ans, B... subit une contusion du rachis à la suite d'une chute ; six mois après il ressent une douleur dans la région dorso-lombaire, apparition d'une gibbosité à ce niveau ; fourmillements dans les jambes ; mais aucun signe de paraplégie ; pas de troubles sphinctériens. A deux reprises il est mis aux Enfants-Malades ; la seconde fois par suite de l'apparition de deux abcès par congestion, symétriques et ouverts dans la région fessière inférieure, au niveau de l'émergence du sciatique. Depuis, la suppuration n'a pas discontinué.

Jusqu'à 14 ans il marche avec des béquilles ; à partir de cette époque il reprend des forces, et peut sortir avec l'aide d'une canne seulement.

Il y a deux mois, c'est-à-dire en juillet 1896, il constate l'apparition d'un œdème général, prédominant à la face ; pas de fièvre ni de malaise quelconque. L'œdème ayant une tendance à progresser, le malade se décide à rentrer à l'hôpital.

A ce moment l'infiltration du tissu cellulaire est généralisée ; les parotides sont saillantes ; le cou turgescent ; la paroi abdominale est épaisse ; cependant par la palpation on constate l'existence d'une ascite, et l'hypertrophie notable du foie et de la rate. Les membres inférieurs sont œdématiés, de même que le scrotum.

Les urines sont abondantes, variant de 2 litres à 2 l. 500 par 24 heures, et renferment de sept à huit grammes d'albumine rétractile ; urobiline en abondance, pigment rouge brun, donnant une coloration foncée aux urines ; l'urée varie de 12 à 15 grammes par jour. Pas de sucre.

Le cœur est hypertrophié ; bruit de galop à la pointe ; aucun signe d'affection valvulaire ; le pouls bat de 120 à 130 par minute ;

la tension au niveau de la radiale est de 17 à 18 centimètres. Râles sibilants et ronflants dans toute l'étendue des poumons, expectoration fluide, et ne renfermant pas de bacilles de Koch. Aucun trouble digestif.

Mais bientôt l'œdème augmente ; la peau de l'abdomen est tendue et luisante ; de même pour les membres inférieurs ; la dyspnée est plus intense. Ces troubles persistent malgré l'administration de diurétiques, et de toniques cardiaques (caféine, digitale) ; on essaye sans résultat la dérivation intestinale. Seules des mouchetures pratiquées au niveau des mollets amènent une amélioration passagère.

Au bout de deux mois de séjour à l'hôpital, le malade présente en outre une ébauche de circulation collatérale au-dessous des deux clavicules et dans la région ombilicale. Aussi porte-t-on le diagnostic de compression du système cave, due probablement à une adénopathie tuberculeuse, ou bien à la formation d'abcès par congestion.

Un léger subictère apparaissant quelques jours avant la mort semble confirmer ce diagnostic étiologique. La mort survient le 1er décembre 1896, par suite d'une asphyxie progressive et incoercible.

Autopsie.— On constate que la compression s'exerçait principalement sur le cœur droit, au niveau de l'oreillette. En effet les 9e et 10e vertèbres dorsales étaient cariées, et donnaient lieu à la production d'un abcès par congestion, remontant en haut jusqu'à la 4e dorsale, et s'étendant en avant dans le médiastin, jusqu'au niveau de la face postérieure de l'oreillette droite ; il s'enfonçait à la façon d'un coin entre les parties terminales des deux veines caves. Ainsi s'expliquaient les divers symptômes notés du vivant du malade. Ce mal de Pott dorsal était de date relativement récente, et son évolution était restée latente. Quant au mal de Pott dorso-lombaire, la guérison était à peu près complète.

Les *poumons* ne présentaient aucun nodule tuberculeux ; le *cœur*, hypertrophié et dilaté, pesait 360 grammes ; l'*aorte* était souple, sans incrustation calcaire. — Le *foie* était énorme (3870 grammes) ; la coupe était brillante, et prenait une couleur brun acajou sous l'influence de la liqueur iodo-iodurée ; la vésicule atrophiée ne renfermait presque pas de bile.— La *rate* (455 grammes), dure à la coupe, ne présentait pas de dégénérescence amyloïde objective. Le *rein droit* (220 grammes) contenait quelques petits kystes séreux ; la coupe en était rouge-violacé. De même pour le rein gauche (240 grammes). Le *péritoine* était épaissi au niveau de la face convexe du foie ; il renfermait une quantité notable de liquide citrin. Les *ganglions lymphatiques* prérachidiens n'étaient pas hypertrophiés, incapables par conséquent de produire une compression vasculaire.

L'examen microscopique révèle des lésions de dégénérescence amyloïde ; le foie est surtout atteint, la dégénérescence rayonnant tout autour des espaces portes. La rate présente quelques rares corpuscules en voie de transformation amyloïde ; au niveau des reins le processus frappe surtout les artères de la région médullaire ; dans la substance corticale quelques glomérules sont également atteints.

Réflexions. — D'après cet examen nécroscopique, la compression s'exerçait à la fois sur l'oreillette, et sur les deux veines caves. Mais cette compression mécanique était peu

intense, puisque le cœur n'était pas refoulé en avant, de plus la lumière des deux veines n'était pas sensiblement oblitérée. Nous croyons donc que cette tumeur ossifluente avait amené la stase sanguine périphérique surtout par la gêne apportée à la systole et à la diastole auriculaires. Aussi avons-nous cru que l'expression de compression du cœur était plus exacte que celle de compression des deux veines caves.

L'innervation de la face dorsale de la main et des doigts, par le Dr H. Morestin.

L'étude de la distribution des nerfs cutanés de la main présente encore plus d'intérêt pour le chirurgien que pour l'anatomiste. L'occasion se présente pour ainsi dire journellement dans les grands services hospitaliers de rechercher les modifications de la sensibilité dans les territoires innervés par le médian, le cubital ou le radial à la suite de blessures ou de contusions de ces troncs nerveux. Comme tout le monde j'ai été frappé des résultats un peu déconcertants, et fréquemment en désaccord avec les données classiques que donnent souvent ces explorations ; et après beaucoup d'autres j'ai été conduit à chercher dans les dispositions anatomiques variables la raison de ces aspects cliniques différents pour des lésions en apparence semblables. Les anomalies sont fréquentes sur les nerfs des membres supérieurs. Au bras, entre le musculo-cutané et le médian, à l'avant-bras entre le cubital et le médian, on trouve des anastomoses qui se présentent sous des formes très diverses. J'ai publié une note sur les anomalies du nerf cubital au niveau du poignet et de la main. En passant en revue les sujets disséqués dans mon pavillon pendant le dernier hiver j'avais pu en réunir un nombre considérable.

C'est qu'en effet à la main les variations dans la distribution des filets nerveux sont très fréquentes et parfois très étendues. Il ne sera question dans cette note que de l'innervation de la face dorsale où l'on observe le plus grand nombre de ces anomalies. C'est un sujet qui a déjà été traité dans d'excellents mémoires, en particulier par Brooks et par Hédon. Je me bornerai à exposer les résultats de mes propres recherches. J'ai disséqué, et je le crois avec beaucoup de soin, trente mains à ce point de vue spécial.

Indépendamment de quelbues ramuscules du musculo-cutané, la face dorsale de la main reçoit des filets du radial et du cubital. Au niveau des doigts interviennent des branches nerveuses des collatéraux palmaires du médian et du cubital. Cette notion est devenue classique depuis le mémoire de Richelot. Dans quelle mesure ces rameaux participent-ils à l'innervation de la face dorsale des doigts? Mes pièces présentent à cet égard nombre de dispositions intéressantes à signaler.

Le radial et le cubital se partagent équitablement l'innervation du dos de la main, chacun sa moitié ; la ligne de partage passe par l'axe du médius, et ce doigt reçoit des filets des deux nerfs. Telle est la

disposition décrite par les classiques, et qui en effet est la plus habituelle. On l'observe presque dans la moitié des cas.

Mais très souvent il y a inégalité dans la répartition des filets du cubital et du radial, et alors presque toujours c'est le radial qui devient prédominant.

Résumons tout d'abord la disposition habituelle. La branche cutanée du nerf radial émerge au-dessous du tendon du long supinateur au bord postérieur de ce tendon, à huit centimètres de l'articulation du poignet. Une fois je l'ai vu passer à travers le tendon. Elle se divise en deux branches secondaires, déjà distinctes parfois sous le tendon. L'une de ces branches, l'antérieure, va recevoir l'anastomose du musculo-cutané et fournir ultérieurement le rameau thénarien et le collatéral dorsal externe du pouce. L'autre, la postérieure, va subir des subdivisions successives. Au-dessus de l'interligne radio-carpien, elle se divise en deux *rameaux*, l'un *interne*, l'autre *externe*. Ce dernier descend vers le premier espace interosseux et fournit le *collatéral dorsal interne* du pouce et le *collatéral dorsal externe* de l'index, qui se séparent à la partie moyenne de l'espace interosseux. Le *rameau interne* se portant obliquement en dedans et en bas, moins volumineux que le précédent, va donner les *collatéraux dorsal interne de l'index* et *dorsal externe du médius*, tous deux fort rudimentaires et souvent s'anastomoser avec un petit filet du cubital.

La branche dorsale de ce dernier nerf émerge en arrière du tendon du cubital antérieur, contourne obliquement le bord interne du poignet en passant au-dessus de l'extrémité inférieure renflée en tête du cubitus, donne au niveau même du bord interne du poignet, et tout près du bord postérieur du tendon cubital antérieur le collatéral dorsal interne du petit doigt, qui longe tout le bord interne de la main, puis la branche dorsale continuant son trajet en dehors et en avant donne une branche transverse qui achevant de contourner la tête du cubitus, vient se distribuer à la plus grande partie de la face dorsale du poignet donnant des filets récurrents qui remontent dans l'avant-bras, des filets transversaux qui vont presque jusqu'à la partie interne du poignet, l'un d'eux s'anastomosant fréquemment avec un filet du radial. Ultérieurement la branche dorsale du cubital se divise en deux rameaux, l'un interne, l'autre externe, qui l'un et l'autre se divisent encore, le 1er donnant au petit doigt (côté externe) et à l'annulaire (côté interne), le 2e à l'annulaire (côté externe) et au médius (côté interne). Très fréquemment, avons-nous dit, cette dernière branche s'anastomose avec un des filets du radial qui vont au même doigt médius.

Cette description répond à peu près à la moitié des cas. Voici en effet toute une série de préparations qui montrent que sur un grand nombre de sujets il n'en est pas ainsi. Il est extrêmement fréquent de voir le territoire du radial devenir prépondérant.

Sept ou huit de mes pièces montrent le radial allant jusqu'à l'annulaire, fournissant les filets dorsaux internes du médius, et dorsaux externes de l'annulaire. La branche dorsale du cubital a subi une réduction proportionnée et fournit exclusivement au petit doigt et à une partie de l'annulaire.

Cette extension du territoire radial peut aller plus loin encore.

Voici des pièces qui montrent le radial fournissant les filets dorsaux internes du médius et dorsaux externes du petit doigt.

Sur deux d'entre elles le cubital ne fournit même pas de branche dorsale, ou du moins cette branche, mince filet, gros comme un crin, ne dépasse pas la tête du cubitus. La partie dorsale interne du petit doigt est innervée par une série de rameaux venus du collatéral palmaire interne du petit doigt.

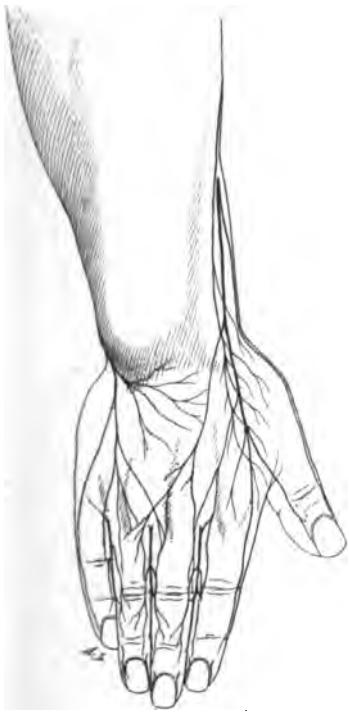

Fig. 1.

Fig. 2.

D'autres dispositions peuvent s'observer. Ainsi, mais rarement, le nerf cubital peut à son tour envahir le territoire habituellement innervé par le radial, envoyer des filets jusqu'à l'index. En voici un exemple (fig. 6).

Il est fréquent aussi de voir des filets du cubital et du radial s'entrecroiser au niveau du 3e espace interosseux. Les filets venus du cubital allant au médius, ceux du radial allant à l'annulaire.

Il y a souvent anastomose entre ces filets au moment de leur entrecroisement. Dans d'autres cas ils ne s'unissent point et passent librement les uns au-dessus des autres. Cette disposition a été décrite par Brooks. M. Edon, dans son excellent mémoire, dit

ne l'avoir pas rencontrée. Je l'ai vue pour ma part à plusieurs reprises et avec une grande netteté.

En somme c'est presque toujours le radial qui tend à prédominer. Et même quand il y a égale répartition au sujet des doigts, il y a sur le dos de la main une légère prédominance du radial, au moins pour la partie inférieure de la région, pour la partie proche des doigts. Pour celle qui est proche du poignet c'est presque toujours le cubital qui joue le plus grand rôle dans l'innervation. Ce n'est donc pas une ligne verticale passant par l'axe de la main qui sur un schéma doit délimiter le territoire du radial de celui du cubital, mais une ligne courbée en S.

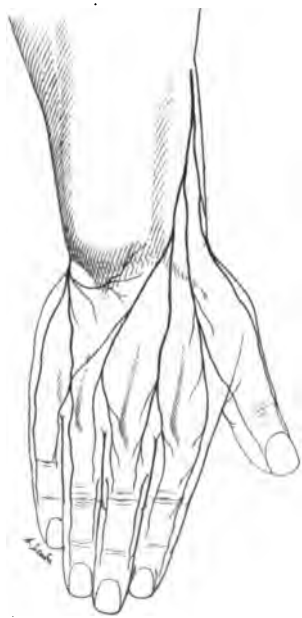

Fig. 3.

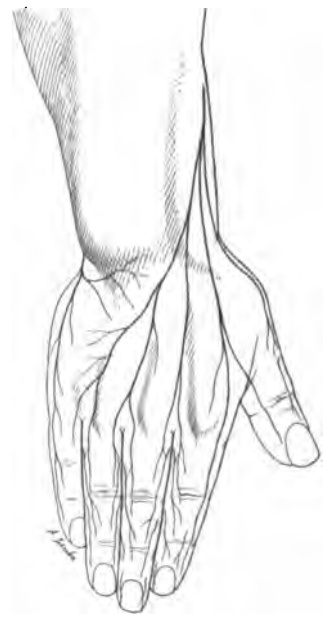

Fig. 4.

Pour ce qui est de la distribution des collatéraux il y a des variations plus grandes encore, exception faite pour le pouce. Sur ce doigt en effet les collatéraux vont jusqu'à l'extrémité du doigt, jusqu'à l'ongle sous lequel ils s'enfoncent.

Cette disposition est presque constante. Une seule fois j'ai vu le collatéral dorsal externe s'arrêtant à la partie moyenne de la 1re phalange du pouce, le reste du doigt recevant de gros filets venus du collatéral palmaire correspondant.

Pour le petit doigt, il est *ordinaire* de voir le collatéral dorsal interne formé par la branche dorsale du cubital, aller jusqu'à l'extré-

mité, et il est très *fréquent* d'observer la même disposition pour le collatéral dorsal externe. Cette disposition est en effet bien loin d'être constante.

Pour l'annulaire et l'index on observe assez souvent un collatéral dorsal long du moins pour le côté opposé à l'axe de la main (collatéral externe pour l'index, interne pour l'annulaire). Mais dans la majorité des cas le collatéral ne dépasse pas l'articulation de la 1re avec la 2e phalange, ou bien il est si grêle, quoique se prolongeant sur la 2e phalange, qu'il est doublé, secondé par une grosse branche venue du collatéral palmaire.

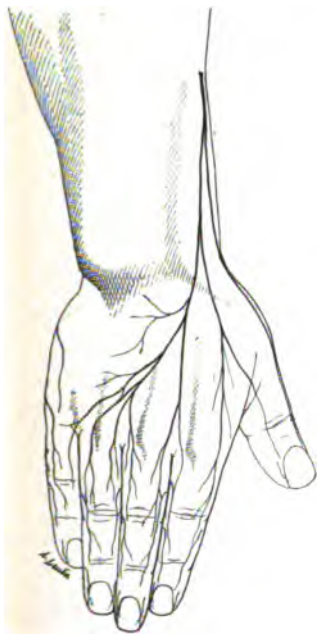

Fig. 5.

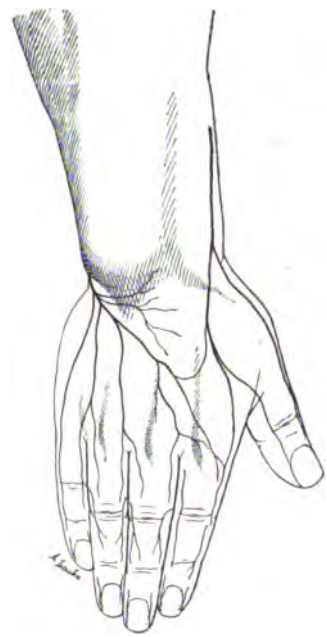

Fig. 6.

Pour le médius, il est très rare que ses collatéraux atteignent l'extrémité antérieure de la 1re phalange. Pourtant j'ai vu un cas, où tous deux allaient presque jusqu'au bout du doigt.

On sait que chez les singes, les collatéraux vont tous jusqu'à l'extrémité des doigts. Chez nous ils sont en voie de régression et s'arrêtent le plus souvent bien avant d'avoir atteint la troisième phalange. Comme on l'a déjà fait remarquer, cette régression est d'autant plus accentuée qu'on se rapproche davantage de l'axe de la main.

Toute la partie restante des doigts est innervée par des rameaux venus des collatéraux palmaires.

On dit quelquefois que les *collatéraux dorsaux* viennent alors des

collatéraux palmaires ; c'est une erreur de nomenclature. Cette désignation est en effet inexacte. Les seuls rameaux qui ont droit au titre de collatéraux dorsaux sont ceux que nous avons précédemment étudiés. Ceux dont nous allons avoir à nous occuper sont des rameaux en dehors du type primitif, devenus prédominants à la suite de l'atrophie des véritables collatéraux.

Sur chacun des quatre derniers doigts, et cela est surtout vrai pour les doigts du milieu, le collatéral palmaire émet ordinairement trois rameaux dorsaux. Le 1er, le plus important, se détache très haut à la hauteur de l'articulation métacarpo-phalangienne, se porte en bas et en arrière, traverse une bandelette fibreuse qui de la 1re phalange et des parties latérales de l'articulation va se fixer à la peau de la commissure et à la peau du doigt, cette bandelette s'étend très obliquement en avant jusqu'au voisinage de l'articulation de la première avec la deuxième phalange, constituant ainsi une véritable cloison transversale séparant le doigt en deux loges, l'une palmaire, l'autre dorsale ; semblable disposition s'observe au niveau de la deuxième phalange et aussi au niveau de la troisième. Il existe ainsi dans toute la longueur du doigt deux compartiments bien distincts, un dorsal, un palmaire. Les rameaux dont nous nous occupons passent d'une loge dans l'autre, en perforant cette cloison fibreuse transversale.

Il existe donc trois orifices, quelquefois quatre, car souvent le 1er rameau dorsal est dédoublé ; ces perforations ont un siège fixe, elles sont situées immédiatement au-dessous de la base élargie de la phalange.

Quand il existe un rameau supplémentaire et par suite une quatrième perforation, celle-ci siège au voisinage de l'extrémité antérieure de la 1re phalange. Ces trous sont assez larges pour que le rameau nerveux puisse y passer à l'aise ; il est accompagné fréquemment d'une artériole et d'une veinule.

Pour la troisième phalange, l'orifice est constant dans son siège et sa forme. Ce n'est plus un simple trou dans une mince lame fibreuse, mais un véritable canal ostéo-fibreux, limité en dedans par le flanc excavé de la dernière phalange, en arrière par sa base élargie, en avant par son extrémité antérieure étalée, terminée par une pointe dirigée en arrière, en dehors par un très épais trousseau fibreux qui de cette pointe va s'attacher à la base de la phalange. Chez certains vieillards ce ligament s'ossifie, et le canal est limité par des parois osseuses.

Le rameau unguéal, considéré parfois comme une branche terminale du collatéral palmaire, ne manque jamais sur aucun doigt. Il passe par ce canal pour arriver au niveau de la matrice de l'ongle, et se distribuer au derme sous-unguéal. Pour le bien voir il faut, après avoir enlevé l'ongle, fendre sur l'axe du doigt la peau et le derme sous-unguéal, décoller ce dernier en le repoussant vers les parties latérales, en cheminant bien au contact de l'os. On arrive bientôt à l'orifice dorsal évasé du tunnel ostéo-fibreux, d'où l'on voit émerger, en même temps qu'une petite artériole et des veinules, le rameau nerveux unguéal venu du collatéral palmaire.

Le rameau de la 2e phalange est non moins constant ; il se détache du collatéral palmaire à peu près à la hauteur de l'articulation

de la première avec la deuxième phalange, 1 ou 2 millimètres au-dessus généralement, se dirige obliquement vers la face dorsale du doigt et sur son extrémité libre. Il traverse la cloison fibreuse transversale, immédiatement au-dessous de la base élargie de la 2e phalange, et va se distribuer à la peau qui couvre la partie inférieure de la 2e phalange, l'articulation de la 2e avec la 3e et la portion de la 3e qui s'étend au-dessus de l'ongle. Il s'anastomose fréquemment sur la face dorsale du doigt avec le rameau correspondant de l'autre collatéral palmaire, et aussi avec le 1er rameau dorsal.

Ce dernier, né comme nous l'avons vu à la hauteur de la jointure métacarpo-phalangienne, traverse aussi la cloison fibreuse obliquement, immédiatement au-dessous de la base de la phalange et gagnant la face dorsale, longe ses parties latérales jusqu'à l'articulation de la 1re avec la deuxième phalange. Au delà de cette jointure, il se dévie généralement en dedans, vers la ligne médiane du doigt. On peut le suivre ordinairement jusqu'à l'articulation de la 2e avec la troisième phalange, du moins sur les doigts où le collatéral dorsal proprement dit est court, et s'arrête sur la première phalange.

Ce rameau s'anastomose d'une façon pour ainsi dire constante avec le collatéral dorsal proprement dit. Immédiatement après avoir traversé la cloison fibreuse, il émet un filet qui se dirige directement en arrière, souvent même en arrière et en haut, de façon à affecter une direction récurrente et s'unit alors à un filet du collatéral dorsal. Ce dernier paraît même quelquefois se terminer par ce rameau anastomotique, et venir se jeter dans le rameau dorsal, ce filet anastomotique étant beaucoup plus important que les ramuscules qu'il peut distribuer à la peau de la première phalange.

Pour bien voir cette anastomose, il faut fendre la peau de la face dorsale du doigt sur la ligne axiale, aller jusqu'au tendon extenseur, et séparer alors la peau et son pannicule adipeux des tissus fibreux. Cette séparation s'effectue avec une très grande facilité jusque sur les parties latérales du doigt. Un tissu cellulaire très lâche entoure ce plan fibreux et favorise le décollement, qu'on obtient en deux coups de scalpel. Il suffit alors de regarder à la face profonde des deux lambeaux qu'on vient de relever, pour apercevoir le rameau dorsal et ses ramifications, le collatéral dorsal quand il existe, et le filet anostomotique cherché.

Une autre anastomose analogue, mais moins constante, unit le 1er rameau dorsal au 2e au niveau de la base de la deuxième phalange.

Des trois rameaux dorsaux le premier est celui qui présente les plus grandes variations.

Son développement est généralement en raison inverse de celui du collatéral dorsal. Mais même à côté d'un collatéral dorsal allant assez loin sur le dos du doigt, on peut le voir volumineux.

En général, dans ces conditions, il est fort grêle, ou manque tout à fait.

Il peut être double.

Il peut se détacher plus haut qu'à l'ordinaire, au-dessus de la jointure métacarpo-phalangienne, ou plus bas au niveau de la base de la phalange.

Dans un cas ce rameau détaché du collatéral palmaire interne de

l'annulaire après avoir traversé la cloison fibreuse transversale, émettait un assez gros filet qui, d'abord récurrent, donnait quelques ramifications très fines à la peau de la parte correspondante de l'annulaire, puis se portant transversalement en dedans, gagnait la face dorsale du cinquième doigt pour se distribuer à la partie interne de la première phalange.

Dans certains cas il m'a été impossible de mettre en évidence l'anastomose entre le collatéral dorsal et le rameau émané du collatéral palmaire.

Le petit doigt présente presque toujours un collatéral dorsal interne bien développé, allant jusqu'à l'ongle. Les exceptions à cette règle sont rares. Aussi le rameau dorsal postérieur du collatéral palmaire manque habituellement, le moyen fréquemment, l'unguéal existe toujours.

Son collatéral dorsal externe est fréquemment aussi du type long. Les mêmes particularités s'observent alors vers le côté externe et le côté interne du doigt, les rameaux dorsaux du collatéral palmaire manquent ou sont peu développés, à l'exception de l'unguéal.

Le pouce présente toujours un rameau unguéal qui ne diffère de celui des autres doigts que par son volume plus considérable.

En outre sur ce doigt chaque collatéral palmaire envoie, mais d'une façon inconstante, un rameau dorsal qui se détache à la hauteur de l'articulation métacarpo-phalangienne, pour se porter très obliquement en bas et en arrière jusque vers l'articulation des deux phalanges du pouce.

Une part considérable de l'innervation de la face dorsale des doigts revient donc en définitive aux collatéraux palmaires.

D'autre part il n'est pas rare de voir des filets venus des nerfs dorsaux descendre vers la commissure des doigts, et dans leur distribution dépasser en tant soit peu la ligne de partage des faces dorsale et palmaire et innerver une petite partie des téguments palmaires au voisinage de cette commissure.

Gangrène phéniquée, par H. Morestin.

L'acide phénique est actuellement dans toutes les mains, et le public est aujourd'hui si complètement persuadé des bienfaits de cet antiseptique, qu'on l'applique un peu à tort et à travers contre toutes les blessures. Si d'une façon générale les résultats de ce traitement laissent peu à désirer, ils sont souvent désastreux quand il s'agit de traumatismes des doigts.

Il y a plus de vingt ans que MM. Tillaux et Poncet ont signalé ces accidents de gangrène à la suite de pansements phéniqués. A la Société de chirurgie en 1889 et en 1891, à l'Académie de médecine, on a appelé l'attention sur ces faits malheureux.

Dans une thèse récente, M. Alingrin vient encore d'en citer

quelques exemples. Dans tous les services de chirurgie, on en voit un ou deux chaque année.

Je crois qu'on ne saurait trop insister sur ces mortifications des doigts imputables à l'acide phénique. Je viens d'en recueillir encore un cas à l'hôpital Broussais.

Une petite fille de deux ans s'était pincé le bout du médius de la main gauche, en fermant une porte. L'enfant ne parut pas avoir grand mal. Il n'y avait pas de plaie, mais un peu de sang épanché donna une teinte bleuâtre au voisinage de l'ongle.

La mère, récemment guérie d'un adéno-phlegmon sous-maxillaire, avait encore à sa disposition un peu d'une solution phéniquée qui avait servi à ses pansements. Elle ignore le titre de cette solution et n'a pas conservé l'ordonnance, mais il est à présumer que cette solution, prescrite par un médecin pour injections dans une cavité d'abcès, était faible.

Quoi qu'il en soit cette femme fit tremper le doigt blessé dans ce liquide, puis l'entoura d'une compresse imbibée de la même solution. Ce linge phéniqué resta en place pendant vingt-quatre heures. Quand on l'ôta le doigt était froid et livide. L'enfant nous fut amené huit jours après à la consultation de Broussais.

Le doigt était mortifié jusqu'à l'articulation de la première avec la seconde phalange.

Un sillon d'élimination déjà profondément creusé, séparait les tissus sains de la partie gangrenée, qui était noire et momifiée. Voici d'ailleurs la pièce, car j'ai dû faire l'amputation du doigt, le moignon que j'aurais pu conserver après élimination des tissus sphacélés ne pouvant être qu'inutile, disgracieux et gênant.

Kyste branchial mucoïde médian, par André Claisse et Pierre Héresco, internes des hôpitaux.

G..., 21 ans, ingénieur, entre le 8 décembre 1896 dans le service de chirurgie de l'hôpital Laënnec pour une tumeur du cou siégeant en avant du larynx, sur la ligne médiane. Le malade ne s'était aperçu de cette tumeur que depuis une quinzaine de jours : il en éprouvait une certaine gêne causée par son volume, mais ne ressentait aucun trouble fonctionnel : respiration, voix, déglutition normales.

On constate sur la ligne médiane du cou la présence d'une tuméfaction s'étendant de l'os hyoïde au cartilage cricoïde ; elle est causée par un corps ovoïde, paraissant gros comme une petite mandarine, lisse, non lobulé, de consistance ferme, mais fluctuant, indolore. La peau, d'aspect normal, est mobile sur la tumeur : celle-ci au contraire est fixée au larynx et le suit dans ses mouvements d'élévation et d'abaissement.

M. Pierre Delbet pense à un kyste branchial et opère le malade le 8 décembre 1896 : la tumeur est située sous le muscle cleïdo-hyoïdien ; elle reçoit des vaisseaux assez volumineux, latéralement ;

elle *adhère* fortement à la *membrane thyro-hyoïdienne* ; elle est absolument indépendante du corps thyroïde dont elle recouvre la partie supérieure : elle est ouverte à la fin de l'opération et il s'écoule d'une cavité centrale un liquide muqueux, noirâtre, colloïde. Le malade est complètement guéri huit jours après l'intervention.

Examen de la pièce. — Elle a les dimensions d'un petit œuf de poule : ovoïde, légèrement bosselée, brunâtre, de consistance résistante ; elle est formée d'un tissu dense, d'aspect fibreux, mais assez coloré et présentant 3 à 8 millimètres d'épaisseur suivant les points ; le centre est occupé par une cavité remplie de liquide noirâtre, colloïde ; la surface de cette cavité est lisse, légèrement plissée par places.

Il n'existe pas d'autres cavités dans l'épaisseur du tissu.

La pièce est durcie à l'alcool ; on pratique des coupes sur trois morceaux montés dans la paraffine.

La cavité kystique contient encore des restes du liquide représenté par un coagulum albumineux. La paroi est tapissée par un épithélium un peu variable suivant les points examinés : presque partout il est constitué par une rangée de cellules cylindriques, allongées (on ne distingue pas de cils vibratiles), reposant sur une couche de cellules rondes ; parfois on trouve plusieurs rangées de ces cellules profondes ; enfin il repose en certains endroits sur plusieurs rangées superposées de cellules conjonctives aplaties.

Le tissu de la paroi kystique est glandulaire : travées enchevêtrées, peu de cellules plates ; tissu serré près de la cavité, beaucoup plus lâche à la périphérie où existe une certaine quantité de tissu adipeux. Il existe un grand nombre de vaisseaux sanguins, la plupart de petit volume, disséminés dans le tissu fibreux. Pas trace de glandes.

Ce kyste est donc bien, de par sa situation, son adhérence intime à la membrane thyro-hyoïdienne, sa structure fibreuse et son épithélium cylindrique, son contenu colloïde, un *kyste branchial mucoïde*, ayant augmenté rapidement, probablement à la suite de l'hémorrhagie qui a transformé son contenu en liquide hématique.

Ulcère rond de l'estomac. Perforation. Péritonite suraiguë. Mort, par P. Héresco et A. Claisse, internes des hôpitaux.

Nous avons l'honneur de présenter à la Société un estomac, qui présente un bel ulcère rond qui s'est perforé en déterminant une péritonite généralisée suraiguë et mortelle, chez un malade du service de M. Reclus, hôpital Laënnec.

Le 27 décembre un homme âgé de 28 ans a été amené à l'hôpital. Il nous racontait que deux jours avant, en voulant monter un escalier, il ressentit une douleur vive dans tout l'abdomen, avec irradiation dans l'épaule gauche. Il s'était toujours bien porté et n'avait jamais souffert de son ventre.

Il n'avait jamais eu d'hématémèse ; il avait vomi une seule fois un jour avant son entrée.

Les yeux excavés, la langue chargée, le malade est constamment couvert de sueurs froides.

Il a les extrémités froides, cyanosées. Respiration gênée, pas de pouls radial, mais le pouls fémoral montre qu'il a 128 pulsations par minute. T. 38°.

L'abdomen est gros, distendu, la moindre pression lui détermine de vives douleurs, et en cherchant si un point était plus douloureux que l'autre, en dirigeant l'exploration du côté de la fosse iliaque droite, cette exploration est négative. Le malade souffre de partout. Il n'y a pas de matité, sauf dans les parties déclives.

M. J. L. Faure, chirurgien des hôpitaux, appelé d'urgence, pense que nous nous trouvions en présence d'une péritonite par perforation, sans pouvoir déterminer l'endroit de la perforation. Comme l'état du malade était très grave, M. Faure fait une laparotomie sous-ombilicale à la cocaïne.

Le péritoine incisé, il s'écoule une grande quantité de liquide louche, sale et vers la fin des gouttes de pus qui venaient du côté du cæcum.

On met un drain et on fait le pansement. Le malade est mort cinq heures après.

A l'autopsie nous avons trouvé une péritonite généralisée et une perforation de l'estomac à l'endroit où il était atteint d'un ulcère rond, c'est-à-dire près de la partie moyenne de la petite courbure, sur la face antérieure de l'estomac.

Réflexions. — Cette observation nous montre une fois de plus combien est difficile le diagnostic de perforation de l'estomac.

Par le palper, il nous a été impossible de déterminer un point plus douloureux que l'autre. La pression au niveau du cæcum était tout aussi douloureuse que dans la région épigastrique ou dans la région ombilicale. On a fait la laparotomie sous-ombilicale à la cocaïne (l'état grave du malade ne permettant pas le chloroforme) en raison de la fréquence de la perforation appendiculaire.

Le malade avait ressenti, en même temps qu'une douleur abdominale, une douleur dans l'épaule gauche. M. Faure a eu l'occasion de constater encore une fois cette douleur de l'épaule dans une perforation de l'estomac. C'est là peut-être un élément dont on devra tenir compte, quand on se trouve en présence d'une perforation, sans pouvoir déterminer l'endroit exact de la perforation.

Examen d'une prostate hypertrophiée 35 jours après la castration double, par le Dr DE ROUVILLE (de Montpellier).

Il s'agit d'un vieillard de 76 ans, rétentionniste depuis plusieurs années, et présentant depuis quelques jours de la rétention complète sans distension, consécutive à une rétention aiguë ; le cathétérisme est facile ; pas d'infection ; la prostate a le volume d'une mandarine ; elle est généralement dure, avec quelques points ramollis ; les reins sont inaccessibles à la palpation bimanuelle ; il n'existe aucune douleur à leur niveau. Peu de temps après son entrée à l'hôpital, le malade nous quitte ; la rétention persiste, et le malade se sonde lui-même. Quinze jours après, il revient ; une cystite s'est déclarée. Lavages vésicaux et instillations argentiques restent sans effet, la castration double est pratiquée, suivie de prothèse immédiate à l'aide de deux pelotons de soie aseptique. Au point de vue opératoire, tout marche à merveille, et moins de huit jours plus tard les incisions scrotales sont cicatrisées ; mais l'état local persiste sans modifications, et l'état général devient chaque jour plus mauvais, le malade meurt dans le coma, trente-cinq jours après l'intervention. J'ai pu recueillir sa prostate et voici la note qui m'a été remise par mon collègue et ami Bosc, chargé du cours d'anatomie pathologique à la Faculté. « A un faible grossissement, on est frappé d'abord par l'hypertrophie intense du tissu conjonctif ; ce dernier constitue, par endroits, de vastes plaques dans lesquelles on ne trouve que quelques vestiges de tubes glandulaires aplatis, et de vaisseaux sclérosés ; c'est un tissu conjonctif nettement fasciculé et, par suite, de formation déjà ancienne ; dans les autres parties, on ne retrouve plus les tubes glandulaires avec leur aspect normal ; ils ont subi une transformation remarquable, surtout au niveau des lobes latéraux ; on voit en effet le tissu conjonctif prendre une disposition aréolaire très irrégulière, et chacune des cavités est séparée par des bandes plus ou moins épaisses et denses de tissu fasciculé ; on est en présence de véritables formations kystiques qui ont repoussé le tissu conjonctif interstitiel de façon que chaque cavité paraît entourée d'une coque. L'intérieur de chaque kyste porte un revêtement épithélial à peine marqué et contient de gros blocs de matière colloïdale à couches concentriques.

A un plus fort grossissement, ces cavités glandulaires dilatées offrent exactement le même aspect que les tubes devenus kystiques de la thyroïde ; même épithélium cubique aplati ; même contenu colloïde formant un énorme calcul à lamelles concentriques, ou une masse moins homogène dans laquelle on distingue des calculs de plus petit volume, réunis par une substance hyaline, et des débris cellulaires granuleux. Certains de ces kystes, extraordinairement dilatés, ont fait éclater les cloisons conjonctives de plus en plus distendues qui les séparaient, et se sont ouverts les uns dans les autres.

On a donc affaire, en somme, à une hypertrophie fibreuse de la prostate, avec transformation kystique des tubes glandulaires qui n'ont pas été étouffés par la prolifération conjonctive. Il n'est pas étonnant que la castration double n'ait amené aucune modification,

même au bout de trente-cinq jours ; toute régression était évidemment impossible ».

Traumatisme. — Hémorrhagie cérébrale, par MM. André Martin, interne, et Latteux, externe des hôpitaux.

La nommée Louise H..., âgée de 64 ans, est amenée à Tenon dans le service de M. le docteur Le Gendre, le 2 janvier, vers le milieu de la nuit.

A son entrée, la malade dit avoir reçu de nombreux coups ; elle ne garde sa connaissance que quelques instants, pour tomber bientôt dans un état comateux complet.

L'examen pratiqué le lendemain, dans la matinée, donne les résultats suivants : la malade est toujours dans le coma. Elle présente une ecchymose considérable, occupant les régions palpébrale, temporale et sous-conjonctivale du côté gauche ; l'œil est convulsé en haut et en dehors. On constate une parésie généralisée avec légère contracture, mais pas de paralysie vraie ; pas d'hémiplégie faciale ni de déviation de l'œil droit. Les pupilles sont rétrécies, mais la réaction à la lumière est conservée ; la sensibilité existe, mais très diminuée des 2 côtés, les réflexes rotuliens et cornéens sont abolis.

La respiration est un peu accélérée, mais régulière. On perçoit un murmure respiratoire, à type emphysémateux, et des râles de bronchite disséminés dans la hauteur des deux poumons.

Rien au cœur, pouls assez bien frappé, régulier et non accéléré, température normale, pas de vomissements, incontinence d'urine.

En présence de cet état, on songe tout d'abord à une abondante hémorrhagie cérébrale ou méningée.

Les urines obtenues en sondant la malade, sont très foncées, ne renferment pas de sucre, mais contiennent une quantité d'albumine assez considérable.

Traitement. — Lavement purgatif, injections sous-cutanées d'huile camphrée.

Dans la soirée, on pratique une saignée de 200 grammes ; le sang est noir, visqueux, se coagule très rapidement. La saignée est suivie d'une injection de 500 centimètres cubes de sérum artificiel.

Mort le 4 dans la matinée.

Autopsie. — On ne trouve du côté des *méninges* qu'une hyperémie très intense. Le *cervelet* offre la lésion suivante : le lobe droit, dans sa presque totalité, est transformé en une vaste cavité assez régulière remplie de sang liquide. Le lobe gauche est intact.

Les différentes coupes du *cerveau* présentent à leur surface un piqueté hémorrhagique assez accentué. Légère hydropisie ventriculaire.

Aux *poumons* on trouve des lésions d'emphysème généralisé et de bronchite avec légère congestion des bases.

Les *reins* sont plutôt petits, et assez durs, mais ne présentent pas tous les caractères du rein scléreux vrai.

Rien aux autres organes.

Aucun renseignement n'a pu être obtenu sur les circonstances qui ont précédé l'arrivée de la malade à l'hôpital. On peut se demander

si l'hémorrhagie a été consécutive au traumatisme qui a déterminé l'ecchymose décrite plus haut, ou si au contraire elle a été primitive, amenant une chute violente du côté opposé à la lésion.

L'examen histologique n'a pas encore été fait.

Élections

MM. Pochon et Eugène Apert sont nommés membres adjoints.

Séance du 15 *janvier* 1897

Présidence de M. Cornil

Infection puerpérale. — Phlegmatia. — Mort par embolie pulmonaire.

MM. Dubrisay et Thoyer-Rozat, présentent différentes pièces provenant d'une femme, morte dans le service de M. Tarnier, des suites d'une phlegmatia alba dolens.

Il s'agit d'une femme primipare de 33 ans, arrivée à la clinique en état d'infection. L'accouchement exigea la basiotripsie. Malgré un nettoyage antiseptique de l'utérus, l'infection persista et douze jours après apparaissait une phlébite du membre inférieur gauche, qui dix jours après se compliqua d'embolie pulmonaire qui n'eut pas de suites graves. Quelques jours après, extension de la phlegmatia au côté droit et apparition d'embolies pulmonaires qui provoquent subitement la mort.

Autopsie.— On constate un *utérus* revenu sur lui-même et suffisamment nettoyé. Le *cœur* droit présente des caillots anciens adhérents, l'un sur la valvule auriculo-ventriculaire, l'autre au niveau de l'orifice pulmonaire. Les veines fémorales et iliaques gauches contiennent un caillot adhérent, prolongé par un caillot cruorique ; du côté droit il y a un caillot cruorique non adhérent. Dans le *poumon* on trouve des traces d'infarctus, et l'artère pulmonaire contient un caillot grisâtre. Le *foie* présente un petit lobe aberrant dû à la constriction du corset.

Coup de revolver dans la poitrine.

M. Souligoux communique le cas d'un homme qui s'est tiré un coup de revolver dans la poitrine. La balle, pénétrant dans le 5e espace intercostal, a perforé la lame antérieure du poumon gauche,

contusionnant en passant le péricarde et le cœur, et s'arrêtant au niveau de la 10e vertèbre dorsale où on l'a trouvée.

Le cœur offre cette particularité intéressante que sa surface est érodée par une plaque de sphacèle, grande comme une pièce de 2 francs, du fait seul de la contusion produite par la balle à travers le péricarde pariétal qui n'a pas été perforé.

Anévrysme de l'aorte thoracique et abdominale. Rupture dans la plèvre gauche, par Georges Luys, internes des hôpitaux.

Le malade dont il s'agit, âgé de 66 ans, marchand des quatre saisons, est entré à l'hôpital Laënnec dans le service de M. Oulmont le 12 décembre 1896. Il se plaignait uniquement d'essoufflement et de dyspnée d'effort. Aucune trace de syphilis ne pouvait être relevée chez lui. Mais d'un autre côté il était notoirement alcoolique et avouait du reste avoir fait pendant longtemps des excès de boisson.

L'examen clinique du malade, fait constater qu'il est très artério-scléreux, les artères radiales sont dures et flexueuses. Le cœur bat au-dessous et un peu au dehors du mamelon : il est légèrement hypertrophié.

A l'auscultation, au niveau de l'orifice aortique, on entend un souffle systolique et diastolique formant un bruit de va et vient, ce qui fait établir le diagnostic de rétrécissement et d'insuffisance aortiques.

Les poumons présentent quelques râles de bronchite disséminés un peu partout.

Les reins n'offrent rien de particulier à signaler. Pas d'albumine dans les urines.

Le malade a bon appétit, mais il digère mal et souffre d'une constipation habituelle.

Le traitement institué consiste en iodure de potassium administré à la dose de 1 gramme par jour.

Les jours suivants, le malade se sent moins oppressé, il va et vient dans la salle et se promène dans l'hôpital. Il se disposait même à aller en convalescence à Vincennes, lorsque le 19 décembre il accuse, au moment de la visite du matin, une douleur sourde et continue du côté de l'hypochondre gauche. Deux heures après, au moment où il se lève pour prendre son repas, il pâlit tout à coup et meurt en l'espace de quelques minutes.

Autopsie, le lendemain. — A l'ouverture de la *cavité thoracique* on constate que tandis que tout est normal du côté droit, au contraire le cœur et le poumon gauche sont masqués par une énorme collection sanguine d'environ deux à trois litres. Cette collection bridée en bas par le diaphragme s'étend jusqu'à la première côte et à la clavicule. Sous elle, apparaît le *poumon gauche* ratatiné vers son hile et relié encore à la paroi par quelques adhérences.

Les poumons étant enlevés, on peut alors constater la présence d'un énorme anévrysme de l'*aorte thoracique et abdominale*. Sa limite supérieure coïncide avec le niveau de la terminaison de la crosse de l'aorte, il descend dans le médiastin postérieur, en s'élargissant et s'étendant sur les parties latérales du rachis, surtout du côté gauche.

Au niveau du diaphragme, il écarte les piliers et se continue dans la cavité abdominale, jusque près de la naissance des artères rénales où l'aorte reprend son volume normal.

En regardant attentivement le trajet de l'anévrysme, il est facile de voir un peu au-dessus de l'angle costo-diaphragmatique gauche un large orifice déchiqueté, mal obturé par des caillots sanguins et percé dans la poche anévrysmale. Cet orifice paraît être la cause manifeste de la rupture anévrysmale dans la plèvre gauche.

Tout le sac anévrysmal est très adhérent à la colonne vertébrale de telle façon que la séparation de l'aorte et du rachis est impossible. Aussi pour présenter la pièce, a-t-il été nécessaire de scier la colonne vertébrale dans la région cervicale et dans la région lombaire.

L'aorte dans son ensemble est extrêmement rigide. Sur sa face interne, on peut constater de nombreuses plaques d'athérome qui transforment le vaisseau en un tube calcifié.

La section longitudinale de l'aorte et du sac anévrysmal permet de voir qu'on se trouve en présence d'un anévrysme vrai et fusiforme de l'aorte, car toutes les parois du vaisseau semblent uniformément dilatées. La poche anévrysmale renferme un gros caillot qui la remplit complètement.

Le *cœur* est gros. L'orifice aortique présente une insuffisance manifeste, démontrée par l'épreuve de l'eau. Les valvules sigmoïdes sont incrustées d'athérome.

Les *poumons* sont pâles, comme anémiés. Cependant, ils sont le siège d'une légère congestion œdémateuse aux bases.

Réflexions. — Cette observation est intéressante, car elle nous montre qu'un énorme anévrysme de l'aorte thoracique a pu passer complètement inaperçu pendant la vie du malade jusqu'au moment où il ne s'est révélé que par sa rupture subite dans la plèvre gauche. Bien que l'adhérence au niveau du rachis fût très marquée, il n'existait aucune altération osseuse des corps vertébraux et partant aucune compression de la moelle.

Sarcome rétro-péritonéal inopérable du mésocôlon simulant une tumeur du foie. — Mort. — Autopsie, par le Dr L. Monnier, chirurgien de l'hôpital St-Joseph.

La nommée Armandine, âgée de 4 ans 1/2, entre dans le service le 1er octobre 1896. C'est une fillette pâle et chétive. Le médecin qui l'envoie a observé, depuis deux mois, une tuméfaction progressive de la région hépatique et pense à un kyste hydatique du foie.

A son entrée on constate une voussure générale de toute la région hépatique, et la palpation accuse une rénitence « hépatique », parfaitement uniforme, sur la portion de foie accessible à la main, c'est-à-dire sur une hauteur de 2 ou 3 travers de doigt. En aucun point il n'y a de tumeur isolée ; le foie paraît uniformément hypertrophié,

voilà tout, et la hauteur de la matité de ce viscère est de 10 à 11 centimètres.

Etant donné le résultat de l'examen nous éliminons le kyste hydatique et le facies pâle et amaigri de l'enfant nous fait pencher pour un sarcome primitif du foie. Néanmoins pour compléter notre diagnostic nous faisons, avec une longue aiguille de Pravaz, une ponction exploratrice, elle ne donne que du sang.

L'enfant est mise en observation et nous voyons apparaître rapidement le développement des veines sous-cutanées abdominales indiquant une gêne circulatoire du système veineux profond et la tumeur hépatique descendre vers le pubis tout en conservant sensiblement sa forme habituelle, y compris l'échancrure de la vésicule biliaire. Au commencement de novembre nous prions cependant un de nos collègues de médecine d'examiner cette enfant ; il lui semble trouver de la fluctuation dans la portion de la tumeur occupant le flanc droit : quoique d'un avis opposé, nous faisons en ce point et plus avant une ponction avec le plus petit trocart de l'appareil Potain : les deux ponctions sont aussi frustres que la précédente. Notons que les canules dénotent des mouvements de va et vient de la tumeur comme cela se voit pour le foie. Pas plus que l'autre, du reste, elles ne sont suivies d'accidents.

La cachexie fait des progrès rapides : l'enfant devient d'une pâleur cadavérique, la tumeur descend jusqu'au pubis et envahit tout le flanc droit et une partie du gauche ; elle conserve la même consistance mollasse ; la malade, en proie à de vives douleurs, succombe le 17 novembre, sans avoir présenté d'œdème des extrémités, sans avoir eu de mœléna ni d'hématémèse.

Autopsie, pratiquée par notre interne M. Rey. — A l'ouverture de la cavité abdominale le foie apparaît dépassant simplement les fausses côtes de quelques travers de doigt : il est aminci, étalé en quelque sorte à la surface du néoplasme auquel il adhère assez intimement, mais quand les adhérences sont rompues on peut voir, ainsi qu'il est facile de s'en rendre compte sur la pièce que nous avons l'honneur de présenter à la Société, que ce viscère est en somme intact. Au-dessous de lui apparaît une énorme tumeur assez uniforme, manifestement sous-péritonéale, et siégeant dans le méso-côlon ascendant et une grande partie du méso-côlon transverse, car cette portion du tube digestif festonne son bord inférieur et le doigt introduit dans l'hiatus de Winslow descend un peu derrière elle : c'est ce qui explique sa mobilité et l'action sur elle du diaphragme. Cependant, après avoir enlevé en masse les viscères abdominaux et la tumeur, on constate que celle-ci adhère intimement au tiers supérieur du rein droit et surtout à sa capsule surrénale qui fait corps en quelque sorte avec elle. Elle est également en connexion intime avec la veine cave au-dessous de l'hiatus de Winslow ; elle comprime manifestement ce vaisseau, ce qui explique l'énorme dilatation des veines de la paroi abdominale. Les autres viscères sont sains : dans le mésentère on trouve seulement quelques ganglions, un peu plus gros et plus fermes qu'à l'état normal, avec une surface de coupe grisâtre.

Quant à la coupe de la tumeur elle-même, sa surface est également grisâtre mais plus blanche, en certains endroits ayant une forme arrondie : de consistance mollasse, en général, elle est plus ferme çà

et là, ramollie au contraire dans plusieurs foyers ; le ràclage permet d'obtenir du suc grisâtre ; nulle part on ne constate l'aspect lipomateux.

Le chef du laboratoire, M. Meslay, nous a remis l'examen histologique suivant :

Examen histologique par M. Meslay. Des tranches de la tumeur ont été prises pour cet examen en allant de la capsule au centre ; elles ont été fixées et durcies par la série des alcools. Des cubes en ont été choisis les uns au voisinage de la capsule d'enveloppe qu'ils comprennent dans leur épaisseur, les autres à des distances variables de la périphérie, les derniers au centre même, mais non en des points de ramollissement. De ces cubes, les uns ont été inclus à la paraffine, les autres au collodion. Les coupes à la paraffine ont été colorées à l'hématoxyline-éosine ; celles au collodion l'ont été au carmin de Orth et au carmin d'alun.

Sur les coupes faites au voisinage de la capsule on distingue à l'œil nu cette dernière qui offre l'épaisseur d'un millimètre et demi environ. Au microscope, cette capsule se montre composée de faisceaux de fibrilles conjonctives parallèles avec de nombreuses cellules allongées dans le même sens que les fibrilles onduleuses ; de nombreux vaisseaux se logent dans l'intervalle de ces fibrilles, ces derniers sont surtout très nombreux dans les parties profondes de la capsule ; ils sont remplis de globules rouges avec quelques globules blancs à leur voisinage, la capsule est infiltrée de petites cellules rondes très nombreuses, agglomérées en ilots ou en traînées plus ou moins étendues. De la partie profonde de cette enveloppe fibro-conjonctive partent des cloisons de même nature qui vont pénétrer les éléments de la coupe, se divisent et se subdivisent de façon à former de véritables alvéoles ; ces cloisons sont, comme la capsule d'enveloppe elle-même, composées de fibrilles avec des cellules à noyau allongé, quelques cellules rondes et des vaisseaux. Les plus minces sont constitués par un capillaire dont on voit, suivant la hauteur de la section, la coupe perpendiculaire ou parallèle à leur direction ; à l'intérieur des globules rouges et quelques leucocytes. Au pourtour quelques fibrilles très fines pour les cloisons les plus ténues. Les logettes ainsi délimitées se montrent plus larges au voisinage de la capsule ; elles ont tendance à diminuer d'étendue au fur et à mesure que les coupes s'éloignent de la périphérie.

Les éléments cellulaires contenus dans l'intervalle sont des cellules à noyau volumineux très franchement coloré par tous les réactifs, rond ou ovalaire et occupant la presque totalité de la cellule. Sur les coupes au carmin, le protoplasma se montre très peu étendu autour de ce noyau. Ces éléments cellulaires se groupent sans ordre les uns auprès des autres, se serrent en tas à la façon des éléments sarcomateux qu'il est facile de reconnaître en eux. A l'intérieur des logettes, on ne distingue aucun élément interposé à ces cellules.

En résumé, il s'agit d'un sarcome qui présente une tendance alvéolaire assez particulière.

Réflexions. — Comme l'ont très bien dit MM. Pilliet et Veau en présentant un cas analogue au nôtre dans la séance

du 30 octobre dernier (Voy. *Bull. Soc. anat.*, 1896, p. 719) : « Le sarcome rétro-péritonéal est une affection qui cause encore d'assez fréquentes erreurs en clinique : son histoire complète n'est donc pas faite ». Chez notre petite malade en effet le premier observateur avait cru à un kyste hydatique du foie ; guidé par l'uniformité de développement de la tumeur et l'absence de fluctuation nous avons fait le diagnostic de sarcome du foie d'où abstention de l'intervention. C'était bien un sarcome, mais non du foie.

Y a-t-il lieu, pour nous, de regretter de n'avoir pas fait une incision exploratrice ? Nous ne le pensons pas, étant donnée la faiblesse de l'enfant, car une intervention quelconque aurait certainement été suivie de la mort.

Ce qui rapproche notre cas de celui rapporté par M. Pilliet, c'est qu'ici aussi le néoplasme, nettement rétro-péritonéal, a glissé vers le rein droit et lui a largement adhéré ; par contre la surface de coupe n'est nullement graisseuse : il rentre dans la forme purement sarcomateuse, avec aspect de chair, comme dans le cas de Morgagni, cité par M. Pilliet, refoulant également le foie : au surplus la forme lipomateuse est plus fréquente chez l'adulte.

Quant à son point de départ il nous paraît être soit dans les ganglions du méso-côlon, soit plutôt, suivant la théorie de M. Pilliet, dans la « lame vasculaire, qui, partant de l'axe sanguin, se répand entre les feuillets du mésentère et au-dessous des différents points différenciés du péritoine ».

En résumé cette observation est surtout intéressante en ce qu'elle constitue un document nouveau pour écrire l'histoire des sarcomes rétro-péritonéaux.

Angine de Ludwig, par MM. Ombrédanne et Keim, internes des hôpitaux.

La pièce que nous avons l'honneur de présenter à la Société provient d'un malade de vingt-six ans du service de M. Polaillon à l'Hôtel-Dieu.

Le 29 décembre à neuf heures et demie du soir, le malade arrivait à l'hôpital, asphyxiant presque, ayant du tirage ; nous apprenons par un parent même qui l'amène que le 26, il a commencé une fluxion, survenue en même temps qu'une poussée douloureuse au niveau d'une dent cariée. Le 28, il souffrait en avalant, il était déjà gêné pour respirer, il continuait néanmoins à travailler. Le 29, à deux heures de l'après-midi, il quittait son ouvrage et rentrait chez lui, il

ne pouvait plus rien prendre ; la respiration devenait de plus en plus difficile ; un médecin appelé l'envoyait immédiatement à l'hôpital.

Nous constatons l'existence d'une tuméfaction sus-hyoïdienne considérable, très dure, prédominant surtout à gauche. La peau est rouge, tendue, garde à peine l'empreinte du doigt. Pas trace de fluctuation ; l'exploration ne paraît pas faire souffrir beaucoup le malade. Du côté du plancher buccal, peu de chose ; à gauche et en avant le plancher est quelque peu soulevé, très dur ; la langue est tuméfiée, violette, la bouche pleine de mucus, blanchâtre. Pouls 152.

Immédiatement nous procédons à l'ouverture du phlegmon, incision de 6 centimètres parallèle au bord du maxillaire inférieur. Profondément nous arrivons sur 3 ou 4 grammes de pus mal lié qui s'écoule avec le sang, ce pus est aspiré avec une pipette et sert à ensemencer immédiatement deux tubes d'agar.

Mais sur la table d'opération la respiration du malade de plus en plus gênée se suspend : trachéotomie intercrico-thyroïdienne, deux ou trois mouvements de respiration artificielle et les accidents prennent fin. Nous injectons 400 grammes de sérum de Hayem sous la peau du ventre.

Le 30 décembre, le côté droit de la face est envahi par un œdème mou, peu douloureux, qui s'est étendu aux lèvres. Le cou est énormément tuméfié, rouge, dur. T° 39°2. Pouls 140. Le malade est calme, répond bien, il peut avaler les liquides. Pas d'albumine dans les urines.

Le 31 décembre, la tuméfaction de la face a augmenté, est devenue bilatérale. M. Polaillon fait une incision derrière l'angle du maxillaire, à gauche, qui ne donne issue qu'à du sang. T° 39°. Pouls 161. Traces d'albumine. Diarrhée fétide. Le soir 40°.

Par la première plaie opératoire, la pression fait sourdre de la sérosité sanieuse et de nombreuses bulles de gaz. Cette sérosité est recueillie, inoculée à un cobaye, ensemencée dans l'agar et la gélatine en culot sous glycérine stérilisée.

Le 1er janvier la tuméfaction et l'érythème concomitant envahissent la base du cou et le thorax où l'on retrouve la crépitation gazeuse.

Le 3 janvier cette tuméfaction occupe presque tout le thorax. Le soir 40°6.

Le 4 janvier une incision du côté droit du cou évacue quelques gouttes de pus, du sang et des gaz. Le soir, pouls 160. Mort à 7 heures du soir avec une dyspnée intense, la face cyanosée. La canule est toujours en place et parfaitement libre.

Autopsie. — Nous faisons une prise de sang dans le cœur et nous ensemençons dans le bouillon. Les deux plèvres et le péricarde renfermaient une quantité assez considérable de liquide fortement teinté de sang. Les plèvres étaient dépolies, agglutinées au niveau des scissures interlobaires par un exsudat fibrineux. Les poumons étaient gorgés de sang et de sérosité ; pourtant ils crépitaient sous le doigt ; rien à signaler sur les valvules du cœur ; les reins étaient cyaniques, la rate n'était pas ramollie, pas augmentée de volume d'une façon appréciable ; rien d'anormal sur les coupes du foie.

Nous avons enlevé d'une pièce la langue, le plancher, les parties

molles du cou. Tout le plancher de la bouche surtout au niveau de l'angle du maxillaire était transformé en un magma gangréneux. Les muscles de la langue ont été absolument respectés et ont conservé leur coloration rouge. Mais le pus s'était infiltré devant la trachée jusque derrière le manubrium où existait une coloration assez étendue. Les ganglions carotidiens étaient en pleine suppuration.

Ouvrant le pharynx, nous avons vu l'épiglotte œdématiée, turgescente, incurvée en fer à cheval dont les deux branches se touchaient presque. Les replis aryténo-épiglottiques étaient également infiltrés, surtout le droit qui atteignait presque un centimètre d'épaisseur. La glotte et la trachée étaient rouges, injectées. Il n'y avait pas d'emphysème sous-cutané autour de la plaie trachéale. La canule a d'ailleurs toujours très régulièrement fonctionné et était suffisamment large pour empêcher le passage de l'air dans le tissu cellulaire.

Sur l'agar ensemencé avec le pus pris le soir de la première intervention ont poussé du streptocoque et surtout du staphylocoque dont les colonies sont restées d'un beau blanc quinze jours après l'ensemencement. La sérosité gazeuse prise le lendemain a donné, dans l'agar et la gélatine en culot sous glycérine stérilisée, des colonies discrètes et petites, autour desquelles ne se sont pas développés de gaz ; au microscope ces colonies étaient encore constituées par du streptocoque et du staphylocoque qui, réensemencés dans le bouillon, ont poussé en reprenant leur aspect typique.

Le cobaye s'est fort bien porté pendant six jours ; le 6e jour il avait la respiration plus rapide et un nodule induré au point d'inoculation. La peau n'était pas rouge, pas trace de crépitation gazeuse. Le 8e jour nous ouvrions un abcès où nous trouvions avec des coccis de nombreux bâtonnets mobiles et très courts. Ensemencé dans l'agar sous glycérine et dans un tube soudé aux deux extrémités après ébullition, ce pus n'a reproduit que du streptocoque et du staphylocoque. Le sang du cœur du cobaye est resté stérile ; le sang pris dans le cœur du sujet à l'autopsie a donné dans le bouillon du staphylocoque pur.

Réflexions. — **Cette observation nous a paru intéressante en ce qu'elle montre un phlegmon gazeux rapidement suivi d'une septicémie mortelle qui n'est certainement pas dû au vibrion septique. Pourtant le pus inoculé au cobaye n'a pas produit d'emphysème sous-cutané, mais seulement un phlegmon d'allure banale, ne tuant l'animal que le septième jour. Enfin le staphylocoque blanc qui prédominait dans le pus du phlegmon sus-hyoïdien existait seul dans le sang pris dans le cœur à l'autopsie.**

Arthrite déformante du genou droit. — Fracture ancienne de la diaphyse fémorale du même côté, par URBAIN GUINARD, interne des hôpitaux.

Les photographies que j'ai l'honneur de présenter à la Société se rapportent à un malade observé dans le service du professeur Le Dentu ; elles représentent une arthrite déformante du genou droit accompagnant un raccourcissement considérable du membre inférieur du même côté.

Le nommé Dub. Emile, charretier, âgé de 54 ans, entre à l'hôpital Necker, le 10 février 1896. Homme de constitution vigoureuse, bon état général. Au premier abord on constate que le malade présente un raccourcissement considérable du membre inférieur droit et une augmentation notable du volume du genou du même côté. L'axe de la jambe fait avec celui du fémur un angle obtus ouvert en dedans. La jambe est fixée dans l'extension.

Le genou est globuleux ; les téguments en sont altérés par les applications répétées de topiques. Les lésions semblent porter surtout sur l'extrémité inférieure du fémur ; la face antérieure des condyles déborde le plateau tibial en avant, d'où une apparence de subluxation du tibia en arrière ; le condyle interne est très saillant et déborde également le plateau tibial en ce point ; le condyle externe déborde moins en dehors.

La palpation confirme ces données et permet de constater que ce sont bien les condyles fémoraux qui sont ainsi altérés. L'augmentation du volume de l'os ne dépasse pas la portion condylienne. La rotule extrêmement élargie a la forme d'un véritable galet ; elle est mobile, mais assez peu sur les condyles. L'extrémité supérieure du tibia est aussi un peu augmentée de volume mais très peu ; elle n'est pas déformée. Il existe des mouvements latéraux assez étendus dans l'articulation fémoro-tibiale. Les mouvements de flexion sont à peu près nuls.

Toutes ces parties présentent une consistance osseuse ; en dedans, sur le condyle interne, la pression fait sentir de gros craquements, probablement synoviaux ; en bas et en dehors de la rotule, il y a un point mollasse, tel qu'il existe normalement.

A la partie moyenne du fémur, on constate la présence d'un col très sensible, mais peu volumineux. Toutes ces manœuvres ne s'accompagnent d'aucune espèce de souffrance : le malade ne souffrait dans les derniers temps que pendant la marche.

Les mesures prises de l'épine iliaque antéro-supérieure à la pointe de la rotule, dénotent pour le côté droit un raccourcissement de 7 à 8 centimètres sur le côté gauche ; la jambe droite est également plus courte que la gauche de 5 centimètres. Circonférence du genou passant par le milieu de la rotule, à gauche 37 centimètres, à droite 45 centimètres ; dimensions de la rotule droite, verticale 7 centimètres, transversale 11 centimètres. Toutes les autres articulations sont en parfait état et ne présentent ni déformation, ni craquements ; nulle part de troubles trophiques des téguments.

A gauche, le réflexe rotulien, le seul possible à explorer, est absent ; mais il faut noter que le malade contracte ses muscles d'une

façon tout à fait anormale et rend très incertaine la recherche de ce signe. Aucun autre signe de tabes, pas de douleurs fulgurantes, pas de signe d'Argyl Robertson, vue aussi bonne qu'autrefois, aucun trouble de la sensibilité ou de la motilité, pas de douleur viscérale, aucun trouble fonctionnel ; station possible sur le membre inférieur sain, sans autre appui, en fermant les yeux.

Pas de traces constatées de syphilis ; alcoolisme très douteux ; quelques rêves sans caractère spécial. Pas de tuberculose. Léger emphysème pulmonaire ; cœur normal, urines normales.

Les antécédents du malade sont les suivants. A l'âge de 2 ans, fracture de l'humérus droit dont le malade ne peut déterminer le siège et dont on ne trouve plus de traces.

A 14 ans, fracture de la cuisse droite à la partie moyenne ; le malade reste 3 mois sans marcher ; au bout de ce temps, il commence à marcher avec des béquilles ; il n'y avait à ce moment aucun raccourcissement ; ce serait même pour conserver plus sûrement un aussi bon résultat que le médecin aurait laissé aussi longtemps le malade au repos. A peine le blessé marchait-il depuis 5 ou 6 jours que sa béquille gauche glissa ; tout le poids du corps porta sur le membre inférieur droit ; il n'y eut pas de chute ; le malade se retint, mais rentra chez lui avec une nouvelle fracture du fémur au même niveau. Repos de 2 mois. Au bout de ce temps, le malade se met à marcher et abandonne très vite ses béquilles ; il y avait alors un fort raccourcissement.

Depuis ce temps, le malade marche sans béquille, ni canne, mais boite d'une façon considérable ; de plus depuis de très longues années le genou droit est bien plus volumineux que le genou gauche. Cependant ce n'est que depuis six mois que le genou droit a subi peu à peu une nouvelle augmentation de volume ; il y a un mois, l'articulation avait un volume double de celui qu'elle présente aujourd'hui ; depuis six semaines le malade a cessé tout travail et marche avec une canne. En outre, tandis que les mouvements du genou avaient toujours été très étendus, il s'est produit de la gêne dans cette articulation depuis un an environ et aujourd'hui les mouvements de flexion sont nuls.

Aucune maladie générale fébrile : pas d'antécédents syphilitiques, ni tuberculeux. Père mort à 65 ans, mère morte à 58 ans, tous deux morts de cause inconnue.

Au bout d'un mois et demi de repos le malade quitte le service ; la marche est moins pénible, l'état local est le même qu'à l'entrée.

Réflexions. — Etant donné que nous n'avons pu parvenir à revoir le malade, que l'arthropathie peut être le premier signe du tabes, nous ne pouvons être trop affirmatif au point de vue de l'étiologie de la déformation articulaire que nous présentons. Cependant si l'on considère que le malade fut soumis à des examens réitérés de la part de M. le Professeur Le Dentu et de nombreux candidats aux hôpitaux, que chacun put constater l'absence de tout signe de tabes, on concevra que nous ayons attaché une importance toute spéciale

à la fracture ancienne de cuisse que présentait notre malade et que nous ayons pensé à rapprocher cette déformation articulaire de la « monoarthrite déformante traumatique » décrite par Volkmann et Hueter.

Péritonite généralisée due à un ulcère perforant du duodénum, par MM. Lardennois et Levrey, internes des hôpitaux.

Nous présentons à la Société anatomique des pièces provenant d'un homme de 26 ans, mort à l'hôpital La Pitié de péritonite généralisée. L'autopsie montra que la péritonite était due à un ulcère perforant du duodénum, ulcère perforant d'emblée qui n'avait jamais donné lieu à aucun symptôme et était resté méconnu.

L'ulcère régulièrement arrondi offre le diamètre d'une pièce de 20 centimes, il siège à la partie antérieure de la portion initiale du duodénum à un centimètre du pylore. En considérant la perforation par sa face muqueuse, après avoir ouvert en arrière le duodénum et l'estomac, on voit que les bords ne sont pas taillés à pic ; ils présentent au contraire deux gradins concentriques. L'un répond à la couche musculo-séreuse, l'autre en retrait circonscrivant le premier est formé par la muqueuse. Aucune autre lésion n'apparaît dans le reste de l'estomac et du duodénum soigneusement étalé et examiné. Autour de la perforation et sur les anses intestinales, des traces de péritonite, plaques fibrineuses et adhérences en formation.

L'observation du malade est intéressante ; l'ulcère en effet était demeuré latent. Lorsque les accidents de la perforation éclatèrent brusquement venant surprendre notre sujet en pleine santé, on fut loin de songer à une lésion du duodénum. C'est la règle d'ailleurs et sur les quinze faits de perforation de ce genre réunis par Houzé dans sa thèse, jamais le chirurgien ne fit le diagnostic du siège de lésion initiale.

Le sieur C..., 26 ans, garçon épicier, n'a jamais été malade. Rien de particulier dans ses antécédents. Aucun signe d'intoxication alcoolique bien marquée (au cours de l'interrogatoire, il est vrai, nous n'avons peut-être pas assez insisté sur ce point fort important dans la pathogénie de l'ulcère rond), pas de constipation, bon appétit habituel, jamais de troubles gastriques.

Le vendredi 8 janvier, après avoir mangé quelque peu, de bonne heure selon son habitude, il se rend à son travail allègre et sans aucun malaise. A 10 heures du matin, en faisant un petit effort pour vider un sac, il est pris tout à coup d'une douleur éclatant brusquement, extrêmement intense et déchirante. Le point de départ de la douleur était localisé par le malade assez vaguement dans la partie gauche de l'abdomen.

Conduit à l'hôpital de La Pitié et placé dans le service de M. le Dr Babinski où on l'examine, le malheureux souffre encore atrocement. Il n'est pas précisément dans le collapsus, mais fort abattu, prostré avec le facies altéré, la voix cassée, éteinte. Le pouls est petit, rapide. La température monte à 39°5. Il n'y a pas de vomissements. L'abdomen est tendu, mais peu, il y a plutôt de la contraction des

muscles, un état de défense de la paroi. La palpation est extrêmement douloureuse par tout le ventre, mais surtout au niveau de la fosse iliaque gauche, ce qui ne laisse pas d'étonner quelque peu. Partout, on trouve de la sonorité à la percussion.

On croit à une appendicite et on institue le traitement : opium, glace sur le ventre.

Le lendemain samedi la température a baissé : 37°2 le matin, 38°2 le soir, mais le pouls est toujours faible et très fréquent, la langue est sale, l'état général mauvais.

Le ventre est plus météorisé, sonore partout. L'opium a calmé quelque peu la douleur spontanée, mais la sensibilité est toujours aussi vive à la palpation, surtout au niveau de la fosse iliaque. Il y a un peu de diarrhée. Ni nausées ni vomissements.

Dimanche 10 janvier. — La situation s'aggrave, la température tombe à 36°6 tandis que le pouls augmente de fréquence, filiforme et extrêmement rapide. Le facies indique une infection profonde et généralisée. Les vomissements commencent sanguinolents puis verdâtres, porracés. On fait passer le malade dans le service de M. le Dr Tuffier et le chirurgien de garde est appelé. C'est le troisième jour.

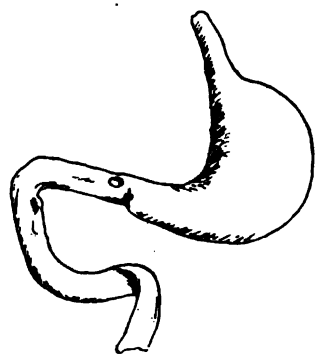

M. le Dr Sébileau en l'absence de toute indication et se basant sur les chances de probabilité pense que le point de départ est une perforation de l'appendice. Il pratique l'incision parallèle à l'arcade crurale. A l'ouverture du péritoine il s'écoule une cuillerée de liquide peu fétide, louche comme du bouillon sale. On aperçoit le cæcum rempli de matières fécales. L'appendice n'est pas mis au jour, le doigt introduit dans la fosse iliaque sent seulement une masse diffuse.

Le malade d'ailleurs est à ce moment très affaibli et on se hâte de terminer, en laissant comme drainage une mèche de gaze iodoformée. — Injection sous-cutanée de sérum artificiel, champagne, glace sur le ventre.

Lundi 11 janvier. — La température est restée à 36°2, le pouls est à 130, la respiration est embarrassée, la langue sèche, le facies altéré de plus en plus. Le ventre est extrêmement météorisé surtout dans sa portion supérieure, il n'y a plus de zone de matité hépatique.

La palpation n'est plus douloureuse, pas d'évacuations alvines, aucune émission de gaz, vomissements incessants de matières verdâtres. Malgré les injections de sérum, l'alcool, la caféine, le malade meurt la nuit suivante dans l'hypothermie.

Autopsie. — L'abdomen est extrêmement météorisé. Le péritoine incisé laisse écouler un liquide rougeâtre, plutôt sanieux que purulent. Les anses intestinales très distendues sont recouvertes par le grand épiploon et pour relever celui-ci il faut détruire des adhérences nombreuses, mais récentes et purement fibrineuses. Le petit bassin est rempli de liquide, dans la fosse iliaque droite on voit des anses intestinales accolées par des plaques de fibrine, mais il est facile de les séparer et de se rendre compte que le cæcum et son appendice sont absolument sains. Par contre on voit s'écouler du liquide qui semble provenir de la partie supérieure de l'abdomen. En relevant le foie on cherche à abaisser le côlon transverse pour trouver la face antérieure de l'estomac qui est absolument dissimulée. On est gêné d'ailleurs par la distension de l'intestin difficile à maintenir, mais enfin on aperçoit tout près du pylore la perforation cause de la péritonite. Rien d'autre à noter sur le reste des viscères.

Réflexions. — L'ulcère du duodénum est peu fréquent, celui-ci par son aspect, son siège répond aux données classiques et à la description de la thèse de H. Collin (1) ; l'ulcère rond ne se rencontre qu'au niveau de la première portion du duodénum, alors que l'acidité du suc gastrique n'est pas encore saturée par la bile et le suc pancréatique. Son évolution latente et sa perforation d'emblée, sans avoir jamais provoqué de symptômes fonctionnels, sont également dans la règle.

De plus cette observation venant après celles présentées ici par M. le Dr Walther, notre collègue Pasteau et tout récemment Diriart et Apert puis Héresco, montre que les péritonites à début brusque dues à un ulcère perforant de l'estomac ou de la portion contiguë du duodénum ne sont pas absolument exceptionnelles. L'ensemble de ces faits doit attirer de ce côté l'attention du chirurgien, même en l'absence de tout symptôme commémoratif. Ceux-ci, qui font toujours défaut dans l'ulcération du duodénum, manquent quelquefois même dans l'ulcère de l'estomac.

Les auteurs qui se sont occupés de la question, et en particulier Chapt et Houzé dans leurs thèses, essayent de réunir un ensemble de signes et d'indications permettant de faire le diagnostic du siège de la perforation. Ils recommandent d'insister sur les antécédents (l'ulcère rond étant toujours dû à l'alcoolisme ou à l'hystérie). Ils insistent sur l'atrocité du

(1) H. Collin, *Étude sur l'ulcère simple du duodénum*. Th. Paris, 1894.

début, la localisation de la douleur initiale souvent épigastrique d'abord, ou du moins siégeant dans la partie supérieure de l'abdomen, l'absence de nausées et de vomissements dans les premiers jours. Mais ces éléments sont souvent bien vagues, bien peu accusés. D'ailleurs quand la perforation siège sur un des organes placés à la partie supérieure de l'abdomen, les liquides septiques passant devant le grand épiploon coulent naturellement vers les parties les plus déclives et, se réunissant dans le bassin ou la fosse iliaque, créent là un foyer plus accusé de péritonite. Ainsi on se trouve souvent induit en erreur.

En pratique, comme le montrent les observations, le diagnostic du siège ne peut que rarement être établi. Malgré les retards et les lenteurs qu'apporte à l'intervention cette manière de faire, l'opérateur le plus souvent hésite, calcule les chances de probabilité et va par tâtonnement. Il songe d'abord à l'affection la plus fréquente, à une appendicite perforante. Lorsqu'il s'agit bien d'une péritonite généralisée et non d'un foyer enkysté par les adhérences, il cherche et examine l'appendice et peut-être aussi les organes pelviens.

S'il ne trouve rien et si l'état général du malade le permet (souvent d'ailleurs il y a là contre-indication pour peu qu'on ait tardé à intervenir) il fait alors une laparotomie sus-ombilicale et, dernière chance de salut, va chercher sous le foie au niveau de l'estomac ou de la portion contiguë du duodénum.

Fossettes para-duodénales, par M. Paul Delbet, prosecteur à la Faculté.

L'abdomen du cadavre que je présente à la Société offre une disposition assez rare du péritoine au niveau de l'angle colique gauche.

En attirant la masse de l'intestin grêle en bas, en relevant le côlon transverse et son méso en haut on découvre le péritoine prérénal gauche. De la partie inférieure de ce péritoine sur le flanc gauche de la colonne lombaire se détache un double tronc vasculaire (anse vasculaire de Treitz). Ce pédicule vasculaire se compose de l'artère colique supérieure gauche en dehors, de la veine petite mésaraïque en dedans. Après un trajet commun d'environ trois centimètres, la veine petite mésaraïque se porte en haut et un peu en dedans pour s'engager sous la racine du mésocôlon transverse.

Dans tout son trajet elle est appliquée sur le rein par le péritoine qui passe simplement devant elle.

L'*artère colique* supérieure gauche se porte au contraire obliquement en haut à gauche et un peu en avant, rencontre le bord adhérent du côlon transverse et se divise en deux branches : l'une droite,

va s'anastomoser avec la colique supérieure droite ; l'autre, inférieure, longe le bord adhérent du côlon descendant.

En se portant à gauche et en avant, le tronc de l'artère soulève un repli falciforme dont le bord libre occupé par l'artère regarde en bas et à droite, et dont les deux autres bords, adhérents, reposent l'un sur le rein, l'autre sur le côlon transverse.

Ce pli délimite deux fossettes. La fossette interne est limitée, en arrière par le péritoine pré-rénal, en haut par le côlon transverse qui le sépare de la partie inférieure du pancréas, en dehors et en bas par le repli falciforme précédemment décrit. La fossette ainsi circonscrite se dirige en haut et à gauche et présente une profondeur d'environ un centimètre et demi.

BOSTON MEDICAL LIBRARY DEC 23 18[illegible]

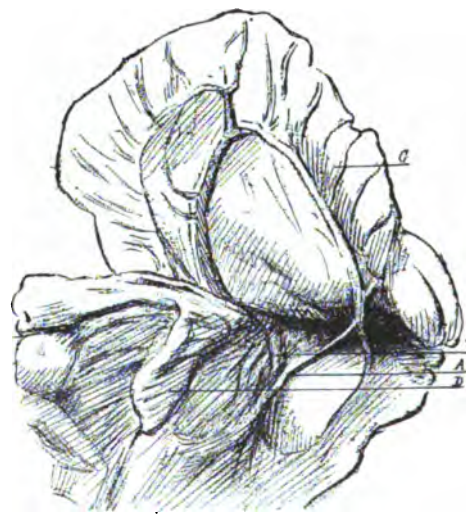

C, côlon transverse relevé — V, veine mésaraïque — A, artère colique — D, 4e portion du duodénum.

La fossette inférieure est limitée, en haut et à droite par le repli de l'artère colique supérieure gauche qui la sépare de la fossette précédente, en haut et à gauche par un repli soulevé par la branche inférieure descendante de la même artère, en bas et en arrière par le péritoine pré-rénal. Cette dernière fossette regarde en bas et en avant et admet la pulpe du petit doigt.

De ces deux fossettes la droite répond à la fossette para-duodénale de Jonnesco, l'autre ne me paraît pas avoir été décrite : je n'en ai pas trouvé mention dans les auteurs.

Les fossettes para-duodénales sont rares, je ne les ai jamais observées sur aucun des sujets qui me sont passés entre les mains à l'École pratique ; je les ai cherchées systématiquement sur 35 sujets

et c'est le seul exemple que j'aie rencontré. Leur rareté m'a engagé à présenter la pièce à la Société.

Ces fossettes sont rares, du moins chez l'adulte, car elles existent normalement chez l'enfant. Peut-être est-ce de ce côté qu'il faut chercher l'explication du cas actuel. En effet ce sujet présente une autre anomalie par persistance d'un état infantile, c'est une ectopie sous-hépatique du cæcum. Il semble que chez ce sujet il s'agisse d'une sorte d'arrêt de développement du côlon transverse et du côlon ascendant.

Ectopie du cæcum, par M. Paul Delbet, prosecteur à la Faculté.

Sur le même sujet, en écartant les anses d'intestin grêle qui masquent la fosse iliaque droite, on voit l'iléon croiser le détroit supérieur du bassin à quatre centimètres environ de l'angle lombo-sacré. Il se prolonge ensuite dans la fosse iliaque droite en décrivant une

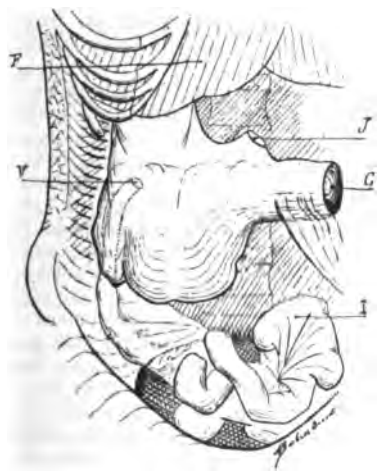

F, foie — V, valvule iléo-cæcale — J, jéjunum — C, côlon transverse — I, intestin grêle.

courbe à concavité supérieure et interne, devient verticalement ascendant, croise la crête iliaque et se porte en avant et en dedans pour se jeter dans la partie postérieure du cæcum. Le cæcum lui-même est tout à fait rudimentaire ; il déborde le foie de cinq centimètres et se continue immédiatement sans présenter trace d'appendice avec le côlon transverse. Celui-ci décrit à son origine un demi-anneau à concavité supérieure avant de devenir directement transversal. Dans toute sa portion iliaque la partie terminale de l'intestin grêle se trouve en rapport direct avec la paroi sur laquelle il est appliqué par le péritoine qui passe devant l'intestin sans lui former de méso. Cette

disposition, plus que l'ectopie cæcale fréquente, est intéressante. Dans un cas analogue on comprend qu'une inflammation d'origine intestinale puisse se propager de l'intestin au tissu cellulaire de la fosse iliaque. L'artère mésentérique supérieure se termine en formant une anse à concavité supérieure parallèle à l'intestin qu'elle accompagne jusqu'à l'angle iléo-cæcal.

Séance du 22 janvier 1897

Présidence de M. Cornil.

Double pied-bot congénital chez un fœtus à terme,
par P. Ardouin, interne des hôpitaux.

En outre des pieds-bots que nous présentons à la Société anatomique, le fœtus dont il s'agit était porteur de malformations multiples : exomphale comprenant tous les viscères abdominaux, absence du rectum et de l'anus, absence des organes génitaux et de la vessie avec abouchement des uretères à la paroi ventrale, double luxation congénitale du fémur, scoliose congénitale et spina bifida lombo-sacré. Nous n'insisterons pas sur ces vices de conformation, car ils sont l'objet d'une relation que nous faisons avec notre maître M. Kirmisson dans la *Revue d'Orthopédie* (1er mars 1897).

Des deux pieds, le droit était dévié en varus équin, le gauche en talus valgus. Nous examinerons successivement chacun d'eux.

Pied droit varus équin. — La rotation du pied autour de son axe antéro-postérieur accompagnée d'une adduction énorme fait que la plante du pied est appliquée directement sur la table qui supporte le fœtus. A ces déviations est ajouté un enroulement du pied autour de son axe vertical au niveau de l'articulation médio-tarsienne. Le bord interne du pied fait avec la jambe un angle de 35°, mais il est facile de les amener au contact. Le bord externe peut être considéré comme formé par une surface triangulaire comprise entre la malléole externe, le tendon d'Achille et le 5e orteil.

Deux plis profonds de la peau, l'un médio-tarsien, l'autre tibio-tarsien, apparaissent comme dans les cas ordinaires. La saillie du talon comprise entre ces deux plicatures est élevée et projetée en dedans par une rotation de 90° autour de son axe antéro-postérieur.

Lorsqu'on essaie de dérouler le pied, on arrive assez bien à ouvrir l'angle à 125°. En forçant on obtient même la correction complète du varus, mais la peau se craquèle au niveau de l'articulation médio-tarsienne.

Quant à l'équinisme, le redressement manuel n'a aucune prise sur lui.

La malléole externe est sur un plan postérieur à l'interne. Sur le

bord externe du pied on reconnaît la saillie de la tête de l'astragale et au-dessous la grande apophyse du calcanéum. Sur le bord interne on ne peut percevoir aucun détail. La grosse tubérosité du calcanéum est située au côté externe et à 1 cm. 1/2 environ au-dessus des parties molles du talon. Elle est donc, comme le dit Boquel, plus élevée que ne le laisserait croire la seule inspection.

Dissection. — Nous passerons successivement en revue l'état des muscles et du squelette..

Jambier antérieur. — Insertion normale en haut. En bas il se divise en 2 faisceaux dont l'un se perd sur le ligament annulaire antérieur du tarse et l'autre sur le 1er cunéiforme et l'extrémité postérieure du premier métatarsien. Les fibres musculaires sont peu abondantes, entremêlées de tissu fibreux et de graisse. Ce muscle est rétracté et se tend fortement dès qu'on essaie de dérouler le pied. Sa section permet un écartement considérable (8 millim.) des deux bouts. Sa corde croise le tibia au-dessus de la malléole de haut en bas et de dehors en dedans.

Extenseurs propre et commun. — Rien à noter.

Péronier antérieur. — Insertion normale en haut, se transforme en bas en une nappe fibreuse qui s'étale sur tout le côté externe du tarse.

Court péronier latéral. — Rien à noter.

Long péronier latéral. — Allongé par la courbe qu'il doit décrire pour arriver au 1er métatarsien. Son tendon passe à 3 millimètres en arrière de la malléole externe dans une petite gouttière située immédiatement en avant de la tubérosité postérieure du calcanéum. Son insertion inférieure est normale, si ce n'est qu'à son passage sur la plante il envoie de nombreux faisceaux fibreux surtout sur le 5e métatarsien.

Triceps sural. — Rétracté, formé de tissu fibro-graisseux et musculaire. Le tendon d'Achille étant sectionné, ses deux bouts s'écartent de 8 millimètres, la correction de l'équinisme est ainsi rendue possible.

Plantaires grêle et poplité. — Normaux.

Jambier postérieur. — Très rétracté, passe dans une profonde gouttière creusée dans la face postérieure de la malléole interne et vient se fixer sur le tubercule du scaphoïde. Sa section, après celle du jambier antérieur et du tendon d'Achille, amène un redressement presque complet du pied. L'artère tibiale antérieure est de très faible volume.

Muscle pédieux. — Présente ses insertions ordinaires, mais se trouve allongé pour contourner le bord externe du pied sur lequel il est tendu comme une corde.

L'aponévrose plantaire et le court fléchisseur plantaire sont fortement rétractés.

L'adducteur du gros orteil se tend lorsqu'on réduit le varus.

Les autres muscles ne présentent rien de spécial.

Articulation tibio-tarsienne. — Les ligaments postérieurs, très résistants, ne permettent pas la réduction parfaite de l'équinisme.

La malléole interne, située en avant de l'externe, est reliée au scaphoïde par un ligament dense et court dont la section permet le redressement complet du varus après ouverture de l'articulation

médio-tarsienne. La pointe de la malléole est recouverte de cartilage et s'articule avec la petite apophyse du calcanéum. La face articulaire ou interne de la malléole péronière est divisée par une crête oblique en deux facettes cartilagineuses secondaires, l'une pour l'astragale, l'autre pour le calcanéum, immédiatement en arrière de l'astragale, contact rendu possible par la triple rotation de cet os. Entre ces deux surfaces articulaires se fixe un solide ligament qui relie le péroné à l'interstice calcanéo-astragalien.

Calcanéum. — Triple rotation, il a viré, roulé, tangué (Farabeuf).

Sa face supérieure est normale, cependant les surfaces articulaires sont petites et transversalement dirigées.

La face interne est fortement excavée en gouttière, la petite apophyse fait une saillie énorme.

La tubérosité du calcanéum est à 15 millimètres au-dessus de la malléole externe, déviée en dehors, directement en arrière de l'articulation tibio-péronière.

Astragale. — C'est cet os qui porte les lésions les plus considérables et les plus caractéristiques.

L'obliquité du col est mesurée par un angle de 130° ; son bord interne presque transversal est long de 3 millimètres, son bord externe plus oblique est de 7 millimètres.

La poulie astragalienne n'est articulaire que par sa moitié postérieure, séparée de l'antérieure par une crête transversale qui met obstacle à la flexion du pied.

Sur la face externe du corps de l'os, on note une saillie osseuse contre laquelle bute la malléole péronière.

Sur la face interne se trouve la facette articulaire tibiale, à 3 millimètres en arrière de la tête astragalienne.

La tête présente deux versants séparés par une crête verticale ou oblique en bas et en dehors. Le versant externe, moins large, est lisse, mais non articulaire. Le versant interne articulaire regarde presque directement en dedans. C'est un ovale à grand axe oblique en bas, en avant et un peu en dehors.

Scaphoïde. — Son grand axe est oblique en bas, en avant et en dehors. Son tubercule est volumineux, tandis que son extrémité interne est effilée.

Cuboïde. — Rien d'important à noter.

Pied gauche talus valgus. — Le dos du pied est au contact de la face antérieure de la jambe. Le bord externe est relevé et décrit un angle dont le sommet répond au cuboïde. Le bord interne est élargi ; saillant au niveau de son tiers postérieur. Il peut être considéré comme formé par une surface triangulaire comprise entre la malléole interne, le tendon d'Achille et le 1er orteil. Deux plis profonds de la peau existent comme dans le cas précédent, mais du côté externe, l'un médio-tarsien, l'autre tibio-tarsien. Le talon compris entre ces 2 lignes est déjeté en dehors.

L'extension du pied ne peut être portée au delà de l'angle droit. Pendant cette manœuvre la peau se tend fortement au niveau du pli de flexion, soulevée par les cordes des tendons sous-jacents.

La tubérosité du calcanéum semble refoulée en dehors et en bas. La malléole tibiale et le tubercule du scaphoïde font un relief très appréciable au palper.

Sur le bord externe du pied, séparé en deux moitiés égales par la plicature verticale médio-tarsienne, on ne perçoit aucun os.

Dissection. a) *Muscles.* — Ils présentent dans les régions antérieure et externe une transformation fibro-graisseuse.

Jambier antérieur. — Insertions normales. Son tendon est relâché dans la flexion forcée qui constitue le talus, mais on le voit se tendre dès qu'on essaie de corriger la déviation. Cependant, après sa section, on se rend compte que le principal obstacle est encore l'extenseur commun.

L'extenseur propre du gros orteil est excessivement lâche et ne peut s'opposer aucunement à la réductibilité. Il en est tout autrement de l'extenseur commun. Il donne lieu aux mêmes considérations que le jambier antérieur. Le ligament annulaire du tarse brise ses faisceaux au niveau du cou-de-pied. La section des 4 tendons permet une correction très appréciable.

Le *péronier antérieur* peu développé glisse avec le fléchisseur commun sous le ligament annulaire et va se fixer sur le 5e métatarsien. On ne trouve pas de court péronier latéral.

Long péronier latéral. — Insertions normales. Il passe en dehors et non en arrière de la malléole, franchit le bord externe du pied entre le cuboïde et l'extrémité correspondante du 5e métatarsien, et va finalement se fixer au 1er métatarsien. Il contribue certainement à maintenir la déviation en valgus.

Triceps sural, nullement rétracté, rien de spécial. Même état pour les fléchisseurs.

Jambier postérieur. — Glisse derrière la malléole interne et pour arriver jusqu'au scaphoïde décrit une courbe à concavité antéro-supérieure, arc dont la corde n'est autre que le jambier antérieur.

Les muscles du pied n'offrent rien de particulier.

b) *Squelette.* — Après dissection de tous les muscles, on constate que le pied est encore relié à la jambe par des brides fibreuses qu'on doit sectionner, sans même arriver à la correction complète. Pour obtenir une réduction parfaite du talus valgus, il faut, outre la section des jambiers, des extenseurs et des ligaments tibio-tarsiens, entrer dans l'articulation médio-tarsienne en coupant ses ligaments, faire en un mot une sorte d'opération de Phelps à incision externe. Les extrémités osseuses de la jambe sont normales.

Si l'on examine de près comment est constituée (au moins dans ce cas) la déformation en talus, on reconnaît que l'arrière tarse (calcanéum et astragale) fait avec l'avant-tarse un angle saillant en bas, plantaire. C'est cet angle dont le sommet répond à la tête de l'astragale et à la grande apophyse du calcanéum, qui forme le point culminant du talus, tandis que dans les cas ordinaires c'est la grosse tubérosité du calcanéum. Habituellement l'axe du pied est rectiligne, la flexion est tibio-tarsienne, ici l'axe du pied est brisé, la flexion est plutôt médio-tarsienne.

L'axe de la jambe étant vertical, il fait avec l'avant-tarse et les métatarsiens un angle de 25°, avec l'arrière-tarse et le calcanéum en particulier un angle un peu supérieur, mais non supplémentaire du premier. La tête de l'astragale repose par son sommet sur le sol dont elle n'est séparée que par le tendon du jambier postérieur. La grande apophyse du calcanéum repose également sur le sol, tandis que sa

tubérosité postérieure en est distante de un centimètre au moins.

Calcanéum. — Extrêmement déformé ; sa partie antérieure a la forme d'une nacelle à concavité supérieure, dépression destinée à loger une saillie de l'astragale. En arrière est la surface articulaire, en dos d'âne, unique. La petite apophyse n'existe d'ailleurs qu'à l'état de vestige. La face interne présente en arrière une étroite gouttière, en avant elle est bombée.

Astragale. — A l'inverse de ce que nous avons vu dans le varus équin, l'astragale est moins déformé que le calcanéum.

L'angle du corps avec le col est de 140°. La trochlée est divisée par une barre transversale en 2 parties, la postérieure plus étroite s'articule avec le tibia, l'antérieure s'appliquant contre la face supérieure du scaphoïde. Nous avons vu plus haut qu'il existait un angle dièdre à ce niveau. Les surfaces articulaires pour le tibia et le péroné sont normales, cependant la 1re est sur un plan antérieur à la seconde. En réalité sur le membre complet les deux malléoles se trouvaient sur le même plan transversal, l'astragale seul était dévié. La face inférieure ne porte qu'une facette articulaire, très irrégulière d'ailleurs, afin de s'adapter à celle du calcanéum.

La tête est divisée par une crête transversale en deux portions : l'antérieure ou inférieure s'articule avec le scaphoïde lequel est de la sorte subluxé en dehors et en avant ; la postérieure ou inférieure repose sur le sol.

Le scaphoïde est normal, sauf considérable développement de son tubercule interne. Le cuboïde présente la forme d'une pyramide à sommet externe. La face antérieure au lieu de s'articuler avec les métatarsiens a basculé comme l'astragale et repose sur le sol dont elle est séparée par le ligament cubo-métatarsien.

Réflexions. — 1° *Pied varus équin.* — Nous n'insisterons pas sur la rareté des dissections de pieds-bots chez des fœtus à terme, nous renvoyons à l'article de nos collègues Vanverts et Monod. Nous ajouterons cependant que, dans ses publications, M. Kirmisson a cité, sinon des fœtus, du moins des enfants de 15 jours à 1 mois.

L'astragale est subluxé en avant (équinisme), le scaphoïde est subluxé en dedans (varus). Ces déplacements sont maintenus, d'une part, par la barre transversale de l'astragale et la rétraction du tendon d'Achille, d'autre part par la rétraction des deux jambiers.

Mais il faut bien remarquer qu'après la section de ces tendons ou mieux sur le vivant après leur élongation par le massage forcé (Delore), tout n'est pas fini. Il persiste une déformation osseuse, une obliquité énorme du col de l'astragale contre laquelle le chirurgien ne peut lutter qu'en maintenant longtemps la réduction de la difformité, en dirigeant en quelque sorte l'ossification de l'astragale.

2° *Pied talus varus.* — Les dissections de pieds talus varus sont encore plus rares que les précédentes chez le fœtus. Dans le cas de Gripat (*Société anatomique*, 1872), il s'agit d'un monstre acéphale. Nous en avons vu quelques cas dans le laboratoire de M. Kirmisson.

Toutes les parties molles sont rétractées (peau, tissu cellulaire, ligaments).

Le scaphoïde est subluxé en avant et c'est ici la cause principale de l'apparence de déviation en talus. Ce fait se retrouve sur deux pieds que nous a montrés notre collègue Marcel Labbé.

Nous avons noté la rétraction énorme du jambier antérieur, des extenseurs et du long péronier latéral.

Dans ces déformations, le redressement forcé parvient bien plus facilement à la correction que dans le varus équin, les lésions osseuses étant moindres.

Nous rappelons que notre fœtus présentait un spina bifida, notion qui prend à l'heure actuelle une importance majeure. Les muscles étaient atteints de dégénérescence fibreuse évidente.

Sarcome secondaire du poumon, par P. Ardouin, interne des hôpitaux.

L'observation que nous présentons à la Société anatomique a pour but principal de faire connaître le sort du malade dont nous avons montré l'ostéo-sarcome à la séance du 12 juin 1896. Nous reprendrons son histoire à cette date. Nous rappelons qu'il s'agit d'un garçon de 10 ans auquel M. Kirmisson fit en avril 1896 la désarticulation interscapulo-thoracique pour ce néoplasme de l'épaule.

Rien à noter jusqu'au 10 septembre 1896. A cette date cependant M. Kirmisson constate que la cicatrice est en parfait état. Huit jours après on est frappé de l'existence d'une teinte ecchymotique du moignon et la palpation profonde révèle la présence de deux noyaux indurés mobiles.

18 *septembre.* — L'enfant crache du sang, mais comme les narines sont sanguinolentes, on pense à une épistaxis. Rien d'apparent à l'auscultation des poumons.

19. — Ablation de la récidive. Les parties enlevées ont été examinées par notre collègue Jacobson, il s'agissait de sarcome fuso-cellulaire, comme dans la lésion primitive. Le soir T. 38°5.

20. — T. 39°4. L'auscultation indique un foyer de souffle au sommet gauche.

Toux sèche. Congestion du sommet gauche. Diarrhée.

22. — La température reste élevée. On a affaire probablement à une généralisation pulmonaire avec congestion de voisinage.

3 *octobre.* — Hémoptysie peu abondante.

25. — 2e hémoptysie. L'enfant crache environ la valeur d'un verre ordinaire de matières sanguinolentes aérées. Double foyer pulmonaire (souffle et râles). Repos, glace, ergotine. La plaie cutanée est complètement cicatrisée.

1er *novembre*. — L'état général décline d'heure en heure : le malade est atteint d'une dyspnée intense qui le met dans un état d'agitation continuelle et sans cesse il pousse des gémissements.

Le ventre est très douloureux. T. 40°, puis redescend progressivement à 38°. A partir du 17 novembre, la température monte tous les soirs au delà de 39°. La dyspnée persiste.

28 *novembre* 1896. — Décès. Depuis 2 jours, la température était descendue à 37°.

Autopsie. — Le poumon droit est transformé en une masse de consistance caséeuse, ramollie, rappelant l'aspect de l'ostéo-sarcome primitif. Il est intimement adhérent à la plèvre costale, on ne peut l'extraire que par débris.

Le *poumon* gauche porte simplement à sa partie supérieure 2 noyaux indurés. Le reste de l'organe est sain. Pas d'épanchement pleural.

Cœur normal. *Foie* gras, pas de tumeur. *Reins* gros, décolorés. *Rate et intestin* normaux. Les *ganglions mésentériques* nous ayant semblé volumineux, nous en avons extrait quelques-uns.

Examen histologique. — Les noyaux du poumon gauche sont formés de sarcome fuso-cellulaire type. On y rencontre un nombre considérable de myéloplaxes, beaucoup plus que dans la tumeur osseuse primitive elle-même.

Les autres organes n'offrent pas de grosses lésions.

Nous avons examiné les ganglions mésentériques, nous en avons montré les coupes à M. le Dr Gombault. Il s'agit ici d'une simple adénite inflammatoire, et non sarcomateuse, comme on aurait pu le croire au premier abord. Nous avons revu les ganglions qui avaient été enlevés avec l'ostéo-sarcome, on doit arriver aussi à cette conclusion que le sarcome ne les avait pas envahis, fait qui rentre dans la normale.

Cirrhose atrophique à marche aiguë. — Varices œsophagiennes, par P. Faitout, interne des hôpitaux.

Nous avons l'honneur de présenter à la Société anatomique l'observation d'un malade âgé de 44 ans, entré dans le service de M. le Dr Delpeuch le 30 décembre 1896, et qui y a succombé le 15 janvier 1897.

Cet homme exerçait la profession de coloriste, mais ne se servait que de couleurs à l'eau, sauf pour une certaine couleur dite « blanc de neige » à base de plomb. Mais cette couleur était très rarement employée. Ses antécédents personnels sont pour ainsi dire nuls : il n'a jamais eu de rhumatisme, — pas de syphilis — aucune affection aiguë ; il est seulement sujet à des migraines qui reviennent à des espaces assez éloignés. On ne peut dire qu'il soit buveur, puisqu'il n'absorbe qu'un litre de vin par jour, en moyenne, presque jamais d'alcool — pas même un petit verre par semaine — et jamais d'apéritif. Le malade interrogé avec beaucoup de soin sur ce point spécial

de l'alcoolisme est très catégorique et très formel dans ses dénégations ; nous verrons tout à l'heure qu'il ne présente d'ailleurs qu'un minimum de stigmates révélant l'éthylisme.

Il vient demander des soins pour des douleurs abdominales et le développement de son ventre. La maladie actuelle ne remonte qu'à 4 semaines : à ce moment il commença à éprouver des douleurs au niveau des fosses iliaques et autour de la région ombilicale. Deux ou trois jours après l'apparition de ces douleurs il voyait son ventre augmenter de volume mais assez rapidement. Quelques jours après se manifestait un œdème des jambes qui augmentait peu à peu ; en même temps son visage prenait une coloration un peu terreuse et ses conjonctives se teintaient légèrement de jaune. Pendant le courant de l'été, il avait eu fréquemment des épistaxis peu abondantes qui ne l'avaient d'ailleurs pas inquiété.

A son entrée à Cochin, nous trouvons un homme à la figure terreuse et déjà émaciée, au ventre très développé ; la peau et les muqueuses, principalement celles des yeux, sans être franchement ictériques, ont pourtant une coloration jaunâtre très sensible.

L'abdomen est lisse, très tendu, avec une circulation veineuse collatérale très développée, particulièrement au niveau de l'hypochondre droit. A la palpation et à la percussion, on trouve une ascite abondante, remontant jusqu'à la cicatrice ombilicale. Le foie est diminué de volume et son bord inférieur n'arrive qu'à 2 travers de doigt au-dessus de la limite inférieure des fausses côtes. Malgré l'ascite, la rate peut être percutée : elle donne une matité franche de 4 travers de doigt. La verge, les bourses, les membres inférieurs sont très œdématiés. L'appétit est à peu près conservé, mais les digestions sont lentes et pénibles, pas de vomissements. De temps à autre, petites crises diarrhéiques qui existent depuis fort longtemps, une dizaine d'années au moins, et qui succèdent ordinairement à des périodes de constipation.

Du côté du cœur, aucun souffle organique : pas de palpitations. Les artères ne sont pas sensiblement dures. L'urine foncée en couleur ne contient ni sucre ni albumine, mais une grande quantité de pigments biliaires. Comme signes d'éthylisme, le malade accuse seulement quelques cauchemars, non continuels d'ailleurs ; il présente aussi un peu de tremblement des mains : pas de pituites, de crampes des mollets, pas d'hyperesthésie de la plante du pied.

On pose le diagnostic de cirrhose atrophique.

En raison des douleurs abdominales persistantes, et de la gêne apportée à la respiration par le développement de l'abdomen, on retire le 2 janvier 8 litres 500 d'un liquide ascitique clair. Le lendemain l'urine augmente de quantité : au lieu d'uriner 250 grammes comme les jours précédents, le malade rend 750 grammes d'urine : celle-ci est toujours très foncée et contient des pigments biliaires très abondants.

4 janvier. — La circulation veineuse collatérale s'est accusée ; l'œdème des malléoles, du scrotum et du prépuce s'est accentué encore.

Pas de diarrhée : le malade ne va à la selle que grâce à des lavements ; il a, depuis son entrée à l'hôpital, sensiblement maigri ; son teint est devenu plus terreux encore.

6. — Depuis deux jours un vomissement alimentaire chaque soir et quelques épistaxis de petite quantité et d'une durée très courte.

Selles de couleur mastic. Ictère plus foncé que les jours précédents.

7. — Le ventre est très ballonné, le liquide s'étant reproduit très rapidement. Le malade se plaint de ne pouvoir dormir : il sommeille pendant un quart d'heure, puis les douleurs intestinales le réveillent.

8. — Le malade se plaint d'une faiblesse générale considérable, d'un grand malaise sans localisation précise, état qui s'est notablement aggravé depuis quelques jours. Il accuse en outre des douleurs intestinales qui arrivent par crises, sous forme de tiraillements et surtout de pincements fort douloureux.

11. — Les douleurs étant plus marquées, le malade demande à ce qu'on lui fasse une nouvelle ponction : on retire 9 litres de liquide.

Le soir la température s'élève à 38°7.

12. — Pas d'urine depuis hier. Le malade a une diarrhée abondante, se laisse aller sous lui et perd en même temps ses urines. Nous le trouvons, à la visite du matin, plongé dans un demi-coma dont il ne sortira plus : les yeux sont plus excavés, le teint plus plombé, l'ictère plus prononcé. Selles foncées, contenant probablement un peu de sang. Pas de vomissement ni d'épistaxis. Agitation des plus marquées.

14. — Coma complet avec subdelirium continu : la diarrhée persiste, les selles sont jaunâtres, ne contiennent plus de sang.

Pouls à peine perceptible, irrégulier, peu fréquent.

Pas de vomissement ni d'hémorrhagie par aucune voie, pas d'ecchymose spontanée.

L'après-midi le malade est pris de fréquents et abondants vomissements de caillots de sang noirâtre : ces vomissements se font sans effort et se répètent à intervalles plus rapprochés jusqu'au moment de la mort qui survient dans la nuit, avec une hypothermie remarquable (35° 3).

Autopsie faite 30 heures après la mort :

A l'ouverture de l'abdomen écoulement abondant de liquide ascitique.

Le *foie* présente les lésions caractéristiques du foie cirrhotique ; il est atrophié, dur, avec une surface inégale, bosselée ; son poids est de 1310 grammes. Pas trace d'adéno-épithéliome; la lumière de la veine porte est libre, le calibre de ses divisions normal. — Le péritoine n'est ni blanc ni épaissi.

La *rate*, augmentée de volume, pèse 520 grammes. Le *cœur* est petit (300 grammes) sans dépôt graisseux dans les sillons, sans aucune adipose : la fibre musculaire a une coloration normale franchement rougeâtre ; en un mot le cœur n'est pas celui d'un alcoolique. Il existe pourtant deux petites plaques d'athérome sur la paroi aortique, un peu au-dessus des valvules. L'*estomac* très distendu contient une assez grande quantité de sang, pas de varices. L'œsophage incisé longitudinalement fait voir des veines variqueuses développées dans le sens de la longueur de l'œsophage : ces varices font relief au-dessous de la muqueuse et leur calibre atteint presque celui d'une plume d'oie.

Le petit intestin mesure seulement 6 m. 36, le gros intestin est aussi un peu raccourci puisque sa longueur n'est que de 1 m. 58.

Les *reins* ne présentent rien de spécial à signaler.

Réflexions. — Cette observation nous a paru intéressante à plusieurs titres.

1° Et d'abord par la marche rapide de l'affection qui, cliniquement, n'a mis que 6 semaines à évoluer ; il est de toute évidence que le foie devait être malade avant que notre sujet éprouvât les premiers symptômes de la cirrhose, mais une fois ceux-ci apparus les accidents se sont précipités de telle sorte que le malade a été emporté en 6 semaines.

2° Par la présence d'un subictère qui rapidement devint un véritable ictère accompagné de décoloration des matières fécales.

3° Par le faible degré d'alcoolisme de notre malade qui nous a paru sincère dans ses affirmations ; d'ailleurs il présentait assez peu de stigmates éthyliques pour qu'on pût le croire.

4° Malgré la marche aiguë de la cirrhose, nous avons constaté un raccourcissement très marqué du petit intestin ; le gros intestin était également diminué dans sa longueur.

5° L'existence de varices œsophagiennes est également à signaler, leur rupture explique sans doute les hématémèses tardives et rapidement mortelles.

Contusion de l'abdomen. — Déchirure du grand épiploon au niveau de son insertion à l'estomac. — Rupture de la veine rénale gauche, par MM. Pissavy, interne et Guinard, chirurgien des hôpitaux.

Les pièces que j'ai l'honneur de présenter ont été recueillies à l'autopsie d'un malade mort dans le service de M. le Dr Peyrot, le 18 janvier 1897.

Ce malade avait été serré entre deux wagons le 17 janvier. L'un des tampons l'avait frappé en arrière et à droite au niveau de la région lombaire, l'autre tampon l'avait frappé en avant et à gauche à l'union du thorax et de l'abdomen. Il avait perdu connaissance au moment de l'accident qui s'était produit vers midi à Pantin. On l'avait ranimé presque aussitôt et apporté à l'hôpital. M. le Dr Guinard, appelé par l'interne de garde, vit le blessé à 3 heures et constata tous les symptômes d'une hémorrhagie interne. La pâleur était extrême, le pouls petit, fuyant et ralenti battait 58 fois à la minute. La température était basse, le thermomètre marquait 35°2 dans l'aisselle, et le blessé éprouvait une soif vive.

Il ne paraissait pas y avoir de perforation intestinale. Le ventre n'était pas ballonné, la matité hépatique était nette, contrairement à ce qui arrive lorsqu'une perforation de l'intestin a amené un épanchement gazeux dans le péritoine. Enfin le malade n'avait eu ni nausées ni vomissements.

Les symptômes locaux amenaient bien plutôt à penser à un écrasement du rein. Il existait en effet une douleur vive dans la région lombaire, une douleur tout aussi forte dans la fosse rénale droite et le malade n'avait pas uriné depuis l'accident.

La rupture du rein expliquait en effet et les symptômes généraux d'hémorrhagie interne et les symptômes locaux qui viennent d'être indiqués.

Mais en sondant le malade on s'aperçut que la petite quantité d'urine qui sortait était transparente et qu'il n'existait pas trace d'hématurie. L'absence de ce symptôme important des déchirures du rein fit hésiter le diagnostic et laissa un doute sur l'origine de l'hémorrhagie interne. Mais l'existence même de cette hémorrhagie n'était pas douteuse et une boutonnière sus-pubienne faite après anesthésie locale à la cocaïne montra qu'en effet il y avait du sang dans la cavité péritonéale. On convertit immédiatement l'incision exploratrice en une laparotomie après avoir endormi le malade avec l'éther, et l'on vit alors que le grand épiploon était détaché de l'estomac. Il n'adhérait plus à cet organe qu'au niveau du pylore et du cardia et l'hémorrhagie provenait des artères épiploïques rompues près de leur origine.

Après avoir débarrassé l'abdomen du sang qu'il contenait, on rattacha par une ligne de sutures l'épiploon à l'estomac et on referma la plaie opératoire.

Le malade succomba dans la nuit, vers 1 heure du matin.

Autopsie. — En dehors de la lésion qui avait été constatée au cours de l'intervention chirurgicale, il existait une rupture de la veine rénale gauche. Cette rupture était presque complète et siégeait à quelques centimètres du hile du rein. L'épanchement sanguin consécutif avait fusé jusque vers la bifurcation de l'aorte et l'hypochondre gauche était remplie de caillots. Enfin on constatait au niveau du cœur deux lésions intéressantes :

D'abord une plaque ecchymotique située à la pointe du cœur ; puis à l'entrée de la veine cave inférieure dans le péricarde une ecchymose circulaire entourant presque complètement le vaisseau. Le péricarde contenait environ trois cuillerées ordinaires d'une sérosité très sanguinolente.

On peut encore voir sur les pièces ces deux ecchymoses, bien que le séjour dans l'alcool les ait rendues moins apparentes qu'au moment de l'autopsie.

J'apporte en outre l'épiploon et l'estomac réunis l'un à l'autre par les sutures qui ont été faites au moment de l'opération, par M. le Dr Guinard.

Pseudarthrose bilatérale du premier arc chondro-costal,
par M. Paul Delbet, prosecteur à la Faculté.

Les auteurs regardent les pseudarthroses costales comme absolument exceptionnelles. De fait, Malgaigne n'en connaissait que deux cas ; Poinsot, dans le *Traité des fractures* de Hamilton, ne signale que sept faits de ce genre ; ce sont ceux de : Malgaigne, Huguier, Barrit, Lisfranc, Trélat, Demarquay, Samuel-Cooper. Un fait d'Eve de Mashwill doit être mis à part, car il existait au niveau de la pseudarthrose un écoulement purulent ; l'extraction d'un séquestre guérit le malade de sa suppuration et de sa pseudarthrose. Moi-même, à l'occasion de l'édition française du *Précis iconographique* d'Helferich, ai relevé soigneusement les cas de fracture publiés depuis 1890, et leurs complications, sans trouver signalé aucun cas de pseudarthrose costale.

Il est probable cependant que les fractures de côtes sont souvent suivies de pseudarthrose. La mobilité des côtes, la difficulté d'une extraction effective expliquent cette évolution ; mais la plupart de ces pseudarthroses passent sans doute inaperçues, d'une part parce que l'affection ne gêne pas le malade ; d'autre part, parce que la fracture de côtes suit une affection bénigne et que les malades sont rapidement perdus de vue. Le cas que je présente aujourd'hui à la Société a certainement été méconnu et c'est par hasard que je l'ai découvert sur un sujet de l'École pratique.

Nous manquons de toute espèce de renseignements cliniques sur le sujet porteur de cette lésion ; mais il avait subi un traumatisme violent et ancien, car il portait une fracture du pariétal droit avec dépression légère mais étendue, et une fracture en V du tibia gauche. Ces deux fractures étaient consolidées. Au niveau du thorax on ne constatait nulle part de saillie, ni d'irrégularité pouvant faire songer à un cal et à une fracture de la clavicule, ni de côte autre que la première.

Au niveau du premier arc chondro-costal droit, à quatre centimètres et demi de la ligne médiane, on aperçut une crête rugueuse oblique en bas et en dedans. Cette crête se continue vers le bord inféro-antérieur de l'arc, la croise et se continue symétriquement sur la face postérieure, jusqu'au niveau du bord supérieur. Cette crête rugueuse est plus marquée en haut et en avant ; elle forme une saillie de un centimètre en arrière et en bas, et retient notablement à ce niveau l'orifice supérieur du thorax.

Cette crête est recouverte en arrière par la plèvre et le périoste épaissi ; en avant elle est croisée obliquement par le sous-clavier qui s'insère au premier cartilage immédiatement en dedans d'elle ; en

bas elle est croisée et masquée en partie par les plis supérieurs de l'intercostal externe. En haut, le ligament costo-claviculaire se termine en dedans d'elle.

En disséquant la pièce, on voit que la ligne des crêtes est recouverte par une série de trousseaux fibreux de 1 millimètre environ d'épaisseur, à direction transversale : ces plis forment une capsule mince et serrée. La ligne des crêtes marque en effet le point où siège la pseudarthrose. Il existe à ce niveau une véritable interligne articulaire, qui passe par la partie saillante des rugosités. En divisant la néo-capsule, on sépare l'arc chondro-costal en deux parties : l'une droite et externe comprend toute la première côte et une partie du cartilage, l'autre interne et gauche comprend la partie interne du premier cartilage costal ; chaque extrémité ostéo-cartilagineuse est ainsi notablement augmentée de volume et correspond à sa congénère par une large surface.

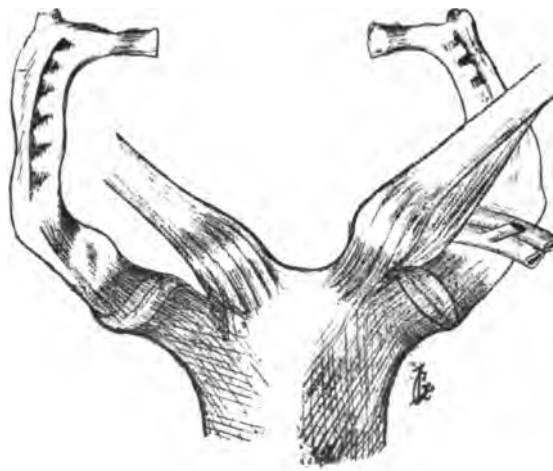

Les surfaces articulaires sont sensiblement planes et se correspondent sur toute leur étendue : j'ai déjà dit que l'union des deux extrémités est assurée par une véritable capsule.

Sur une coupe horizontale et antéro-postérieure passant par la partie moyenne de l'arc, on voit que chaque segment est ainsi constitué : au centre, une lame cartilagineuse, ayant la forme et la dimension d'un cartilage costal normal, à la périphérie une couche osseuse de nouvelle formation de 1/2 centimètre d'épaisseur. Les surfaces elles-mêmes sont recouvertes d'une mince couche cartilagineuse.

Du côté gauche, la disposition est la même, seulement la pseudarthrose siège un peu plus en dehors à cinq centimètres de la ligne médiane et la crête qui marque la place de l'articulation est plus saillante encore que du côté droit.

Les deux articulations jouissent de mouvement de torsion peu

étendu : en tirant sur les scalènes, on voit le fragment externe pivoter de telle sorte que son bord antérieur s'élève. Ce mouvement de rotation épuise une partie de l'action du scalène qui ne porte en haut le sternum qu'après ce premier mouvement et la mise en tension de la capsule.

En somme, l'existence de cette pseudarthrose paraît diminuer le pouvoir inspirateur des scalènes et peut-être, à ce titre, a-t-elle pu gêner le sujet qui en était porteur.

Ectopie sous-hépatique du cæcum, par M. Paul Delbet, ancien interne des hôpitaux, prosecteur à la Faculté de médecine.

Dans la dernière séance, j'ai eu l'honneur de présenter à la Société un cæcum en ectopie sous-hépatique. M. le professeur Cornil a manifesté le désir de voir cette pièce disséquée. Ce sont les résultats de cette dissection dont je désire vous entretenir aujourd'hui. Le côlon transverse étant tendu sur la partie médiane de sa face antérieure, jusqu'au voisinage et un peu au-dessus de la valvule iléo-cæcale, on peut constater les faits suivants.

L'intestin grêle est diminué de calibre et n'admet guère dans sa portion terminale que le petit doigt. La valvule iléo-cæcale existe mais peu développée ; elle fait dans la cavité du gros intestin une saillie de 1 centimètre à peine. Elle est cependant suffisante ainsi qu'on peut s'en assurer en remplissant d'eau le cæcum et la partie inférieure du côlon.

Le cæcum présente une profondeur de 5 cm. 1/2 au-dessous de la valvule. Ses parois sont remarquablement minces et cette minceur tranche notablement sur l'épaisseur relative des parois du côlon au-dessus de la valvule.

A 2 centimètres au-dessous de la valvule iléo-cæcale, à la face profonde de la paroi postéro-interne du cæcum, on remarque un orifice avalvulé. Une sonde cannelée introduite dans cet orifice s'engage profondément dans un appendice iléo-cæcal, appliqué étroitement par un tissu cellulaire dense sur la face postéro-interne du cæcum. Cette disposition explique comment l'appendice avait pu échapper à mon examen sur la pièce intacte.

L'appendice présente une épaisseur et un calibre normal : il remonte verticalement derrière la face interne du cæcum, croise la partie terminale de l'intestin grêle en passant derrière elle, continue son trajet ascendant, le long et contre la paroi du côlon et se termine en se pelotonnant sur lui-même. Dans son ensemble il affecte la forme d'un point d'interrogation (?) dont la tête serait placée en haut derrière le côlon. Cette tête enroulée donnait à la palpation au travers des parties molles qui la recouvraient, la sensation d'un ganglion. La longueur totale de l'appendice est de 7 cm. 1/2. Placé derrière le péritoine pariétal, il n'en possédait pas moins un repli celluleux contenant des vaisseaux, repli qui n'est devenu apparent qu'après la suture de la lame péritonéale qui le recouvrait et une traction pour écarter l'appendice du cæcum.

On se demande en voyant cette pièce si ce n'est pas l'appendice

qui primitivement fixé au-dessous du foie aurait retenu le cæcum et empêché la descente de son fond.

Je n'ai pas besoin d'insister sur l'importance chirurgicale d'un appendice ainsi placé. Situé au voisinage du rein, son inflammation aurait pu déterminer la suppuration de la capsule adipeuse du rein, fait sur lequel Legueu a d'ailleurs insisté au sein même de cette Société ; situé également au voisinage du foie, devenant l'origine de phénomènes douloureux, il eût été difficile de reconnaître le point de départ de ces douleurs : appendice et voies biliaires. Enfin l'extirpation de cet appendice aurait exigé une incision haute, le soulèvement du foie, puis le décollement sur une longue étendue du cæcum et de la partie terminale de l'intestin grêle.

Sarcomatose des fémurs. — Fracture symétrique spontanée. — Généralisation, par MM. Keim et Dartigues, internes des hôpitaux.

La malade dont l'histoire fait l'objet de cette communication, entra une première fois dans le service de M. Polaillon le 7 avril de l'année dernière. Elle présentait une fracture de la cuisse droite au tiers inférieur ; la recherche des commémoratifs étiologiques fut négative.

La malade âgée de 76 ans avait d'ailleurs depuis quelques jours déjà de l'impotence du membre ; elle ne marchait plus, avait quelques vagues douleurs non seulement au point fracturé, mais au voisinage et en particulier au niveau du genou, où l'on constate à l'examen une augmentation de volume dont la présence fit penser à la coexistence d'une arthrite chronique si fréquente chez le vieillard et accompagnant la fracture du fémur.

La recherche de la mobilité anormale est douloureuse, d'ailleurs c'est là presque le seul signe de fracture chez la malade, la crépitation faisant défaut et le raccourcissement étant à peine accentué. Les douleurs augmentent les jours suivants, elles sont très pénibles, surtout la nuit. En même temps la malade pâlit, a un teint terreux ; elle a de l'anorexie presque complète, et se nourrit à grand'peine ; malgré le mauvais état général, on fit l'appareil d'extension continue de M. Hennequin. La malade le supportait difficilement ; aussi, après l'avoir laissé en place pendant trente-cinq jours, on fut obligé de l'enlever, la fracture non consolidée. On remplaça l'appareil par une simple gouttière de Bonnet pendant une vingtaine de jours après lesquels il parut prudent de faire lever la malade pour l'asseoir près de son lit de façon à éviter les complications pulmonaires annoncées par quelques râles sous-crépitants à la base des poumons.

L'état général s'améliorant, on permit à la malade de quitter le service le 8 juin. Ce ne fut que pour demander à y rentrer quelques jours plus tard, le 20 juin, avec une impotence complète des deux membres inférieurs. A droite la fracture était restée dans le même état, et on constate une nouvelle fracture sur le fémur gauche, à la même hauteur que celle du fémur droit.

Cette seconde fracture s'était d'ailleurs produite sans cause, comme la première. C'était en essayant de descendre chez elle de son lit que la malade avait ressenti un craquement dans la cuisse gauche ;

elle n'avait pas eu de choc, n'avait fait aucun effort. A sa rentrée dans le service, elle se plaint de douleurs aux deux cuisses, douleurs à prédominance toujours nocturne, empêchant le sommeil.

A gauche au niveau de la fracture on trouve une masse dure, fusiforme, à base dirigée vers le genou ; elle n'est pas déformée et paraît plutôt sous-musculaire ; on fait le diagnostic de sarcome, en rapport probable avec l'extrémité articulaire, avec lésion symétrique sur le fémur droit. On ne trouve pas d'adénopathie concomitante ; les mouvements de l'articulation du genou sont difficiles à rechercher à cause de la proximité du foyer de la fracture.

L'état général continue à rester très mauvais : appétit nul, amaigrissement rapide, présence d'œdème aux jambes sans phlébite apparente. On est obligé, pour changer la malade complètement impotente, d'installer un appareil suspenseur. Malgré les soins de propreté, le décubitus prolongé donne lieu à une eschare sacrée et à une autre à chaque talon.

Enfin il est à noter que rien ne put faire soupçonner pendant la vie une complication viscérale et surtout pulmonaire ; pas d'hémoptysie, de dyspnée, de point de côté ou de température.

Ajoutons un détail qu'il fut impossible de vérifier à l'autopsie. La malade avait un œil borgne à droite ; elle avait subi de ce côté l'énucléation du globe oculaire et pendant les derniers jours de la vie, on constata de ce côté une suppuration entre les deux paupières ; peut-être y eut-il là un nouveau siège sarcomateux.

Quoi qu'il en soit, pendant les 15 derniers jours de son séjour dans le service, on enleva les gouttières de Bonnet qui gênaient la malade sans servir à la consolidation osseuse. A partir de ce moment, les membres inférieurs prirent une attitude vicieuse sous forme de genu valgum double. La malade mourut le 18 août, deux mois après sa rentrée, et dans un coma n'ayant duré que 24 heures.

Autopsie. — On fit l'ablation des deux fémurs après sciage des deux os à l'union du tiers supérieur et des deux tiers inférieurs, et désarticulation du genou ; ce qui permit de constater la présence au niveau des deux os d'une tumeur étalée, au-dessous du quadriceps aminci ; les aponévroses des divers muscles formant une véritable capsule à ces tumeurs.

Tumeur du fémur droit. Elle a le volume d'une tête fœtale allongée, entourant l'os de toute part, l'intéressant dans la partie inférieure de la diaphyse et de l'épiphyse inférieure pour ainsi dire désagrégée, avec cavité médullaire remplie de liquide sanieux. La tumeur se prolonge jusque dans la partie supérieure de l'articulation fémoro-tibiale et s'y accompagne d'hémarthrose. Cette tumeur n'a pas une consistance égale dans toutes ses parties. Dans la portion centrale qui comprend l'os néoplasique, la consistance est naturellement dure, mais l'os se laisse concasser comme du sucre mouillé. C'est à ce niveau que siège la fracture spontanée, à deux fragments séparés et hérissés d'aspérités ne permettant aucune coaptation des fragments osseux.

Le reste de la tumeur péri-diaphysaire a une consistance molle analogue à celle d'un encéphaloïde et sa coupe est grisâtre. Aucun point n'a subi de véritable ramollissement comme nous en trouverons dans la tumeur gauche.

A gauche, le fémur présente les mêmes altérations, le même aspect macroscopique quant à l'os et à la tumeur ; la fracture existe au même niveau qu'à droite ; la tumeur y est moins volumineuse d'un quart environ et il existe, contrairement au côté opposé, une partie de la tumeur complètement ramollie ; substance ramollie qui s'échappe quand on incise les aponévroses encapsulant la tumeur.

De ce côté encore, la veine poplitée est fortement ectasiée ; mais il n'existe pas d'anévrysme artériel. L'articulation fémoro-tibiale gauche ne présente pas d'hémarthrose, mais ses ligaments sont relâchés comme à droite.

L'autopsie de la cavité thoracique nous montre le poumon avec l'aspect grisâtre, charbonneux du poumon du vieillard. Le bord postérieur est rougeâtre, couleur d'un poumon hypostatique.

A la palpation, dans le poumon gauche, on perçoit un gros noyau vers le tiers supérieur, noyau presque sous-pleural, et appartenant au lobe supérieur de l'organe, au-dessus de la scissure interlobaire et ayant le volume d'une mandarine. En outre, à la surface du poumon, on trouve parsemés de multiples petits noyaux, d'un volume variant de celui d'une noisette à celui d'un petit pois.

A la coupe du poumon, on retrouve ces diverses tumeurs révélées par la palpation. Elles sont noirâtres, avec la consistance du mastic, sans vacuoles centrales et paraissant adhérer assez au parenchyme périphérique.

L'autopsie des divers viscères de la cavité abdominale ne révèle pas de noyaux métastatiques semblables ni dans le foie, ni dans la rate, ni dans le tube digestif (estomac, pylore, duodénum), bien que la malade ait eu une anorexie complète. Ajoutons qu'à l'ouverture de la cage thoracique, on constate une grande friabilité du plastron sternal qui se fractura en partie. Enfin il ne nous a pas été donné de constater l'existence d'un noyau sarcomateux dans la cavité orbitaire droite, ni dans les organes génitaux internes.

L'*examen histologique* pratiqué par M. R. Marie a montré un sarcome se rapprochant du type général : sarcome avec grandes cellules à noyaux multiples, myéloplaxes et quelques points calcifiés.

Réflexions. — Nous avons trouvé intéressant de rapporter l'observation précédente pour montrer la symétrie parfaite des lésions sarcomateuses des fémurs ; leur siège sur l'extrémité inférieure des deux os, à la même distance de la surface articulaire et intéressant l'une et l'autre l'articulation du genou. De chaque côté et à la même hauteur s'est produite une fracture ayant mêmes caractères, même origine spontanée et s'étant succédé l'une l'autre à court intervalle. Enfin ici, comme ordinairement dans la sarcomatose des os longs, nous retrouvons la généralisation au poumon, mais non accompagnée d'épanchement pleural, malgré la présence de noyaux sous-pleuraux nombreux, ce qui explique en partie l'absence des phénomènes fonctionnels thoraciques pendant la vie.

Cancer primitif de la vésicule biliaire. Propagation au foie, à l'épiploon et au côlon. Suppuration des noyaux néoplasiques, par MM. Blanc et Leray, internes des hôpitaux.

Paul S..., âgé de 56 ans, entre le 29 octobre 1896 à l'hôpital St-Antoine, salle Velpeau, n° 30.

Rien à retenir de ses *antécédents héréditaires.*

De son côté il n'a pas de passé pathologique, a toujours joui d'une excellente santé et même actuellement paraît encore solide.

Le début des accidents qui le conduisent à l'hôpital remonterait à trois ans ; mais ce n'est que depuis trois à quatre mois que la maladie a fait des progrès rapides. C'est pour avoir accordé trop d'importance à la première partie de l'histoire pathologique de ce malade qu'une erreur de diagnostic a été faite.

Voici ce qu'il nous racontait :

Après avoir toujours joui d'une excellente santé, il a commencé, *il y a environ trois ans*, à souffrir de troubles digestifs mal définis : digestions plus lentes, mais non douloureuses, météorisme après les repas, sensation de pesanteur au creux épigastrique et dans l'hypochondre droit. De plus il prétend qu'en dehors du météorisme qui survenait immédiatement après les repas, mais qui disparaissait deux ou trois heures après, il a constaté que son *côté droit était le siège d'une tuméfaction* d'abord presque insensible, et dont les dimensions sont allées croissant. Néanmoins l'appétit était conservé ; le malade n'avait ni douleurs, ni troubles intestinaux sérieux, et il continuait à vaquer à ses occupations. Jamais de colique hépatique, ni d'ictère. Pas d'épistaxis. Pas de méléna. Pas de douleur dans l'épaule.

Dans ces quatre derniers mois l'affection a pris des allures alarmantes.

L'appétit conservé jusqu'alors a beaucoup diminué ; certains aliments particulièrement sont devenus odieux au malade, la viande et les graisses par exemple ; le peu de nourriture qu'il prend est digéré avec les plus grandes difficultés. Néanmoins pas de vomissements ni de diarrhée. A la suite de ces troubles digestifs qui s'accentuent chaque jour le malade a maigri très notablement (8 kilogr. dit-il).

En même temps la tuméfaction de l'hypochondre droit devenait de plus en plus marquée. *Il y a quinze jours* quelques douleurs sont survenues du côté du foie : la fièvre s'est allumée, oscillant entre 38° et 39°5, l'ictère est apparu ; l'état général s'est aggravé. Le malade est conduit à St-Antoine.

A son arrivée voici ce que nous constatons : état général médiocre ; teint subictérique, perte complète de l'appétit, langue sèche, fuligineuse, pouls à 100, petit et faible. Température 37°5.

Localement ce qui frappe immédiatement c'est une tuméfaction énorme de toute la région hépatique. A la palpation on arrive à délimiter assez exactement une *tumeur* allongée, régulière, occupant tout l'hypochondre droit et s'avançant jusqu'à la ligne médiane ; en bas elle descend à deux travers de doigt au-dessous de l'ombilic. Au niveau de la limite inférieure et du côté de l'ombilic la main perçoit quelques parties irrégulières, dures ; dans cette partie la pression

est douloureuse. A la percussion on trouve une matité complète qui commence à la 7e côte.

Cette tumeur mate et ainsi délimitée est nettement fluctuante dans la partie inférieure qui descend, comme nous l'avons vu, en pleine fosse iliaque, et se rattache nettement au foie.

La peau de la région présente une circulation collatérale assez développée, sans œdème ni modifications de coloration. L'*examen des urines* fortement colorées en brun, montre la *diminution de l'urée et la présence d'urobiline*.

En résumé nous nous trouvions en présence d'une tumeur volumineuse de la région hépatique, régulière, mate, fluctuante dans son tiers inférieur, dont le début remontait à deux ans au moins, au dire du malade, ayant pris des allures alarmantes dans ces deux derniers mois et s'accompagnant depuis quinze jours de fièvre avec phénomènes généraux graves.

Le diagnostic hésitait entre : cancer du foie et kyste hydatique suppuré. La notion du début remontant à deux ans, la régularité de la tumeur, la présence de la fluctuation firent pencher en faveur de la seconde hypothèse et la laparotomie fut décidée.

Opération le 3 novembre. — Chloroforme. Laparotomie latérale.

Au-dessous de la paroi, on tombe sur le péritoine épaissi, mais non adhérent, au moins au milieu même de l'incision. Ecoulement léger de liquide ascitique. Le foie apparaît débordant les fausses côtes largement, sans modifications appréciables de couleur ou de forme. Ne trouvant rien sur la face convexe, on cherche à contourner le bord antérieur pour explorer la face inférieure. Dans les manœuvres ainsi faites, un flot de pus apparaît tout à coup dans l'angle inférieur de la plaie. Ce foyer ouvert se vide assez rapidement et le doigt permet de constater qu'il existe là une cavité limitée partout par des adhérences et tout autour de laquelle on sent des parties dures et irrégulières.

On cherche alors sur la face convexe et le bord postérieur du foie, et on arrive facilement à en explorer tous les points sans rien rencontrer d'anormal.

Songeant alors à la possibilité d'un abcès profond, on fait au petit trocart une ponction au niveau d'un point qui paraît plus mou et on retire une cuillerée à café de pus. L'incision au bistouri met à découvert une petite cavité purulente.

La conclusion fut que nous nous trouvions en présence d'abcès multiples du foie avec périhépatite suppurée.

Les deux foyers sont nettoyés et drainés à la gaze iodoformée. Pansement sans sutures.

L'examen du pus permit d'y déceler la présence du streptocoque et du colibacille. Le soir, le malade a 38°. Le pouls est mou, petit, rapide. La langue est rôtie, la respiration courte, saccadée.

Le lendemain, l'état général empire, le malade est subdélirant ; on ne peut douter de la terminaison prochaine.

Mort le 5 novembre, à 7 heures du matin.

Autopsie. — Nous nous sommes rapidement rendu compte à l'amphithéâtre qu'il nous serait impossible d'isoler la tumeur hépatique de certains organes, en particulier du duodénum et du côlon auxquels elle était fixée par de nombreuses adhérences. Aussi après

avoir sectionné entre deux ligatures le duodénum et la partie du côlon adhérente, nous avons enlevé d'un coup la masse hépatique et tout ce qui lui était fixé.

Le tout forme une masse informe que surplombe le foie légèrement augmenté de volume. Dans cette masse informe voici ce que l'on arrive à reconnaître. Au niveau du hile existe une tumeur allongée, irrégulière, faisant corps avec la masse inférieure. Cette tumeur par sa face libre est facile à explorer : c'est la vésicule biliaire dégénérée, dans laquelle on sent *deux ou trois gros calculs*. Cette vésicule dont les parois sont dures et infiltrées fait corps, avons-nous dit, avec la masse inférieure qui n'est autre chose qu'un gros noyau épiploïque cancéreux. Le centre de ce noyau est creusé en cavité puriforme et c'est cette cavité au centre du noyau épiploïque dégénéré qui s'est vidée au cours de l'opération.

En poursuivant nos recherches, nous constatons que le noyau néoplasique a envahi le côlon et végète dans l'intestin. La propagation s'est faite également en haut vers le foie. Nous trouvons trois gros noyaux secondaires dans le lobe droit : tous trois, comme le noyau épiploïque, ramollis, dégénérés, creusés au centre d'une cavité puriforme. Dans la vésicule, nous avons trouvé trois gros calculs du volume d'une grosse noisette, et une série de petits graviers.

Ces détails nous expliquent comment ces productions néoplasiques avaient pu en imposer pour des abcès du foie avec un foyer de périhépatite suppurée.

Examen microscopique. — *a*) *Vésicule biliaire*. — La paroi de la vésicule, épaisse d'environ un centimètre, est formée surtout de tissu fibreux à trame irrégulièrement serrée. Dans les parties les plus externes, les faisceaux disposés parallèlement sont volumineux et très rapprochés les uns des autres. On n'y voit pas de noyaux. En se rapprochant de la surface interne, tout l'épithélium normal a disparu ; les faisceaux deviennent plus minces ; ce ne sont plu que des fibrilles conjonctives d'épaisseur variée et qui forment une sorte de réseau à mailles imbirquées, irrégulières, infiltrées de lymphocytes.

On y remarque de plus des amas de cellules à protoplasma plus large, à gros noyaux clairs, cellules toutes particulières, et dont l'origine épithéliale ne semble pas douteuse. Ces agglomérations de cellules sont entourées de faisceaux fibreux entrecroisés. Un certain nombre de cellules sont éparpillées sans ordre, ou disposées en files, au milieu de fines fibrilles conjonctives. A ce niveau les lymphocytes sont en plus grand nombre.

b) *Foie*. — Dans le parenchyme hépatique on rencontre des noyaux néoplasiques de volume variable, séparés du tissu sain par une mince bande de tissu fibreux, infiltré de lymphocytes.

Les parties non envahies par le néoplasme présentent de la sclérose périportale et une dégénérescence graisseuse des cellules hépatiques situées à la périphérie du lobule.

Les noyaux néoplasiques sont constitués par une trame fibreuse paraissant d'origine récente ; les faisceaux sont peu volumineux, peu serrés ; on y voit de nombreux noyaux et entre les fibrilles des lymphocytes.

Ces faisceaux circonscrivent des alvéoles irrégulièrement arrondies,

renferment de larges cellules épithéliales, le plus souvent en nombre insuffisant pour les remplir et non en contact intime les unes avec les autres. Le protoplasma de quelques-unes d'entre elles atteint de 50 à 70 μ.

Dans quelques points la section est faite parallèlement à la direction de ces amas cellulaires, qui se présentent alors sous forme de longs boyaux épithéliaux ayant en moyenne de trois à cinq rangées de cellules.

On peut donc considérer ces noyaux néoplasiques comme ayant une nature carcinomateuse, avec prédominance du tissu épithélial ou cellulaire sur l'élément fibro-conjonctif, contrairement à ce que nous avons observé dans la vésicule où le dernier tissu prédominait de beaucoup.

Les autres organes ne présentaient rien d'anormal.

Réflexions. — Voici, selon nous, quels ont été les stades du processus : cancer primitif de la vésicule biliaire, propagation à l'épiploon et noyaux secondaires dans ce foie ; propagation au côlon du noyau épiploïque qui finit par bourgeonner dans la cavité intestinale ; infection partie de l'intestin et apparition du pus dans les noyaux dégénérés.

Cette infection secondaire directe, cette suppuration des noyaux néoplasiques nous paraît être le côté le plus intéressant de cette observation — et c'est la cause principale de l'erreur de diagnostic qui a été faite. — Notons encore l'absence d'ictère et d'ascite qui est la règle dans les cas où la lésion vésiculaire est peu de chose, tandis qu'on voit apparaître ces deux symptômes dans les cas de cancer du cholécyste où les lésions prédominent dans les parois du réservoir de la bile.

La présence de calculs dans la vésicule n'a rien que de normal ; dans la plupart des observations la coexistence du cancer de la vésicule et de la lithiase biliaire est signalée. Par là notre malade rentre dans la règle. Il s'en sépare par son sexe : le plus souvent en effet cancer et lithiase se rencontrent chez la femme.

Note sur les adhérences provoquées expérimentalement, par MM. Quénu, professeur agrégé et Longuet, ancien interne des hôpitaux.

Nous avons l'honneur de présenter à la Société anatomique des pièces provenant de thorax de chiens chez lesquels nous avons par un procédé un peu spécial, dont nous n'avons pas à parler ici, accolé les feuillets pariétaux et viscéraux de la plèvre au moyen d'une suture. Le point sur lequel nous désirons appeler l'attention, c'est qu'il

nous a été impossible, en agissant ainsi, de créer la moindre adhérence. On peut voir que, même après 7 jours, après 10, 12 jours, il n'existe le long des fils aucun travail de symphyse, d'organisation et de travées adhésives, pas même de dépôts fibrineux. Trois des pièces que nous vous montrons sont identiques à ce point de vue. Par contre en voici une quatrième, dans laquelle tous les fils sont complètement enfouis dans des adhérences, au point qu'il est impossible de les apercevoir. Or, dans ce fait, et contrairement aux précédents, il y a eu infection de la plaie ; non pas qu'il s'agisse d'une pleurésie purulente, mais d'un simple abcès à l'une des commissures de la plaie cutanée que l'animal, en se léchant, a fini par contaminer secondairement. Toutes ces adhérences ont pris les fils comme travées directrices. Si maintenant nous rapprochons nos trois premières pièces des sept autres que nous avons traitées par le même procédé, si nous disons qu'il nous a été impossible, en nous basant sur un nombre important d'expériences, d'obtenir des adhérences avec les agents les plus énergiques, comme la teinture d'iode, le chlorure de zinc, la potasse caustique, le nitrate d'argent employé soit en crayons soit en solutions concentrées, nous arrivons à cette déduction que (nos expériences ayant été menées avec une asepsie très minutieuse, pinces stérilisées à l'autoclave, lavage, brossage, savonnage, désinfection des téguments la veille de l'opération, puis immédiatement avant l'opération, etc.), la création d'adhérences suppose un processus d'infection, *infection atténuée* sans doute, mais nécessaire. A défaut d'infection et cela pour la plèvre au moins, puisque nos recherches ne portent que sur cette séreuse, il ne nous paraît pas possible de déterminer d'adhérences.

Balle de revolver dans le cinquième métacarpien. — Ablation, après photographie par les rayons X, par le Dr Maurice Péraire, assistant de consultation de chirurgie et J. Sudaka, externe des hôpitaux.

D... Adrien, âgé de 20 ans, garçon boucher, se présente le 5 janvier 1897, à la consultation de chirurgie de l'hôpital Bichat. Ce malade a dans la paume de la main gauche une plaie par balle de revolver. La main sur sa face dorsale est rouge, douloureuse, présentant un aspect absolument phlegmoneux.

L'accident dont il a été victime est survenu de la façon suivante :

Il déchargeait le 1er janvier un revolver, lorsque la gâchette de celui-ci s'abaissa brusquement et il reçut à bout portant la balle dans la face palmaire de la main.

La plaie d'entrée de la balle siège à 1 cm. 1/2 au-dessous du pli de flexion du médius. Elle est allongée de haut en bas et de dehors en dedans. Elle est d'aspect grisâtre à son centre, noire à son pourtour. Son examen est très douloureux. Il n'y a pas d'orifice de sortie de la balle.

Venu le jour de son accident à l'hôpital Bichat, le malade est pansé par l'interne de garde (pansement humide).

A la consultation, le 5 janvier, on lui met de la gaze iodoformée sur la plaie, et le 6 du lint et de la vaseline. Ce même jour, il est

envoyé au laboratoire de toxicologie de la Préfecture où sa main est photographiée au moyen des rayons X, à travers le pansement.

Le jeudi 7, il revient avec le cliché.

La balle se voit très nettement. Elle siège à 1 centimètre environ au-dessous de la tête du 5e métacarpien. Elle paraît aplatie, à grand diamètre transversal.

Après asepsie de la région à opérer et anesthésie à la cocaïne, on fait une incision de 5 centimètres sur la face palmaire de la main, le long du 5e métacarpien.

Après quelques recherches infructueuses, une deuxième incision parallèle à la première et à peu près de la même longueur est faite sur la face dorsale de la main, et ne donne aucun résultat.

Revenant alors à l'incision palmaire, on écarte les muscles de l'éminence hypothénar, on rugine le métacarpien et on trouve la balle enchâssée dans l'os, au-dessous de l'articulation métacarpo-phalangienne. On draine, on suture les plaies, on applique un pansement humide.

Le pansement est renouvelé le samedi 9 janvier. Pas de douleurs. Pansement sec aseptique.

Deuxième pansement le mercredi 13 janvier. Pas l'ombre de suppuration. La réunion des deux plaies est parfaite.

Aujourd'hui 22 janvier, le malade est complètement guéri.

Réflexions. — J'ai déjà présenté l'année dernière à la Société anatomique 5 observations analogues à celle-ci. Ce qui fait l'intérêt de cette dernière, c'est la difficulté de la découverte du corps étranger qui persiste quelquefois malgré la photographie faite au moyen des rayons de Rœntgen. En effet ces rayons nous donnent bien le siège exact d'une balle, d'une aiguille, ou de tout autre corps étranger, mais comme nous n'avons sous les yeux qu'un seul plan de l'organe, nous ne savons jamais si le corps étranger siège en avant ou en arrière de celui-ci. C'est ce qui nous est arrivé dans ce cas particulier, où nous avons été obligé de faire deux débridements, l'un dorsal, l'autre palmaire, et l'on comprend parfaitement que certains chirurgiens abandonnent leurs recherches lorsqu'ils ne trouvent pas le corps étranger au point déterminé.

Récemment à la Société de chirurgie, le Dr Delorme a présenté un malade chez lequel pareil fait s'était produit et il dut abandonner la partie, plutôt que d'exposer son opéré à des débridements trop larges, et à des recherches trop longues.

Pyélo-néphrite ascendante unilatérale tuberculeuse,
par M. Chabry, interne des hôpitaux.

J'ai l'honneur de présenter à la Société anatomique une pièce venant d'un malade du service de M. le Dr Monod.

Après des troubles vésicaux, une tumeur se développa dans le rein droit et donna lieu à un abcès périnéphrétique qui fut incisé ; le rein fut ouvert et on trouva plusieurs poches remplies de pus.

Ce pus examiné donna des cultures de streptocoques et de bacterium coli.

Autopsie. — La pièce enlevée entière : vessie, les deux uretères et les deux reins, nous montre des particularités intéressantes.

La *vessie* a une muqueuse présentant tous les caractères de la cystite tuberculeuse. L'uretère droit a ses parois très épaissies, le calibre n'étant pas diminué; il est excessivement court : 8 centimètres.

Le *rein* a la grosseur d'une tête d'adulte, se compose de cavités remplies de pus, on ne peut distinguer aucune trace de tissu rénal ni de calices. L'uretère gauche est normal, mais ce rein gauche normal est physiologiquement hypertrophié, ce qui explique le peu de troubles urinaires cliniques observés durant l'évolution lente de l'affection du rein droit.

L'*examen bactériologique* des parois des abcès multiples de ce rein droit a décelé la présence de bacilles de Koch, alors que le pus lui-même n'avait donné que des microbes d'infection secondaire. Cette pièce nous a semblé être un type parfait de cette affection.

Note sur un cas d'ovaro-salpingite bilatérale,
par A. Lapointe, aide d'anatomie à la faculté.

J'ai l'honneur de présenter à la Société, les pièces d'un cas d'ovaro-salpingite double, dont les caractères macroscopiques m'ont paru intéressants au point de vue du volume d'une de ces tumeurs annexielles et surtout des rapports particuliers qu'elle a contractés avec l'utérus.

Elles ont été enlevées par hystérectomie abdominale totale à une femme de 38 ans, chez qui les lésions annexielles évoluèrent sans symptômes fonctionnels bien marqués. Ni grossesse, ni fausse couche ; règles absolument normales après l'âge de 17 ans. Il y a 5 ans, la malade eut sans raison apparente une première poussée qui céda rapidement par le repos et les injections. Tout disparut, ou à peu près, jusqu'aux premiers jours d'octobre dernier, où survint une deuxième poussée, plus douloureuse et plus tenace que la première, pour laquelle elle entre à l'hôpital.

Le palper révèle l'existence d'une tumeur débordant le pubis de trois travers de doigt, et à gauche de la ligne médiane. En recherchant ses connexions avec l'utérus, on constata qu'elle faisait corps avec lui et que les mouvements qu'on lui communiquait, d'ailleurs assez limités, se transmettaient intégralement au col.

L'absence complète de métrorrhagie, l'existence de poussées douloureuses aiguës, notée à deux reprises, les dimensions relativement

petites de la cavité utérine (8 cent.), s'accordaient mal avec l'idée de fibrome qui vint tout d'abord à l'esprit, d'autant plus que la tumeur, sans être fluctuante, était loin d'en avoir la dureté.

Ajoutons qu'on ne trouva pas les annexes du côté droit.

Mon maître, M. Segond, fit le diagnostic d'ovaro-salpingite kystique, et conservant un doute sur la bilatéralité des lésions, décida d'intervenir par voie abdominale. L'opération eut lieu le 16 janvier.

Après ouverture du ventre, la malade est mise en position renversée et on découvre une masse plus grosse que le poing, dépassant le niveau du détroit supérieur, adhérente aux parois pelviennes et au fond de l'utérus. Les adhérences pelviennes sont assez facilement clivées et on reconnaît que la tumeur est constituée par les annexes

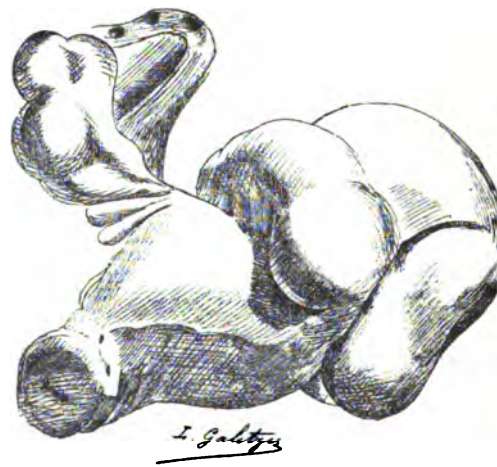

gauches. Explorant alors les annexes du côté droit supposées saines, M. Segond les trouve dans leur situation normale, mais volumineuses et manifestement malades. Cette constatation le conduit à pratiquer l'hystérectomie abdominale totale à l'aide d'un procédé qui est un dérivé direct de la méthode américaine.

L'ablation totale a permis de conserver les connexions des tumeurs annexielles et de l'utérus avec autant d'intégrité que s'il s'agissait d'une pièce d'autopsie, et ce sont ces connexions qui constituent l'intérêt de notre présentation.

Nous noterons d'abord que les annexes droites sont atteintes de lésions avancées, quoique méconnues avant l'opération. L'ovaire, gros comme un œuf de pigeon, est kystique : le plus volumineux des kystes, à contenu séro-hématique, à surface interne lisse, s'est rompu pendant la décortication de la tumeur et sur ses parois qui présentent une épaisseur moyenne de 1 centimètre, on voit un certain nombre d'autres kystes, dont les plus petits ont le volume d'un pois. La trompe du même côté présente dans sa moitié externe une dilatation plus grosse que l'index ; sa moitié interne a conservé à

peu près sa grosseur normale, mais ses parois sont indurées. L'extrémité qui correspond au pavillon est recourbée sur elle-même en bas et en dehors en forme de crochet ; les franges ont complètement disparu, et l'orifice tubaire mal oblitéré laisse sourdre par pression quelques gouttes de pus ; il s'agit donc d'un pyosalpinx adhérent à un ovaire scléreux et polykystique.

A gauche, les annexes présentent des lésions beaucoup plus remarquables par leur volume et surtout par les rapports qu'elles ont contractés avec le fond de l'utérus. L'ovaire et la trompe, intimement accolés, forment une masse unique, grosse comme un fort poing d'adulte et appliquée directement sur le fond de l'utérus : les annexes ont donc subi un renversement complet de dehors en dedans, en pivotant sur leur attache à la corne utérine et sont venues coiffer la matrice à la façon d'un chapeau de gendarme. La tumeur adhère intimement par la partie centrale de sa base au fond de l'utérus, qu'elle déborde surtout en avant et à droite. On distingue aisément dans la tumeur les deux parties qui la constituent. La trompe en forme la base et présente dans toute sa netteté la disposition dite en cor de chasse. A partir de la corne utérine, elle commence par une partie étroite d'un centimètre de long, qui représente comme le pédicule d'un énorme kyste tubaire. Celui-ci a subi d'arrière en avant un léger degré de torsion sur son point d'attache utérine, en même temps qu'il s'est renversé complètement de dehors en dedans ; cette disposition a joué sans aucun doute un rôle important dans la distension vraiment remarquable de la trompe. Rétrécie et légèrement tordue à son origine, la trompe renversée se dilate presque aussitôt brusquement, et grosse comme un intestin grêle moyennement distendu, elle se dirige à droite le long du bord supérieur de la face antérieure de l'utérus qu'elle surplombe. Au-dessus de la corne droite, elle se replie sur elle-même en formant une courbe à concavité postérieure et gauche, et vient se terminer en arrière au-dessus du milieu de la face postérieure de l'utérus, décrivant ainsi les trois quarts d'un cercle. Il n'y a plus trace de l'orifice tubaire, pas plus que du pavillon. Les parois de cette trompe kystique, d'une épaisseur à peu près uniforme, présentent quelques bosselures séparées par des sillons peu marqués.

L'ovaire gauche est encadré dans le cercle incomplet formé par la trompe et lui adhère intimement, ainsi qu'au fond de la matrice. Il forme une masse polykystique ovoïde, à surface inégale et bosselée, couchée transversalement sur l'utérus et mesurant environ 10 centimètres sur 6. La consistance molle actuelle de la tumeur ne donne qu'une idée faible de la résistance qu'elle présentait au moment de son ablation.

Afin de conserver son aspect à la pièce et pour la présenter intacte, je n'ai pas cherché à m'assurer de la nature du contenu de ces annexes kystiques renversées sur l'utérus ; je ne puis donc dire si, comme à droite, il s'agit d'un pyosalpinx et d'un ovaire polykystique, mais c'est tout au moins vraisemblable.

Les rapports contractés par cette volumineuse ovaro-salpingite gauche avec le fond de l'utérus montrent la ressemblance étroite que peuvent présenter au palper bimanuel

certaines formes de lésions annexielles avec les fibromes de l'utérus, pour peu que la malade ait eu quelque métrorrhagie; il eût été fort délicat de poser un diagnostic exact.

En outre, à propos du diagnostic incomplet qui amena mon maître, M. Segond, à pratiquer la laparotomie et non l'hystérectomie vaginale, cette observation nous permet de remarquer, en passant, qu'il est facile et sans doute aussi plus fréquent de méconnaître, même sous chloroforme, la bilatéralité des ovaro-salpingites que de commettre l'erreur inverse et de croire à une lésion double lorsqu'une seule trompe est malade. Aussi l'espoir de conserver un ovaire et une trompe utiles est-il souvent déçu, et les grossesses après laparotomie pour salpingite resteront exceptionnelles. Mais l'hystérectomie vaginale ne supprimera pas ce faible contingent de la repopulation, si l'on accorde qu'au moindre doute sur la bilatéralité des lésions, la voie vaginale doit céder le pas à la voie abdominale. N'empêche que cette sage conduite mènera parfois, comme dans le cas que nous rapportons, à extirper par l'abdomen des lésions dont on aura méconnu la bilatéralité, et qu'on aurait pu avec avantage enlever par le vagin.

Deux cas d'hernie inguinale congénitale de l'ovaire et de la trompe, par P. Launay, prosecteur des hôpitaux et M. Wiart, aide d'anatomie.

I. — Sur un sujet féminin âgé de 2 mois, pris à l'amphithéâtre d'anatomie, M. Launay a trouvé à l'ouverture de l'abdomen les annexes utérines droites en place anormale.

A l'examen par l'abdomen, ainsi qu'on peut le voir sur les dessins dus à l'obligeance de M. Bué (fig. 1), l'utérus apparaît dévié, la corne droite portée en avant et à droite vers l'orifice abdominal du canal inguinal; les annexes sont engagées dans cet orifice. On voit d'abord, réunis à la corne utérine par un cordon représentant le ligament large replié, une masse rougeâtre, molle, un peu aplatie, sortant à moitié de l'orifice inguinal, c'est l'ovaire. A côté de lui, en dedans et en arrière se trouve le ligament rond enveloppé de son péritoine.

A gauche, tout est normal et normalement placé, le ligament rond s'enfonce dans l'orifice inguinal sans entraîner le péritoine, il n'y a pas de canal de Nück.

L'examen par l'extérieur montre dans la région inguinale droite une petite tumeur molle se dirigeant vers la grande lèvre et passée d'abord inaperçue. Sous la peau incisée se trouve un sac péritonéal sortant par l'orifice extérieur du canal inguinal et accompagné en arrière et en dedans par le ligament rond qui éparpille rapi-

dement ses fibres. Dans le sac se présente l'autre extrémité de l'ovaire et en dedans la trompe se recourbant, flexueuse en avant de l'ovaire. Ce dernier est un peu plus gros qu'à gauche, rougeâtre, sans kyste, la trompe normale ne portant aucun kyste.

La trompe et l'ovaire se réduisent facilement dans le ventre.

Du côté gauche, le canal inguinal contient un ligament rond normal sans cul-de-sac péritonéal.

C'est donc un cas net de hernie congénitale ou d'ectopie inguinale de la trompe et de l'ovaire, chez un enfant de deux mois. Ces cas ne sont pas très rares, beaucoup moins que les

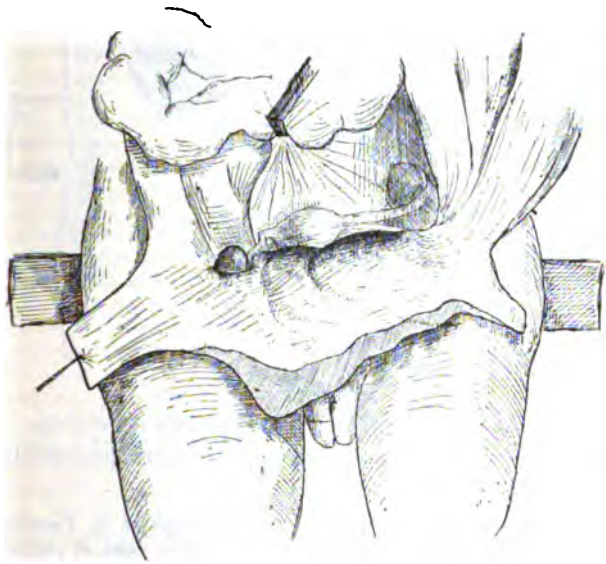

Fig. 1.

hernies de la trompe seule (1). Mais les observations prises chez l'enfant peu après la naissance ne sont pas fréquentes. M. le professeur Berger en cite, dans le *Traité de chirurgie*, deux cas dus à Schmitz de St-Pétersbourg.

Il est à remarquer que, contre l'habitude (2), l'ectopie siège à droite, et qu'il n'y a pas d'autre malformation des organes génitaux ; il n'existe aucun kyste annexé à l'ovaire ou à la

(1) Lejars, *Revue de chirurgie*.
(2) Puech, *Annales de gynécologie*, 1878, t. II, p. 321 ; 1879, t. I, p. 401.

trompe malgré la fréquence des néoplasmes dans ces hernies (1). Enfin rien dans cette pièce n'a fait mettre sur la voie de la pathogénie de ces ectopies, comparées par Broca à la descente du testicule ; on peut cependant remarquer que la trompe se trouve devant l'ovaire, ainsi que cela semble toujours se présenter, ce qui vient confirmer l'opinion de Cruveilhier : la hernie de l'ovaire est toujours précédée de la hernie de la trompe (2).

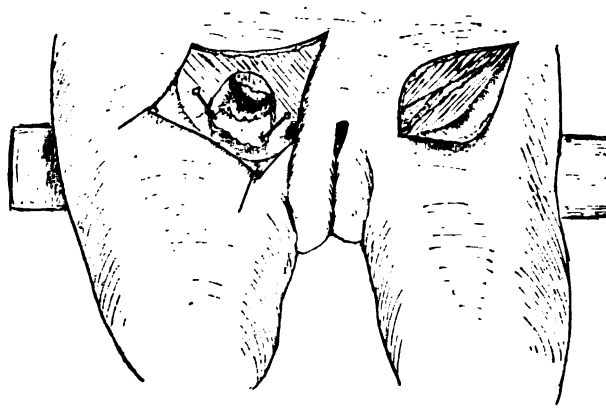

Fig. 2.

De cette observation, M. Wiart rapproche celle d'une cure radicale de hernie de la trompe et de l'ovaire probablement congénitale.

II. — *Hernie inguinale gauche de la trompe et de l'ovaire.* — Céline X..., âgée de 33 ans, domestique, entre dans le service du Professeur Duplay, à l'Hôtel-Dieu, pour une hernie inguinale gauche.

Elle n'a pas d'antécédents héréditaires ; mais dans son histoire pathologique personnelle, nous notons ce qui suit : La malade a été réglée à 12 ans, et l'a toujours été très régulièrement depuis : ses règles durent quatre jours et sont peu abondantes et peu douloureuses.

Elle est très nerveuse, s'irrite et pleure facilement et paraît avoir eu quelques crises. En tous cas, elle a des migraines fréquentes, accompagnées de vomissements, dont le début remonte très loin (16 ans) et à la suite desquelles ses cheveux ont blanchi. Ces migraines surviennent toujours deux jours avant ses règles, mais peuvent cependant se produire en dehors de celles-ci.

(1) Lejars, Néoplasmes herniaires. *Gaz. des hôpitaux*, 3 août 1889, p. 804.

(2) Cité par Dolbeau, *Soc. anat.*, 1854, p. 72.

Bonne santé générale, un léger souffle présystolique à la pointe.

La malade s'est aperçue, pour la première fois, vers l'âge de 7 ans, de la présence d'une petite tumeur dans l'aine gauche. Elle n'a point gardé le souvenir qu'elle soit apparue brusquement et ne la rattache à aucune cause. Cette tumeur était, du reste, absolument indolore et grosse environ comme une amande.

Vers l'âge de 15 ans, à la suite d'un effort de défécation, la hernie a paru s'enflammer une première fois (la malade ignore si cette inflammation a coïncidé avec le moment de ses règles). A ce moment la tumeur devint très grosse et très douloureuse pendant quelques jours, puis tout rentra dans l'ordre. Un médecin consulté prescrit un bandage que la malade a continuellement porté depuis. Jamais, du reste, le bandage n'a réduit la hernie, mais il gênait fort la malade qui éprouvait un véritable soulagement à l'enlever le soir en se couchant. Parfois même, la compression par le bandage, ou même toute autre pression provoquait *une douleur spéciale*, *une sensation d'étouffement.*

De temps en temps la tumeur augmente, elle devient rouge, tendue, douloureuse ; puis en une semaine tout disparaît. Ces phénomènes inflammatoires peuvent se produire en dehors des règles, mais ils se produisent toujours au moment des règles ; ils ne sont accompagnés, du reste, d'aucuns troubles intestinaux.

A l'examen, on constate, dans la région inguinale gauche, une petite tumeur ovalaire, dont le grand diamètre, long d'environ 5 centimètres, est parallèle au pli de l'aine. Elle est nettement située au-dessus du ligament de Fallope. La peau est normale à son niveau.

Au palper, on sent une tumeur dure, légèrement bosselée, analogue à un ganglion, avec un pédicule s'enfonçant nettement dans l'orifice du canal inguinal. La tumeur est mate et son volume n'est point augmenté par les efforts ou la station debout.

Point de douleur à la palpation, sauf en un point situé à la partie supéro-externe de la tumeur, où l'on ne réveille point pourtant la sensation spéciale dont on a parlé plus haut.

Opération le 26 mai. — Après l'incision de la peau, on tombe immédiatement sur le sac qui est couché sur la face superficielle de l'aponévrose du grand oblique et remonte obliquement en haut et en dehors depuis l'orifice inguinal externe et dans la direction de l'épine iliaque antéro-supérieure.

Ce sac mince, une fois incisé, laisse échapper une certaine quantité de liquide et on aperçoit, occupant *seuls* toute la cavité du sac, la trompe et l'ovaire.

La trompe est en bas et en arrière ; elle sort par l'orifice inguinal très étroit et vient enserrer l'ovaire dans une courbe à concavité supérieure. Au niveau de la partie inférieure et externe de cette courbe la trompe est grosse et présente une nodosité saillante du volume d'une noisette. Elle adhère au sac tout le long de son bord inférieur depuis l'orifice inguinal jusqu'à son pavillon.

L'ovaire est plus petit que normalement, et paraît atrophié ; on y voit en avant, au niveau de sa partie médiane un kyste, de la taille d'un gros pois, plein d'un liquide séreux qui se crève pendant les manœuvres de réduction. Pas de traces de corps jaunes. Aucune adhérence de l'ovaire.

L'orifice inguinal étant très petit, on incise l'aponévrose du grand oblique jusqu'à l'orifice interne ; on rompt les adhérences de la trompe au sac et on réduit la trompe et l'ovaire. Puis le sac est disséqué et excisé.

Suture des parois au catgut, de la peau au crin.

1er *juin.* — Enlèvement des fils. Réunion complète.

13. — Depuis l'opération, la malade a eu, dans le bas-ventre, des douleurs sourdes continuelles avec exacerbations, siégeant surtout du côté gauche et exagérées par la palpation.

Depuis deux jours, elles semblent considérablement diminuées, et sont réduites à des élancements peu douloureux et peu fréquents.

Les règles n'ont pas reparu depuis l'opération.

17. — La malade quitte l'hôpital complètement guérie sans traces de douleurs.

Expériences de résection du foie pratiquées sur le foie du chien et sur le foie de l'homme, par M. Auvray, prosecteur à la Faculté.

J'ai décrit, il y a quelque temps à la Société de chirurgie, un procédé de sutures intra-hépatiques destinées à permettre la résection de portions plus ou moins considérables du foie. Je ne peux dire ici que quelques mots de ce procédé, qui doit faire l'objet d'une description ultérieure plus complète ; je veux surtout aujourd'hui présenter les pièces qui ont servi aux expériences, et décrire la façon dont se fait le travail de cicatrisation des plaies produites expérimentalement dans les jours qui suivent l'opération, en recueillant des pièces à des périodes plus ou moins éloignées du moment où a eu lieu l'intervention.

Le procédé de ligature hépatique est le suivant :

Je représente dans la figure ci-jointe un lobe du foie du chien vu en coupe transversale.



Fig. 1. — Schéma du procédé de ligature intra-hépatique.

Je passe à égale distance des deux bords de ce lobe à travers le lobe hépatique, d'une face à l'autre, 2 fils de soie plate n° 5, que *j'enchaîne l'un à l'autre en les entrecroisant.*

Je désigne ces deux fils par la dénomination X Y et A B.

Le chef B est passé de la face inférieure à la face supérieure, à 1 centimètre environ en dehors du point O, où j'ai passé mes deux fils primitifs.

Je le noue au chef A qui est resté à la face supérieure, je serre l'anse ainsi formée lentement et progressivement, le tissu hépatique compris dans l'anse est déchiré, les vaisseaux sont rassemblés en un seul paquet. J'assure la fixité de cette première anse par un second nœud. Les deux chefs A et B sont alors à la face supérieure du lobe, je ramène de haut en bas dans le sens de la flèche, vers la face inférieure le fil B, et plongeant l'aiguille à 1 centimètre en dehors, je le ramène de nouveau à la face supérieure, je forme une seconde anse, que je serre comme la première et j'agis ainsi de suite jusqu'au bord du lobe. Je fais avec le fil X Y comme avec le fil A B. Puis je sectionne le tissu hépatique en deçà de la ligne des ligatures. ***Il ne s'écoule pas sur la surface de résection la moindre gouttelette de sang.***

Ces expériences ont été poursuivies d'abord sur le foie du chien qui se prête bien à ces essais de ligatures, et les bons résultats obtenus m'ont encouragé à exécuter le même procédé sur le foie humain, et je l'ai fait avec un plein succès.

Je répète que je reviendrai ultérieurement sur ce point de la question. ***Qu'en est-il advenu de ces lobes réduits dans l'abdomen après la résection?*** C'est le point sur lequel je désire insister, pièces en main, devant la Société anatomique, en ne considérant bien entendu les résultats qu'au point de vue macroscopique, du moins pour le moment.

Sur un chien sacrifié 48 ***heures après l'intervention, l'épiploon*** adhère déjà à la surface de résection dans toute son étendue et aussi à la face inférieure du lobe hépatique. Les bords de la surface de résection sont légèrement jaunâtres, l'épiploon vascularisé. Par sa face profonde le lobe hépatique adhère à la face antérieure de l'estomac près de sa petite courbure. Mais ces adhérences sont peu résistantes, et elles se coupent au cours de l'autopsie, lorsqu'on enlève les viscères. La surface de résection apparaît alors sous les adhérences épiploïques comme revenue sur elle-même ; elle est recouverte de bourgeons d'un aspect rouge jaunâtre, qui dissimulent déjà d'une façon presque complète les fils du pédicule vasculaire.

Un autre chien est tué ***six jours après l'opération*** : il y a adhérence intime de ***l'épiploon*** à la surface de section hépatique sur toute son étendue.

Le pédicule vasculaire est enfoui sous la masse épiploïque qui présente une consistance très ferme.

Je sacrifie un troisième chien ***dix-sept jours après l'opération*** ; ***l'épiploon*** adhère d'une part à la face profonde de la plaie abdominale, d'autre part à la surface du lobe réséqué ; trois des lobes voisins lui adhèrent également.

La partie adhérente de l'épiploon forme une large masse de coloration jaunâtre et de consistance très ferme, cartilagineuse ; l'adhérence est intime. Le tissu du foie a pris une teinte ardoisée au voisinage de l'adhérence épiploïque. Il y a aussi de légères adhérences avec ***la 1re portion du duodénum.***

Sur un chien sacrifié *trente-un jours après la résection*, il y a comme dans les cas précédents une adhérence intime de l'*épiploon* à la surface de résection du foie ; il existe en outre des adhérences unissant d'une part le lobe à *la paroi abdominale* et d'autre part à *la 1re portion du duodénum.*

Enfin sur un cinquième chien *mis à mort 49 jours après la résection*, on constate la lésion suivante : il y a adhérence du lobe réséqué aux lobes voisins ; il y a encore adhérence intime de l'*épiploon* à la surface de résection, celle-ci adhère également à la portion de *la grande courbure de l'estomac* voisine du duodénum. Toutes ces adhérences sont solides.

Mais ici, on constate que *le lobe hépatique sectionné s'est régénéré ; il a repris sa forme et la portion régénérée s'est insinuée à la façon d'un coin entre les feuillets de l'épiploon qui l'entoure de toutes parts et forme une sorte de collerette à la base de cette partie régénérée, collerette qui s'insère sur toute la circonférence de la surface de section primitive.*

Fig. 2. — Adhérence à l'épiploon et au duodénum.
F, foie. — E, épiploon. — A, adhérences duodénales, — d, 1re portion duodénale.

Je peux tirer de cet examen des pièces, fait au point de vue *macroscopique*, les conclusions suivantes :

Dans toutes mes expériences, je constate la réparation rapide de la face hépatique et la formation d'adhérences entre la surface réséquée du lobe hépatique et les organes voisins (fig. 2 et 3).

Ces adhérences se font très rapidement, puisque sur un des animaux sacrifié 48 heures après l'opération, il existe des adhérences avec l'épiploon et la face antérieure de l'esto-

mac. Il est vrai qu'elles se rompent sous des tractions même légères. Déjà la surface de résection bourgeonne et les fils du pédicule vasculaire ont en partie disparu, dissimulés par le tissu de nouvelle formation ;

Dans tous les cas il y a eu adhérence de l'épiploon avec la surface de résection ;

J'ai noté en outre la possibilité des adhérences avec tous les organes voisins (estomac, duodénum) et aussi la paroi abdominale ;

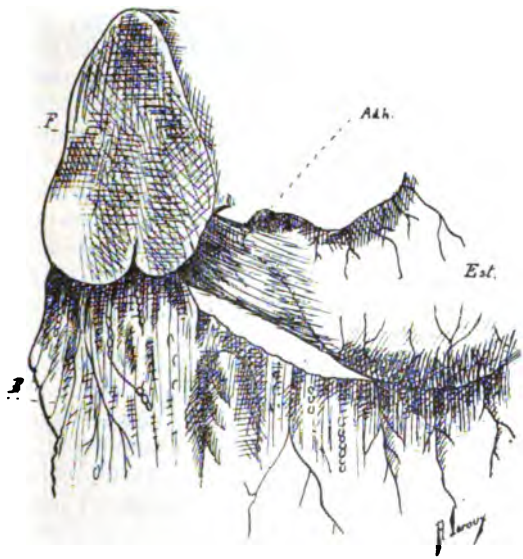

Fig. 3. — Adhérences à l'épiploon et à l'estomac, Adh, adhérences gastro-hépatiques. — Est, estomac. — E, épiploon. — F, foie.

Ces adhérences, qui dissimulent toute la surface réséquée, sont absolument intimes, et résistent aux tractions les plus fortes ;

Sur le chien qui a vécu le plus longtemps après l'opération (49 jours) le lobe opéré s'est régénéré, fait nouveau apporté aux expériences déjà anciennes de Ponfick et autres auteurs sur la régénération du foie.

Nous croyons, et le professeur Cornil a confirmé notre opinion, qu'il s'agit d'adhérences de nature fibrineuse.

M. Mauclaire. — Cette communication très intéressante de M. Auvray me permet de mettre au jour plusieurs essais de sutures du foie chez des chiens, faits il y a deux ans. Il était tout d'abord intéressant d'étudier la topographie des vaisseaux du foie chez l'homme. Le musée Orfila contient d'ailleurs des pièces remarquables à ce point de vue. Nous avons fait également de nombreuses injections et de l'étude des pièces nous n'avons pas trouvé une direction à donner à la section, suivant laquelle, comme pour l'utérus et le rein, la section serait suivie d'une hémorrhagie peu abondante.

Sur les différentes pièces et préparations, on constate l'exactitude des données classiques. Les grosses branches de la veine porte sont parallèles à la face postéro-inférieure du foie dont elles restent rapprochées, mais les ramifications secondaires divergent en tous sens et sont accompagnées par les ramifications des conduits biliaires : les gros troncs des veines sus-hépatiques sont plus rapprochées de la face antérieure et ont une direction sensiblement antéro-postérieure, mais les ramifications secondaires n'ont pas de direction fixe. Plusieurs fois d'ailleurs, même près du bord antérieur du foie, nous avons trouvé de gros troncs béants des veines sus-hépatiques.

Théoriquement il semble que ce soit surtout dans cette direction antéro-postérieure que les incisions du tissu hépatique devraient être faites pour éviter l'hémorrhagie si abondante des gros troncs béants des veines sus-hépatiques. C'est dans cette direction que nous avons incisé le foie chez plusieurs chiens en pratiquant l'excision de fragments assez volumineux. Nous avions fixé la surface saignante à la plaie cutanée comme cela avait déjà été fait depuis longtemps chez l'homme ; nos animaux ne sont pas morts d'hémorrhagie, mais de septicémie.

En somme les procédés de suture ont assurément une très grande importance, mais la question de la direction des vaisseaux nous semble devoir exiger de nouvelles recherches.

Kyste synovial développé dans l'épaisseur du muscle sous-épineux et de son tendon d'insertion humérale, par M. Auvray, prosecteur à la Faculté de médecine.

Sur un cadavre de l'Ecole pratique, j'ai rencontré en disséquant

les muscles péri-articulaires de l'épaule, dans l'épaisseur du muscle sous-épineux, une tumeur de nature kystique, dont les caractères étaient les suivants : dans sa partie externe, au voisinage de son insertion humérale, le muscle sous-épineux est augmenté de volume, distendu. Lorsqu'on incise les fibres superficielles du muscle, on tombe bientôt sur une tumeur d'aspect blanc nacré, de consistance élastique, qui est incluse dans l'épaisseur du muscle, séparée des faces superficielles et de la face profonde par une couche de tissu musculaire, plus mince au niveau de la face profonde que de la face

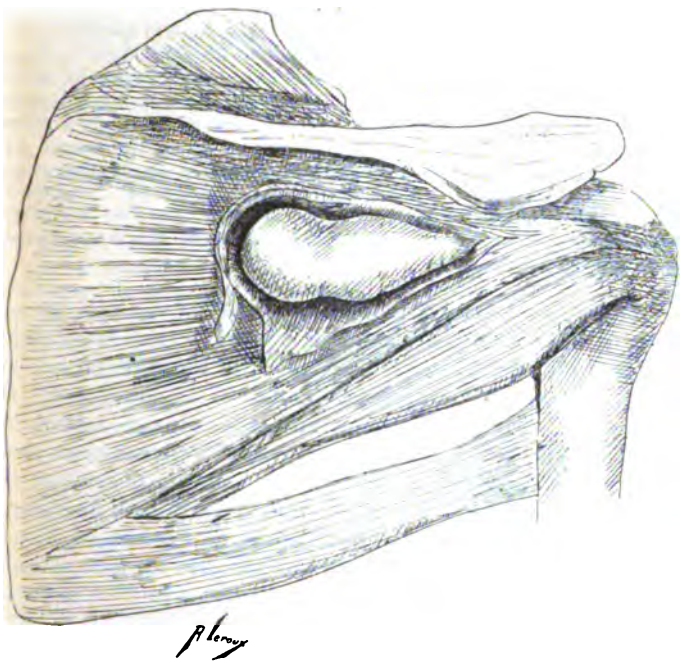

Kyste d'origine synoviale siégeant dans la partie externe du corps charnu du muscle sous-épineux, et intimement adhérent en dehors au tendon d'attache de ce même muscle sur l'humérus.

superficielle. La tumeur, entourée de tissu cellulaire, est incluse dans une véritable loge musculaire, dont il est facile de la disséquer et de l'énucléer. Son volume est celui d'un gros œuf de pigeon dans sa partie la plus volumineuse, c'est-à-dire en dedans. Cette tumeur n'offre pas une forme régulière, elle est allongée de dedans en dehors dans le sens même des fibres musculaires, et elle se termine en dehors par un pédicule étroit, qui adhère intimement aux fibres du tendon du sous-épineux, dans le point où ce tendon se confond avec la capsule de l'articulation scapulo-humérale. La surface de ce kyste

est légèrement bosselée, irrégulière. Une petite ponction pratiquée à la paroi du kyste donne écoulement à un liquide absolument analogue à de la colle d'amidon.

La tumeur est nettement indépendante de la bourse séreuse sous-jacente du tendon du sous-épineux ; d'autre part, si on ouvre par la partie antérieure la capsule de l'articulation de l'épaule, on ne constate aucune communication entre la cavité articulaire et la cavité kystique. Il existe simplement dans le point de la synoviale qui répond au pédicule du kyste une légère dépression appréciable quand on exerce des tractions sur le pédicule.

Examen histologique pratiqué par M. Pilliet. — La poche est constituée par une enveloppe fibreuse à trajet général spiroïde autour de l'axe du sac, et tapissée en dedans par un épithélium polymorphe, tantôt absolument plat et lamellaire, tantôt formé de cellules vésiculeuses à noyau refoulé à la base de l'élément, et possédant l'aspect général des cellules à mucus, si ce n'est qu'elles restent toujours plus petites et que leur contenu est toujours rempli d'un granulé fin assez abondant au lieu de présenter des boules claires des cellules muqueuses. C'est le revêtement décrit par Soubotkine dans les synoviales ; *il n'est donc pas douteux que l'on ait affaire dans l'espèce à un kyste à structure de synoviale, sans trace d'aucun travail pathologique.*

Réflexions. — Le diagnostic au point de vue macroscopique ne nous avait pas paru douteux. On ne pouvait songer à un abcès froid intra-musculaire, ni à un kyste hydatique. Ce n'était pas une affection en rapport avec la bourse séreuse située entre le muscle sous-épineux et la capsule articulaire, puisque le kyste siégeait nettement dans l'épaisseur du muscle. Nous avions dès le début songé à un *kyste synovial insinué* à travers les fibres du tendon d'insertion humérale du muscle, puis développé peu à peu dans l'épaisseur de son corps charnu. L'adhérence de son pédicule au tendon musculaire, la dépression constatée à la surface interne de l'articulation dans le point de la capsule en rapport avec le pédicule, semblaient en faveur de notre hypothèse. L'orifice de communication du kyste s'était oblitérée à un moment donné, ce qui se voit souvent pour des kystes analogues des autres articulations. L'examen histologique nous permet d'affirmer qu'il s'agit nettement d'un *kyste synovial de l'articulation de l'épaule.*

Le fait est très rare, si même il a jamais été signalé. Dans les *Bulletins de la Société anatomique* que nous avons parcourus de 1826 à 1897, nous ne relevons aucun cas analogue : dans les classiques il n'est fait mention d'aucun fait semblable. Toutefois ce silence n'a pas lieu de nous étonner outre me-

sure : nous savons combien ces kystes sont fréquents dans certaines articulations (au poignet, au genou) ; Poirier a présenté à la Société anatomique des kystes ou ganglions synoviaux de la hanche. Le même auteur dit ailleurs, à propos de l'étude de l'appareil ligamenteux de l'articulation acromio-claviculaire, avoir observé un ganglion d'origine synoviale, développé aux dépens de culs-de-sac synoviaux, qui se font par les interstices des faisceaux épars du ligament acromio-claviculaire inférieur.

Je pense que ces kystes synoviaux peuvent se montrer au niveau de toutes les articulations, tout en admettant que leur présence y est exceptionnelle.

Pied-bot acquis myopathique, par MARCEL LABBÉ et PAUL ARDOUIN, internes des hôpitaux.

L'observation complète du malade dont il s'agit devant être publiée ultérieurement, nous décrirons seulement ici les lésions anatomiques du double pied-bot dont ce sujet était porteur.

Le nommé A... R..., âgé de 17 ans, est admis en 1892 dans le service de M. le Dr Hutinel à l'hôpital des Enfants-Assistés. Le début de sa myopathie semble remonter à l'âge de 8 ans, mais la déviation des pieds en varus équin n'a été reconnue que beaucoup plus tard, vers 12 ans.

La déformation est symétrique. L'équinisme prédomine, la saillie du talon, légèrement déjetée en dedans, est élevée de 2 cent. environ au-dessus du sommet de la malléole interne. L'axe du pied prolonge celui de la jambe ; on note, de plus, un certain degré de supination et d'enroulement du pied mesuré par un angle rentrant de 140° au niveau de l'articulation médiotarsienne.

La voûte plantaire est à peu près normale, un peu excavée cependant.

Les plicatures de la peau qu'on observe habituellement dans le varus équin congénital font défaut. Pas d'épaississement de la peau, pas de bourse séreuse.

La malléole externe est portée en arrière par rapport à l'interne. En avant d'elle, il est facile de percevoir sous les téguments le bord externe de la poulie astragalienne et surtout le col et la tête qui paraissent très déformés, puis plus bas la grande apophyse du calcanéum extérieurement saillante.

La réduction du varus est assez facile, malgré la tension des deux jambiers, mais lorsque l'on essaie de corriger l'équinisme, on constate que l'énorme rétraction du tendon d'Achille s'y oppose absolument. Il est facile de se rendre compte que ce n'est pas là le seul obstacle, car la section de tous les tendons n'amène pas la correction parfaite, la section même des ligaments articulaires est insuffisante.

Il existe en effet sur la face supérieure de l'astragale une crête

transversale empêchant toute flexion de l'articulation tibio-tarsienne.

Astragale. Les 2/3 postérieurs de la trochlée présentent leur aspect ordinaire ; le 1/3 antérieur est constitué par une saillie de 2 millimètres de hauteur environ (Barre transversale de Ch. Nélaton) contre laquelle vient buter le bord antérieur de la surface articulaire du tibia, dès qu'on veut fléchir le pied, sans pouvoir la franchir. Cette crête empiète en avant sur le col et de chaque côté sur les surfaces articulaires tibiale et péronière ; elle est formée d'une mince couche de tissu compact, dépourvue de cartilage, rugueuse, sous laquelle sont de larges aréoles donnant une grande friabilité à ce tissu. Immédiatement en avant s'insèrent les ligaments tibio-tarsiens et astragalo-scaphoïdiens.

Le col de l'astragale fait avec le corps un angle de 138°. Il mesure à son côté externe 28 millimètres ; 10 millimètres en dedans. Au niveau de sa partie supéro-externe il présente une petite exostose qu'on sentait bien à la palpation du pied avant toute dissection.

La tête est extrêmement déformée et déjetée en dedans. Ce n'est

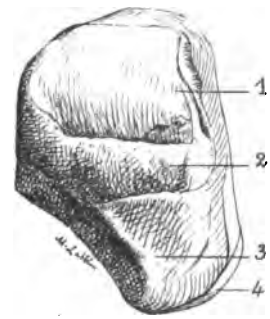

Astragale vu par sa face supérieure.
1. Poulie astragalienne.
2. Barre transversale.
3. Saillie osseuse du col.
4. Surface articulaire scaphoïdienne.

pas son sommet, mais bien son versant interne qui s'articule avec le scaphoïde. Cette surface est recouverte d'un cartilage qui se continue sur le col pour favoriser le déplacement du scaphoïde. Du côté externe on constate d'abord un cartilage très aminci qui disparaît rapidement pour faire place à l'os dénudé, rugueux.

La surface articulaire pour la malléole interne a la forme d'une virgule fine, ne mesurant pas plus de 2 millimètres de largeur en avant.

La surface articulaire externe est normale.

Les surfaces d'articulation avec le calcanéum sont la postérieure normale, l'antérieure revêtue d'un cartilage peu épais, dépoli en certains points.

L'ossification de l'astragale est terminée.

Le *calcanéum* a *viré*, *roulé*, *tangué* (Farabeuf). Des deux surfaces d'articulation avec l'astragale, la postérieure est à peu près normale, l'antérieure est étroite et déjetée en dedans. En avant du tendon d'Achille se trouve une petite dépression cartilagineuse recevant le tibia dans l'extension forcée du pied.

Réflexions. — Les pieds-bots acquis par les lésions nerveuses ou musculaires sont les plus fréquents. Ce qu'il y a lieu de remarquer ici, ce sont les lésions énormes de l'astragale : Barre transversale extraordinairement développée, obliquité considérable du col, telle qu'on la rencontre dans le pied-bot congénital.

Il est évident que dans les faits de cet ordre il y a d'abord subluxation médio-tarsienne et consécutivement déformations osseuses.

Quelle est l'action du système nerveux? Les rétractions musculaires suffisent-elles à expliquer et les déviations articulaires et les déformations osseuses secondaires?

L'absence de bourse séreuse et de tout épaississement de la peau tient à ce que le malade a toujours été confiné au lit depuis qu'ont apparu les pieds-bots. On a même fait jouer un rôle au poids des couvertures dans la production du pied équin accidentel (Schwartz).

Application des rayons X dans un cas d'extraction d'aiguilles, par M. Dartigues, interne des hôpitaux.

Jeune fille s'étant enfoncée une aiguille par le bord cubital du petit doigt.

Une première tentative d'extraction au moyen d'incisions longitudinale et transversale au niveau de la situation supposée de l'aiguille ne donne aucun résultat.

Je fais radiographier la main au Laboratoire des recherches physiques de la Sorbonne, et la photographie sous les yeux j'extrais assez facilement l'aiguille implantée transversalement au niveau du 2e pli interphalangien et dans l'épaisseur du tendon fléchisseur profond presque au contact de l'os.

Les photographies que je présente à la Société anatomique montrent d'une façon évidente le fragment d'aiguille long de 1 centimètre, et font comprendre l'utilité de l'application des rayons Rœntgen dans ce cas particulier où même une incision cruciale n'avait pu permettre l'extraction de ce corps étranger.

Anévrysmes multiples des artères iliaques, par M. Octave Pasteau, aide d'anatomie à la Faculté, interne des hôpitaux.

A propos de la communication faite par mon collègue, M. Luys, à la Société dans sa séance dernière, j'ai l'honneur de présenter ce dessin d'une pièce que j'ai recueillie l'année dernière à l'hôpital Cochin, dans le service de mon maître, M. le Dr Quénu.

Je passe rapidement sur l'observation clinique du malade pour arriver à la description de la pièce. Je dirai seulement qu'il s'agissait d'un homme de 70 ans, dans les antécédents duquel je n'ai pu relever de maladie sérieuse, sauf une affection grave à l'âge de 8 ans et sur laquelle il ne peut donner de renseignements précis ; pas de syphilis, pas d'accidents rhumatismaux ; j'ajouterai que ce malade reconnaissait être grand buveur de bocks et d'apéritifs et que ses artères superficielles étaient dures, serpentines, nettement athéromateuses.

Je fus appelé la nuit auprès du malade pour une syncope ; j'arrivai, il était mort.

Autopsie. — Le lendemain, je trouvai la totalité des intestins refoulée en avant par une masse située sous le péritoine, qui s'étendait depuis le petit bassin jusqu'au diaphragme et qui était formée par un énorme épanchement sanguin.

Je pus voir qu'il s'agissait d'une perforation d'un anévrysme de l'artère iliaque primitive du côté droit, comme on peut s'en rendre compte sur le dessin ci-joint.

L'aorte abdominale, de volume normal, n'a pas une direction rectiligne, elle présente des sinuosités dont l'une est surtout très marquée au-dessus de l'origine de la mésentérique inférieure. Son calibre n'est pas régulier et en certains points, il existe des bosselures très manifestes. L'une d'elles est très développée au niveau de l'origine de la *mésentérique inférieure* M I ; cette dernière, un peu plus grosse que normalement, semble prendre naissance sur un sac appendu à la face antérieure du tronc aortique.

L'artère iliaque primitive gauche est très dilatée ; la dilatation, dans son ensemble, a la forme d'une paroi à grosse extrémité supérieure et interne avec un léger étranglement circulaire à sa partie moyenne.

L'artère iliaque primitive droite semble surtout avoir augmenté de volume par sa paroi supérieure, mais l'anévrysme est moins volumineux que sur l'artère homonyme du côté opposé. Il existait une perforation en P au niveau d'un point où la paroi anévrysmale était adhérente à un tissu induré au milieu duquel j'ai nettement constaté la présence d'un peu de pus. Il semble donc que la rupture de la poche se soit faite au niveau d'un point suppuré sans qu'on puisse dire s'il s'agissait primitivement d'une suppuration péri ou juxta-anévrysmale ou bien d'une suppuration du contenu même de l'anévrysme.

Les artères iliaques externes droite et gauche étaient très volumineuses, sinueuses, mais d'un calibre assez régulier. Pour se rendre compte de leur dilatation, il suffit de comparer leur volume à celui de l'aorte abdominale au niveau de l'origine du tronc cœliaque sur

le dessin ci-joint où les dimensions *relatives* des artères sont rigoureusement exactes, ayant été prises au compas.

L'*artère iliaque interne droite* présente deux grosses dilatations séparées par un point plus rétréci, mais où le calibre du vaisseau est encore de beaucoup supérieur au calibre normal.

L'*artère iliaque interne gauche* présente aussi une dilatation analogue.

L'*artère sacrée moyenne*, S M, est très dilatée à son origine même et un peu plus bas également.

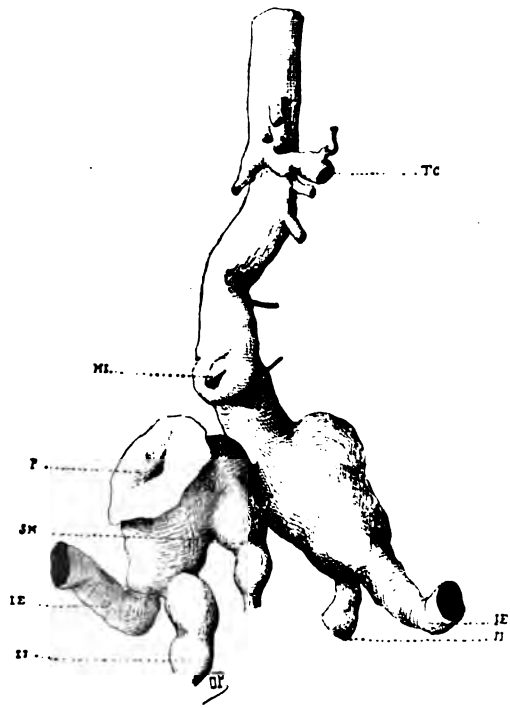

Sur ce dessin, les dimensions relatives des artères sont rigoureusement exactes ; elles ont été prises au compas.
TC, tronc cœliaque — MI, mésentérique inférieure — IE, iliaque externe — II, iliaque interne — SM, sacrée moyenne — P, perforation de l'anévrysme de l'artère iliaque primitive droite.

J'ajouterai qu'il y avait des dilatations anévrysmales sur le *tronc cœliaque*, T C ; l'*artère fémorale gauche* au niveau de la pointe du triangle de Scarpa, sur l'*artère poplitée droite*.

Réflexions. — En somme, il s'agit là d'une série de dilata-

tions des branches abdominales de l'aorte comme on en signale bien des exemples ; mais il nous a paru intéressant de présenter ce cas à cause du volume même des dilatations des artères iliaques, de leur forme et de leur disposition générale dans le petit bassin.

Sur un cas de cirrhose de Laennec ayant évolué pendant 25 ans, par J. Castaigne, interne des hôpitaux.

La pièce que j'ai l'honneur de présenter à la Société anatomique provient d'une malade morte le 1er janvier 1897 dans le service de M. le Dr Gombault, à l'hospice d'Ivry.

Antécédents héréditaires. — La malade ne peut donner aucun renseignement sur l'état morbide de ses parents qu'elle n'a jamais connus.

Antécédents personnels. — Très bien portante jusqu'à l'âge de 15 ans ; elle quitte à cette époque le midi de la France où elle habitait pour aller à Alger d'abord, puis dans les provinces d'Oran et de Constantine. Pendant les deux ans qu'elle est restée à Alger, elle n'a pas eu de fièvres paludéennes ; mais pendant son séjour dans les provinces d'Oran et de Constantine, elle eut d'abord de la fièvre quarte, puis des accès quotidiens.

Elle a pris de fortes doses de sulfate de quinine, mais au bout de trois ans sa fièvre était devenue rebelle à tout médicament et c'est pour cela qu'elle rentre en France à l'âge de 20 ans.

Depuis cette époque, elle n'aurait plus eu d'accès de fièvre.

En revanche, elle avoue avoir continué les excès alcooliques qu'elle avait commencés en Algérie ; elle dit qu'elle buvait plus d'un litre d'absinthe par semaine ; mais n'a jamais bu de vin.

Malgré ces excès, elle déclare avoir eu très bonne santé jusqu'en 1872. Mariée en 1860, elle n'aurait eu ni enfants ni fausses couches et on ne trouve aucun stigmate de syphilis.

En février 1872, elle s'aperçoit que son ventre augmente progressivement de volume, en même temps elle a des vomissements et un affaiblissement général. Elle croit être enceinte, appelle un médecin qui fait le diagnostic d'ascite et lui pratique successivement 4 ponctions dans l'espace de 3 mois.

Première ponction en février 1872 : 5 litres environ ;

Deuxième ponction au commencement de mars : 4 litres ;

Troisième ponction fin mars : 3 litres ;

Quatrième ponction fin avril : à peine 2 litres.

A la suite de cette quatrième ponction, le liquide ne semble pas s'être reformé et la malade peut reprendre ses occupations au bout de 5 à 6 mois. Elle déclare même que ses forces lui revinrent à tel point que la période de sa vie comprise entre 1872 et 1879 est celle pendant laquelle elle a le plus travaillé, sans du reste cesser de boire beaucoup d'alcool et d'essences.

Pendant l'hiver de 1879, elle a eu, à la suite d'un excès de boisson, des vomissements de sang noir qui lui ont duré 3 ou 4 jours et

ont nécessité son transport à l'hôpital. Elle fit alors une nouvelle poussée d'ascite dont une seule ponction la débarrassa.

Depuis la guérison de cette poussée ascitique, elle aurait renoncé à l'alcool sous toutes ses formes et se serait mise à ne prendre que du lait comme boisson. Quoi qu'il en soit, de 1879 à 1894, la malade n'a aucun accident hépatique. Cependant elle trouve qu'elle s'affaiblit beaucoup et qu'elle devient bronzée. Elle entre à l'hospice d'Ivry en 1894, parce que en raison de son grand état de faiblesse, elle est incapable de travailler.

De 1894 à 1896, elle reste à peu près dans un état stationnaire.

Ce qui frappait tout d'abord à l'examen de la malade, c'était sa *pigmentation cutanée* : cette coloration était brunâtre, rappelant absolument la peau d'un mulâtre ; mais sur ce fond brun uniforme se surajoutait par poussées une coloration jaune franc surtout marquée au niveau des conjonctives, des pommettes et de la muqueuse sublinguale. En même temps que se font ces poussées d'ictère, la malade dit que son *état général* est bien plus mauvais, elle est très faible, a quelques frissons ; mais entre les crises d'ictère, elle peut encore quoique affaiblie circuler dans l'hospice, et n'a pas une seule fois demandé à entrer à l'infirmerie.

La *paroi abdominale* est souple, il n'y a pas trace d'ascite ; pas de circulation collatérale.

La *rate* est très grosse : l'étendue de sa matité sur la ligne axillaire est d'environ 5 à 6 travers de doigt.

Le *foie* est très petit et comme on peut aller à sa recherche sous le bord inférieur des fausses côtes on le sent très dur et bosselé.

Les *urines* ont été examinées à plusieurs reprises au point de vue des fonctions de la cellule hépatique. On a toujours trouvé des quantités notables d'urobiline. L'urée oscillait de 4 à 5 par litre. L'épreuve de la glycosurie alimentaire faite avec 100 grammes de sirop de sucre a toujours été positive.

Les *accidents terminaux* ont été causés par une pneumonie surajoutée. Le 30 décembre 1896, elle eut un violent frisson et 39°5 ; elle mourut le 1er janvier 1897, avant que ses lésions pulmonaires aient eu le temps d'évoluer, si bien qu'elle est morte au troisième jour d'une pneumonie, d'une infection généralisée qu'explique très bien l'insuffisance de ses cellules hépatiques.

Autopsie. — Elle a montré, outre les lésions aiguës surajoutées, un type absolument net de cirrhose de Laennec.

La *rate* pèse un peu plus de 720 grammes.

Le *foie* est un type de cirrhose atrophique, mais une particularité attire l'attention : la veine ombilicale non seulement est perméable dans toute son étendue, mais encore présente au niveau du sillon du foie dans lequel elle se loge, les dimensions de l'index environ, et son calibre permet l'introduction du petit doigt.

A son extrémité ombilicale, elle s'anastomose avec les veines de la paroi qui cependant ne sont pas très dilatées ; à son extrémité hépatique elle se continue à plein canal avec la branche droite de la veine porte, absolument comme à la période fœtale : il est à remarquer toutefois que le canal d'Aranzi n'est pas dilaté et ne présente aucune particularité le différenciant de ce qu'il est chez l'adulte en général.

Au microscope, les coupes pratiquées en plusieurs points du foie ont montré que l'on a affaire à une cirrhose bi-veineuse absolument typique avec cette particularité que le tissu conjonctif qui entoure les ilots hépatiques est partout adulte et ne présente en aucun point l'aspect embryonnaire.

Réflexions. — Cette observation m'a paru intéressante :

1° *Au point de vue clinique*, en raison de l'évolution lente de la cirrhose qui a permis à la malade de vivre encore vingt-cinq ans après l'apparition de symptômes non douteux de cirrhose, son histoire pouvant se résumer ainsi :

En 1872, ascite 3 fois ponctionnée « 15 litres de liquide ».

En 1879, hématémèse abondante.

Ascite une fois ponctionnée « 6 litres de liquide ».

En 1894, ictère chronique, cachexie progressive.

En 1896, accidents terminaux.

2° *Au point de vue anatomique*, la dilatation considérable de la veine ombilicale semble avoir joué un rôle important dans la disparition de l'ascite et l'établissement d'une circulation collatérale : c'est peut-être cette disposition anatomique qui permet d'expliquer la longue survie de la malade.

Tubercule volumineux développé en pleine substance cérébrale et occupant surtout la région des noyaux gris de l'hémisphère droit, par J. Castaigne, interne des hôpitaux.

La pièce que j'ai l'honneur de présenter à la Société provient de l'autopsie d'un enfant mort à l'hospice d'Ivry, dans le service de M. le Dr Gombault, le 18 février 1896.

Le petit malade avait été soigné jusqu'au 13 février à l'hôpital Trousseau dans le service de M. le Dr Comby où l'on avait relevé les détails suivants sur la maladie de l'enfant.

Antécédents héréditaires. —Père mort à l'âge de 42 ans d'entérite tuberculeuse.

Mère très sujette à des accidents hystériformes, a de plus aux deux sommets des lésions bacillaires non douteuses.

Deux frères bien portants.

Antécédents personnels. — Né à terme, élevé au biberon, il a eu des convulsions dans la première enfance et de l'incontinence nocturne d'urine longtemps persistante.

En décembre 1894, il a eu une forte pyrexie, diagnostiquée fièvre typhoïde par le médecin qui l'a soigné à domicile. Quoi qu'il en soit, c'est à la suite de cette pyrexie que la mère s'aperçoit que l'enfant est très faible de tout le côté gauche. Amené alors à Trousseau, il est admis dans le service du Dr Comby.

L'examen du malade à cette époque (30 *août* 1895), donnait les renseignements suivants.

Les troubles moteurs sont très marqués à gauche, nuls à droite. Avec son membre supérieur gauche, l'enfant ne peut au repos exécuter aucun mouvement, mais il n'a ni raideur, ni contracture et fauche en marchant.

Son bras gauche présente de même une paralysie flasque, il ne peut exécuter les mouvements qu'on lui commande et quand il est debout soutient son bras gauche avec sa main droite.

Du côté de la face, lorsque l'enfant rit ou pleure, la commissure buccale est déviée à droite d'une façon manifeste ; de plus, l'orbiculaire de la paupière gauche se contracte bien moins fortement que celui de droite ; l'œil gauche est plus grand ouvert que le droit.

Aucun trouble de la sensibilité. Les *réflexes tendineux*, normaux à droite, sont abolis à gauche. Pas de *troubles trophiques*, pas de lésions viscérales.

L'enfant très craintif, un peu hébété, répond par monosyllabes aux questions qu'on lui pose sans y prêter grande attention et on songe à la possibilité d'un ramollissement des circonvolutions cérébrales à la suite de la fièvre typhoïde. Son état ne se modifiant pas, on demande son passage dans un service de chroniques et c'est alors qu'on l'envoie à Ivry.

A son arrivée à l'hospice d'Ivry le 13 *février* 1896, le petit malade présente les apparences d'une maladie aiguë plutôt que d'un état chronique.

Il est couché dans le décubitus latéral, dans l'attitude « chien de fusil », il se couvre la face pour éviter la lumière, son teint est animé, ses lèvres fuligineuses, sa respiration haletante. La température axillaire est de 38°. Le petit malade ne s'occupe pas de ce qui se passe autour de lui ; cependant quand on essaie de lui parler, il répond : « Taisez-vous, j'ai mal à la tête » et il porte la main à sa tête.

Si on essaie de l'examiner de plus près, il crie et dit qu'il souffre, ce qui fait que l'examen ne peut être que sommaire. On a toutefois relevé les particularités suivantes :

A la face, il semble que le malade ait un peu de contracture des muscles du côté gauche ; pas de trismus. Les pupilles sont inégalement dilatées : la droite semble rétrécie, tandis que la gauche est nettement en myosis. Elles réagissent bien à la lumière : il est difficile de s'en rendre compte pour l'accommodation, le malade ne se prêtant pas à l'examen. De plus, ses globes oculaires paraissent déviés vers la droite. Si l'on se place à gauche du malade et si on lui dit de regarder à gauche, on voit qu'il ébauche le mouvement, mais ses globes oculaires ne dépassent pas la ligne médiane et il serait obligé, pour regarder à gauche, de déplacer sa tête, ce qu'il ne peut faire sans douleur. Du reste, sa tête est aussi déviée du côté droit en déviation conjuguée.

Les membres supérieur et inférieur du côté gauche sont nettement contracturés : le bras dans l'attitude de la flexion, le membre inférieur en extension, mais on ne peut pas étudier ce degré de contracture parce que l'enfant pousse des cris dès qu'on le touche tant soit peu. Le côté droit semble intact.

La sensibilité paraît conservée aussi bien à gauche qu'à droite. Les *réflexes tendineux*, normaux à droite, sont franchement exagérés à gauche.

Du côté des *sphincters*, on constate que le malade est d'une constipation opiniâtre et qu'il ne peut évacuer des selles qu'à la suite de plusieurs lavements. De plus il serait, au dire de ses parents, resté 18 heures sans uriner quand on l'amena dans le service. A partir de ce moment il a au contraire de l'incontinence d'urine.

Il n'a pas de vomissements, mais il refuse de prendre le moindre aliment. Son pouls est rapide (130 pulsations) et très irrégulier. L'auscultation du cœur ne fait entendre rien d'anormal. L'examen du poumon ne fait déceler les signes d'aucune lésion.

Du 13 au 16, l'état du petit malade ne s'est guère modifié : la température est à 38° le matin et monte à 39°, 39°2 le soir.

L'enfant est dans le demi-coma et il en sort de temps en temps pour pousser des cris hydrencéphaliques.

Du 16 au 18, jour du décès, l'enfant présente de violentes convulsions qui occupent le côté droit du corps. En même temps sa figure se cyanose et se recouvre de sueur ; il ne boit presque plus et présente un trismus très marqué. La température s'est élevée à 40° et 41°.

Le 18, les convulsions se succèdent sans interruption, on constate nettement un stade tonique, puis un stade clonique : après, l'enfant a l'air de s'assoupir 5 à 6 minutes, puis il est secoué par une nouvelle convulsion qui n'occupe toujours que le côté droit. C'est pendant une de ces crises épileptiformes que le petit malade est mort.

Autopsie faite le 20 février 1896. — Les organes des cavités thoraciques et abdominales étaient sains : en aucun point on n'a trouvé trace de lésions tuberculeuses.

Cerveau. — En ce point siègent les lésions ayant déterminé la mort.

1° *A l'état frais*, le cerveau s'étale sur la table. Le lobe droit est plus gros que le gauche, surtout le lobe sphénoïdal dont les circonvolutions inférieures (la 4e et la 5e surtout) sont manifestement hypertrophiées.

A) *Méninges* : sur la face convexe : la pie-mère est transparente. A la base, la substance cérébrale est très diffluente : les pédoncules se sont rompus spontanément, celui de droite est jaune, d'aspect néoplasique. La région de l'hexagone y compris le chiasma et le nerf optique est occupée par un exsudat méningé modérément épais, très compact, lardacé, dans lequel on voit un semis de granulations.

Ce même exsudat se retrouve mais moins épais sur la face antérieure de la protubérance et du bulbe.

La IIIe paire émerge dans l'exsudat, mais n'est pas profondément modifiée.

La IVe paire traverse à droite une plaque de méningite.

Le microscope montre dans ces points des lésions très nettes de méningite tuberculeuse classique.

B) A part ces lésions de méningite de la base l'*hémisphère gauche* est normal : l'exsudat ne se prolonge pas dans la direction de la scissure de Sylvius, on ne trouve aucune lésion à la coupe.

C) *Du côté de l'hémisphère droit* on ne voit absolument rien à la surface externe, la palpation ne fait même pas supposer l'existence d'une tumeur profonde. Mais quand on a pratiqué une coupe passant par la scissure inter-hémisphérique on s'aperçoit qu'il existe une

tumeur volumineuse siégeant dans la région des noyaux gris. Cette tumeur, qui fait absolument corps avec le tissu cérébral environnant, est de couleur café au lait et présente une translucidité assez marquée. On n'a pas essayé de la topographier plus exactement sur le cerveau frais.

2° *Le lobe droit a été durci dans le formol* (1 0/0) où il est resté 15 jours, puis dans une solution de bichromate. Il a été ensuite inclus dans le collodion.

On a pu ainsi se rendre compte de la nature et de la topographie de la tumeur.

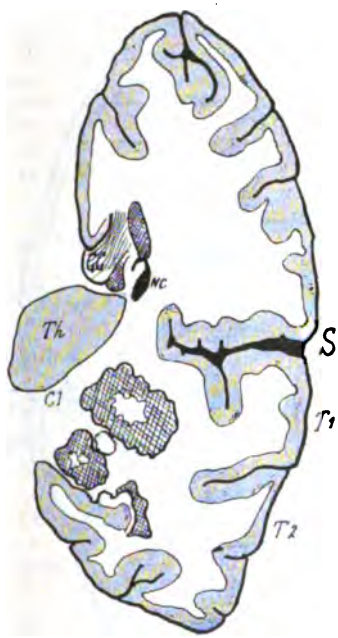

Fig. 1. — Cerveau droit. — Coupe bien orientée passant à 4 centimètres en arrière du pôle sphénoïdal. — C'est le point où les dimensions du tubercule sont au maximum.

A) *Au point de vue de sa nature* c'est un tubercule très net comme le faisait supposer l'examen microscopique de la méningite. La structure répond à la description classique, c'est-à-dire que la tumeur présente une masse centrale jaunâtre, sèche, privée de vaisseaux et une masse périphérique grise demi-transparente adhérant au tissu cérébral, mais bien limitée et ne présentant pas d'irradiation.

Au microscope la partie centrale de la tumeur présente nettement au sein d'une surface granuleuse, des petites cellules qui subissent la dégénération granulo-graisseuse.

A la périphérie une couronne de follicules tuberculeux et de nombreuses cellules géantes ne laissant aucun doute sur la nature de la tumeur, qui au point de vue histologique ne présente par conséquent rien de spécial.

B) *La topographie* du tubercule est en revanche très spéciale par sa situation profonde et par ses dimensions notables.

Sur la série des coupes pratiquées d'avant en arrière il a été facile de se rendre compte que le tubercule présentait une largeur de 5 cm. 1/2 mesurée sur la face externe de l'hémisphère.

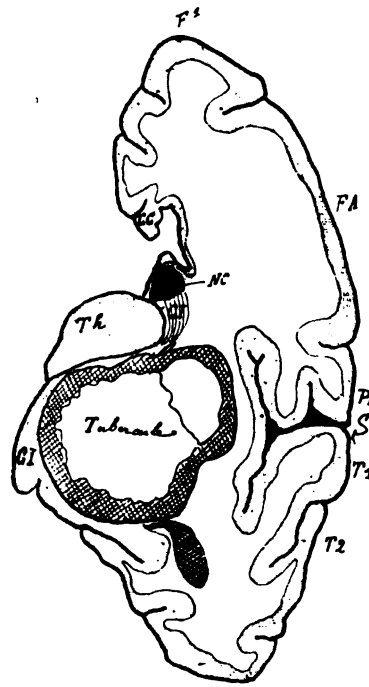

Fig. 2. — Coupe passant à 1 centimètre 1/2 en arrière de la précédente. — Le noyau lenticulaire est remplacé par trois nodules tuberculeux. — La couche optique et la capsule interne sont peu détruites.

La première trace de la lésion se rencontre à 1 centimètre en arrière du pôle sphénoïdal ; elle consiste dans un changement de couleur de la substance blanche située au-dessous du noyau lenticulaire, sur des coupes successives on voit que le tubercule apparaît d'abord sous forme de masses grisâtres disséminées dans le noyau lenticulaire, à 2 cm. 1/2 en arrière du pôle sphénoïdal ; sur la coupe passant à 3 cm. 1/2 plus en arrière de ce pôle, on trouve deux tubercules très nets, l'un volumineux occupant la partie médiane du corps

lenticulaire, l'autre plus petit situé à la périphérie de ce noyau et empiétant sur la capsule interne.

C'est sur une coupe passant à 4 centimètres environ du pôle sphénoïdal que le tubercule est le plus volumineux. Il est unique, mais pas arrondi, ayant l'apparence d'avoir été formé par la fusion de deux tubercules. Il est ovoïde à grosse extrémité dirigée en arrière et en dedans, son grand diamètre mesurant 5 centimètres environ, son petit diamètre ne mesurant que 4 centimètres. Il englobe complètement le corps lenticulaire, repoussant la capsule interne qui a complètement disparu sur cette coupe, et empiète sur la couche optique.

Sur une coupe passant à 1 cm. 1/2 en arrière, on trouve encore trois nodules tuberculeux siégeant dans le noyau lenticulaire : la couche optique et la capsule interne étant presque indemnes. A 7 centimètres en arrière du pôle sphénoïdal, la lésion a complètement disparu et la partie postérieure du pulvinar qu'on trouve sur cette coupe est absolument intacte.

Il n'y avait de granulations tuberculeuses dans aucun autre point de l'encéphale.

Réflexions. — Ce tubercule cérébral est intéressant par son volume qui dépasse celui d'une grosse noix, mais surtout par son siège. Car, si l'on a cité des cas de tubercules très volumineux (gros comme un œuf dans le cas de Doyen), ils étaient tous plus ou moins rapprochés de la surface externe et visibles à l'inspection de cette surface ou tout au moins perceptibles au toucher. Celui que je viens de montrer à la Société, siégeait en plein dans les noyaux gris, ne déformait pas la surface externe de l'hémisphère, il n'était pas possible de l'apprécier par la palpation de cette surface, l'intervention enfin eût été impossible.

Tuberculose du myocarde, par M. Fontoynont, interne des hôpitaux.

D... Adolphe, 56 ans, charretier, salle Delpech, 2.

Aucun *antécédent héréditaire*. Aucun *antécédent personnel*. Il avait joui d'une santé satisfaisante jusqu'au 25 août 1896, moment où il fut pris subitement d'un violent point de côté gauche avec frissons répétés.

Le 14 *septembre*, il entre à l'hôpital. Température le soir : 38° ; le lendemain matin, 38°. Signes de pleurésie abondante à gauche. Teint jaune paille avec légère bouffissure du visage, pommettes saillantes un peu rosées, yeux excavés. Pouls régulier, mais petit et faible. Cœur fortement déplacé. Les bruits s'entendent difficilement.

16. — Ponction pleurale : 4 litres de liquide jaune citrin ne présentant rien d'anormal à l'examen microscopique.

21. — Nouvelle ponction : 300 grammes de liquide semblable au premier. La température tombe à 37° et s'y maintient. *Cœur* : les battements sont faibles, mais réguliers. Aucun souffle.

2 *octobre*. — Les signes d'épanchement persistent. Le foie est gros et descend à quatre travers de doigt au-dessous des fausses côtes. Il est douloureux à la pression. La rate est hypertrophiée (6 à 7 travers de doigt). *Cœur* : les battements sont réguliers, mais mal frappés, sans énergie. Pour la première fois, on note de l'albumine dans les urines.

5. — 3e ponction : 500 grammes de liquide toujours semblable au premier, à plusieurs reprises pendant la ponction, le malade tousse, pâlit et semble sur le point d'avoir une syncope.

7. — Amendement des symptômes pulmonaires. Malgré cette amélioration, le malade se sent très faible. Il peut à peine se tenir debout pendant quelques instants. Le visage est décoloré, le regard sans expression, triste plutôt. Le foie est encore augmenté de volume (6 travers de doigt au-dessous des fausses côtes).

27. —Le malade se cachectise. Pouls régulier, mais très petit. Les battements cardiaques sont faibles, à peine perceptibles. Pas de souffle.

6 *novembre*. — Foie très hypertrophié. Arrive à un travers de doigt de l'épine iliaque antérieure. Rate grosse. Le *cœur* bat régulièrement, mais très faiblement. Aucun souffle. Il est hypertrophié. Sa pointe bat sous la 6e côte, mais elle est très difficile à sentir.

Le poumon droit est le siège d'une submatité totale. On y entend comme une pluie de râles fins dans toute la hauteur, surtout au niveau de la base gauche.

20. — Abattement complet. Le moindre mouvement est pénible et douloureux.

Le malade reste somnolent, réveillé de temps en temps par des crises de dyspnée violente. Le pouls est très faible, rapide. Les urines sont rares (à peine un demi-litre), colorées et très riches en albumine. Tous ces symptômes s'accentuent jusqu'au 31 décembre 1896, jour où le malade s'éteint peu à peu après quelques instants de forte dyspnée.

Autopsie. — *Œsophage*, *estomac*, normaux.

Foie : 2250 grammes. Type du foie gros des tuberculeux. Périhépatite prononcée.

Rate : 880 grammes. Dure, résistante, à surface granuleuse. Traces de périsplénite ancienne et étendue.

Reins gros, mous, flasques, blanchâtres. Lésions corticales et centrales.

Cerveau. Rien d'anormal.

Appareil respiratoire. — La plèvre gauche adhérente est inséparable du thorax dans la plus grande partie de son étendue. Des parcelles de poumon restent attachées aux feuillets viscéral et pariétal considérablement épaissis. La plèvre médiastine fait corps avec le péricarde et en faisant une section de cette plèvre, on ouvre en même temps le péricarde très fortement épaissi, adhérent au myocarde. Le poumon droit est volumineux, congestionné. Emphysème prononcé de la base. Séries de granulations tuberculeuses dans tout le reste de la hauteur.

Cœur. Le péricarde ne peut être détaché du myocarde. Les feuillets en sont très épaissis, infiltrés de matière tuberculeuse. Il y a tous les signes d'une symphyse tuberculeuse, qui réunit le poumon gau-

che au péricarde d'une part ; le péricarde au myocarde de l'autre.

La plèvre droite est relativement peu adhérente au péricarde.

Les ganglions médiastinaux sont gros, tuberculeux. Ceux du hile sont peu volumineux ; mais ceux dits trachéo-bronchiques atteignent au contraire le volume d'une petite noix. On les constate à la coupe remplis d'une matière caséeuse. Il en existe un entre autres, anthracosique et caséifié, situé au-dessous de la crosse aortique.

Le cœur est hypertrophié et l'augmentation de volume porte surtout sur les cavités droites, en particulier l'oreillette qui est dure à la pression. On sent nettement que l'intérieur de ses parois doit être transformé partiellement en un tissu plus résistant et moins élastique,

A l'ouverture de l'oreillette droite on trouve une série de masses d'un blanc jaunâtre qui, infiltrant les parois, font saillie à l'intérieur en soulevant l'endocarde, pénétrant nettement de l'extérieur à l'intérieur et semblant en certains points bourgeonner. Toute la partie supérieure de l'oreillette est infiltrée de matière tuberculeuse disposée par noyaux. L'un d'eux entoure presque complètement la veine cave supérieure sans cependant en réduire l'orifice.

En somme, il existe quatorze noyaux différents, dont deux surtout sont volumineux et atteignent la grosseur d'un œuf de pigeon.

Si on sectionne la paroi de l'oreillette de manière à se diriger vers l'aorte, on trouve cette paroi infiltrée de matière tuberculeuse, mais laissant l'artère indemne.

Le ventricule droit ne présente aucun noyau.

Le cœur gauche est intact, sauf l'oreillette gauche qui présente au niveau de sa partie latéro-externe deux petites granulations de la grosseur d'un grain de mil.

Les valvules auriculo-ventriculaires et artérielles sont intactes.

L'*examen histologique* dont M. Letulle a la complaisance de s'occuper sera publié ultérieurement.

Réflexions. — Ce cas est intéressant à plus d'un titre.

1° D'abord parce que la tuberculose du myocarde est un fait peu fréquent. Le Dr Valentin dans sa thèse de 1894 a résumé tous les cas publiés jusqu'à lui, au nombre de 37. Depuis nous n'avons pu en retrouver que 2 cas signalés par M. Barié dans son article de la *Semaine médicale*.

2° Ce cas montre que le siège de la lésion peut être les oreillettes seules à l'exclusion des ventricules, détail nié par certains auteurs.

3° Dans notre cas comme dans un cas absolument analogue publié par Cruveilhier dans son *Anatomie pathologique*, il y a invasion du cœur par sa base, au niveau des gros vaisseaux ; ce qui pourrait aider à admettre la propagation de l'évolution tuberculeuse par la chaîne ganglionnaire du médiastin et en particulier par le ganglion sous-aortique compris entre la crosse de l'aorte et l'artère pulmonaire.

Sarcome télangiectasique du sein. — Anomalie congénitale de la région lombo-sacrée : queue pileuse, par M. Dartigues, interne des hôpitaux.

Femme âgée de 63 ans, entrée dans le service de M. Polaillon pour une fracture de l'humérus gauche.

Elle présente en outre :

1° Une déformation très probablement congénitale du pied gauche, consistant en atrophie, varus, ulcérations et fistules ; des fragments osseux ont été expulsés à diverses reprises par ces fistules.

2° Une dépression assez considérable au niveau de la région lombaire, dépression en forme de gouttière située au niveau des apophyses épineuses des deux dernières vertèbres lombaires, se bifurquant en bas en deux gouttières secondaires correspondant aux bords latéraux du sacrum et limitant ainsi une saillie arrondie, semi-hémisphérique presque, à la face postérieure du sacrum. Au niveau de la dépression se trouve une touffe de poils fins, d'une longueur d'environ 20 centimètres, véritable queue pileuse.

3° Elle présente en outre au sein gauche, une tumeur assez volumineuse, irrégulière et bosselée, dont les bosselures donnent par places à la peau une coloration violacée. Cette tumeur date d'il y a douze ans. La malade raconte que plusieurs kystes de ce néoplasme ayant été incisés ou s'étant ouverts spontanément ont laissé échapper un liquide noirâtre, sanguin. La totalité de la tumeur, qui est indolore, est mobile sur les plans sous-jacents. Les bosselures sont fluctuantes. Par endroits, la tumeur présente une consistance très dure ; il n'y a pas d'adénite axillaire correspondante.

Comme on avait constaté une augmentation de la tumeur, pendant le séjour que fit la malade dans le service, dès que la fracture fut consolidée et malgré l'âge avancé de la malade, on se décida à faire l'amputation du sein. La malade est morte le lendemain avec des phénomènes hémiplégiques. L'examen nécroscopique ne put pas être pratiqué.

La tumeur enlevée se présente irrégulière avec quelques masses lardacées et surtout de nombreux kystes qui varient du volume d'une noisette à celui d'une noix. La plupart contiennent du sang, quelques-uns un liquide séreux.

L'*examen histologique*, pratiqué par M. Marie, montre qu'il s'agit d'un sarcome alvéolaire télangiectasique.

Réflexions. — Cette observation nous a paru intéressante : tout d'abord au point de vue de la tumeur du sein qui cliniquement s'est fait remarquer par son évolution très lente, sans adénite axillaire, indolente, ayant pris tout à coup après la fracture une allure rapide.

Ensuite nous nous demandons s'il n'y aurait pas lieu d'établir une relation entre l'affection du pied gauche caractérisée par des ulcérations, des fistules qui avaient livré passage à des fragments osseux et surtout le varus dont on a signalé

parfois la coïncidence avec le spina-bifida dont la dépression lombaire de notre malade était peut-être un vestige.

Notre collègue et ami Apert nous ayant dit avoir souvent vu chez les enfants nouveau-nés une touffe de poils au niveau de la région lombo-sacrée principalement développée chez ceux qui présentaient un spina-bifida, nous voyons là une preuve de plus en faveur d'un spina-bifida existant chez cette femme à l'époque de son enfance et guéri plus tard.

Conservation des pièces anatomiques et histologiques par l'aldéhyde formique. — Procédé de Melnikoff, par MM. P. Strelzolt et A. Pilliet.

M. Pilliet présente un cœur d'adulte, un cœur de fœtus et une rate normale conservés avec toute leur intensité de coloration par le procédé de M. Melnikoff employé au laboratoire du musée Dupuytren. Ce procédé est simple et pratique, tout garçon de laboratoire intelligent peut l'appliquer. Mais comme il paraît avoir donné quelques déceptions à certains de nos collègues et que ces déceptions proviennent sûrement d'un défaut de technique, voici le détail de la méthode que M. Strelzolt a rédigé d'après les indications de l'auteur à notre demande.

Les résultats dépendent entièrement de la pureté exacte de la formaline, qui doit être incolore et non diluée (1) et de la fraîcheur des pièces anatomiques.

Les pièces ne doivent pas être lavées et définitivement arrangées lors de l'inclusion dans la formaline. Les parties qu'on veut conserver ne doivent pas être en contact immédiat avec la formaline. Ordinairement la pièce se pose dans un bocal, sur une couche de ouate, préalablement bien mouillée dans de l'eau et bien tordue. Cette couche varie d'épaisseur selon le cas et sert à caler la préparation, à lui donner la position voulue. Les parties en contact immédiat avec la formaline ne donnent pas la conservation voulue, ce n'est que les parties les plus éloignées qui subissent les transformations désirées.

1° L'inclusion à la formaline doit durer au moins 24 heures. La quantité de formaline varie selon la dimension de la pièce. Voici les chiffres du Dr Melnikoff :

De 150 à 200 centimètres cubes pour la moitié du cerveau.

De 20, 50, 75 à 100 centimètres cubes pour les petites pièces.

Il est rare d'employer plus de 500 centimètres cubes.

Le rein demande près de 100 centimètres cubes, la rate de 150 à 200 centimètres cubes.

Règle à suivre. — La couche de ouate doit être bien mouillée par la formaline et le liquide doit dépasser de peu la surface inférieure de la pièce.

(1) Celle que j'emploie provient de la fabrique de Meister Lucius and Brüning à Hochst, près Francfort-s.-Mein.

2° De la formaline, la pièce se transporte dans l'alcool à 25 0/0, où elle séjourne de 6 à 8 heures.

3° Puis dans une solution glycérinée aqueuse de :

Formule : eau distillée, 100,0 ; glycérine, 60,0 ; acétate de potassium, 30,0.

Dans cette dernière, la pièce peut rester indéfiniment.

La formaline augmente la densité et le volume de l'organe, l'alcool diminue le volume, il faut prendre en considération ces faits pendant la conservation et savoir que la 3e solution laisse la forme et le volume intacts.

L'inclusion à la gélatine des pièces ayant passé par les trois premiers liquides se fait de la manière suivante.

Formule : 100 grammes de gélatine dissous dans 600 centimètres cubes d'eau qu'on fait bouillir *longtemps*. On ajoute à la gélatine chaude 350 centimètres cubes de solution d'acétate de potassium à 1 p. 2. On filtre ensuite (double filtre suédois) et on ajoute à la solution 700 centimètres cubes de glycérine.

Dans la formaline, la coloration première de la pièce se perd.

Dans l'alcool, la coloration primitive se révèle plus ou moins bien, les artérioles semblent injectées.

Dans la solution d'acétate de potassium, la coloration première se fixe définitivement.

Syphilis héréditaire précoce. — Pseudo-paralysie. — Mort, par Marcel Labbé, interne des hôpitaux.

Marie P..., née le 26 septembre 1896, entre le 5 octobre dans le service de médecine des Enfants-Assistés.

C'est une enfant chétive ne pesant que 2670 grammes. Ses deux membres supérieurs sont paralysés ; ils retombent absolument flasques lorsqu'on les soulève et l'enfant ne les remue pas spontanément. Les muscles des membres supérieurs sont relativement moins développés que ceux des membres inférieurs ; ils réagissent bien à l'excitation faradique. La palpation de l'épiphyse supérieure de l'humérus est douloureuse et arrache des cris à l'enfant ; elle ne permet pas de percevoir une augmentation de volume de l'os.

On sent dans les aisselles des ganglions durs, un peu tuméfiés. Deux papules syphilitiques existent sur l'avant-bras droit.

La face, les membres inférieurs, la bouche, et l'anus ne présentent rien d'anormal.

Deux jours plus tard apparaissent des papules sur les fesses. L'enfant est mise au traitement antisyphilitique ; deux dix milligrammes de biiodure en injection sous-cutanée. Le poids reste stationnaire pendant quelques jours, puis il baisse progressivement, tombe à 2250 grammes et l'enfant meurt le 19 octobre.

Autopsie. — Les viscères sont normaux en apparence. Les os des membres inférieurs ne présentent aucune lésion spécifique. Ceux des membres supérieurs présentent des altérations médullaires au voisinage de l'épiphyse.

Les deux humérus possèdent une exostose située immédiatement au-dessous de la tête articulaire, et se prolongeant en s'amincissant peu à peu sur la diaphyse.

Une coupe transversale de l'os montre le cartilage vascularisé, la ligne d'ossification irrégulière, une zone jaunâtre, friable, entre le cartilage et la diaphyse, limitée à ses deux extrémités par la coupe de l'exostose. Cette dernière est séparée de la diaphyse par une bande verticale de tissu compact et recouverte par le périoste.

Examen histologique. — 1° *Cartilage.* — Dans la portion la plus éloignée de la ligne ostéo-chondrale, le cartilage est normal.

Quand on se rapproche de la ligne ostéo-chondrale on voit les capsules cartilagineuses s'aplatir, s'agrandir ; les noyaux se multiplient ; mais les capsules ne se disposent pas en rangées parallèles comme dans l'ossification normale.

Des vaisseaux sanguins à paroi mince, entourés d'un peu de tissu conjonctif , s'avancent sous forme d'espaces allongés ou arrondis dans le cartilage et repoussent les capsules qui s'orientent par rapport à la surface du vaisseau ; certains de ces vaisseaux sont très gros, ce sont de vraies artères à paroi complète, entourées de tissu conjonctif lâche.

Des bandes assez étroites de tissu conjonctif prenant naissance sur la paroi des vaisseaux et contenant des capillaires traversent le cartilage, parallèlement à la ligne d'ossification et, en certains points, marquent sa limite.

Aux deux extrémités de son diamètre transversal, le cartilage se termine assez brusquement ; il est limité par une couche épaisse de tissu conjonctif adulte.

Au niveau de la ligne ostéo-chondrale, on observe dans le cartilage destiné à s'ossifier un certain nombre de phénomènes pathologiques. Sur quelques points, il se forme une ébauche de travées directrices ; les capsules agrandies, peu ou point aplaties, s'ouvrent les unes dans les autres ; mais elles forment toujours des travées irrégulières, non parallèles entre elles, non perpendiculaires à la ligne d'ossification, et séparées par des bandes de substance fondamentale calcifiée.

Les cellules cartilagineuses présentent des phénomènes de multiplication. Les unes sont simplement agrandies, remplissent toute la capsule et possèdent un noyau bien apparent. D'autres possèdent deux noyaux situés aux deux extrémités, et dus à la division du premier. Enfin certaines cellules ont subi la division complète et restent contenues dans la même capsule.

Sur d'autres points, les capsules s'aplatissent, tout en restant irrégulièrement distribuées, puis se continuent avec des capsules cartilagineuses extrêmement agrandies, qui rappellent ce que Parrot désignait sous le nom de tissu ostéoïde.

Ce tissu forme des ilots disséminés, au niveau de la ligne d'ossification, et plus loin au sein de la zone inflammatoire juxta-épiphysaire. Il est constitué par une matière amorphe, rappelant par ses réactions colorantes la substance fondamentale du cartilage épiphysaire, au milieu de laquelle sont plongées des capsules. Cette substance fondamentale forme des bandes étroites qui dessinent des capsules très larges et très rapprochées. Les capsules sont de forme irrégulière, ovoïdes, polyédriques par pression réciproque, triangulaires ou en croissant ; elles contiennent chacune une seule cellule entourée par un espace clair.

La cellule, fortement colorée par les réactifs, s'adapte à la forme de la capsule ; elle est en général triangulaire et présente à ses angles de petits prolongements ; elle est constituée par un protoplasma très granuleux, contenant un noyau irrégulier, peu coloré en général et mal limité ; souvent le noyau n'est représenté que par quelques granulations un peu plus foncées, situées à une des extrémités de la cellule.

2° *Zone inflammatoire.* — Plus loin, entre le cartilage épiphysaire de la diaphyse, existe une zone haute de 4 à 5 millimètres, occupant toute la largeur de la diaphyse, et limitée à ses deux extrémités par l'ostéophyte. Cette zone est formée de tissu inflammatoire très vasculaire, avec des débris du travail d'ossification. On y voit :

a) Du tissu conjonctif jeune, infiltré de cellules embryonnaires ;

b) Des vaisseaux sanguins, artères, veines et néocapillaires très abondants par places ;

c) Quelques ilots de ce cartilage altéré, à capsules très dilatées que nous avons décrit plus haut ;

d) Quelques ilots de tissu osseux, sans orientation régulière ;

e) Des débris de l'ossification pathologique. Les capsules cartilagineuses altérées, s'ouvrent les unes dans les autres et forment des cavités irrégulières dans lesquelles s'avancent des vaisseaux remplis de cellules embryonnaires ; ces vaisseaux sont entourés d'un tissu conjonctif assez délicat, infiltré de cellules rondes ou médullaires avec quelques rares myéloplaxes : c'est de la moelle fibreuse. Les

espaces médullaires sont séparés les uns des autres par des travées de substance compacte, contenant tantôt des capsules cartilagineuses dilatées, tantôt des cellules osseuses jeunes.

Aux deux extrémités transversales de cette zone, lorsqu'on s'approche de l'ostéophyte, le tissu conjonctif devient fibreux et beaucoup moins riche en vaisseaux ; les fibres ont une direction générale perpendiculaire à la diaphyse.

3° *Ostéophytes.* — Les ostéophytes qui siègent à la partie supérieure de la diaphyse, aux deux extrémités de la ligne d'ossification, et qui se prolongent en s'amincissant sur la diaphyse, sont séparés du tissu inflammatoire par des bandes de tissu fibreux. Ils sont constitués par du tissu osseux semblable à celui qui forme le reste de l'os. Cependant, à la partie profonde, opposée au périoste, quelques travées osseuses sont remplacées par du tissu cartilagineux pathologique.

Dans la portion diaphysaire, les travées sont presque perpendiculaires à l'axe de l'os. Dans la partie supérieure, renflée, elles ont une disposition irrégulière ; des bandes de tissu fibreux, partant du périoste et s'enfonçant dans la profondeur, les divisent en deux ou trois lobes.

4° *Diaphyse.* — Les travées osseuses ont un aspect normal. La moelle est peu riche en médullocèles, et le tissu conjonctif y prédomine.

Réflexions. — Si l'on s'en rapporte à l'observation ci-dessus et à une observation analogue que nous avons publiée antérieurement (*Société anatomique*, juillet 1896), on peut résumer ainsi les lésions de l'ostéite épiphysaire des syphilitiques héréditaires.

1° *Macroscopiquement.* — Ostéophytes qui siègent fréquemment au niveau de la ligne ostéochondrale, qui descendent en formant un manchon autour de la diaphyse, et qui peuvent parfois faire une saillie considérable.

Sur une section de l'os : vascularisation du cartilage, irrégularité de la ligne d'ossification, moelle fibreuse jaunâtre. Le cartilage épiphysaire se détache facilement de la diaphyse ; parfois même il existe un décollement juxta-épiphysaire ; les lésions sont alors plus accentuées, le cartilage épiphysaire est séparé du corps de l'os par une zone inflammatoire molle.

Le cartilage est calcifié et parcouru par des vaisseaux.

2° *Histologiquement.* — Les capsules cartilagineuses ne forment pas de travées directrices parallèles. Elles subissent une évolution anormale et donnent lieu à un tissu spécial formé de capsules énormes, très rapprochées, ne contenant qu'une seule cellule. Un tissu fibro-vasculaire sépare le cartilage d'ossification de la diaphyse ; lorsque ce tissu est très abon-

dant, infiltré de cellules embryonnaires, il en résulte la production d'un décollement épiphysaire.

La moelle de l'os présente une texture fibreuse.

3° Lorsqu'on songe à la localisation de l'ostéophyte aux deux extrémités de la ligne ostéochondrale qui est le siège du décollement et à sa forme circulaire, on est conduit à émettre l'hypothèse que certains de ces ostéophytes ne sont que les cals destinés à empêcher la séparation complète de l'épiphyse et à soutenir la partie supérieure de la diaphyse altérée dans sa texture. Ces cals ont une évolution pathologique due à la diathèse syphilitique ; dans certains cas ils peuvent acquérir un volume considérable et simuler une exostose ; tel était le cas du petit malade dont nous avons présenté les os à la Société anatomique au cours de juillet 1896.

Appendicite perforante. — Collection purulente iliaque et pelvienne. — Péritonite hypothermique. — Mort. — Appendice presque complètement inclus dans la paroi postérieure du cæcum par des néo-membranes, par le Dr Mauclaire, chef de clinique chirurgicale à la Faculté.

Les pièces que je présente à la Société, viennent d'un malade âgé de 21 ans, entré le 5 janvier 1897 dans le service du professeur Le Dentu à l'hôpital Necker. Jusque trois jours auparavant le malade était bien portant et il n'avait présenté aucuns troubles abdominaux. Ce jour-là il tomba à la renverse sur le dos et subitement il ressentit une douleur violente dans la fosse iliaque droite, la douleur classique en coup de pistolet. Il fut obligé de se coucher aussitôt et dès lors pendant trois jours, il présenta des vomissements, d'abord porracés, puis noirâtres. Il n'alla pas à la selle et il n'émit aucun gaz par l'anus. Le ventre devint un peu ballonné et la douleur persista intense dans la fosse iliaque droite.

Le malade entre dans le service le 5 au matin. Il présente un facies très altéré, les yeux bistrés, le nez effilé, la figure et les extrémités des membres déjà froides et violacées. On ne sent plus le pouls radial ni huméral. C'est à peine si on sent battre l'artère fémorale. Le malade a toute son intelligence et répond nettement aux questions qui lui sont posées.

Le ventre est modérément ballonné, très douloureux au niveau de la fosse iliaque où existe un empâtement très étendu. La région hépatique est sonore. Au toucher rectal on sent que la paroi antérieure est repoussée par une masse de consistance assez molle, mais on ne songe pas à essayer de se renvoyer la fluctuation de la fosse iliaque au cul-de-sac vésico-rectal.

Vomissements noirâtres fécaloïdes. Dyspnée très marquée. Température axillaire 35°5. Etant donné l'état général du malade toute intervention est jugée inutile et le malade meurt deux heures après.

Autopsie. — L'abdomen étant ouvert, on tombe dans la fosse

iliaque sur un épanchement purulent contenant 2 litres environ de liquide. Cet épanchement a fusé dans le petit bassin. Les parois de l'abcès sont formées par des anses intestinales recouvertes de fausses membranes, par le grand épiploon également recouvert de débris purulents. On tombe sur le cæcum tapissé également de fausses membranes et il est impossible au premier abord de trouver l'appendice. Après plusieurs essais infructueux, nous palpons la paroi même du cæcum et nous trouvons au milieu des fausses membranes de la face postérieure un cordon allongé verticalement et dont l'extrémité répond à une saillie qui était visible à l'extérieur sous forme de gland (A) et qui était l'extrémité de l'appendice. Un centimètre au-dessous, nous trouvons un petit foyer de la largeur d'une pièce de 20 centimes à peine, avec des débris muqueux, enfin l'origine de l'appendice était cachée par des fausses membranes. Après avoir dissocié

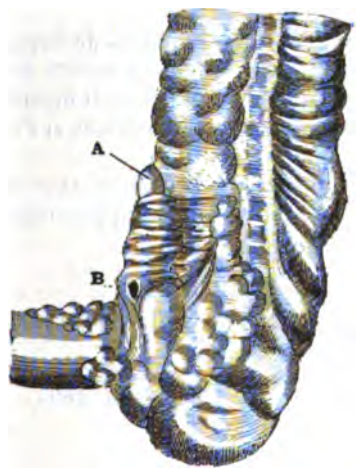

celles-ci, nous isolons l'appendice. En le cathétérisant par le cæcum nous trouvons une oblitération à 2 centimètres environ de l'embouchure. Cette oblitération est totale, car en cherchant à injecter un liquide coloré, celui-ci ne passe pas. Cette oblitération occupe une hauteur de 1 centimètre environ. Au-dessous, on trouve alors une ulcération occupant la paroi externe de l'appendice. Cette ouverture (B) n'est pas très nette, mais lorsque on injecte un liquide coloré par l'extrémité terminale de l'appendice, ce liquide transsude au niveau de la perforation. Nous répétons que ce niveau de l'ulcération est à nu dans le foyer purulent, mais la perforation était recouverte de débris muqueux et transparents. Enfin, au-dessous de ce point, l'appendice est très épaissi ; ses parois présentent au moins 1/2 centimètre d'épaisseur. La cavité est très rétrécie, car le cathétérisme est difficile.

Réflexions. — Le point qui nous paraît intéressant, mais non nouveau, dans cette présentation, c'est la difficulté que nous avons eue à trouver l'appendice même avec les pièces en main. Ce fait est à ajouter à ceux que vient de colliger Granboulan (thèse Paris, novembre 1896), et qui montrent que l'appendice est parfois difficile à trouver au cours des résections à froid, parfois même introuvable.

Déjà d'ailleurs à l'Ecole pratique, l'année dernière, nous avions cherché tout d'abord en vain l'appendice sur un sujet. Nous avons fini par le trouver s'insérant très haut sur la face postérieure du cæcum et remontant jusque sous le foie en passant derrière le cæcum dans le tissu cellulaire rétro-péritonéal.

L'épaississement énorme des parois de l'appendice, la très grande diminution du calibre de sa cavité (cavité devenue filiforme) montrent que l'appendice était malade depuis longtemps et qu'il est impossible de préciser si l'oblitération est primitive ou secondaire.

Le début et l'évolution de l'affection sont aussi curieux à signaler, car les symptômes étaient apparemment ceux d'une obstruction intestinale.

Séance du 29 janvier 1897.

Présidence de M. Cornil.

Cancer primitif du rein gauche, par MM. Gaston Delétre et R. Raimondi, externes des hôpitaux.

Nous avons eu l'occasion de faire une autopsie dont la pièce nous a paru mériter l'honneur d'une présentation à la Société.

Un homme, âgé de 63 ans, Victor D., entre le 23 novembre 1896 salle Jarjavay, à l'hôpital Bichat, dans le service de M. le professeur Terrier ; le début du mal dont il souffre remonte, dit-il, à deux mois. Un matin, en se levant, il urine un peu de sang et est pris tout à coup d'une douleur très forte siégeant à la région lombaire gauche, accompagnée de violentes coliques, intenses surtout au niveau de l'ombilic. La journée se passe sans que ces douleurs et ces coliques disparaissent. Au contraire, vers 7 heures du soir, elles

ne sont plus supportables. Le malade s'alite aussitôt. Il est repris d'une envie très forte d'uriner. La miction qui la suit, s'accompagne d'un bruit sec que font de petites pierres tombant dans le vase et l'urine devient aussitôt franchement sanguinolente. Les coliques disparaissent après l'expulsion des calculs ; la douleur lombaire persiste, l'urine continue à être sanguinolente. Trois jours après l'expulsion des calculs, l'urine redevient normale et tous les phénomènes douloureux vont en s'atténuant de plus en plus.

Mais 10 jours avant son entrée à l'hôpital, le malade ressent les mêmes symptômes que précédemment. De même, expulsion de calculs ; l'urine sanguinolente redevient normale trois jours après l'expulsion des calculs.

Le malade arrive très abattu. La douleur est lombaire, mais avec irradiation cette fois du côté de l'hypogastre. Les mictions sont moins fréquentes et moins abondantes qu'avant le début de la maladie. L'urine, jaune citrin, contient des traces d'albumine. La quantité émise par jour est d'environ 1 litre.

Le palper fait constater la présence d'une tumeur rénale.

Le malade s'affaiblit de plus en plus ; l'amaigrissement est rapide et il meurt le 26 janvier.

Autopsie le 27 janvier.

Le malade ne présente pas la teinte jaune paille des cancéreux, mais l'amaigrissement est considérable. Rien à l'ouverture du thorax, si ce n'est une légère hypertrophie du cœur. Pas de lésions des orifices, ni des valvules. A l'ouverture de la cavité abdominale il ne s'écoule aucun liquide ; le foie a son volume normal. La coupe, faite en différents endroits, ne révèle aucune lésion apparente à l'œil nu ; mais on note une distension assez considérable de la vésicule biliaire, qui contient 90 grammes environ de bile verte. Il n'existe pas de noyaux cancéreux en cet endroit.

La *rate*, de poids et de volume normaux, offre à la coupe son aspect ordinaire.

Toute la partie de l'*intestin grêle*, située à gauche de la ligne médiane, plus surélevée que celle de droite, recouvre une tumeur qui s'étend de la face inférieure du diaphragme, jusqu'à l'angle sacro-iliaque. Nous la débarrassons de l'intestin grêle et nous la voyons divisée en deux parties par le *pancréas*, qui, fusionné avec elle, se dirige d'abord obliquement en bas et en dedans, puis sur la ligne médiane, il est presque horizontal pour remonter ensuite obliquement de dedans en dehors et de bas en haut.

Tumeur. — La partie supérieure de la tumeur, d'une coloration jaune verdâtre, du volume d'un gros œuf de dinde, est fluctuante : incisée, elle laisse écouler 40 grammes environ d'un pus grisâtre, peu fétide. Cette poche purulente ne semble communiquer avec aucune autre partie de la tumeur.

Quant à la seconde moitié inférieure, elle est plutôt élastique, recouverte presque sur la ligne médiane par une portion du côlon descendant, qui y adhère intimement sur une longueur de 20 centimètres environ.

La face postérieure est en rapport avec la masse sacro-lombaire : elle adhère peu, mais il existe pourtant des adhérences complètes avec le rachis et les insertions supérieures du psoas ; cette face est

blanchâtre, presque lisse, présentant néanmoins quelques petits noyaux qui, incisés, laissent sourdre quelques gouttes de pus.

Le bord interne est convexe et n'offre rien de particulier, sauf qu'à son extrémité supérieure il est adhérent à la face inférieure du diaphragme : il est dans toute autre partie, libre, sans adhérences.

Le bord interne, convexe, empiète sur la ligne médiane, et est presque entièrement formé par une masse ganglionnaire, adhérente à l'aorte abdominale qui n'est pas déviée.

La *capsule surrénale* a complètement disparu dans la masse.

La *capsule du rein* se décortique facilement, mais est très épaisse en certains points.

Nous n'avons pas suivi l'uretère qui à l'extrémité inférieure de la tumeur avait son calibre normal.

Rien d'anormal dans la *vessie*, les *testicules*, le *cerveau*.

A la coupe. — Plus de différence d'aspect entre la substance corticale et la substance médullaire.

Le rein est pris complètement. — On n'aperçoit qu'une masse blanchâtre avec pigmentations rosées, d'où s'écoule un suc blanchâtre.

Le poids total de la tumeur est de 1930 grammes.

Réflexions. — Nous avons cru qu'il était intéressant de présenter la pièce pour les raisons suivantes :

1° On avait affaire à un cancer primitif à développement très rapide.

2° Le volume de la tumeur était notable.

3° La position qu'occupe le côlon descendant est très nettement dessinée sur cette tumeur qui, de plus, n'a ni la configuration extérieure, ni l'aspect intérieur normaux des cancers du rein.

Quant à l'examen histologique, nous aurons l'honneur de le faire parvenir à la Société aussitôt qu'il sera en notre possession.

Symphyse tuberculeuse du péricarde. — Lésions du foie cardio-tuberculeux au début, par Charles Levi, interne des hôpitaux.

Une enfant, Thev... Octavie, née le 22 septembre 1889, entre en novembre 1896, à l'hospice des Enfants-Assistés, dans le service de M. Hutinel.

Cette enfant, qui a déjà été traitée à l'hôpital d'Auxerre, présente à son entrée des signes manifestes de tuberculose.

Elle a tout l'aspect scrofuleux, avec une chaîne de ganglions cervicaux volumineux des deux côtés et avec des ganglions inguinaux et axillaires durs ; mais ce qui attire l'attention, c'est le volume du ventre.

L'*abdomen* très distendu ne renferme cependant pas de liquide. Cette distension est due à du météorisme et surtout au volume du foie.

Le *foie* présente, mesuré sur la ligne mamelonnaire, une longueur de 16 cm. 1/2, dont 6 sont au-dessus du rebord costal. Il est lisse.

La *rate* déborde un peu les fausses côtes. La percussion dénote de la matité sur une étendue de quatre travers de doigt.

L'enfant n'accuse pas de douleurs abdominales, pas de troubles digestifs notables, ni diarrhée, ni vomissements. Le volume du ventre contraste avec l'amaigrissement des membres inférieurs.

Aux *poumons*, on ne trouve rien d'anormal en avant. En arrière, il y a de la submatité aux sommets. L'expiration est soufflante à gauche et plus bas il existe des râles sous-crépitants.

Au *cœur*, bien que l'attention y ait été attirée par le volume du foie, on ne note qu'une légère ondulation précordiale, sans bruits morbides.

Cependant, il existe une certaine gêne circulatoire, caractérisée surtout par la cyanose, le refroidissement des extrémités, et une circulation complémentaire surtout marquée à l'abdomen.

La température oscille entre 38 et 39°.

Le 31 décembre surviennent des vomissements ; l'enfant se plaint de douleurs de tête. Les vomissements continuent le 1er et le 2 janvier.

Le 3, l'enfant est dans le coma, les pupilles sont dilatées.

Le 4, sont survenues des convulsions toniques, pendant lesquelles la malade est en opistothonos. Ces convulsions se succèdent à intervalles très rapprochés et sont réveillées par le moindre contact. L'enfant meurt le 5 janvier, avec une température de 39°2.

Autopsie faite le 6 janvier 1897.— On constate les lésions suivantes.

Aux *poumons*, il y a de la pneumonie caséeuse ressemblant aux lésions de la phtisie galopante. Au sommet de l'un d'eux, il y a une cavernule et dans le reste des granulations miliaires.

Les *ganglions du médiastin* sont volumineux et entièrement caséeux. L'artère pulmonaire est un peu comprimée par l'un d'eux.

On note de la *pleurésie sèche médiastine*.

Au *péricarde*, on constate une adhérence complète avec le cœur, telle qu'il est impossible de l'en séparer. Le péricarde est en quelques points caséeux et épaissi surtout à la base du cœur.

Les ganglions situés le long du péricarde sont tuberculeux aussi, et par eux a dû se faire la propagation à la séreuse.

Le *myocarde* ne présente pas de lésions tuberculeuses.

A l'ouverture du *cœur*, on ne constate pas de lésions des valvules ni au cœur gauche, ni au cœur droit.

Le *foie* est assez volumineux.

Il pèse 820 grammes, et il a à la section, l'aspect d'un *foie cardio-tuberculeux*. Il est rouge vineux. Les lobules sont dessinés par les veines distendues. Il n'y a pas de vraie cirrhose. Mais la consistance est un peu augmentée.

A la surface, il existe des tubercules, et on en voit d'assez gros à la coupe ; mais on ne constate pas de vraies cavernules biliaires. Le foie n'a pas l'aspect amyloïde, et n'en présente pas la réaction macroscopique avec l'iode et l'acide sulfurique.

La *rate* est assez grosse. Elle pèse 95 grammes.

Elle est farcie de gros tubercules, du volume d'une lentille, qu'on voit à la surface et à la coupe.

L'*un des reins* montre dans son intérieur un gros tubercule caséeux.

Tuberculose des *ganglions mésentériques*.

Pas de péritonite tuberculeuse.

Pas d'ascite.

Le *cerveau* montre des tubercules miliaires situés au niveau du chiasma, et dans les scissures de Sylvius ; ailleurs on voit sur les méninges des tubercules disséminés. Il y a une notable hydropisie ventriculaire.

Examen histologique. — *Péricarde.* Une coupe comprenant les deux feuillets soudés et le myocarde sous-jacent nous montre que le péricarde présente à sa partie moyenne des tubercules dont quelques-uns ont des cellules géantes assez volumineuses. De part et d'autre de cette couche se trouve une couche fibreuse.

Dans certains points du péricarde on voit au milieu du tissu cellulo-graisseux des tubercules où prédominent les petites cellules.

Le *myocarde* sous-jacent est normal, sauf en certains points, où les fibres sont traversées par du tissu de sclérose.

L'*endocarde* sur nos coupes n'a pas montré de lésions.

Foie. Le foie présente l'aspect du foie cardiaque au début. En certains points, on voit les travées cellulaires amincies ; les cellules se colorent moins bien ; il n'y a pourtant pas de vrai tissu scléreux. Au niveau des espaces portes seulement le tissu fibreux est plus épaissi que normalement. En quelques points, on voit des tubercules avec de grosses cellules géantes ; ces tubercules sont au niveau des espaces portes.

Réflexions. — 1° Cette observation vient à l'appui des faits étudiés par M. Hutinel (1), puis par Boissin (de Lyon) (2), Pick (de Prague) (3) et enfin dans la thèse de Venot (4). Ces auteurs ont montré qu'il s'agit dans ces cas d'une tuberculose atténuée, comme le sont généralement celles des séreuses, retentissant par la gêne circulatoire sur le foie et la rate, et en faisant des lieux de localisation du bacille tuberculeux. Ce qui fait aussi l'intérêt de ce complexus symptomatique c'est la difficulté de diagnostic, tenant au peu d'intensité des signes cardiaques, malgré une lésion intense. C'est ce qui est arrivé dans notre cas, et si par le volume du foie on n'avait été appelé à examiner attentivement le cœur, les signes cardiaques eussent passé inaperçus. La cyanose qui souvent en est le seul signe aurait pu être attribuée aux lésions pul-

(1) Hutinel, *Rev. Mal. Enf.*, 1893 et 1894.
(2) Boissin, Th. Lyon, 1895.
(3) Pick, *Zeitschr. f. klin. Med.*, 1896.
(4) Venot, Th. Paris, 1896.

monaires gênant l'hématose. Dans notre cas, il n'y a pas eu d'ascite et ce fait pouvait faire penser à un foie amyloïde.

2° Notre observation montre à son début la lésion du foie consécutive à la symphyse cardiaque. L'enfant étant morte pour ainsi dire accidentellement par le fait de la méningite tuberculeuse, la lésion hépatique n'a pas eu le temps d'arriver à la cirrhose vraie, comme M. Hutinel en a signalé des cas dans son mémoire. Nous voyons seulement en certains points autour des veines caves, des ilots où les travées cellulaires s'aplatissent; entre elles sont des capillaires très congestionnés ; mais il n'y a pas là un vrai tissu de sclérose. Autour des espaces portes, on note un léger degré de prolifération fibreuse. Enfin il existe dans ce foie au niveau des espaces portes des nodules tuberculeux avec cellules géantes.

Mal de Bright. — Péricardite sèche intense. — Rein blanc granuleux. — Glomérulo-néphrite diffuse, avec transformation hyaline des bouquets vasculaires, par M. Rabé, interne des hôpitaux.

J'ai l'honneur de présenter à la Société anatomique le cœur et les reins d'un malade, âgé de 28 ans, mort d'urémie, le jour même de son entrée, dans le service du Dr Merklen, hôpital Laënnec.

L'affection rénale remontait à 3 ans. Aucune étiologie sérieuse ne fut relevée. Le malade incriminait cette seule cause : excès de bicyclette, refroidissements. Pas de syphilis, ni d'alcoolisme.

Les renseignements, fournis par M. le Dr de Grandmaison, qui voyait le malade à la consultation, permettaient de penser que l'on était en présence d'un mal de Bright, d'une néphrite subaiguë, avec alternatives d'aggravation et de rémission.

Un examen rapide, lors de l'entrée, permit de constater l'existence d'une grosse péricardite sèche, diffuse, généralisée. La palpation faisait percevoir à la région moyenne de l'aire précordiale un bruit de va-et-vient, fort et rugueux. A l'auscultation, on entendait, en haut, en bas, à gauche jusqu'à la ligne axillaire, à droite jusqu'à trois centimètres du bord droit du sternum, de gros frottements, véritables bruits de râpe, de scie, à maximum d'intensité à la base du cœur. Au niveau de cette région, les frottements prenaient un timbre musical, piaulant. A la percussion, matité cardiaque très augmentée en divers sens. Le pouls était lent, régulier, bien frappé.

Les urines contenaient 7 grammes d'albumine, et 12 grammes d'urée par litre. Densité : 1012. Lésions diffuses de grattage, dues à un prurit urémique, pas de Cheyne-Stokes.

Le malade eut des vomissements tout le jour et mourut, vers onze heures du soir, après une légère crise d'urémie convulsive.

Autopsie.— *Cœur*. Légère péricardite séro-fibrineuse. 100 grammes de liquide. Péricardite sèche intense. Dans la 1/2 inférieure du pé-

ricarde viscéral, néo-membranes légères, peu adhérentes. Aspect simplement dépoli ou plaques minces exsudatives.

Puis les fausses membranes s'élargissent, s'épaississent, prennent l'aspect classique de la langue de chat, et sont adhérentes au myocarde. A la face postérieure du cœur, large membrane, qui la recouvre sans interruption sur toute la hauteur. A l'origine des gros vaisseaux, tractus réunissant les 2 feuillets du péricarde, fortement épaissis.

Nous insistons, avec intention, sur le caractère grave du pronostic de la péricardite diffuse, généralisée, qui évolue au cours de la maladie de Bright — le plus souvent, *elle est l'indice d'une mort à brève échéance*, fait mis déjà en relief par Kéraval (thèse, 1879) —



Fig. 1.

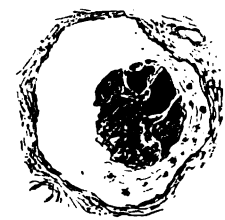

Fig. 2.

Fig. 3.

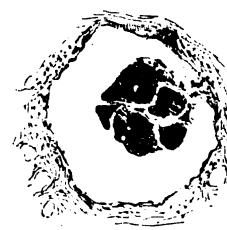

Fig. 4.

Fig. 5.

et chez notre malade, son développement fut rapide — nous la constations le 26 décembre, à l'entrée — et le Dr de Grandmaison, qui avait ausculté le malade le 20 décembre, n'en mentionne pas l'existence.

Le *cœur* est énorme : il pèse 600 grammes ; c'est un vrai cœur de bœuf, dur, avec une hypertrophie ventriculaire gauche, considérable — la paroi de ce ventricule mesure 2 centimètres ; même chiffre pour la paroi inter-ventriculaire. La mitrale est saine, pas d'épaississement, ni du bord libre, ni des cordages tendineux. Elle mesure 11 centimètres de circonférence. L'aorte est souple, pas d'incrustation calcaire, pas d'athérome. Valvules normales. Les coronaires sont légèrement fibreuses.

Reins. Type du rein blanc granuleux. Leur volume est normal, le même pour les deux côtés. La capsule se décortique facilement,

elle laisse voir une face externe, creusée de sillons qui la partagent en 3 à 4 lobes, et ces lobes ont un aspect granité, ils sont hérissés de petites granulations, de la grosseur d'une tête d'épingle.

A la coupe. — Teint pâle, blanc cireux de toute la substance rénale, sauf au niveau des pyramides de Malpighi, où des stries violacées marquent le trajet des vaisseaux.

Au niveau de la voûte vasculaire, les artères sont saillantes, la paroi est épaissie. Le tissu est dur, résiste sous le doigt. Aspect granuleux de la substance corticale, qui est peu diminuée de volume.

Il était intéressant de connaître la lésion épithéliale, capable de donner au rein cette pâleur. L'idée de dégénérescence amyloïde venait immédiatement à l'esprit. Cependant, la surface de section, traitée par la teinture d'iode (la pièce étant fraîche), ne donne pas de réaction. Une coupe, faite à main levée, traitée par la teinture d'iode, et mise sous le microscope, confirme ce premier résultat. On constate l'existence de gros blocs glomérulaires, de couleur jaune brun. Après fixation dans le formol et durcissement dans l'alcool, sans inclusion dans la paraffine, une coupe est soumise au bain de violet de méthyle. Aucun des blocs glomérulaires ne vire au rouge.

D'autres coupes, enfin, après inclusion dans la paraffine, sont colorées à la thionine et au bleu de Unna. A un faible grossissement, néphrite interstitielle typique. Prolifération conjonctive des espaces inter-glomérulaires et inter-tubulaires.

Du côté des glomérules, lésions diverses : la capsule est le plus souvent épaissie, sans que les cellules endothéliales qui la tapissent semblent altérées par le gonflement de l'endothélium.

Les glomérules se présentent sous deux aspects, il en est de totalement détruits, plus trace de bouquet vasculaire, à sa place, un bloc de substance amorphe, grenue, prenant fortement les colorants. Cette masse se présente sous la forme d'un ilot, arrondi ou ovalaire, souvent échancré de façon à reproduire des végétations.

D'autres glomérules sont en partie seulement altérés. Alors, au niveau d'une végétation glomérulaire, à son centre le plus souvent, on aperçoit un bloc réfringent, marbré de grosses cellules rondes, à noyaux vivement colorés ; à la périphérie, lumière des capillaires, déjà lésés pour la plupart. Leur paroi est épaissie, fortement colorée, et leurcavité rétrécie d'autant.

L'examen des glomérules tout à fait détruits, permet d'arriver à fixer la nature des blocs qui encombrent leur cavité. Ce n'est pas de l'albumine, qui elle serait moins réfringente, prendrait moins vivement les couleurs, formerait une mince membrane transparente ; du reste, la cavité, interposée entre le glomérule et la capsule, est libre, elle serait encombrée, si le bloc de dégénérescence était de nature albumineuse. Ce n'est pas de la substance amyloïde. Les réactions histo-chimiques ont donné des résultats négatifs.

Réflexions. — Une opinion vraisemblable, c'est que nous avons affaire à la transformation hyaline d'une fibrose glomérulaire. Cette transformation acquiert ici une intensité exceptionnelle, qui mérite d'être mise en relief.

Comment se fait cette transformation hyaline ? Nous avons

vu que les plaques de dégénérescence sont tachetées de grosses cellules, à noyaux fortement colorés. Ces cellules se montrent d'autant moins nombreuses que la transformation dégénérative est plus avancée, pour disparaître tout à fait, dès que le glomérule a subi sa destruction totale. Il semblerait donc que nous sommes en présence d'un processus dont on peut résumer ainsi les étapes : prolifération des cellules, soit endothéliales, soit interstitielles des glomérules, et transformation de cet amas de cellules en la substance hyaline, travail qu'on pourrait comparer à celui qui se passe dans la cellule géante.

Une dernière hypothèse peut être émise : glomérulite aiguë, s'ajoutant aux lésions de glomérulite chronique. Sous l'influence d'un principe toxique et irritant, l'endothélium se serait mis à proliférer, puis à dégénérer en une substance, qui n'est pas la substance amyloïde, nous l'avons vu, mais qui en serait voisine. Si l'on admet cette interprétation, notre cas serait d'attente. De nouvelles recherches histologiques sont nécessaires pour infirmer ou confirmer cette interprétation, et, dans ce dernier cas, caractériser cette dégénérescence d'une façon plus précise.

Tuberculose de l'intestin, par M. Lombard, interne des hôpitaux.

Nous avons l'honneur de présenter à la Société les pièces provenant de l'autopsie d'un malade atteint de tuberculose pulmonaire chronique au cours de laquelle ont apparu des signes de tuberculose intestinale.

L'*intestin grêle*, dans plus de la moitié de sa longueur, offre les lésions de la psorentérie tuberculeuse. Les ulcérations y sont en nombre considérable. Quelques-unes atteignent en dimension un ou deux centimètres et affectent une disposition allongée parallèlement à l'axe de l'intestin, se rapprochant ainsi de la forme habituelle des ulcérations dothiénentériques. On observe une vaste ulcération au niveau de la partie terminale de l'intestin grêle, près de la valvule.

Le *gros intestin* lui-même est parsemé d'ulcérations tuberculeuses, les unes arrondies, d'autres en coup d'ongle, dissociées, perpendiculairement à l'axe de l'intestin. On en trouve jusqu'au commencement du rectum.

Cette pièce nous a paru offrir un certain intérêt, en raison surtout de la multiplicité et de la dissémination des ulcérations.

La disposition ovalaire à grand diamètre perpendiculaire à la direction des valvules conniventes est moins rarement observée.

La tuberculose intestinale s'était manifestée par une diarrhée profuse et rebelle à toute médication, qui durait depuis un mois. Il n'y

a pas eu de selles sanguinolentes. Les autres organes présentent les lésions banales des tuberculeux tertiaires : infiltration et excavations pulmonaires des deux poumons ; foie graisseux ; rien de particulier aux reins ni à la rate.

Omphalocèle congénitale. — Anomalies multiples et arrêts de développement, par Prosper-Emile Weil, interne des hôpitaux.

Il s'agit d'un enfant de 2 jours, du sexe féminin, Berthe B..., amenée dans le service du Dr Broca pendant la nuit du 18 décembre 1896.

On n'a sur elle aucun renseignement. Elle présente une grosse hernie ombilicale, assez nettement sphérique. Les dimensions sont environ 6 centimètres de hauteur, sur 7 à 8 centimètres de largeur. Elle est pédiculée au niveau de l'anneau, et son pédicule, très large, a 3 centimètres de diamètre. La membrane qui recouvre la hernie est grisâtre et n'offre pas l'aspect de la peau. Celle-ci s'arrête sur une ligne rougeâtre et brusque au niveau du pédicule. La membrane porte à son pôle supérieur le cordon ombilical tout flétri, vers lequel arrivent les vaisseaux ombilicaux : ceux-ci apparaissent sous l'aspect de deux bandes brunâtres, l'une supérieure, l'autre inférieure ; nous verrons en effet qu'il y avait absence d'une artère ombilicale, celle du côté droit. La tumeur herniaire est irréductible, gargouillante, assez sonore à la percussion, ce qui fait croire à la seule présence de l'intestin.

Opération. — Malgré son état assez précaire, M. Broca veut donner à l'enfant le bénéfice d'une opération : incision circulaire au pourtour de l'ombilic ; mise à nu des organes contenus dans le sac. Celui-ci ne contient que de l'intestin. Les anses en sont extrêmement vascularisées, d'un rouge vif, accolées, agglutinées les unes aux autres par des fausses membranes de péritonite. Réduction assez malaisée de l'intestin dans la cavité abdominale, après débridement en haut par une incision médiane de 2 centimètres.

Suture de la paroi sur un seul plan. L'opération a duré un quart d'heure.

Suites de l'opération. — Malgré des injections sous-cutanées de sérum artificiel et la mise de l'enfant dans une étuve, elle succombe 26 heures après l'opération, sans avoir eu de selles, ayant présenté de continus vomissements alimentaires et fécaloïdes. La température est restée toujours élevée, 38° la journée du 19 décembre, 39° le 20 décembre. En somme, la mort est survenue avec les phénomènes d'occlusion intestinale et de péritonite.

Autopsie. — On trouve faisant une masse unique, arrondie, les anses d'intestin agglutinées qui constituaient la masse herniaire. Celle-ci était formée en totalité par l'intestin grêle, sauf le duodénum. La péritonite adhésive que nous avons signalée sur les anses herniées ne s'était pas généralisée et la séreuse du gros intestin de l'estomac n'était nullement vascularisée ou dépolie.

Aussi pouvons-nous nous demander si la mort n'est pas survenue par occlusion intestinale et l'arrêt des matières, plus encore

que par péritonite. La continuité des vomissements fécaloïdes, l'absence de péritonite généralisée à l'autopsie, le volume des anses de l'intestin grêle plus grand que celui du gros intestin, une disposition spéciale du mésentère, qui avait subi de nombreuses torsions sur lui-même, sont les arguments à invoquer en faveur de cette opinion.

Nous recherchons alors soigneusement les malformations ou arrêts de développement qui ont pu concomiter avec l'existence de l'omphalocèle.

1° *Vaisseaux ombilicaux.* La veine ombilicale est normale et gagne un foie normal.

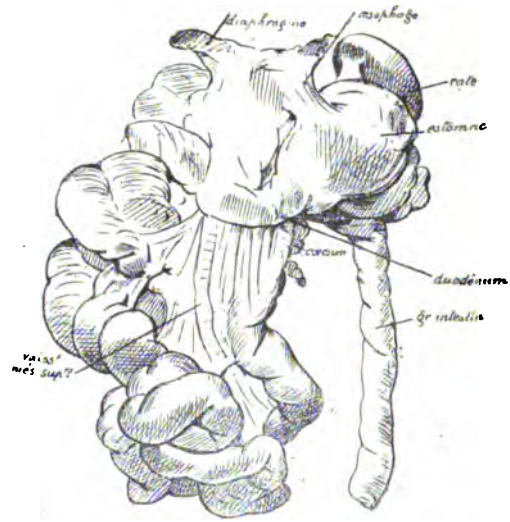

Disposition des vaisseaux mésentériques de l'intestin.

Mais comme le laissait supposer l'examen de la poche herniaire, il n'y a qu'une seule artère ombilicale, celle du côté gauche. Très volumineuse, elle semble une branche de bifurcation de l'artère illaque interne, dont elle se sépare presque à la naissance.

2° *Intestin.* La partie supérieure du tube digestif n'offre rien de particulier. Mais le duodénum ne forme pas sur la paroi postérieure de l'abdomen un cercle régulier. Il décrit seulement une légère courbe à droite, presque transversale, puis se continue avec le jéjunum.

A ce niveau s'insère sur une très petite étendue le mésentère de l'intestin grêle, qui contient les vaisseaux mésentériques supérieurs. Ceux-ci passent *derrière le duodénum.* En somme, la rotation de l'intestin ne s'est pas opérée.

Le mésentère a subi sur lui-même de nombreuses torsions et les fausses membranes de péritonite l'ont fixé dans sa position vicieuse.

Le gros intestin n'offre rien de particulier, si ce n'est une absence presque totale de côlon ascendant.

Pas de malformation anale.

Rien à signaler du côté de l'appareil urinaire.

Le cœur, les gros vaisseaux, l'appareil respiratoire sont normalement constitués.

3° *Appareil génital.* Existence d'un utérus bicorne.

Réflexions. — En résumé, il y a coïncidence de plusieurs arrêts de développement datant de la période fœtale :

Absence de rotation de l'intestin, entraînant une malformation du mésentère,

Existence d'un utérus énorme.

Existence d'une omphalocèle contenant la majeure partie de l'intestin grêle.

En outre à signaler une anomalie, qui consiste en l'absence d'une artère ombilicale.

Toutes ces malformations relèvent peut-être d'une cause unique, ignorée, cause pathogène qui a troublé le développement de l'enfant dans la période fœtale, non dans le stade embryonnaire, mais n'avait pas causé de tels désordres que la vie fût forcément incompatible avec leur existence.

Kyste hydatique du biceps, par H. Morestin.

Les kystes hydatiques des muscles sont souvent d'un diagnostic fort délicat. Quand on se trouve en présence d'une tumeur dont la situation dans l'épaisseur d'une masse musculaire est nettement établie, on songe toujours à la possibilité d'un kyste hydatique, mais bien souvent on reste dans le doute, après avoir envisagé les hypothèses d'une tumeur maligne, d'une gomme, d'un abcès froid intra-musculaire. Et il faut avouer qu'ici le doute est excusable, car les kystes hydatiques réservent toujours des surprises, dans les muscles principalement. On les trouve quand on ne s'attend pas à les rencontrer, et quand on croit les rencontrer on trouve autre chose. Dans le cas que je présente à la Société il n'y avait pas place pour ces incertitudes, et il y avait une si grande somme de probabilités en faveur du kyste hydatique qu'on pouvait porter ce diagnostic d'une façon ferme.

Un homme d'une quarantaine d'années, maraîcher, vient nous montrer à la consultation de l'hôpital Broussais son bras droit, où depuis plus de trois ans il a constaté la présence d'une tumeur, qui grossit

lentement sans déterminer ni gêne ni douleur. Cette tumeur du volume d'un œuf ne présente aucune connexion avec la peau qui, quoique soulevée par le relief de la tumeur, est souple, normale et mobile à sa surface. Elle n'adhère pas non plus au squelette. Située dans l'épaisseur des parties molles antérieures du bras, elle se laisse mobiliser transversalement quand les muscles sont au repos. Elle suit les mouvements du biceps dans la flexion et l'extension de l'avant-bras, et quand on empêche l'avant-bras d'exécuter ces mouvements, elle est absolument immobilisée par la contraction du biceps. La palpation permet d'ailleurs de localiser exactement le siège de cette tumeur dans l'épaisseur du corps charnu du biceps. Sa forme est ovoïde, et sa surface paraît lisse. Elle est parfaitement fluctuante.

Rien à noter par ailleurs, si ce n'est que le malade a fréquemment des éruptions d'urticaires.

La longue durée de la maladie, la lenteur de son développement sans altération de l'état général écartaient l'idée d'une tumeur maligne.

Un abcès froid intra-musculaire, chez cet homme robuste, sans aucun soupçon de tuberculose, était peu probable. Cette hypothèse était encore moins soutenable si l'on songeait à l'évolution par trop lente de la maladie. On aurait pu songer peut-être à une gomme ramollie. Mais cet homme assurait n'avoir pas eu la syphilis, et n'en présentait par ailleurs aucun signe, et puis trois ans c'était bien plus qu'il n'en fallait à une gomme pour s'ouvrir à l'extérieur.

Le malade nous ayant parlé d'une douleur assez vive, sentie brusquement il y a quelques années, un jour qu'il soulevait un lourd fardeau, on pouvait se demander s'il ne s'était pas rompu partiellement son muscle. Mais le volume et la consistance de la tumeur ne se modifiaient pas dans les mouvements. Ceux-ci avaient conservé toute leur force. On ne sentait pas d'interruption sur le trajet du muscle ; mais au contraire on percevait avec une grande netteté une fluctuation bien franche dans une tumeur parfaitement circonscrite. Notre diagnostic de kyste hydatique du biceps n'était donc pas trop difficile à établir. Une incision de quelques centimètres permit de faire très aisément, sous la cocaïne, l'extirpation du kyste que voici, et, au bout de peu de jours, le malade a été guéri.

Aphasie sensorielle, par R. Cestan, interne des hôpitaux.

Vanq..., âgé de 53 ans, né à Bruxelles. Pas d'antécédents héréditaires. Ni syphilis, ni maladie grave. En 1895, rhumatisme.

Début des troubles de la parole au mois de juin 1895. Forte émotion causée par une brouille avec son fils. Vanq... se couche bien portant, mais le lendemain matin présente un peu de surdité verbale et d'aphasie, sans troubles moteurs du côté des membres.

Au mois de mai 1896, on trouve l'état suivant. Homme bien constitué. Absence de troubles moteurs dans les membres, de tremblement et de déviation de la langue. Vue intacte. Souffle systolique à la pointe. Albumine abondante. Dès le premier interrogatoire on remarque des troubles du langage.

Surdité verbale. — Au début de l'interrogatoire, le malade répond

à des questions très simples, mais peu à peu la surdité verbale s'exagère et le malade ne comprend plus les questions posées.

« Montrez-moi vos lunettes. — Oui, mal là » dit le malade. Il répond souvent par des mots belges. Néanmoins il entend toujours bien les mots usuels (couteau, verre...).

Cécité verbale. — Vanq... reconnaît les objets usuels et peut en dire les noms. Le malade aimait autrefois beaucoup la lecture, il ne lit plus maintenant. Il ne peut déchiffrer sans se tromper l'écriture imprimée et ne peut lire l'écriture écrite.

Aphasie. — Pas de troubles moteurs. Répond à tort et à travers, souvent par des mots belges. Reconnaît bien les objets usuels, en indique l'usage, mais ne peut trouver son nom, il appelle une paire de lunettes « pour écrire » et fait le simulacre d'écrire. Il commet des erreurs de noms ; il appelle un crayon « un couteau ». — La construction de la phrase n'est pas trop bouleversée.

L c, lésion corticale — p s. c, prolongement sous-cortical.

Agraphie marquée. Copie mal, autrefois calligraphiait très bien. Ecrit encore plus mal sous la dictée. Si on lui dit d'écrire le nom d'un objet, il ne peut absolument pas, mais si on prononce lentement le nom, il l'écrit alors, mais très mal. Si on le prie d'écrire les lettres de l'alphabet qu'il ne peut lire d'ailleurs, il les prononce à haute voix et les écrit comme il les prononce, mais la prononciation est la prononciation belge.

Amusie. — Le malade n'a jamais chanté.

Troubles intellectuels prononcés. Ces troubles ont peu à peu augmenté, surtout la surdité verbale.

Autopsie. — Néphrite interstitielle. Insuffisance mitrale avec nombreuses végétations sur la mitrale. Hémisphère cérébral droit sain. Sur l'hémisphère gauche, on voit aussitôt un foyer de ramollissement occupant l'extrémité antérieure des trois circonvolutions temporales. C'est la seule lésion visible.

Examen après durcissement. — Intégrité complète du lobe frontal et de la région sous-corticale. Examen sérié et microscopique des pieds de la 2e et de la 3e circonvolution frontale n'a rien montré

(hématoxyline, picro-carmin, Pal). Intégrité du pli courbe et de la face interne de l'hémisphère. Intégrité de l'insula. Ainsi les lésions étaient localisées dans le lobe temporal. La plaque de ramollissement intéresse un peu l'extrémité antérieure de la 1re circonvolution, beaucoup cette même extrémité des deux autres temporales. Elle forme une bande limitée en haut par la scissure de Sylvius, mesurant 3 centimètres de haut sur 2 cm. 1/2 de largeur. Mais sur une coupe horizontale on voit le foyer de ramollissement fuser vers le pli courbe qu'il n'atteint pas d'ailleurs ; la 1re circonvolution temporale est donc ainsi atteinte sur une étendue de 5 centimètres de longueur.

Réflexions. — 1° Notre malade a fait une embolie consécutive à une endocardite de vieille date. L'embolus s'est arrêté dans une des branches descendantes de la sylvienne, amenant un ramollissement de l'extrémité antérieure des circonvolutions temporales.

2° Vanq... a présenté des troubles du langage, en particulier cette variété d'aphasie des polyglottes signalée par M. Pitres.

3° Au point de vue clinique, cette aphasie se manifestait surtout par de la cécité verbale et de la surdité verbale avec paraphasie et paragraphie.

4° Au point de vue anatomo-pathologique, nous avons trouvé intacts les centres moteurs et seul intéressé le centre sensoriel de Wernicke.

5° Aussi, sans vouloir porter un diagnostic trop précis dans une question encore si complexe des aphasies, croyons-nous que le cas de notre malade doit rentrer dans le groupe des aphasies sensorielles.

Kyste mucoïde du gland, par M. le Dr Cestan, ancien interne des hôpitaux.

Jeune homme de 22 ans qui, depuis son enfance, et aussi loin que remontent ses souvenirs, présente, au sommet du gland et sur la lèvre droite du méat uréthral, un petit kyste du volume d'un gros pois régulièrement arrondi, et fluctuant.

La muqueuse qui le recouvre est normale et glisse parfaitement à sa surface, sans présenter d'adhérences avec la paroi du kyste.

Celui-ci n'a jamais occasionné la moindre gêne fonctionnelle ; son début semble devoir être rapporté à une époque très ancienne : notre homme se rappelle l'avoir toujours vu avec ses caractères actuels, sans affirmer cependant qu'il existât à sa naissance.

Le kyste, enlevé avec la portion de muqueuse qui le recouvre, est facilement détaché du tissu spongieux du gland où il s'est creusé une petite cupule. Il contient un liquide clair, peu filant.

A la coupe, et séparée du derme balanique par un feutrage conjonctif à fibres longitudinales, sa paroi propre paraît formée par un stroma conjonctif lâche, à mailles peu serrées, tapissé d'un revêtement épithélial régulier, facilement résistant. Les cellules épithéliales sont hautes, cylindriques ; elles reposent par le pied sur une couche granuleuse, contiennent à leur partie moyenne un gros noyau et à leur extrémité opposée semblent présenter un plateau très faiblement marqué.

Face. Profil.

Réflexions. — Cruveilhier, Fano, Lannelongue, Redard, Dardignac ont observé des kystes mucoïdes analogues, mais sous-préputiaux, aux abords du frein, sans rapports avec la muqueuse balanique, comme dans le cas actuel.

Je me demande s'il ne faudrait pas ranger ce kyste dans les kystes congénitaux.

Des altérations du rein dans l'oïdo-mycose expérimentale, par MM. Roger, professeur agrégé, médecin de l'hôpital de la Porte d'Aubervilliers, et Josué, interne des hôpitaux.

Nous avons l'honneur de présenter à la Société les reins d'un lapin, mort quatre jours après l'inoculation intraveineuse de six gouttes d'une culture d'oïdium albicans dans du bouillon.

Ces reins pèsent 20 grammes chacun, au lieu de 8 grammes, poids du rein normal chez le lapin. Leur surface est criblée de petits tubercules blancs, séparés seulement par de très minimes espaces sains. A la coupe, on voit des tubercules presque confluents dans la substance corticale, beaucoup plus rares dans la pyramide. On trouve aussi des granulations oïdiennes dans le cerveau et le cervelet ; le foie en renferme quelques-unes ; les poumons présentent des foyers d'apoplexie.

L'examen microscopique a porté sur les reins et a été pratiqué après coloration des coupes par le carmin d'alun et le picro-carmin.

A un faible grossissement (obj. A, oc. 3, Zeiss), les granulations se présentent sous l'aspect de petites masses qui, par leur coloration rouge, se distinguent du tissu ambiant ; mais leurs limites ne sont pas absolument nettes et tranchées : des traînées de cellules partent des granulations et forment des prolongements qui s'insinuent entre les tubes du rein. Les parties périphériques des tubercules,

où les cellules sont peu serrées, offrent souvent un aspect gravide : les parties centrales, formées de cellules fortement tassées, sont colorées en rouge foncé. Mais, dans un grand nombre de tubercules, on voit des parties qui prennent mal la matière ; c'est généralement le centre des néoformations qui se présente sous l'aspect d'une tache homogène, jaunâtre, entourée d'un cercle vivement teinté en rouge violet.

En employant un grossissement plus fort (obj. C, oc. 3, Zeiss), on constate que les nodules sont constitués par des amas de cellules embryonnaires ; les portions jaunâtres correspondent à des éléments dégénérés et fusionnés en une masse homogène.

Pour déterminer en quel point les lésions ont pris naissance, il faut étudier les petits nodules embryonnaires. Au niveau de la substance corticale, c'est dans les glomérules, plus rarement autour des vaisseaux intertubulaires que les granulations se développent, on peut encore voir, dans certains tubercules, le bouquet glomérulaire qui est vaguement dessiné et semble guider l'infiltration embryonnaire. Dans la substance médullaire, le tubercule prend toujours naissance entre les tubes.

Amas de cellules embryonnaires abondantes et serrées, développées autour des vaisseaux, dont la périphérie, mal délimitée, s'infiltre plus ou moins loin, dont le centre dégénère ; telle est en résumé la structure des tubercules oïdiens.

Mais là ne se bornent pas les lésions. L'épithélium rénal est profondément atteint. A un fort grossissement (obj. E, oc. 3, Zeiss), on voit qu'un grand nombre de tubes contournés contiennent dans leur lumière des bouchons formés de substance granuleuse et de débris de cellules desquamées. L'épithélium de ces tubes est très altéré. Les éléments n'ont plus de contours nets, par places ils sont creusés de vacuoles ; si les noyaux de certaines cellules se colorent bien, d'autres ne prennent plus la couleur ou la prennent mal. A un degré plus avancé, les éléments épithéliaux ne sont plus représentés que par une masse granuleuse au milieu de laquelle on devine la présence du noyau. Dans les tubes collecteurs, l'épithélium cubique est également altéré ; les contours cellulaires sont moins nets que normalement, le noyau est mal coloré : la lumière des conduits est remplie par une masse colorée en jaune. Entre les tubes on constate des traînées de cellules lymphatiques s'étendant très loin des granulations.

Au niveau de la substance corticale on trouve des hémorrhagies intratubulaires avec desquamation de l'épithélium dont les noyaux se colorent mal. Les capillaires sont gorgés de sang. Les lésions sont très étendues et le tissu n'est normal qu'en des régions fort restreintes.

Sur des coupes colorées par la méthode de Gram puis par le picrocarmin, on se rend facilement compte de la distribution du parasite dans les lésions. Dans les tubercules on trouve des amas d'oïdium, le végétal se présente sous la forme de levures, dont quelques-unes se transforment en filaments. Mais, fait intéressant, les parasites n'occupent que des portions restreintes de certains tubercules.

Des amas de muguet se voient aussi dans les vaisseaux droits et dans les glomérules envahis par les cellules embryonnaires. En aucun point nous n'avons pu constater, contrairement à certains auteurs,

la pénétration du champignon dans les cellules des tubuli, cela tient sans doute à la virulence de notre culture, à la rapidité de l'évolution morbide, à la petite quantité injectée.

Réflexions. — Le fait expérimental que nous venons de rapporter nous a paru intéressant à plusieurs points de vue. Certes tous les auteurs qui ont étudié l'oïdomycose du lapin par injection intraveineuse du champignon (Grawitz, Klemperer, Roux et Linossier, Grasset, Charrin et Ostrowsky) ont constaté la prédominance des lésions rénales dans cette injection. Mais nulle part nous n'avons trouvé d'altérations aussi étendues, avec une augmentation de volume aussi considérable. Nous avons pu établir, de plus, que les altérations ne sont pas localisées autour du parasite, mais s'étendent au loin. Le champignon n'occupe que des parties restreintes de certains tubercules, et cependant il provoque dans les tubes urinifères des lésions épithéliales extrêmement étendues. Cette diffusion des lésions et les dégénérescences soit des cellules embryonnaires, soit des épithéliums, indiquent nettement que les lésions causées par l'oïdium sont sous la dépendance d'une action toxique exercée par le parasite ; le champignon du muguet se comporte donc comme les microbes.

Ces lésions si étendues, ayant entraîné la mort au bout de quatre jours, étaient causées par l'inoculation d'une quantité tout à fait minime (6 gouttes) de culture d'oïdium. Ce champignon était donc très virulent. C'est par des passages successifs, continués pendant un an, qu'on est arrivé à exalter le pouvoir pathogène du parasite et à le rendre apte à tuer très rapidement le lapin, à très petites doses, en produisant des *altérations viscérales considérables.*

Cancers pharyngo-laryngé et stomacal concomitants, par M. Fontoynont, interne des hôpitaux.

V... Philippe, jardinier, 60 ans, entre le 19 octobre 1896, salle Delpech, dans le service de M. le Dr Barth.

Le malade ne peut pas parler. On n'a donc sur lui aucun renseignement. L'inspection révèle au niveau de la région cervicale gauche un gros paquet ganglionnaire de consistance très dure, et le doigt introduit profondément dans le pharynx permet de sentir une grosse masse bourgeonnante et fongueuse qui occupe la paroi latérale gauche et descend jusqu'à l'entrée du larynx.

Le malade avale très difficilement.

Il meurt le 26 octobre avec des signes de gangrène pulmonaire.

Autopsie. — Sur la paroi latérale gauche du pharynx il existe une masse bourgeonnante, partiellement ulcérée, qui se propage jusque sur l'épiglotte dont toute la moitié gauche est envahie. Elle s'étend en bas jusqu'aux cordes vocales supérieures qui elles-mêmes sont ulcérées, surtout à gauche.

De plus au niveau du pylore existe une masse bourgeonnante, à peu près régulièrement circulaire, mesurant six centimètres de diamètre et à base fortement indurée.

Elle est partiellement ulcérée.

L'*examen histologique* de ces deux tumeurs montre que la tumeur pharyngo-laryngée est constituée par un épithélioma lobulé à nombreux globes épidermiques primitifs de la région pharyngée ; tandis que la tumeur stomacale est un épithélioma cylindrique typique de la région du pylore.

Il y a donc coïncidence de deux cancers primitifs chez un même individu, les deux tumeurs ayant évolué parallèlement.

Kyste hydatique de l'os iliaque et du fémur,

par J. Vanverts, interne des hôpitaux (1).

Le nommé P..., âgé de 38 ans, profession d'égoutier, entre le 5 février 1896 à l'hôpital Saint-Antoine, salle Blandin, dans le service de M. Monod.

Antécédents héréditaires. — Nuls.

Antécédents personnels. — Réformé au conseil de révision en 1879 pour varices. En 1886, fièvre typhoïde.

En 1887, sans motif appréciable, P... se met à traîner la jambe gauche ; il se fatigue au moindre effort, il souffre et la douleur entraîne la claudication. Cette douleur est sourde, profonde, assez peu intense... Elle se manifeste dans la région de la hanche gauche et présente un maximum d'intensité au niveau du pli de l'aine et le long du bord interne de la cuisse. Sans irradiations, réveillée par la marche et par la pression, elle cesse sous l'influence du repos pour reparaître sitôt que le malade veut faire usage de son membre. Du côté du *genou*, rien. La cuisse est d'aspect et de volume normaux.

Obligé par son métier de marcher sans cesse avec de lourdes bottes, P... se voit contraint d'interrompre son travail. Dès le début de l'année 1888 il se confine chez lui, et il en est réduit à la plus misérable des inactivités. Il souffre toujours, mais comme la douleur n'a rien d'aigu, comme elle ne détermine pas une impotence fonctionnelle absolue du membre, il n'est pas forcé de garder le lit.

Un médecin consulté à ce moment fait le diagnostic de coxalgie à la période initiale et conseille le repos.

Peu de temps après le malade entre à l'hôpital Saint-Antoine pour une bronchite. On le soigne dans un des services de médecine

(1) La première partie de cette observation a été récemment rapportée par Bron, *Des kystes hydatiques du fémur*, thèse de Paris, 18 décembre 1896, p. 39.

de l'hôpital. On trouve en même temps chez lui un commencement de coxalgie, et on l'engage à se montrer en chirurgie.

Notons qu'il est à cette époque porteur d'une atrophie assez marquée de la cuisse gauche, état qui restera dès lors complètement stationnaire.

En 1889, rien de particulier dans l'évolution du mal.

En 1890, le malade se rend à la Salpêtrière dans le service de M. Charcot. Pour faciliter l'exploration de la hanche dont la pression est très douloureuse, on met le malade sous chloroforme. M. Charcot croit reconnaître chez lui une atrophie musculaire d'origine articulaire et le traite par l'électricité. Cet examen est suivi pendant deux ou trois jours d'une période de souffrances telles que tout changement de position au lit est devenu impossible. Puis se montre une période de calme. Le malade quitte l'hôpital, puis il y retourne s'y faire électriser trois fois par semaine.

Ce traitement dure huit mois. Au bout de ce laps de temps, aucune amélioration notable n'est survenue. Plusieurs médecins sont alors consultés et pensent tous à une coxalgie.

En 1891, P... entre à la Pitié dans le service de M. Le Fort où il reçoit les soins de son remplaçant, M. Beurnier. On fait d'abord le diagnostic de coxalgie et on soumet le malade à l'extension continue. Au bout de huit jours, M. Beurnier fait supprimer l'extension et diagnostique une affection dont le malade ne peut nous rapporter le nom.

Traité par les douches sulfureuses il reste trois mois dans ce service ; puis il passe en médecine chez M. Audhoui où on le soigne par l'antipyrine et les douches froides. Rien n'agit.

Quatre semaines après, il est envoyé à Vincennes. Là les phénomènes s'aggravent ; pour la première fois le repos au lit est marqué par de l'insomnie et de la douleur. Désormais la marche sera fort difficile, la douleur limitant considérablement les mouvements du membre.

Il sort de l'asile de Vincennes et rentre chez lui. Il marche avec des béquilles et s'alite à la moindre fatigue. Un jour de 1893 en montant un escalier, il fait un faux pas et tombe sur son côté malade sans pouvoir se relever. On le porte dans son lit ; il souffre horriblement et ne peut faire aucun mouvement ; la position horizontale est intolérable pour lui, obligé qu'il est, pour avoir un peu de calme, de fléchir la jambe sur la cuisse et de laisser pendre celle-ci en dehors du lit. Néanmoins il ne consulte aucun médecin et reste dans cet état pendant un mois et demi. Puis P... quitte son lit, et grand est son étonnement quand il s'aperçoit que son membre gauche est considérablement raccourci.

Le 6 mai 1895, nouvelle chute. Cette fois le malade se relève de lui-même, et le lendemain, se fait admettre à St-Antoine, dans le service de M. Monod. On songe tout d'abord à une coxalgie : puis on diagnostique une fracture de cuisse avec raccourcissement du membre inférieur gauche de huit centimètres. On fait de l'immobilisation pendant un mois dans la gouttière de Bonnet. Au bout de ce laps de temps, le malade se lève et se promène ; les mouvements n'en sont pas moins très pénibles et les douleurs de cuisse assez vives.

C'est alors qu'en explorant à nouveau le membre malade, on découvre une tuméfaction qui en occupe la partie antérieure et supérieure. On fait une ponction et on retire 350 grammes de pus. Soupçonnant une origine tuberculeuse à l'affection, on injecte à la suite de la ponction de l'éther iodoformé. Trois nouvelles ponctions sont pratiquées ensuite, mais sans donner issue à du pus. La cuisse reste néanmoins empâtée et augmentée de volume dans son tiers supérieur et antéro-externe.

Le malade part pour l'asile de Vincennes le 18 juin 1895 et y passe les quinze jours réglementaires. Son membre diminue légèrement dans la suite pour prendre au début de 1896 un accroissement plus considérable qu'auparavant.

Il est admis à nouveau le 5 février 1896 dans le service de M. Monod. On constate qu'il porte dans la région antérieure de la cuisse une tuméfaction volumineuse, fluctuante. Une seconde tuméfaction se présente également à la partie postérieure du même segment du membre. Ces deux collections communiquent manifestement l'une avec l'autre par un trajet qui croise la face externe du fémur. La peau est saine au niveau de chacune d'elles. L'indolence est à peu près complète. Quant à l'articulation, la mobilisation ou la pression en sont généralement douloureuses.

On fait le diagnostic de coxalgie sur son déclin avec ankylose incomplète et raccourcissement du membre de 5 centimètres.

Lorsqu'on examine les organes susceptibles d'être entachés de tuberculose on trouve au sommet du poumon gauche, en arrière de la poitrine, des signes de phtisie pulmonaire à la période de ramollissement.

Le 8 *février*. — Ponction de la collection postérieure avec l'aspirateur Dieulafoy ; la collection antérieure se vide et s'affaisse du même coup. On retire 400 grammes de pus fluide, bien lié, mais légèrement grumeleux. Puis on injecte 40 grammes d'éther iodoformé; la moitié du liquide à peu près ressort par le trocart.

Le 15. — Nouvelle ponction : 350 grammes de pus. Injection de 40 centimètres cubes d'éther iodoformé.

Le 3 *mars*. — Ponction : 250 grammes de pus. Injection de 40 centimètres cubes d'éther iodoformé.

Le 5. — Sous l'influence d'un traumatisme bien peu accusé ayant agi sur la cuisse, l'articulation de la hanche devient plus douloureuse ; P... ne peut plus marcher avec des béquilles et est obligé de garder le lit. La douleur s'irradie dans toute la cuisse gauche. Cependant la tuméfaction ne change ni de consistance ni de volume.

Le 18. — Ponction : 130 grammes de pus. Injection de 30 centimètres cubes d'éther iodoformé.

Le 2 *avril*. — On fait de l'extension continue sur la cuisse.

Le 7. — Les douleurs sont plus vives. La collection bombe légèrement à la partie postérieure et la peau semble amincie. Ponction : 220 grammes de pus. Injection de 40 centimètres cubes d'éther iodoformé.

Le 13. — Diminution des douleurs.

Le 1er *mai*. — La collection s'ouvre à la partie postéro-externe de la cuisse, à l'union de son tiers supérieur et de ses deux tiers inférieurs ; elle se vide. Pansement iodoformé. Suppression de l'extension continue.

Le 20. — En saisissant le fémur par ses deux extrémités, on détermine des mouvements anormaux et de la crépitation. Cette exploration est peu douloureuse. Deux petites ulcérations existent à la partie postérieure de la cuisse.

Le 21 *juin*. — A chaque pansement s'écoule par ces deux ulcérations une grande quantité de pus. Un stylet introduit dans le trajet nous conduit dans une grande cavité dont le fond repose directement sur l'os.

La collection antérieure n'existe plus. Mais bientôt on remarque au pli de l'aine, tout près du pubis, une collection fluctuante recouverte d'une peau rouge, luisante, chaude, tendue. Ponction blanche.

Le 7 *juillet*. — Intervention chirurgicale : au niveau du trajet fistuleux et entre les masses musculaires postérieures et latérales, M. Arrou fait sur la partie postéro-externe de la cuisse une incision verticale de quinze centimètres de long; cette incision s'étend en profondeur jusqu'à l'os. On introduit le doigt dans la plaie : à sa partie supérieure, on arrive dans une vaste cavité pleine de pus et de vésicules hydatiques. Cette cavité est limitée par une membrane granuleuse. On trouve à ce niveau que le fémur est fracturé, broyé, dilacéré comme par un coup de mine. Très loin, dans la profondeur, le doigt arrive sur le grand trochanter. Cette exploration donne issue à une assez grande quantité de sang. — Tamponnement à la gaze iodoformée, application de quelques pinces à forcipressure sur les vaisseaux qui saignent. Les lèvres de la plaie ne sont pas suturées.

A la partie inférieure de la plaie, un second diverticule, plein de pus, laisse s'échapper également des hydatides. Second tamponnement à la gaze iodoformée.

Les vésicules, examinées par M. Macaigne, sont reconnues stériles.

Les heures et les jours suivants se déroulent au milieu de douleurs atroces. Les pansements surtout sont très appréhendés par le malade.

Le 11. — Désarticulation de la hanche. — Anesthésie chloroformique. La compression de l'aorte par un aide vigoureux supprime tout battement dans la fémorale. L'hémorrhagie est ainsi insignifiante.

Le membre enlevé, on se rend facilement compte du point précis où se trouvait le maximum des lésions. C'est au niveau du petit trochanter, ou, si l'on veut, à la base du trochanter que la tumeur s'est développée. Il existe en ce point un éclatement du fémur en un nombre considérable de fragments osseux, tous plus ou moins adhérents au périoste et aux tissus fibreux voisins, très durs, et noyés dans un liquide puriforme renfermant des vésicules. Le plus gros de ces fragments est formé par la tête fémorale ; on l'enlève au davier de Farabeuf. Le doigt explorant la cavité cotyloïde trouve qu'elle est déformée, dénudée, rugueuse, dépourvue de son revêtement cartilagineux, mais qu'elle est encore résistante, et qu'elle n'est ni défoncée, ni brisée comme le fémur.

En cinq points différents, au centre même des lambeaux, le doigt ouvre des cavités puriformes, non tapissées de membrane proligère, mais riches en vésicules de tout volume, et remarquables par les diverticules qu'elles envoient dans les interstices musculaires. Toutes ces cavités sont grattées à la curette.

Il ne semble pas prudent de pousser plus loin l'intervention et d'attaquer au ciseau une cavité cotyloïde, d'ailleurs très profondément située, non séquestrée et peut-être même capable de vivre.

Les lambeaux ne sont suturés que dans leur partie antérieure. Leur moitié postérieure, siège des plus gros abcès, est bourrée de gaze iodoformée et livre passage à un long et volumineux drain que l'on enfonce très profondément. Catguts sur quelques artères : six pinces laissées à demeure sur des vaisseaux difficiles à lier.

Durée de l'opération : une heure et quart.

Fig. 1. — Face externe de l'os iliaque.

Suites opératoires (résumées). — Quelques heures après l'opération, cyanose, faiblesse et rapidité du pouls ; température 39°5. Inhalation d'oxygène, injection intra-veineuse de sérum artificiel, etc. Le malade revient à lui.

Les jours suivants l'état général est bon, la température presque normale (37°2 à 37°8), le pouls rapide (120 à 160).

Bientôt (15 juillet) le moignon se met à suppurer. Pansement quotidien avec injections antiseptiques variées.

Plusieurs foyers se sont formés dans les tissus du moignon. On les ouvre et on les draine. Le trajet qui conduit à l'os iliaque et qui a été tenu soigneusement béant, ne cesse de donner du pus. Il existe sans doute quelque lésion osseuse nouvelle du côté de la

cavité cotyloïde, à moins que pour motiver cette suppuration, il ne reste quelque fragment de fémur. Le malade s'affaiblit de plus en plus.

1er *décembre.* — Amaigrissement considérable, cachexie, téguments jaune paille ; perte de l'appétit ; toux (tuberculose). Le moignon continue à suppurer. La température ne dépasse jamais 38°.

Mort le 14 décembre.

Autopsie. — L'os iliaque gauche baigne dans le pus. En arrière de l'épine sciatique on trouve une petite vésicule hydatique renfermant deux vésicules filles.

Fig. 2. — Face interne de l'os iliaque.

Les lésions de l'os iliaque (1) sont très étendues ; elles sont constituées par des pertes de substance de l'os qui est rouge en plusieurs points et qui ne présente aucune trace de réaction au contact de l'agent de destruction ; nulle part en effet n'existent d'ostéophytes ni d'hyperostoses.

La branche horizontale du pubis est complètement détruite ; le corps du pubis, ou plutôt la région de l'angle, présente une excavation au niveau de sa partie externe (fig. 1). Un trait complet de fracture, parti du bord postérieur de l'os au niveau de la partie inférieure

(1) La pièce sera déposée au musée Dupuytren.

de la grande échancrure sciatique, se dirige obliquement en bas, en avant et en dedans, sépare l'ischion en deux fragments et va se terminer sur le rebord postérieur du trou obturateur. Le fond de la cavité cotyloïde est complètement détruit ; son pourtour est partout aminci et en certains points est réduit à une bandelette osseuse.

La face externe de l'aile iliaque est percée de trois orifices qui conduisent dans de véritables tunnels irréguliers qui parcourent l'os; certains de ces canaux sont borgnes, d'autres vont se terminer sur la face interne de l'os ou au niveau de la cavité dont l'ilion est creusé à sa partie antéro-inférieure. Cette cavité, vaste et irrégulière, à parois poreuses, s'ouvre à la face externe de l'os par un large orifice à bords déchiquetés et à la face interne par deux orifices analogues. Elle renferme un volumineux séquestre, mobile, dont la forme irrégulière est à peu près celle d'un prisme triangulaire de 6 à 7 centimètres de longueur sur 3 à 4 centimètres de largeur. Ce séquestre est très léger, raboteux, poreux, vermoulu.

Les lésions de la face interne de l'os (fig. 2) sont analogues et correspondent à celles de la face externe. On y trouve l'ouverture de la cavité séquestrale, les orifices des tunnels qui parcourent l'aile iliaque, la perte de substance qui répond au fond de la cavité cotyloïde, la vaste échancrure que présente l'ischion au niveau du trait de fracture qui le divise en deux fragments.

Les différents viscères, et en particulier le foie, présentent de la dégénérescence amyloïde.

Les poumons sont atteints de tuberculose à la période de ramollissement.

Réflexions. — Cette observation peut se résumer ainsi : Il y a 9 ans le malade, alors âgé de 31 ans, a commencé à souffrir du membre inférieur gauche. Examiné par différents médecins et soigné dans plusieurs services hospitaliers, il fut considéré pendant ces neuf années comme atteint de coxalgie. Ce diagnostic était d'autant plus justifié que les poumons présentèrent à un certain moment les signes certains de tuberculose. A plusieurs reprises, dans le cours des deux dernières années, on pratiqua la ponction de collections qu'on supposa provenir de la lésion tuberculeuse de l'articulation coxo-fémorale : et en effet le liquide qu'on en retirait avait l'aspect macroscopique du pus tuberculeux. Malheureusement on ne songea pas, étant donné qu'aucun doute ne planait sur le diagnostic, à pratiquer l'examen microscopique de ce liquide, qui seul pouvait mettre sur la voie du véritable diagnostic et qui aurait permis une intervention plus précoce et peut-être plus efficace ? Après chaque ponction on injecta de l'éther iodoformé dans le foyer. Par deux fois, à l'occasion d'un traumatisme peu violent, se produisit une fracture de cuisse ; la première seule se consolida. Enfin,

l'abcès s'étant ouvert spontanément et étant devenu fistuleux, on se décida à intervenir d'une façon plus énergique pour traiter ce foyer qu'on considérait encore comme tuberculeux. On trouva le fémur envahi et détruit par les hydatides qui avaient causé la fracture et produit la collection séro-purulente ponctionnée à plusieurs reprises. Les lésions n'étaient pas limitées au fémur; elles atteignaient l'articulation de la hanche et l'os iliaque. Aussi, malgré la désarticulation coxo-fémorale, la suppuration persista abondante, le malade se cachectisa de plus en plus et finit par succomber cinq mois après l'intervention.

L'autopsie montra que l'os iliaque était en grande partie détruit par les hydatides et qu'il baignait dans le pus. En somme ce malade mourut de suppuration prolongée, entretenue par les lésions de l'os iliaque.

Nous ne pouvons donc nous ranger à l'avis de Bron qui, ayant estimé que le malade mourrait de tuberculose pulmonaire et non de sa lésion hydatique, a tiré de ce fait des conclusions erronées sur le pronostic de l'affection et sur la valeur de l'intervention dans les kystes hydatiques du fémur.

L'erreur de diagnostic qui a consisté à considérer comme tuberculeuse cette lésion hydatique du fémur jusqu'au moment de l'intervention ne doit pas nous étonner. Cette confusion est, on le sait, la règle dans les cas de ce genre et a malheureusement des conséquences parfois très graves en retardant une intervention qui pour être efficace doit être précoce. Elle était d'autant plus difficile à éviter dans notre cas que le malade était atteint de tuberculose pulmonaire (au moins à une certaine période de l'affection) et que, contrairement à la marche clinique habituelle des kystes hydatiques des os, la lésion s'était manifestée de bonne heure par des troubles douloureux.

Il est cependant permis de se demander si, grâce à un diagnostic posé plus rapidement, l'intervention plus précoce aurait été suivie de succès dans notre cas. En présence de lésions aussi importantes atteignant l'os iliaque et le fémur, il est difficile d'établir le point de départ des lésions qui par l'articulation coxo-fémorale ont été transmises d'un os à l'autre. Ainsi, bien que d'après la marche des accidents il semble que le fémur ait été attaqué le premier, on ne peut être affirmatif à ce sujet. Quoi qu'il en soit, les lésions de l'os iliaque étaient assez accentuées pour qu'on puisse conclure qu'elles étaient

anciennes ; et, comme ces sortes de lésions échappent presque complètement à nos moyens actuels d'intervention, on peut aussi conclure qu'une opération pratiquée plusieurs mois auparavant aurait probablement été insuffisante.

Nous attirons enfin l'attention sur les caractères du séquestre inclus dans l'ilion. Certains d'entr'eux, porosité, légèreté, sont analogues à ceux qu'on a décrits comme spéciaux aux séquestres des os envahis par les hydatides. Mais il est rare que ces séquestres aient un volume aussi considérable. Aussi, étant donné que l'os iliaque baignait dans le pus, il est probable que les microbes de la suppuration ont uni leur action à celle des hydatides pour mortifier une portion aussi importante de l'os.

Rechute de fièvre typhoïde. Mort au cinquième jour. Côlotyphus, par A. Gouget et R. Fauquez, anciens internes des hôpitaux.

G... Marie, 26 ans, couturière, entre le 30 décembre 1896 à la Pitié, dans le service de M. le professeur Jaccoud, au onzième jour d'une fièvre typhoïde. A partir du 14, elle s'était sentie mal à l'aise, sans appétit. Le 19, elle se purgea, et, le lendemain, elle se trouvait suffisamment remise pour aller au théâtre. Mais, là, elle fut prise de frissonnements répétés, d'une violente céphalalgie, et dut rentrer chez elle et s'aliter.

A son entrée dans le service, elle présentait un facies pâle et un certain degré d'amaigrissement. Température vespérale : 39°. Cinq à six selles jaune ocre, par jour. Douleur et gargouillement dans la fosse iliaque droite. Taches rosées. Grosse rate. Un peu de toux et d'expectoration muqueuse. Signes de bronchite généralisée, assez intense. Pas d'albumine. Un peu d'agitation, de délire la nuit. Sérodiagnostic positif.

Traitement : lait, potion cordiale avec 40 grammes de rhum. Six lotions vinaigrées.

Du 30 décembre au 11 janvier, la fièvre typhoïde évolua normalement, sans phénomène nouveau, avec des allures plutôt bénignes, la température n'ayant dépassé qu'une fois 39° (39°4) dans la période d'état. La durée de cette première atteinte fut donc de 22 jours. L'apyrexie persista sept jours et demi, pendant lesquels la convalescence s'établit franchement. La diarrhée avait complètement cessé.

Le 18, à la suite d'un écart d'alimentation (la malade avait pris de la nourriture solide, et même en assez grande abondance), surviennent des vomissements bilieux, avec retour de la diarrhée et violente céphalalgie. Le soir, la température remonte à 38°.

Le 19, les vomissements continuent. Sept à huit selles jaune ocre. La température atteint 38°8 le matin, 40°2 le soir.

Le 20, cessation de vomissements. Mais, depuis la nuit, les selles sont mélangées de sang. Quelques taches rosées sur l'abdomen. Rate

volumineuse. Quelques râles de bronchite. Prostration absolue. Temp. : 38° et 38°6.

Le 21, l'hémorrhagie intestinale continue, mais peu abondante, 38° et 40°. Un peu de délire la nuit.

Le 22, 39° le matin. Mort dans l'après-midi.

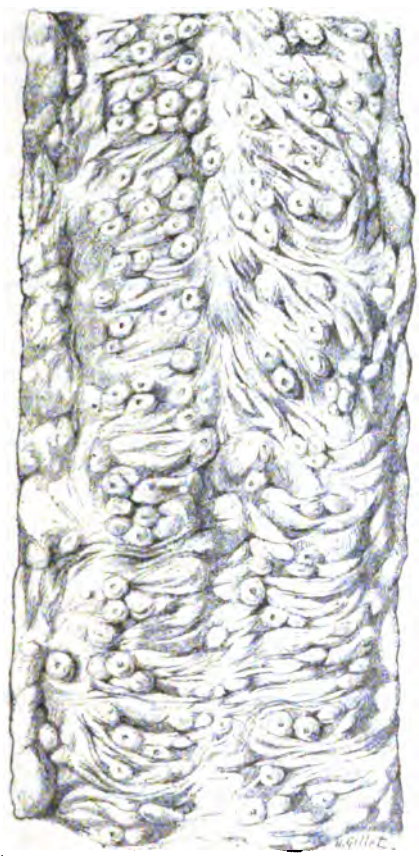

Autopsie. — L'intestin contient environ un demi-verre de sang coagulé.

Dans l'*intestin grêle*, huit plaques de Peyer seulement sont atteintes. Trois sont simplement tuméfiées, les cinq autres sont ulcérées, en partie ou en totalité. La plus importante de ces ulcérations, située à quelques centimètres de la valvule iléo-cæcale, irrégulière, et de l'étendue d'une pièce de deux francs environ, est en voie de cica-

trisation : son fond est uniformément grisâtre et lisse. C'est cependant sur un point de son bord qu'a pris naissance l'hémorrhagie. A ce niveau, la surface est un peu plus déprimée, et revêtue d'un caillot assez adhérent.

Outre ces lésions des plaques de Peyer, un grand nombre de follicules clos de l'iléon sont tuméfiés.

Le *gros intestin*, sur toute son étendue, y compris le rectum, est criblé de follicules clos augmentés de volume (atteignant à peu près tous celui d'un pois), saillants, et tous exulcérés à leur centre. Ils sont particulièrement confluents sur le cæcum, le côlon ascendant et le côlon transverse (V. la figure ci-jointe). En revanche, l'appendice iléo-cæcal est sain.

Estomac. — Le pylore, adhérent à la vésicule et à la partie adjacente du foie, est le siège, sur sa demi-circonférence inférieure, d'un épaississement manifeste, mesurant plus d'un centimètre, ferme, et blanchâtre, d'aspect fibreux à la coupe. L'examen histologique a montré qu'il s'agissait d'un myome. Entre les fibres musculaires se voient çà et là quelques culs-de-sac glandulaires. L'orifice pylorique a conservé son diamètre normal. Immédiatement au-dessus du pylore se trouve une petite exulcération de la muqueuse gastrique à fond noirâtre.

Les *ganglions mésentériques* sont augmentés de volume.

La *rate* est volumineuse (295 gr.) et diffluente. Près de son bord interne elle présente à sa surface une plaque fibro-cartilagineuse du diamètre d'une pièce de 2 francs environ.

Foie: 1420 grammes. Quelques adhérences cellulo-fibreuses relient le lobe droit au diaphragme et la face inférieure du lobe gauche à la plaque fibro-cartilagineuse de la rate. Le foie est pâle, mou, d'aspect gras à la coupe. La vésicule est saine.

Les *reins* sont grisâtres et mous, chacun pèse 130 grammes. Le rein droit présente sur son bord externe deux dépressions d'aspect cicatriciel, correspondant sur la coupe à des tractus fibreux s'enfonçant vers le hile.

Les *capsules surrénales* sont un peu augmentées de volume.

Le *pancréas*, volumineux (80 gr., avec 22 cent. de long), paraît sain.

Le *cœur* pèse 316 grammes avec l'aorte. Coupe d'aspect un peu pâle.

Quelques petites plaques jaunâtres d'athérome à l'origine de l'aorte.

Les *poumons* sont sains, à part un peu de congestion des bases. Le poumon gauche est relié au diaphragme par quelques adhérences celluleuses assez résistantes.

Réflexions.— Le fait précédent nous paraît intéressant surtout en raison de la confluence des altérations du gros intestin. C'est un cas type de rechute de fièvre typhoïde due à un côlotyphus, auquel la malade a succombé en quatre jours, après avoir surmonté une première atteinte relativement bénigne. Celle-ci avait frappé surtout l'intestin grêle, ainsi que

l'atteste l'état avancé des lésions des plaques de Peyer (l'une d'elles est même en voie de cicatrisation).

La seconde atteinte a frappé le gros intestin : là, en effet, les lésions, toutes de même date, sont relativement récentes. Si les follicules clos ont pu être tous exulcérés quatre jours seulement après le début de la rechute, cela tient sans doute à ce qu'ils avaient subi déjà une légère altération du fait de la première atteinte, et l'écart de régime commis par la malade a dû singulièrement contribuer à avancer leurs lésions.

Quoi qu'il en soit, notre cas est à rapprocher d'un cas analogue observé par M. Cornil en 1872, et dans lequel une côlite était également le substratum anatomique de la rechute. Nous sommes d'ailleurs loin d'en conclure que de pareils faits soient la règle.

Quant à l'issue fatale, elle ne saurait être attribuée à l'hémorrhagie intestinale vu sa faible abondance.

La véritable sidération qui frappa la malade 48 heures après le début de la rechute doit évidemment faire attribuer la mort à une intoxication d'emblée particulièrement intense.

FÉVRIER

—

Séance du 5 février 1897.

PRÉSIDENCE DE M. CORNIL

Cancer du rectum. — Propagation secondaire pleuro-pulmonaire. — Coexistence avec un fibrome utérin, par GEORGES LUYS, interne des hôpitaux.

La nommée B... Sophie, âgée de 56 ans, tripière, entre à l'hôpital Laënnec dans le service de M. Oulmont, salle Legroux, lit n° 18, le 12 novembre 1896.

Rien d'important à signaler dans ses antécédents soit héréditaires soit personnels. Les règles, qui ont débuté à 13 ans, ont toujours été régulières jusqu'à l'âge de 53 ans, époque à laquelle a eu lieu la ménopause. La malade n'a jamais fait de fausses couches et n'a jamais eu d'enfant. Jamais elle n'a eu de métrorrhagies ni de leucorrhée.

Le début de la maladie semble ne remonter qu'à six mois au dire de la malade. C'est à ce moment seulement que commencent les douleurs au moment de la défécation ; et c'est là le seul symptôme pendant environ trois mois. Trois mois après, la malade commençait à accuser des périodes de constipation opiniâtre durant cinq à six jours, périodes suivies de débâcles considérables de matières fécales. En même temps, elle s'aperçoit que ses matières étaient teintées de sang. Ce sang était rouge, intimement uni avec les matières, et mélangé de glaires.

Jamais, en dehors des selles, il n'y a eu d'évacuation de sang pur, jamais de mélæna.

Depuis un mois la malade constate qu'elle maigrit considérablement. Elle était auparavant très forte, et ce n'est que depuis ce moment que, grâce à l'amincissement de la paroi abdominale antérieure, elle s'aperçoit de l'existence d'une tumeur abdominale considérable, qui ne semble du reste la gêner en aucune manière. Cependant comme elle perd ses forces, elle est obligée de s'aliter. Elle a en même temps des épreintes rectales douloureuses. De plus elle a maintenant des difficultés de la miction : il lui est impossible d'uriner couchée. Elle doit être debout pour évacuer ses urines.

Depuis une semaine, la malade commence à être oppressée, et c'est à cause de cette dyspnée qu'elle se décide à entrer à l'hôpital le 12 novembre au soir.

A son arrivée, la malade était presque asphyxiante, ses extrémités étaient cyanosées. Cet état, coïncidant avec la constatation d'un épanchement pleural à gauche, nécessite la thoracentèse d'urgence.

On évacue ainsi deux litres de liquide de teinte hémorrhagique.

Le lendemain, la malade était moins dyspnéique ; on constate cependant que bien que les signes d'épanchement aient disparu, il

subsiste néanmoins une matité absolue dans tout le côté gauche de la poitrine. Le cœur ne semble pas déplacé.

En découvrant l'abdomen on peut constater, par la palpation, l'existence d'une tumeur du volume d'une tête de fœtus à terme. Cette tumeur est médiane, dure, bien limitée et mobile ; elle donne l'impression d'un fibrome de l'utérus.

Par le toucher vaginal, on sent le col de l'utérus qui est effacé et très petit. Tandis que la paroi vaginale antérieure est souple, au contraire la paroi postérieure est dure, douloureuse à la pression et comme blindée.

Par le toucher rectal on peut sentir à 3 ou 4 centimètres au-dessus de l'orifice anal une masse extrêmement dure, légèrement bosselée, irrégulière, avec des anfractuosités. Tandis qu'on sent nettement sa limite inférieure, il est impossible de délimiter son bord supérieur qui semble devoir être situé très haut. Le doigt retiré de l'anus n'est pas recouvert de sang.

Les jours suivants la malade présente de nouveau de la dyspnée et un pouls très faible.

Une série de ponctions est faite tous les deux ou trois jours et l'on ramène chaque fois du liquide hémorrhagique dont la quantité varie de 800 grammes à un litre et demi. Le liquide est examiné au microscope : on y constate la présence de grandes cellules rondes de dimensions considérables et çà et là quelques rares nids de cellules cylindriques.

Chaque fois qu'une ponction est faite, on constate aussitôt après une matité absolue dans toute l'étendue du poumon gauche. Les vibrations thoraciques ne donnent que de faibles renseignements.

La température oscille entre 37 et 38°. L'expectoration, bien que constamment sanglante, n'avait pas les caractères de gelée de groseille. Cependant la malade s'affaiblit de plus en plus, et meurt le 30 novembre.

Autopsie le 1er décembre. — A l'ouverture de l'abdomen, ce qui frappe tout d'abord c'est la présence d'un énorme fibrome de l'*utérus*. La tumeur est parfaitement mobile et n'a contracté aucune adhérence avec les organes voisins.

Le *rectum* offre une consistance extrêmement dure, et ses parois sont notablement épaissies. Il est sectionné longitudinalement et l'on peut alors constater au-dessus de l'anus, et distante de lui d'environ trois à quatre centimètres, l'existence d'une tumeur.

Cette tumeur est nettement limitée au niveau de son bord inférieur qui est saillant et surplombe la muqueuse saine du bord inférieur de l'intestin. Elle s'étend sur une longueur d'environ 10 centimètres et se termine du côté de l'S iliaque par un bord saillant très net et facile à voir.

Dans son ensemble, la tumeur semble donc présenter la forme d'un long rétrécissement (fig. 1) (1). On constate sur la face muqueuse de nombreuses anfractuosités constituées par des enfoncements de la muqueuse. Mais nulle part on ne peut rencontrer la présence d'ulcérations. Une section faite en pleine tumeur ne laisse écouler aucun liquide : la surface de la coupe est absolument sèche.

(1) Cette figure est due à l'obligeance de M. Raulin, externe des hôpitaux.

La *plèvre gauche* est très notablement épaissie, elle présente des adhérences nombreuses. On constate facilement sur toute sa surface mais principalement au niveau de sa position diaphragmatique des noyaux blancs de la grosseur d'une lentille, ayant l'aspect de taches de bougie et donnant l'impression du cancer pleuro-pulmonaire.

Fig. 1.

Le *poumon gauche* est parsemé sur une grande partie de sa surface par les mêmes nodules blancs que ceux signalés sur la plèvre.

La section du poumon ne permet de constater la présence d'aucune masse néoplasique. Le carcinome semble donc être infiltré et diffus dans tout le parenchyme pulmonaire.

Le *poumon droit* présente également, au niveau de la scissure in-

terlobaire entre le lobe moyen et le lobe supérieur, des noyaux similaires à ceux du côté gauche.

Le *foie* est gros, graisseux, pèse 1650 grammes.

Le *cœur*, la *rate*, les *reins*, semblent sains.

Examen histologique. — Une série de coupes est pratiquée :

1° Sur l'utérus ;

2° Sur le rectum, tant en pleine tumeur que sur les confins du néoplasme et de la muqueuse saine ;

3° Sur la plèvre, au niveau des taches blanches lenticulaires ;

4° Sur le poumon, tant dans ses parties superficielles que dans sa profondeur.

Sur la coupe de l'utérus, on constate qu'au point de vue histologique, on a affaire à un fibrome sans qu'on puisse constater la moindre néoformation épithéliale.

La coupe du rectum prise au niveau des confins de la muqueuse saine et de la tumeur nous permettra de suivre les différents stades d'évolution du néoplasme.

D'une manière générale nous pourrons constater sur cette préparation que sous le revêtement muqueux, il existe une infiltration néoplasique dissociant non seulement la sous-muqueuse, mais aussi les premières fibres circulaires de la couche musculaire et atteignant même en certains points la couche longitudinale. A un grossissement plus considérable, on voit que l'on a affaire à un épithélioma cylindrique en voie de dégénérescence colloïde.

Si nous voulons étudier le processus évolutif du néoplasme, nous devrons d'abord rechercher les éléments jeunes de la tumeur, c'est-à-dire le début, l'élément typique de l'épithélioma.

Pour rencontrer ces éléments jeunes il nous faut aller dans les points où la tumeur envahit le muscle. Nous trouverons alors à ce niveau des culs-de-sac soit seuls, soit agminés, au nombre de cinq ou six, et séparés par de minces tractus conjonctifs. Sur certains de ces culs-de-sac on peut voir des cellules épithéliales caractéristiques. Tel semble être le premier stade d'évolution de la tumeur.

Mais bientôt les cellules épithéliales subissent la dégénérescence colloïde, le protoplasma devient hyalin et la cellule elle-même n'est plus représentée que par une série de noyaux plongés dans une masse vaguement fibrillaire et amorphe et ne présentant pas de contours. Des culs-de-sac encore bien formés contiennent des cellules constituées par un protoplasma clair et parsemé de vacuoles incolores ayant un aspect réticulé et contenant un noyau ovoïde. D'autres culs-de-sac ont perdu leur caractère tubulé et l'on se trouve en présence de nappes de tissu amorphe réticulé transparent parsemé de groupes de noyaux disposés en séries circulaires et répondant exactement à l'existence des tubes glandulaires néoplasiques qui ont subi la transformation colloïde.

Ces groupes sont séparés par des traînées conjonctives ou musculaires qui forment des alvéoles (Fig. 2).

Cette disposition semble répondre au second stade d'évolution de la tumeur.

A un degré plus avancé, enfin — c'est-à-dire au dernier stade d'évolution du néoplasme — on a simplement des lacunes limitées par un tractus faiblement amorphe contenant une substance colloïde mal

colorée et parsemée de noyaux aberrants et déformés. Cet aspect résulte de la fonte cellulaire et de leur transformation colloïde (Fig. 3).

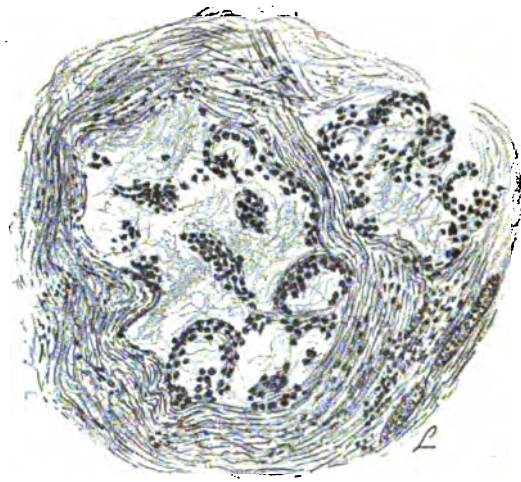

Fig. 2.

Nous devons faire remarquer deux autres aspects un peu différents de l'épithélioma. Tantôt on constate des nappes parsemées d'un nom-

Fig. 3.

bre infini de petites cellules rondes paraissant résulter d'un processus inflammatoire très actif, mais qu'on peut considérer comme une multiplication des cellules néoplasiques, car elles ont une disposition vaguement tubulaire, analogue à l'épithélioma tubulé atypique, les noyaux étant très petits en raison de leur multiplication extrême. Tantôt la tumeur est caractérisée par une agglomération informe de cellules dont le protoplasma est clair et peu abondant, etdont le noyau est ovoïde et irrégulier. La transformation graduelle de ces cellules et leur dégénérescence colloïde peut être observée, car quelques-unes d'entre elles possèdent un protoplasma vacuolaire peu abondant. Dans leur ensemble, ces cellules sont disposées en lignes irrégulières rappelant la disposition tubulaire.

Fig. 4.

La coupe de la plèvre faite au niveau des saillies blanches lenticulaires donne l'impression et l'aspect du carcinome alvéolaire. On voit, ainsi qu'il est représenté dans la figure 4, des tractus conjonctifs nettement colorés par le picro-carmin. Ces tractus sont minces et limitent les alvéoles de dimensions variées mais petites. Elles contiennent des cellules de formes irrégulières, mais caractérisées par la présence d'un noyau volumineux, parfois même gigantesque. Leur protoplasma est abondant : tantôt très bien limité, tantôt sans contours précis.Ces cellules ne paraissent pas avoir subi la dégénérescence colloïde. Néanmoins, en certains points qui paraissent plus avancés et dans lesquels les parois alvéolaires sont plus épaisses, on peut voir que quelques cellules présentent des vacuoles protoplasmatiques

qui nous semblent représenter le premier stade de leur transformation.

On retrouve là, un peu la même disposition que nous avons signalée comme le deuxième aspect particulier observé sur les coupes du rectum (1).

La coupe du poumon gauche nous permet de constater la présence de nappes de carcinome alvéolaire. On y voit, de même que dans la coupe précédente, des cellules à noyaux très volumineux, très irréguliers, en voie de kariokynèse. Ces nodules cancéreux de poumon ne montrent pas de dégénérescence colloïde dans leur ensemble, néanmoins dans certains points il existe des cellules présentant des vacuoles protoplasmiques, lesquelles indiquent vraisemblablement un premier stade de dégénérescence colloïde.

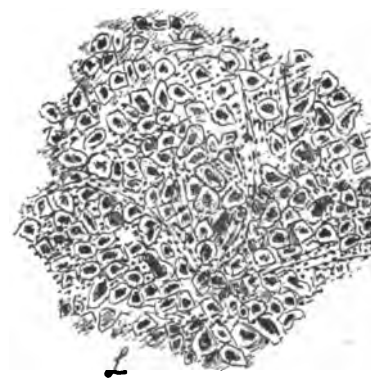

Fig. 5.

Réflexions. — En résumé, au point de vue macroscopique, nous rappellerons l'aspect spécial du néoplasme rectal en forme de rétrécissement annulaire dans une étendue de 8 à 10 centimètres. — D'autre part la constatation de noyaux cancéreux, développés avec les mêmes caractères, dans les deux poumons, permet d'éliminer complètement l'hypothèse d'un cancer primitif du poumon, coïncidant avec un cancer primitif du rectum.

D'un autre côté, d'après l'examen histologique, bien que le type cellulaire observé dans la plèvre et le poumon ne soit pas absolument semblable à celui rencontré dans la tumeur rectale, il nous semble légitime de croire que le cancer

(1) Nous devons ces dernières figures à l'obligeance de M. Lefas, externe des hôpitaux.

pleuro-pulmonaire a été la propagation du cancer rectal. Si la dégénérescence colloïde n'est pas parfaitement typique dans le poumon, cela tient sans doute à une multiplication cellulaire très active et atypique.

Enfin nous signalerons la coexistence chez un même sujet d'un fibrome de l'utérus et d'un cancer du rectum avec indépendance complète de ces deux tumeurs.

Hygroma hématique prérotulien (hématocèle prérotulienne), par H. Morestin.

Certains hygromas subissent une curieuse transformation. Leur paroi s'épaissit et s'indure, leur surface interne devient irrégulière et végétante, des hémorrhagies se produisent au niveau de ces bourgeons de nouvelle formation, et le contenu du kyste prend l'aspect d'une bouillie ocreuse ou rougeâtre. Bref, l'ensemble rappelle d'une façon frappante l'hématocèle de la tunique vaginale. Cette comparaison est venue naturellement à l'esprit de tous ceux qui ont eu l'occasion d'observer des cas de ce genre, et l'examen microscopique de la poche a toujours prouvé que ce rapprochement était parfaitement justifié, en montrant des lésions pour ainsi dire identiques. Je viens d'observer une de ces tumeurs hématiques, lentement développées dans une bourse séreuse, véritable hématocèle prérotulienne.

La maladie évoluait depuis douze ans. L'absence de douleurs et la crainte des chirurgiens avaient pendant cette longue période retenu la pauvre femme qui fait le sujet de mon observation.

Chaque jour elle remettait au lendemain, et les lendemains s'accumulant, la tumeur primitivement toute petite, grossit peu à peu, et devint aussi volumineuse qu'une tête d'adulte. Fatiguée de traîner cette lourde masse, elle s'est enfin décidée à venir à Broussais.

La tumeur remonte jusqu'à mi-cuisse et couvre le tiers supérieur de la jambe. Elle est sphérique, lisse, fluctuante. Elle paraît mobile au-devant de la jointure, mais adhère à la peau du côté interne. L'articulation est indemne. La présence d'une collection prérotulienne, indépendante de toute lésion osseuse ou articulaire, développée lentement, sans douleurs, avec un état général excellent, ne permettait guère de songer à autre chose qu'à un hygroma de la bourse séreuse qu'on rencontre normalement dans cette région. La palpation du kyste ne nous révélait rien de bien particulier. Mais la recherche de la transparence pouvait dans une certaine mesure aider à reconnaître la nature du contenu. Cette explication a été faite, et a permis de constater qu'il n'y avait nulle part de transparence.

J'étais ainsi conduit à soupçonner le caractère hématique de ce vieil hygroma. Un autre signe venait à l'appui de ce diagnostic. La malade en effet avait remarqué que de temps à autre, quand par exemple elle s'était un peu fatiguée, ou que sa tumeur s'était heur-

tée à quelque meuble, la poche devenait rapidement plus tendre et plus grosse, et en même temps qu'elle y percevait une sensation de lourdeur et de gêne.

L'extirpation, faite à la cocaïne, a été un peu délicate, car toute la partie profonde du kyste adhérait d'une façon assez intime à la rotule et au manchon péri-articulaire. Il y avait en outre, entre la peau et le kyste proprement dit, un foyer gros comme le poing rempli d'une bouillie grisâtre, rappelant la purée de marrons.

Bref après avoir réséqué les téguments en excès, je réunis par première intention, et au bout de quelques jours la malade était guérie.

La poche ouverte, il s'en est écoulé une quantité considérable d'un liquide épais, d'un rouge ocreux grisâtre, que je ne saurais mieux comparer qu'au potage affectionné des Francs-Comtois et désigné sous le nom de gaudes.

Toute la surface interne de la cavité était très irrégulière, hérissée de saillies couvertes de détritus grisâtres. La paroi elle-même était épaisse d'un demi-centimètre, ferme, résistante, donnant la sensation du cuir. MM. Besançon et Fredet ont eu la complaisance d'examiner pour moi des fragments de cette poche. Ils ont trouvé au-dessous d'une épaisse couche de stratifications fibrineuses, des bourgeons de cellules embryonnaires ayant à leur centre des capillaires de nouvelle formation, et çà et là des petits foyers hémorrhagiques, et l'aspect de leurs préparations rappelle absolument ce qu'on observe sur des coupes pratiquées sur la paroi d'une hématocèle vaginale ordinaire.

Adénopathie trachéo-bronchique. — Perforation de la bronche droite par un ganglion caséeux, par MM. Bayeux et Audion, internes des hôpitaux.

R... Alfred, âgé de 6 ans 1/2, entre le 27 janvier 1897 à l'hôpital Trousseau, service de M. Richardière. Il était, d'après les renseignements donnés par les parents, depuis longtemps atteint de crises d'asthme. Il toussait habituellement.

Quinze jours avant d'entrer à l'hôpital il avait dû garder la chambre pour des accès de toux quinteuse avec gêne respiratoire.

Le 27 janvier à 4 heures du matin, il est pris d'un accès de suffocation violent ; cependant la voix est claire, la toux était rauque depuis la veille. On diagnostique en ville laryngite striduleuse et on l'envoie à l'hôpital.

Le même jour à 5 heures l'enfant est placé dans le pavillon spécial des douteux simples, car le pharynx était net, sans exsudat et la voix claire.

Le tirage ressemblait absolument au tirage continu de la 3e période du croup.

A 7 heures du matin, l'asphyxie faisant des progrès, on le tube : le tubage n'amène aucun soulagement ; il n'y a pourtant pas d'augmentation de la gêne respiratoire et par conséquent pas d'obstruction immédiate du tube, pas de bourrage. Le rythme respiratoire est lent après comme avant le tubage. Il y a des dépressions sus-ster-

nale, sus-claviculaire et épigastrique. Un point à noter : l'inspiration est courte et silencieuse.

L'expiration est lente, sifflante. On pratique quelques mouvements de respiration artificielle : l'air entre facilement dans l'arbre aérien, mais quand onpresse sur le thorax, l'expiration s'arrête brusquement et on ne peut plus déprimer le gril costal, la trachée étant comme subitement fermée par un obstacle faisant clapet.

L'auscultation ne révèle qu'une légère diminution du murmure vésiculaire à droite.

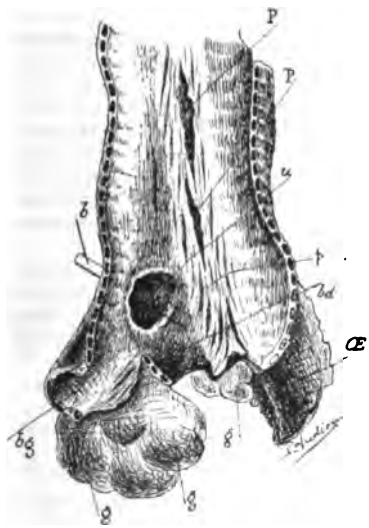

P. P. Pertes de substance produites sur la paroi postérieure de la trachée par le cathétérisme répété des voies aériennes, ante et post mortem. u. —Vaste ulcération perforant la paroi antéro-latérale de la trachée à droite, et de la paroi antéro-supérieure de la bronche droite, ulcération due à un ganglion caséeux du groupe prétrachéo-bronchique droit — p. Paroi postérieure membraneuse de la trachée. — b. d. Bronche droite. — Œ. Œsophage. — g. g. g. Gros ganglions. — b. g. Bronche gauche. — b. Baguette de verre montrant que la paroi trachéale est entièrement perforée.

On élimine le diagnostic d'obstruction du tube par des membranes. On élimine aussi l'origine laryngée de la gêne respiratoire, puisque le tubage n'a amené aucun soulagement. La broncho-pneumonie aurait donné une température élevée, des battements des ailes du nez, enfin des signes physiques à l'auscultation de la poitrine. On arrive au diagnostic de corps étranger des voies aériennes, bien que l'on n'observe pas la respiration serratique et accélérée, la toux quinteuse, l'apnée d'un côté ou de l'autre de la poitrine, signes qui s'observent le plus souvent dans ces cas.

On pratique donc l'énucléation du tube puis la trachéotomie qui n'amène non plus aucun soulagement et on cathétérise les voies aériennes à l'aide de sondes œsophagiennes en gomme : on ne perçoit aucun contact anormal, le cathéter pénètre à la même longueur à peu près des deux côtés. Une recherche prudente à l'aide de pinces à fausses membranes n'amène aucun résultat.

Enfin après avoir successivement essayé de la suspension par les pieds, de la respiration artificielle et de l'inhalation d'oxygène, on assiste à la mort de l'enfant dont la respiration est devenue de plus en plus faible : il s'était écoulé 4 heures depuis le tubage.

Autopsie. — L'enfant présentait un ganglion sus-claviculaire suppuré et une adénopathie trachéo-bronchique considérable : les groupes pré et intertrachéo-bronchiques sont volumineux, partiellement caséeux.

La bronche gauche est comprimée par un gros ganglion, et sur la pièce que nous présentons à la Société on voit surtout une ulcération, vaste perte de substance de la paroi latérale de la trachée et de l'origine de la bronche droite, perte de substance produite par un ganglion caséeux qui pendant la vie faisait hernie dans la cavité trachéale, allait au-devant de l'éperon de bifurcation et faisait obstacle au passage de l'air.

Disons que, après la mort de l'enfant, on avait pu en agrandissant l'incision de la trachéotomie sentir avec le petit doigt une masse polypeuse, au voisinage de la bifurcation de la trachée, obstruant partiellement l'entrée de la bronche droite.

Réflexions. — Cette observation nous paraît intéressante :

1° A cause du silence clinique où est restée cette ulcération trachéale, relativement à sa gravité, car pendant longtemps et jusqu'au jour même de la mort de l'enfant, on n'observait que de la toux et quelques accès d'étouffement ;

2° Par la brusquerie des accidents mortels qui simulaient absolument la troisième période du croup.

Pneumonie due au bacille de Friedlaënder,
par M. Thiroloix.

M. X..., âgé de 51 ans, déchargeur aux Halles, entre le 27 janvier 1897, salle Jenner, lit n° 16, dans le service de M. le professeur Jaccoud.

Antécédents héréditaires. — Père mort d'hémorrhagie cérébrale à 53 ans, mère morte à 48 ans de pneumonie.

Antécédents personnels. — N'a fait aucune maladie infectieuse, pas de syphilis, pas de paludisme. Légèrement alcoolique (2 litres 1/2 de vin par 24 heures, quelques absinthes). Est occupé aux halles à décharger les légumes. Ne manie aucune substance putride. Travaille de 11 heures du soir à 6 heures du matin. N'est pas surmené.

X... était en parfaite santé dans la journée du 23. Après son travail de la nuit, il s'était couché et avait dormi comme d'ordinaire. Dans

la soirée, pourtant, il se sent fatigué, mais part aux halles à 11 heures, sans avoir été exposé à aucun refroidissement. Après quelques instants de travail, il est pris d'un violent frisson, avec claquement de dents. Il rentre chez lui. Aussitôt au lit, il ressent un violent point de côté à la base droite du thorax. Il tousse peu, mais éprouve une violente oppression.

Les autres phénomènes consistent en perte de l'appétit, constipation, insomnie.

L'expectoration abondante, muqueuse a d'emblée été fétide, pas d'hémoptysie.

Dans la nuit du 24 janvier, vomissements bilieux incessants qui cessent dans la journée. Tous les symptômes dès lors s'aggravent et X... entre à l'hôpital.

X... est un homme vigoureux, bien musclé. Dès qu'on l'approche on est frappé par la fétidité de son haleine et de son expectoration. Cette fétidité n'est pourtant pas aussi marquée que dans la gangrène pulmonaire franche, elle ne rappelle pas l'odeur de la macération anatomique, mais plutôt celle des bouillons de culture des bacterium coli, du bacille de Friedlaënder. L'expectoration est abondante, composée de crachats spumeux, aérés, blanchâtres au milieu desquels se détachent quelques crachats visqueux, verdâtres et jaunâtres ; pas de sang.

A la base droite (2/3 du poumon), on constate tous les signes d'une vaste hépatisation (matité franche, exagération des vibrations vocales, souffle bronchique, tubaire, plus accusé à l'expiration, crépitations fines éclatant à l'inspiration, lors de la toux). Au sommet, respiration puérile. A gauche, respiration normale. Les battements du cœur (110) sont sourds, sans bruits morbides. Le pouls est large, mou, facilement dépressible, régulier. La peau est sèche ; les facultés intellectuelles sont intactes. La rate est grosse ; le foie déborde de deux travers de doigt les fausses côtes. Pas de diarrhée ; abdomen légèrement météorisé. Le teint est plombé, les traits sont affaissés. L'abattement est très accusé. Les extrémités présentent une tendance au refroidissement. Pas d'œdème des membres inférieurs. Les lèvres sont fuligineuses, la langue rôtie. Urines peu abondantes, non albumineuses. T. 38°8, soir et matin.

Traitement. — Cordial avec 60 grammes de rhum, 2 grammes, extrait de quinquina. Ventouses sèches, oxygène et régime lacté. Dans l'après-midi du 28, l'état s'aggrave ; la respiration devient d'une fréquence extrême et la fétidité de l'haleine est telle qu'elle se perçoit à distance. La mort arrive à 11 heures du soir. La durée totale de l'affection a donc été de 6 jours.

Autopsie. — *Cavité crânienne, encéphale* normal.

Cavité thoracique. — Le poumon gauche est absolument intact, ni tubercule, ni noyau broncho-pneumonique, ni congestion. Pas de bronchite suppurée. La cavité pleurale ne contient pas de liquide.

Le *poumon droit* est augmenté de volume. Les lobes inférieur, moyen, le 1/3 inférieur et le lobe supérieur sont hépatisés. La languette antérieure du lobe moyen ainsi que les 2/3 supérieurs du lobe supérieur sont normaux. Le parenchyme lésé est compact, dense, mais très friable et se laisse dilacérer par la moindre pression. La surface externe de ce bloc est grisâtre, la plèvre est dépolie ou re-

couverte de fausses membranes (quelques cuillers à soupe d'un liquide louche, riche en diplo-bacilles dans la cavité pleurale). Des surfaces de coupe, dont la teinte grise uniforme est entrecoupée de rares noyaux rouges, du volume d'un haricot à une aveline, s'écoule un liquide trouble, ou spumeux, à peine teinté de sang.

Les surfaces grises, hépatisées, présentent par place des points rouges moins denses qui répondent à des parcelles pulmonaires splénisées, congestionnées, engouées. Des portions de parenchyme ainsi lésé, se retrouvent à la périphérie des blocs grisâtres. Mais, en aucun point, on ne trouve des parties saines, divisant en différents territoires le tissu altéré. Aucune parcelle du tissu altéré, hépatisé ou splénisé, ne surnage. Il s'agit bien là d'une hépatisation grise lobaire, multilobaire même, avec ramollissement diffus, mais dont quelques parcelles présentent un stade moins avancé du processus anatomique. Le doigt enfonce avec la plus extrême facilité dans les parties hépatisées, créant ainsi des cavités suppurées artificielles : c'est une véritable éponge imbibée de pus. Les bronches dont la muqueuse est rouge, congestionnée, ne renferment ni moules fibrineux, ni pus. L'exsudat, pris au niveau des parties hépatisées ou splénisées, bronchioles, bronches, trachée, larynx, est riche en diplo-bacilles. Les ganglions du hile sont tuméfiés, non ramollis, renferment des diplo-bacilles.

Le *péricarde* contient un liquide citrin. Le *cœur* est normal, l'aorte présente quelques plaques d'athérome dans sa partie initiale.

Le *foie* volumineux (1720) est congestionné. La *rate* pèse 210 gr., est ferme, résiste au couteau.

Les deux *reins* (d. 180, g. 195) sont légèrement tuméfiés, congestionnés. Les autres organes sont normaux (pancréas, capsules surrénales, tractus intestinal).

L'exsudat pulmonaire très fluide est riche en diplo-bacilles capsulés (décoloration par le Gram). Les frottis de lamelle du foie, de la rate, des reins ne montrent aucun micro-organisme, Les cultures (agar, bouillon, sérum) aérobies et anaérobies (ces dernières extrêmement pauvres) du suc pulmonaire n'ont donné qu'un bacille, non capsulé, mais ni coques, ni chaînettes.

Le suc pulmonaire direct ou les produits de culture inoculés à des souris ont amené la mort en 40 heures. Tous les organes, tous les exsudats étaient riches en diplo-bacilles capsulés. Sur agar, leur mise en culture a donné des colonies grisâtres, épaisses, transparentes, composées de bâtonnets de différente grandeur (bacille, filaments). Sur gélatine on obtient des cultures blanchâtres, porcelainées, en clou, caractéristiques ; sur pommes de terre, la culture est épaisse, visqueuse, avec production de bulles de gaz. Les cultures du suc pulmonaire direct ou du sang des animaux inoculés sont identiques.

Ces caractères sont bien ceux du bacille encapsulé de Friedlaënder.

Élimination d'une portion d'intestin, par M. P. Batigne, interne des hôpitaux.

Il s'agit d'une malade opérée le 21 janvier 1897 (hystérectomie abdominale) pour volumineux fibrome, par M. Richelot.

L'opération fut longue et laborieuse, en raison des adhérences. La vessie fut même ouverte au cours de l'opération, ce qui n'empêcha pas celle-ci de se terminer heureusement.

Le lendemain de l'intervention, 22 janvier, la malade paraissant affaissée, avec un peu de ballonnement du ventre et de sensibilité, on pratique une injection intra-veineuse de sérum (1 litre).

Le 23, on lui donne une légère purgation qui provoque dès lors une diarrhée très abondante, fétide et persistante. Localement, bon état, mais l'état général restait déprimé.

La température, qui s'était élevée après l'injection de sérum à 38°5 retomba le lendemain à la normale, mais à partir de ce jour, elle s'éleva progressivement et lentement jusqu'à 38°3 qu'elle atteignit le 5e jour ; avec des oscillations irrégulières, elle a maintenu cette élévation jusqu'au 10e jour d'où elle redescendit définitivement. Durant ce temps, l'état de dépression persistait. Pendant cette légère ascension thermique, il était apparu du muguet buccal, une petite eschare au sacrum, d'ailleurs de peu d'importance. Toujours de la diarrhée et pas d'appétit. Mais la plaie abdominale était parfaite, il n'y avait aucune réaction de ce côté.

Le 3 février, 13e jour après l'opération, l'infirmière aperçut sortant de l'orifice anal, une sorte de boudin d'apparence grisâtre qu'elle attira au dehors sur une longueur de 30 centimètres environ. Appelé alors je continuai d'amener cette partie d'intestin qui m'apparaissait mortifiée et d'odeur infecte, sans provoquer la moindre douleur, et sans réaction spontanée de la part de la malade. J'obtins ainsi un tube d'une longueur de 0,75 à 0,80 centimètres dont l'extrémité terminale était bosselée, moins altérée, et dont on reconnaissait plus nettement les parois.

La diarrhée continue, moins abondante et moins fétide, plus claire aussi. Je me propose de revenir ultérieurement sur l'examen de cette partie éliminée.

Appendicites expérimentales, par M. Beaussenat, ancien interne des hôpitaux de Paris.

J'ai l'honneur de présenter à la Société anatomique, une série d'appendicites expérimentales obtenues chez le lapin. Je me bornerai, aujourd'hui, à l'examen macroscopique de ces pièces, me réservant d'en communiquer ultérieurement l'examen microscopique.

J'ai fait quatre séries d'expériences, qui m'ont permis de réaliser les différents types anatomo-pathologiques de l'appendicite.

Dans une première série, j'ai produit des lésions gastro-intestinales, par ingestion de viandes ou de poissons avariés. L'appendice a été le siège de trois sortes de lésions ;

1° Des ulcérations multiples, en coups d'ongle, intéressant seulement la muqueuse ;

2° Des lésions de folliculite, avec épaississement œdémateux de l'appendice dans sa totalité ;

3° Enfin des petits abcès sous-péritonéaux coïncidant avec des lésions de folliculite.

Dans une seconde série d'expériences, j'ai lié, de chaque côté de

l'artère appendiculaire, deux des petits vaisseaux qui s'en détachent et vont à la façon d'un demi-cercle entourer l'appendice ; chaque fois j'ai ainsi provoqué une appendicite gangréneuse type, avec ou sans perforation, mais dans les cas où il n'y avait pas de perforation la séreuse persistait seule.

Dans une troisième série d'expériences, j'ai provoqué une infection sanguine à colibacille, par la veine marginale de l'oreille, et j'ai ensuite traumatisé l'appendice, soit par froissement léger en un point déterminé, soit, le plus souvent, en allant léser très légèrement la muqueuse de l'appendice à l'aide de la pointe d'une seringue de Strauss. Les lapins furent sacrifiés au bout de deux et trois mois, et dans trois cas sur six, l'appendice présentait au point traumatisé un ulcère circulaire à bords taillés à pic.

Enfin, j'ai provoqué des lésions d'appendicite folliculaire par injection intra-appendiculaire de culture de colibacilles après ligature préalable d'un petit vaisseau en demi-cercle.

Dans les cas où cette ligature n'avait pas été pratiquée, l'appendice ne présentait aucune lésion appréciable à l'œil nu.

Dans tous nos cas d'appendicites expérimentales, nous avons toujours noté soit l'infiltration et l'hypertrophie du ganglion de la base de l'appendice, soit sa suppuration.

Rétrécissement mitral pur chez l'homme, par MM. Klippel, médecin des hôpitaux et Clerc, interne des hôpitaux.

Les pièces que nous avons l'honneur de présenter proviennent d'un malade (le nommé S. Martin), âgé de 35 ans, mort dans le service des Chroniques de l'hôpital Laënnec.

Ses *antécédents héréditaires* n'offraient rien de particulier, de même ses antécédents personnels jusqu'à l'âge de 20 ans ne donnaient aucun renseignement. Jamais de rhumatisme, jamais de maladie infectieuse quelconque ; ni chorée, ni syphilis, ni éthylisme. Le malade avait pu courir avec ses camarades et pouvait exercer sans malaise la profession de verrier.

A l'âge de 20 ans, en 1881, première attaque d'hémiplégie gauche, qui ne laisse pas de traces, le malade peut reprendre son travail, mais néanmoins, à partir de ce moment, il commence à se plaindre de dyspnée et de palpitations.

En janvier 1894, nouvelle attaque d'hémiplégie gauche suivie cette fois de contracture du membre supérieur.

En janvier 1895, le malade entre dans le service de M. le docteur Ballet à Saint-Antoine où il reste six mois.

Le 29 juin, troisième attaque d'hémiplégie gauche suivie d'une amélioration relative et le 4 mai 1896 le malade entre à l'hôpital Laënnec, salle Velpeau, lit n° 1.

Le malade mesure 1 m. 60 ; il présente des déformations du squelette ; les arcades sourcilières sont saillantes et l'axe du nez élevé à droite. Déformations thoraciques marquées : la poignée du sternum fait un angle considérable avec le corps de l'os, il en résulte une dépression marquée dans la partie inférieure du thorax. On note aussi des restes d'hémiplégie gauche : déviation de la face à gauche,

contracture du membre supérieur et du membre inférieur. Aucun trouble de sensibilité ni générale ni spéciale, pas de stigmates d'hystérie.

L'examen du *cœur* donne les renseignements suivants : à l'inspection on ne peut percevoir les battements cardiaques ; à la palpation on sent un peu au-dessus de la pointe un frémissement diastolique.

La percussion permet de constater que la matité cardiaque mesure 15 centimètres dans son plus grand diamètre transversal et 9 centimètres dans son plus grand diamètre vertical.

L'auscultation permet d'entendre à la pointe un roulement diastolique très net ; au niveau de la base on entend un dédoublement du deuxième bruit. Le pouls est irrégulier, inégal.

Tous ces signes ont été constatés par M. Duroziez et l'observation clinique du malade a été publiée dans la thèse de M. le docteur Perdereau à laquelle nous l'avons empruntée.

L'état du malade reste stationnaire pendant quelques mois. Au mois de novembre, il est pris brusquement de cyanose et d'asphyxie et meurt en quelques heures.

Autopsie. — *Cœur*. Ventricule droit très dilaté, mesurant 10 centimètres de large sur 11 de long. Oreillette gauche énorme avec caillot fibrineux dans l'auricule ; sur la paroi de l'oreillette, caillot organisé, stratifié et très adhérent.

Si l'on examine l'orifice mitral, on voit par l'oreillette un entonnoir poli dont l'orifice inférieur admet seulement le petit doigt ; les bords sont soudés et présentent un aspect légèrement cicatriciel ; aucune trace de végétation. La grande valve de la mitrale est très légèrement épaissie. Le pilier postérieur présente à la coupe une tache nacrée de sclérose ; le sommet et les cordages des deux piliers sont sclérosés et nacrés.

Le ventricule gauche mesure 11 centimètres de long sur 4 de large. Pas de thrombose; injection vasculaire très fine sous-endocardique. Parois légèrement hypertrophiées.

Aorte absolument saine ainsi que les valvules sigmoïdes coronaires perméables.

Cerveau. Méninges injectées. L'hémisphère droit paraît moins volumineux que le gauche. A droite, important foyer de ramollissement siégeant à la pointe du lobe temporal. Petit foyer derrière la pariétale ascendante. A gauche, petit foyer de ramollissement au niveau du pli courbe.

Poumons. Pas d'embolies ni d'infarctus. Œdème considérable, à la pression il sort en abondance un liquide rosé et spumeux. Pas de tuberculose en évolution, mais le sommet gauche adhère à la paroi thoracique et présente un aspect cicatriciel.

Rate présente deux ou trois ilots grisâtres représentant peut-être d'anciens infarctus.

Reins congestionnés.

Foie un peu augmenté de volume, début de sclérose par ilots : pas de congestion.

Réflexions. — D'après l'étude clinique du malade et l'examen des pièces anatomiques, il nous semble qu'il faille con-

clure à l'existence d'un rétrécissement mitral pur. C'est là un point très intéressant, car il s'agit d'un malade du sexe masculin et tous les auteurs ont insisté sur la très faible proportion d'hommes atteints par cette affection par rapport au grand nombre de femmes figurant sur les statistiques ; et l'empressement avec lequel on publie les faits de ce genre est une nouvelle confirmation de leur extrême rareté.

Lymphadénome polypiforme du rectum, par ALBERT BRANCA, interne des hôpitaux.

J'ai l'honneur de présenter à la Société un néoplasme polypiforme du rectum, qui provient du service de mon maître, M. Félizet.

OBSERVATION CLINIQUE RÉSUMÉE. — Une fillette de 8 ans, en bonne santé, vient consulter pour des rectorrhagies survenues depuis deux mois ; la perte sanguine est peu abondante ; son retour est fréquent, mais irrégulier. Le toucher rectal montra l'existence d'une petite tumeur, grosse et ronde comme un noyau de cerise, implantée à la face postérieure du rectum, à 3 travers de doigt de l'anus à l'aide d'un pédicule large et court. Le polype fut enlevé le 27 juin 1896, la petite malade n'a pas été revue depuis le 2 juillet.

La tumeur est rouge, lisse, à peine lobulée. Sa consistance est molle, sa coupe gluante. Elle a été fixée dans le Muller, durcie dans l'alcool, enrobée dans la paraffine. Les noyaux ont été colorés à l'hémathéine, le fond à l'éosine ou à l'aurantia.

EXAMEN HISTOLOGIQUE. — A) Examen à un faible grossissement (Verick, ocul. 1, obj. 1).

Les coupes sagittales qui passent par le hile sont réniformes ; elles présentent deux extrémités, un bord libre, convexe, un bord d'implantation concave. On y distingue deux zones :

1° Une zone périphérique, claire, qui répond dans une petite portion au hile de la tumeur, et dans le reste de son étendue à la surface libre ou muqueuse du polype. Cette dernière région, revêtue d'un épithélium, est garnie, çà et là, de culs-de-sac glandulaires, qui se répartissent en groupes, au nombre de cinq sur la coupe que nous figurons.

2° La zone périphérique forme couronne autour de la zone centrale faite de lobules irréguliers, foncés, juxtaposés comme une mosaïque grossière. Ces lobules sont entourés et séparés les uns des autres par des bandes claires qui, par endroits, se continuent sans interruption avec la zone corticale de la tumeur.

Les coupes antéro-postérieures qui passent en dehors du hile ne diffèrent de la section équatoriale que par deux points : la zone corticale est partout recouverte d'épithélium et elle tend à constituer toute la coupe à mesure que celle-ci se rapproche davantage des pôles droit ou gauche de la tumeur.

B) Examen à un fort grossissement (Verick, ocul. 1, obj. 4 et 8).

1° *Zone corticale.* La zone corticale qui répond à la muqueuse comprend un épithélium de revêtement, des glandes et un derme.

L'épithélium de revêtement est un épithélium à plateau cylindrique, haut et clair, dont le noyau ovoïde occupe la partie moyenne de la cellule. De place en place, des noyaux ronds ou réniformes s'intercalent, tantôt près du pied, tantôt près de la tête des cellules épithéliales : ils appartiennent à des cellules migratrices ou à des cellules de remplacement. De loin en loin une cellule caliciforme s'interpose entre les éléments cylindriques.

Lymphadénome polypiforme du rectum.

Des glandes interrompent la continuité de l'épithélium. Ce sont des glandes tubuleuses, à extrémité simple ou bifide, droites, allongées. Elles sont tantôt parallèles à la coupe et leur lumière est alors réduite à une fente plus ou moins allongée, tantôt plus ou moins obliques à la section ; elles se projettent alors suivant un cercle, suivant un cœur de carte à jouer. Elles manquent sur une bonne partie de la surface de la tumeur. Les cellules qui les constituent sont : 1° de hautes cellules cylindriques, dont le noyau est toujours situé

près du pied légèrement incurvé ; 2° des cellules caliciformes, autrement nombreuses que sur la surface de revêtement, dont le goulot est rétréci, le ventre renflé ; le corps de la cellule, distendu par le mucus, excave en cupule le noyau qui occupe la zone d'implantation de l'élément. De place en place, on trouve une glande transformée en kyste, à contenu granuleux, dont l'épithélium est polymorphe ; aplati dans le segment voisin de l'épithélium de revêtement, il est ailleurs cylindrique ou cubique.

Le derme de la muqueuse comprend des éléments propres, une musculeuse, des vaisseaux ; comme éléments propres, nous trouvons : 1° des faisceaux conjonctifs, onduleux et fins, avec leurs cellules fixes ; 2° des lymphocytes à noyau volumineux ; 3° des leucocytes de la grosse variété, 5 ou 6 fois gros comme les lymphocytes, dont les noyaux arrondis ou lobés sont uniques ou multiples ; 4° des leucocytes à granulations éosinophiles. Par endroits, ces éléments sont mobiles ; ils infiltrent le pourtour des glandes de Lieberkühn et leur forment manchon ; ailleurs, ils sont fixés et constituent de véritables follicules lymphatiques, intra-muqueux.

Une muscularis délimite profondément la muqueuse. Les fibres forment des traînées parallèles à la surface de la muqueuse et se reconnaissent à leur long noyau en bâtonnet. Mais cette tunique présente de telles solutions de continuité que le derme de la muqueuse se continue largement, en maint endroit, avec les travées conjonctives de la zone sous-muqueuse du polype.

Les vaisseaux ne nous ont pas semblé plus riches en leucocytes qu'à l'état normal ; quelques capillaires sont entourés de cellules embryonnaires. Les lymphatiques sont peut-être un peu plus développés qu'à l'état normal.

2° *Zone centrale*. La zone est répartie en masses irrégulières par des travées conjonctives, qui, au niveau du hile, se continuent avec les tissus du rectum et qui ailleurs se continuent avec le derme de la muqueuse, partout où la muscularis fait défaut.

Ces travées sont faites de fibrilles rares et délicates, de leucocytes (qui ne sont jamais ici des leucocytes éosinophiles) extrêmement nombreux et des vaisseaux qui vont pénétrer dans les lobules de tissu réticulé.

Ces lobules irréguliers, polygonaux, comprennent deux zones concentriques ; l'une forme cortex, c'est la plus riche en éléments ; l'autre est centrale, elle est plus clairsemée de cellules, et partant de teinte plus pâle ; dans quelques points, elle se continue avec les travées interlobulaires. Une analyse du tissu de ces lobules nous montre la présence : 1° d'un réticulum délicat, que le pinceautage met en évidence ; 2° de leucocytes de la petite et de la grande variété, occupant les mailles du réseau, si nombreux et si serrés qu'ils y semblent coulés et dérobent à la vue le réticulum ; 3° de place en place, nous trouvons, surtout nets dans la zone médullaire, des capillaires sanguins équidistants, dont la lumière arrondie, est séparée du tissu voisin par un mince anneau conjonctif.

Diagnostic.— Somme toute, il s'agit là d'une néoplasie. Elle a pris naissance à la face profonde de la muqueuse rectale ; elle s'est développée en atrophiant par distension les divers éléments de cette tunique (glandes, muscularis) et s'en est coiffée en venant proéminer dans le rectum.

La nature de cette tumeur demande à être précisée. Pour nous, elle réalise le type du lymphadénome mais on sait à quelles discussions a donné lieu cette variété de tumeur. Elle a souvent été diagnostiquée à la place du sarcome, de l'adénite chronique, simple ou tuberculeuse.

Ici, il ne s'agit pas d'une simple hypertrophie des follicules lymphatiques ; le parenchyme n'est pas atrophié ; les travées conjonctives ne sont pas épaissies ; enfin, la tumeur s'est produite au-dessous de la muscularis, c'est-à-dire en un point où n'existent pas de follicules à l'état normal.

Il ne peut être question de lésion tuberculeuse : nous n'avons observé ni follicules, ni zones caséeuses, ni processus d'endartérite, et d'autre part le grand nombre de cellules éosinophiles est encore un caractère défavorable à cette hypothèse.

Le sarcome ne saurait être mis en cause : le petit volume de la tumeur qui donne des signes depuis plus de deux mois, son ordonnance en lobules, la présence de vaisseaux pourvus d'une gaine conjonctive d'isolement, le réticulum enfin sont autant de raisons pour éliminer ce diagnostic.

Nous avons affaire à un lymphadénome localisé, sans grandes tendances extensives, semble-t-il. Est-ce un de ces lymphadénomes bénins, comme on en a signalé exceptionnellement, qui ressortissent à certaines formes curables de la lymphadénie ? est-ce le début d'un de ces lymphadénomes malins qui, partis du rectum, vont s'étendre et se diffuser. La question ne sera tranchée que par l'évolution ultérieure de l'affection.

Pour le moment, nous insistons donc uniquement sur deux points :

1° Le lymphadénome peut se développer sur le rectum, comme sur tout autre segment du tube intestinal ;

2° Le lymphadénome rectal peut être pris pour un polype banal, pour l'adénome, et nous ne connaissons pas de caractère clinique qui permette de poser ce diagnostic anatomique.

Particularités morphologiques de quelques adénomes du rectum, par Albert Branca, interne des hôpitaux.

Nous avons eu l'occasion de recueillir cinq adénomes du rectum dans le service de notre maître, le Dr G. Felizet. Tous les cinq ont été fixés dans le sublimé acétique ; lavés à l'alcool iodé, puis à l'alcool pur ; enrobés dans la paraffine. Les coupes, collées avec l'albumine de Mayer, ont été colorées à l'hématéine-éosine. L'examen comparé de nos préparations nous a permis de relever un certain nombre de particularités morphologiques que nous avons l'honneur de signaler aujourd'hui.

1° *Epithélium de revêtement superficiel.* Cet épithélium peut subir des flexions morphologiques fort étendues. Sur la même pièce, il peut être, suivant les points considérés, cylindrique à plateau, ou cubique, ou lamelleux; mais toujours il est disposé sur un seul rang, et toujours les changements de forme se font par des transitions insensibles. Le noyau occupe la partie moyenne de la cellule qui ne revêt jamais le type de la cellule en calice.

Sur deux de nos pièces, nous n'avons pu arriver à déceler l'épithélium. Peut-être a-t-il échappé à notre investigation ; il est plus probable, toutefois, qu'il n'existait plus sur les adénomes, au moment de leur ablation, car les tissus ont été fixés, vivants, avec une méthode qui a des qualités d'exacte conservation.

2° *Epithéliums glandulaires.* Les adénomes sont des glandes déviées de leur type normal; la déviation morphologique porte sur l'épithélium considéré, tantôt indépendamment de toute connexion, tantôt dans les formations anormales qu'il édifie (culs-de-sac, végétations).

L'épithélium est parfois de type pur. C'est un épithélium cylindrique dont les dimensions varient dans les plus larges limites, d'un point à un autre, et dont le noyau est situé au pôle d'implantation de la cellule.

Ou bien l'épithélium est de type complexe : cellules cylindriques (fig. 1 et 2) et cellules caliciformes sont associées en proportions variables. Les cellules caliciformes peuvent revêtir des apparences bien différentes.

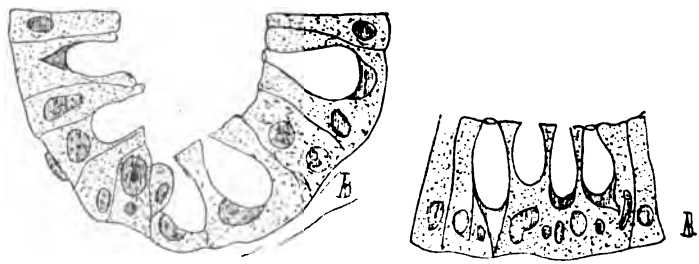

Fig. 1 et 2. — 2 types de revêtement glandulaire.

Tantôt elles sont hautes, élégantes, urcéolées, avec un étroit goulot ; tantôt elles sont basses, globuleuses, largement ouvertes. Leur noyau affecte divers aspects ; parfois il est rond ou ovoïde ; plus souvent, c'est une lentille concavo-convexe dont la face excavée répond au mucigène ; on peut le trouver triangulaire et le sommet du triangle répond au pied de l'élément.

De plus, près du pied et près de la tête de la cellule cylindrique, au niveau ou au-dessus du noyau par conséquent, on peut voir des noyaux qui sont en supplément : les uns sont lobés ; ils sont caractéristiques des leucocytes ; les autres sont ronds ou ovoïdes ; ils peuvent appartenir à des cellules migratrices ou à des cellules de remplacement.

L'activité des globules blancs peut déterminer un remaniement profond de l'épithélium. Nous avons constaté sur un adénome la particularité connue sous le nom de « fénétration », et qu'a décrite le premier Renaut, de Lyon, au niveau de l'épithélium intestinal. Il s'agit de perforations régulières, à l'emporte-pièce ; elles sont arrondies et au nombre de trois sur la section d'un tube glandulaire que nous figurons ; la plus large d'entre elles est occupée par deux leucocytes. Ce fait, joint à cet autre, que la même disposition se re-

trouve sur des coupes en série, montre assez qu'il n'y a pas là un simple accident de préparation ; il prouve aussi que les tissus pathologiques sont soumis aux mêmes modifications que les tissus normaux (épiploon, épithélium intestinal) (fig. 3).

L'épithélium glandulaire se reproduit par karyokinèse. Nous avons pu suivre sur deux de nos pièces l'évolution du filament chromatique (peloton, plaque équatoriale, double couronne polaire). En examinant l'orientation des figures de la mitose, on constate que le plan de la plaque équatoriale est parallèle à la hauteur de la cellule mère; aussi les cellules filles seront situées côte à côte quand la cellule mère se sera divisée ; il y aura juxtaposition et non superposition ; les cellules filles seront disposées sur un seul rang. Parfois, et le cas est fréquent, la cellule mère est globuleuse ; ce qui détermine alors la place des cellules filles, c'est l'orientation de la plaque équatoriale par rapport au grand axe des cellules voisines.

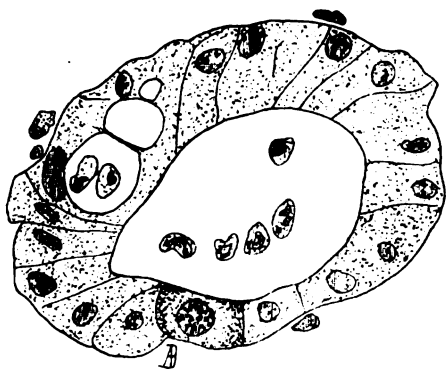

Fig. 3. — Pénétration de l'épithélium par les leucocytes.

Les cellules épithéliales s'agencent sous forme de sacs, renflés ou non à leur extrémité ; elles forment une glande tubulo-acineuse dont le caractère principal est l'irrégularité : ce sont là faits bien connus.

D'autre part, les éléments glandulaires peuvent se grouper pour former des végétations, au niveau du rectum comme au niveau du sein. Ces végétations qui flottent dans la cavité adénomateuse sont de deux ordres : les unes sont purement épithéliales, les autres ont un axe conjonctivo-vasculaire.

a) *Végétations épithéliales.* — C'est sur un adénofibrome que ces végétations sont le plus nettes. L'épithélium de cette tumeur est cubique. De place en place, les limites de la cellule s'effacent; des végétations cylindriques, régulières, se constituent, au niveau desquelles les noyaux multipliés sont noyés, à diverses hauteurs, dans une masse protoplasmique, indivise comme celle d'un plasmode (fig. 5 et 6).

Sur une autre pièce, l'épithélium garde ses limites ; mais une série

[illegible] se placent encore [illegible] groupe épithélial [illegible].

[illegible] — Un axe con[illegible] forme l'appareil de sou[illegible] et qui tantôt [illegible] se juxtaposent [illegible] formes. De telles végé-

Fig. 4, 5, 6. — Végétations épithéliales.

tations se reconnaissent facilement à la coupe. La lumière de l'adénome est occupée par une figure formée par un noyau conjonctif revêtu d'une couronne épithéliale (fig. 7).

Parfois la végétation est autrement complexe (fig. 8). Sur les coupes transversales, on note, en allant du centre à la périphérie 1° une petite cavité circulaire circonscrite par 2° une couronne d'épithélium cylindrique dont les noyaux répondent au pôle d'implantation de la cellule. En dehors de cet épithélium, on trouve 3° un mince anneau

conjonctif sur lequel repose 4° un second cercle épithélial. Les éléments de ce cercle sont cubiques ; par endroits, les noyaux semblent

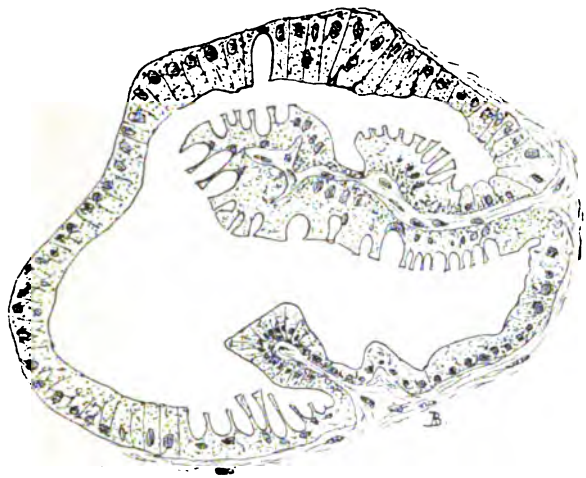

Fig. 7. — Végétations avec axe conjonctivo-vasculaire.

géminés par paires, avec les noyaux de l'épithélium cylindrique. De part et d'autre, ils sont situés au voisinage de l'anneau conjonctif.

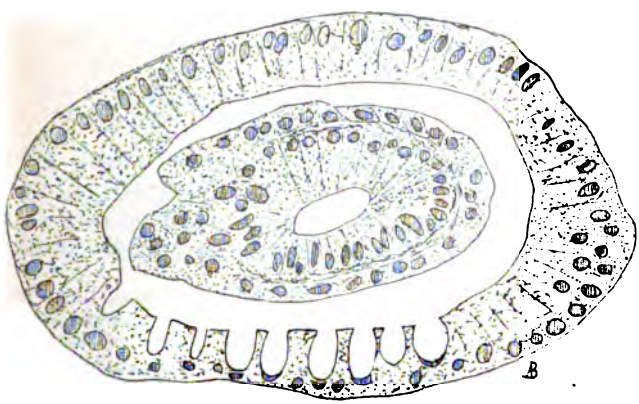

Fig. 8. — Végétation complexe vue en coupe transversale.

Réflexions. — Il est probable qu'une végétation pleine, volumineuse, s'est élevée sur la paroi d'un cul-de-sac ; puis

son sommet s'est déprimé, puis invaginé, comme un doigt de gant, dans le corps de la végétation. Cette explication nous semble la seule qui rende compte, d'une façon satisfaisante, de l'aspect inattendu de cette particularité anatomique.

Nous signalons en passant, l'abondance des leucocytes éosinophiles dans le derme de l'un de nos adénomes, pour en venir à l'examen du pédicule.

Nous nous sommes trouvé en présence de néoplasmes dont le pédicule était large et court. Nous avons constaté, à deux reprises, que l'appareil d'irrigation, loin d'être formé par une artère et deux veines, comme l'enseignent les classiques, est constitué : 1° par une série d'artérioles et de veinules qui cheminent parallèlement, presqu'au contact les unes des autres ; 2° ces vaisseaux sont séparés par des faisceaux conjonctifs et par des fibres lisses dirigés en divers sens ; 3° de plus, sur certaines coupes, le faisceau artério-veineux est entouré d'un manchon complet de fibres lisses sur lequel s'étend, comme une couverture, 4° une muqueuse dont les glandes portent les lésions classiques de l'adénome.

Aussi, conçoit-on qu'un adénome qui se détache spontanément, en abandonnant une partie de son pédicule, puisse récidiver sur place, puisqu'il laisse derrière lui un moignon néoplasique. Mon maître, M. Félizet, a observé deux fois pareil fait : tout se passe comme lorsqu'on pratique l'ablation incomplète d'une tumeur.

Neuro-fibromatose intestinale,

par Albert Branca, interne des hôpitaux.

Je dois à mon maître, M. Pierre Marie, d'avoir fait l'autopsie de Guillau..., ce neuro-fibromateux dont il a publié l'histoire dans ses leçons cliniques à l'Hôtel-Dieu et j'emprunte à son livre la majeure partie de l'histoire de ce malade.

Observation (résumée). — Guillau... est un ancien garçon d'office ; les « grands excès alcooliques » auxquels il s'est livré n'ont pas été sans le vieillir avant l'âge, et il porte dix ans de plus que les 43 ans qu'il accuse.

A la fin d'avril 1894, il eut une pleurésie avec épanchement et commence à maigrir. Il s'affaiblit rapidement, et, bientôt « incapable de travailler » il mène « la vie misérable des irréguliers », couchant à l'aventure, plus désireux encore de boire que de manger.

En novembre 1894, il a une première hémoptysie que d'autres suivront bientôt.

Le 11 décembre 1894, il entre à l'Hôtel-Dieu pour une pleurésie d'intensité moyenne ; il porte à ce moment les signes indéniables d'une tuberculose pulmonaire.

Sa peau est parsemée de nœvi pigmentaires, pilaires et vasculaires, et aussi de grains de molluscum.

Les nœvi pigmentaires « de nombre et de dimensions extraordinaires », sont plans et arrondis. Leur couleur varie du café au lait au brun rouge. Les taches de rousseur siègent surtout à l'abdomen et à la racine des membres, là précisément où l'on trouve le plus de grains de molluscum ; leur grand axe est au thorax transversal ou oblique ; leur taille varie de la tête d'épingle à la pièce de 2 francs.

Les nœvi vasculaires sont rares ; on n'en compte qu'une dizaine ; ils sont petits et sont situés, surtout à droite, sous les fausses côtes et à la région sus-pubienne.

Les nœvi pilaires sont constitués par de larges taches pigmentaires, lisses ou gaufrées, revêtues de poils follets.

Quant aux grains de molluscum, ils sont d'une extrême abondance, et d'une grande irrégularité de volume. Ils sont gros comme un grain de chènevis, comme une noisette, comme une noix. Ils font sur la peau une saillie qui représente la moitié ou le tiers d'une sphère. Ils donnent au doigt qui les explore, et les trouve tantôt enchâssés dans la peau, tantôt franchement sous-cutanés, une sensation de fausse fluctuation. Il faut noter que ces tumeurs siègent surtout à la racine des membres ou au tronc ; au tronc elles sont d'autant plus nombreuses qu'elles sont situées sur une région plus inférieure.

Il semble que chez ce malade, les lésions cutanées soient congénitales ; elles ne seraient pas familiales.

En novembre 1895, à son entrée à l'hospice de Bicêtre, ce malade est très amaigri, et la tuberculose entre pour une large part dans sa cachexie. Guillau... est un de ces malades passifs, qui se confinent volontairement au lit « ne remuant pas, ne parlant que lorsqu'on l'interroge ». Il ne se plaint pas. Son intelligence et sa mémoire sont très diminuées ; sa parole est embarrassée. Il a dû, autrefois, être interné dans un asile d'aliénés et il a présenté des troubles rappelant les attaques d'hystérie, auxquels se joignaient la diminution de la sensibilité cutanée droite, le rétrécissement du champ visuel, la diminution du goût et de l'odorat, des crampes, des élancements dans les membres et dans le dos, des arthralgies très tenaces.

Telle est, rapidement résumée, l'histoire de ce malade chez lequel « l'aspect clinique de la neuro-fibromatose généralisée était aussi complet que possible ». J'ajouterai que M. Pierre Marie a pu examiner un grain de molluscum enlevé par biopsie ; des coupes, traitées par la méthode de Weigert, montraient des fibres nerveuses assez rares puisqu'on n'en trouvait que 4 à 5 par préparation. Le malade mourut au mois de décembre, porteur d'un volumineux abcès ostéopathique, originaire des premières côtes.

Autopsie : *Lésions macroscopiques.* — *Reins* rouges, petits et durs, avec des kystes et une capsule adhérente. Les *capsules surrénales* sont congestionnées.

Le *poumon droit* est emphysémateux et porte une caverne à son sommet.

Le *foie* est volumineux et pâle ; ses bords sont mousses ; sa consistance est si molle que le doigt s'y enfonce sans peine ; la coupe qu'on y pratique est luisante. La bile est à peine colorée.

Vers la fin de l'*iléon*, à 30 centimètres du cæcum, nous trouvons une ulcération cylindrique, haute de 4 à 5 centimètres. A son niveau l'intestin est légèrement dilaté ; sa paroi épaissie atteint au maximum 14 millimètres d'épaisseur et tranche par sa rigidité avec la souplesse du grêle. La zone ulcérée, vue par la face péritonéale, est déprimée, froncée, un peu rouge ; vue par la cavité intestinale elle est grisâtre et terne ; son fond est mamelonné ; ses bords to-

Fig. 1. — Coupe d'ensemble de la muqueuse. A la partie supérieure une plaque de Peyer ; à la partie inférieure la partie la plus interne de la musculeuse. Entre les deux le derme avec la coupe de 4 faisceaux nerveux atteints de neuro-fibromatose.

menteux, irréguliers, mal détergés, se confondent insensiblement avec la muqueuse saine. Les ganglions mésentériques sont volumineux, mais il n'y a pas d'adhérences intestinales.

Notons que les *nerfs* des membres, du cou, du thorax, disséqués sur la majeure partie de leur étendue, ne portent aucun fibrome apparent.

Lésions histologiques. — *Foie*. Le foie est atteint d'une dégénérescence graisseuse, dont la localisation constante se porte autour de l'espace porte ; mais il est très fréquent de voir la graisse entourer la veine sus-hépatique. La coupe du foie ressemblerait à un

lipome si de place en place on ne notait la disposition régulière des vaisseaux et quelques ilots de cellules hépatiques ; cette double topographie de la dégénérescence ressort clairement de la clinique : le malade est un cachectique doublé d'un alcoolique.

Capsules surrénales. Les surrénales sont seulement congestionnées. Les nerfs qu'on trouve, au voisinage des vaisseaux, dans les sillons superficiels de l'organe sont indemnes de toute lésion.

Reins. Les lésions rénales se rapportent assez bien au type que Cornil et Brault ont décrit sous le nom de cirrhose vasculaire. La substance corticale est amincie ; les artères sont atteintes d'endartérite ; un certain nombre de glomérules sont atrophiés ou en voie d'atrophie, et ils sont groupés au voisinage les uns des autres. Les tubes uriniferes sont disparus au voisinage des glomérules malades, et à leur place on constate une infiltration nucléaire du tissu conjonctif, ou des plaques de sclérose. Ailleurs la membrane basale des tubes urinifères est épaissie ; quelques tubes contiennent des cylindres qui rappellent assez les cylindres colloïdes : toutefois, avec l'hématoxyline et l'éosine, les uns se colorent en violet franc, les autres en violet amaranthe ; et cette différence de coloration tient peut-être à des différences de composition de la matière colloïde.

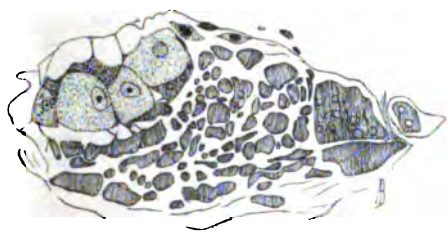

Fig. 2. — Coupe d'ensemble d'un nerf avec son fibrome. On voit la gaine conjonctive, la néoformation fibromateuse et le faisceau nerveux.

Intestin. La muqueuse est considérablement épaissie. Sur toute sa surface l'épithélium de revêtement desquamé laisse à nu la surface irrégulière du derme. Celle-ci présente de volumineux bourgeons arrondis, ou des expansions plus fines qui rappellent le squelette conjonctivo-vasculaire de la villosité. De place en place, communiquant avec la cavité intestinale dont elles semblent un diverticule, ou isolées au milieu du derme sous forme de cercles, on trouve les restes des glandes de Lieberkühn dont les cellules caliciformes ont disparu, et dont la cellule cylindrique a un aspect trouble, un noyau mal colorable, et des limites si mal indiquées qu'on les devine plus qu'on ne les voit. Par endroits, on note une glande transformée en kyste.

Le derme de la muqueuse présente deux ordres d'organes superposés qui d'ailleurs peuvent exister à l'exclusion les unes des autres ; les follicules lymphatiques sont situés dans les parties superficielles de la tunique interne, tandis que les nerfs occupent surtout ses parties profondes. Follicules et nerfs sont englobés dans un tissu formé,

ici de cellules adipeuses nettement réparties en lobules, individualisés par un riche réseau vasculaire et par une enveloppe conjonctive, et formé ailleurs par un tissu enflammé où l'analyse histologique montre des éléments complexes.

On y trouve : 1° des lymphocytes et des cellules embryonnaires presque réduits à leurs noyaux ; 2° des leucocytes mononucléaires à noyau réniforme, enfin une série d'éléments dont il est impossible de reconnaître l'origine, frappés qu'ils sont par l'inflammation ; d'aucuns semblent réduits au noyau ; d'autres au protoplasma ; ils ont la forme de disques, de raquettes, de fuseau ; quelques-uns ont des expansions moniliformes qui les font ressembler aux clasmatocytes de quelques amphibiens.

C'est ce derme profondément modifié que parcourent les vaisseaux.

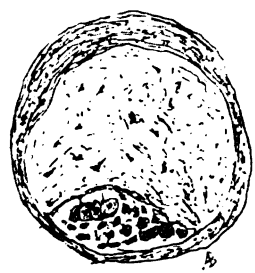

Fig. 3. — La portion nerveuse du faisceau de la figure 2. On voit des cellules ganglionnaires et des fibres de Remak.

Fig. 4. — Eléments cellulaires du neuro-fibrome.

L'endartère est d'épaisseur irrégulière ; mince en certains points, épaisse en d'autres comme la tunique musculaire, elle donne un aspect festonné au contour interne du vaisseau. Le sang qui occupe la lumière de l'artère est riche en globules blancs, tantôt disséminés sans ordre, tantôt juxtaposés à l'endothélium, tantôt répartis en couronne concentrique au revêtement endothélial, tantôt rassemblés en noyaux au centre de la cavité vasculaire.

Les veines sont parfois entourées d'un manchon de leucocytes.

En somme, le fait capital dans l'irrigation de ce tissu, c'est sans contredit le nombre et la turgescence des capillaires. Ce phénomène n'est nulle part plus net que dans les points où la graisse s'est substituée au derme de la muqueuse : là on se trouve en présence de véritables lobules adipeux télangiectasiques.

Quant aux lymphatiques, ils sont circonscrits souvent par des cellules embryonnaires. Nombre d'entre eux portent des cellules géantes ou des foyers nécrosés.

Les plaques de Peyer sont entourées d'une gaine conjonctive épaissie. Certains follicules sont encore vivants, dans toute leur étendue ;

d'autres n'ont plus que leur périphérie qui fixe énergiquement les colorants nucléaires ; d'autres encore sont complètement caséeux ; ils n'ont aucune élection vis-à-vis de l'hématéine ; ils se teignent uniformément par l'éosine. Dans le tissu qui sépare les uns des autres les follicules, on trouve des cellules géantes, des leucocytes, des vaisseaux sanguins, mais il importe d'opposer leur pauvreté vasculaire à l'irrigation exubérante des tissus qui entourent la plaque lymphatique.

Les nerfs occupent surtout la partie profonde de la muqueuse ; ils sont lésés, mais ils ne le sont pas tous, ou tout au moins, ils ne le sont pas sur toute leur étendue. Leur section est arrondie, ovalaire ou réniforme, et dans ce cas leur grand axe est parallèle à la surface de la muqueuse. Ils sont formés d'une gaine lamelleuse qui enveloppe une masse conjonctive de nouvelle formation, au sein de laquelle sont réunis les filets nerveux.

La gaine lamelleuse est épaissie ; elle est formée de lames concentriques, pressées les unes contre les autres, portant des noyaux. Par endroits, elle est dédoublée et semble formée de deux anneaux concentriques complètement isolés ou fusionnés sur une partie de leur étendue. Dans l'espace qui sépare ces anneaux rampent de volumineux capillaires sanguins.

La surface externe de la gaine est en rapport, tantôt avec des lobules adipeux, tantôt avec le derme enflammé, plus ou moins identique au tissu de granulation, tantôt avec de petits faisceaux vasculo-nerveux. Contre elle sont accolés des capillaires, nombreux au point de former une couronne presque complète au faisceau nerveux, et d'un volume tel que nombre d'entre eux égalent en surface la section du faisceau de tubes nerveux.

Ce faisceau occupe un point variable de la cavité circonscrite par la gaine. Le plus souvent, il est refoulé excentriquement, par la néoformation conjonctive, contre la face interne de cette gaine. Il est formé de fibres de Remak qui bien loin de se dissocier se tassent en un cordon serré dans lequel ne pénètrent pas les vaisseaux.

Quand la coupe passe au niveau d'un ganglion, on constate que le ganglion est compris dans un dédoublement de la gaine lamelleuse, ou tout au moins il s'adosse à la face interne de cette gaine tandis que quelques minces tractus conjonctifs le séparent du fibrome. Le ganglion est formé 1° de fibres de Remak, 2° de cellules qui restent toujours à la surface du faisceau de nerfs. Ces cellules polygonales ou étoilées, sont volumineuses ; leur protoplasma est granuleux ; leur noyau rond ou ovale se teint en violet avec l'hématéine, en rose, comme le protoplasma, avec le picro-carminate d'ammoniaque ; il contient une nucléole qui fixe très fortement le carmin. La cellule est englobée dans une capsule, à laquelle on reconnaît çà et là des noyaux. Il s'agit évidemment de cellules ganglionnaires.

La néoplasie conjonctive se teint en rose pâle avec le picro-carmin, en bleu ciel avec l'hématoxyline nouvelle de Ranvier. Il n'y a aucun rapport entre sa masse et le volume du faisceau nerveux sur lequel elle s'est développée puisqu'on trouve des neuro-fibromes de même volume sur des nerfs de taille différente. Son tissu est d'âge divers suivant les points considérés : on peut le trouver formé de cellules rondes, fusiformes, ou stellaires, parfois anastomosées ; ou bien ce

sont les faisceaux conjonctifs qui prédominent : ils sont onduleux, et faits de fibrilles délicates, parallèles entre elles, mais sans direction fixe par rapport à l'axe du nerf ; ailleurs cellules et faisceaux sont réunis en proportions variables. Enfin la néoplasie est irriguée par des capillaires nombreux, de taille très inégale, qui cheminent en tous sens.

Sur un long faisceau nerveux, renflé à l'une de ses extrémités que coiffe une douzaine de cellules ganglionnaires, disposées sur un ou deux rangs, nous avons vu manquer et la gaine lamelleuse et la néoformation conjonctive. Toutes deux étaient peut-être disparues au contact du tissu tuberculeux qui, en ce point, s'était substitué à la muqueuse.

La muscularis a disparu partout. La musculeuse porte des noyaux caséeux et des coulées de cellules embryonnaires s'insinuent, par places, entre ses fibres.

La séreuse est épaissie ; sa surface est irrégulière et le tissu conjonctif qui la double est transformé en un tissu riche en cellules jeunes, en vaisseaux sanguins et lymphatiques.

Réflexions. — Cette observation nous semble intéressante à divers titres.

A ne considérer, tout d'abord, que la lésion des nerfs, elle nous révèle certaines particularités qui viennent à l'encontre de la description anatomique qu'on donne, d'ordinaire, de la neuro-fibromatose.

C'est ainsi que la gaine lamelleuse n'est pas seulement épaissie ; elle se dédouble parfois, et dans l'espace qui sépare les deux anneaux conjonctifs, nous trouvons un tissu semblable à celui du fibrome. Voilà donc un argument en faveur de l'origine de la néoplasie ; elle dériverait de la gaine lamelleuse et plus spécialement, de sa face profonde.

De plus, loin d'occuper une situation centrale et de se dissocier, les éléments nerveux formés ici de fibres de Remak, là de fibres et de cellules, occupent un point variable par rapport à la gaine ; le plus souvent ils se présentent sous la forme d'un cordon dense, refoulé excentriquement contre la lamelle la plus interne de la gaine conjonctive.

Enfin nous n'avons pas affaire à un de ces néoplasmes pauvrement vascularisés, et dont le volume est en rapport avec celui du nerf (Aubry et Lacroix) ; le fibrome, en raison de son origine dans l'endonèvre, n'est pas exclusivement formé de cellules jeunes comme le voudrait Finotte. Nous avons dit que nos neuro-fibromes étaient très vasculaires, qu'ils se présentaient à diverses étapes de développement sur le même sujet et qu'il est impossible d'établir une relation entre leur volu-

me et celui du tronc nerveux sur lequel ils ont pris naissance.

D'autre part, la neuro-fibromatose n'a encore été décrite qu'au niveau du tégument externe et de ses dépendances (voile du palais, sein) et notre observation nous montre sa localisation au niveau d'une muqueuse endodermique, atteinte d'une lésion spécifique (1).

Recklinghausen a publié un fait qui au premier abord rappelle assez le nôtre. La neuro-fibromatose cutanée s'accompagnait de tumeurs échelonnées sur l'appareil digestif. Après examen, l'auteur reconnut que les tumeurs de l'estomac étaient des fibromes et que celles de l'intestin étaient ou des sarcomes ou des fibromes. Il ne put saisir les connexions de ces néoplasmes avec les fibres nerveuses, mais il constata dans les fibromes intestinaux des « corps volumineux, polygonaux avec des prolongements mousses, réunis en groupes, à substance granuleuse, avec quelques gouttes de graisses ». Il conclut que ce sont là « des cellules ganglionnaires atrophiées du plexus myogastrique ». C'est là une interprétation dont il faudrait, longuement, faire la preuve, d'autant que la cellule nerveuse est autrement vulnérable que le nerf et que sa persistance dans la tumeur, à l'exclusion de toute fibre nerveuse, n'est guère conforme aux enseignements de la pathologie générale.

Quoi qu'il en soit, alors même qu'il ne se développe pas de tumeurs sur les nerfs des régions revêtues par le tégument externe, l'aspect classique de la neuro-fibromatose peut se trouver cependant réalisé. Et notre autopsie, où nous trouvons côte à côte, les grains de molluscum (dermo-fibromatose cutanée) et les lésions des nerfs de l'intestin (neuro-fibromatose intestinale) montre assez la multiplicité des formes que peut revêtir la fibromatose pigmentaire ; elle autorise à se demander s'il n'existe pas des neuro-fibromatoses exclusivement viscérales de même qu'il existe des neuro-fibromatoses exclusivement cutanées.

Infarctus récent et très étendu du myocarde,

par J. Castaigne, interne des hôpitaux.

La pièce que j'ai l'honneur de présenter à la Société provient d'un malade mort dans le service du Dr Gombault à l'hospice d'Ivry le 25 mai 1896.

(1) Nous ignorons si la neuro-fibromatose existait en dehors de la zone occupée par l'ulcération intestinale.

Dans ses antécédents le malade ne présentait aucune cause d'affection valvulaire du cœur : ses artères en revanche étaient très altérées, il était d'une part saturnin, d'autre part alcoolique et présentait des radiales très fortement athéromateuses, une temporale saillante et flexueuse. Il était déjà entré plusieurs fois à l'infirmerie de l'hospice pour des phénomènes urémiques, quand le 6 mai 1896, il entre à nouveau pour des accidents urémiques très graves qui s'améliorent cependant, laissant au malade une aphasie à type sensoriel sur laquelle nous reviendrons dans une prochaine communication. Le malade, suivi au jour le jour au point de vue de son aphasie et des accidents urémiques, présente subitement le 22 mai une crise dyspnéique brusque qui le laisse cyanosé anhélant et presque mort pendant une heure environ. Il revient à lui mais présente les signes d'une asystolie brusquement développée à la suite de cette crise de dyspnée qui semble marquer le début des accidents. Le pouls qui était très vibrant est maintenant à peine perceptible ; son cœur dont les bruits étaient bien timbrés s'entend à peine à l'auscultation. L'œdème augmente ainsi que les phénomènes dyspnéiques et le malade meurt le 25 mai trois jours à peine après le début des accidents cardiaques surajoutés.

Autopsie. — Elle ne montre pas *dans le cerveau* de grosses lésions ayant pu entraîner les accidents ultimes.

Les *poumons* présentent aux bases de la congestion entremêlée de quelques noyaux de broncho-pneumonie.

Le *foie* est nettement muscade.

La *rate* est petite, à peine congestionnée.

Les *reins* qui pèsent 190 grammes à eux deux sont des reins typiques de néphrite interstitielle : c'est donc leur lésion qui était cause des accidents multiples que présentait le malade, mais les accidents terminaux ont été dus à une lésion cardiaque surajoutée sur laquelle nous voulons attirer l'attention de la Société.

Le *cœur* macroscopiquement est très manifestement dilaté. Son poids, vide des nombreux caillots qu'il renferme, est de 650 grammes.

Sur une coupe transversale passant à 7 centimètres au-dessus de la pointe du cœur, on remarque les particularités suivantes :

1° Le ventricule gauche est distendu par des caillots noirâtres très abondants et qui sont nettement d'origine agonique.

2° Mais quand on a enlevé ces caillots, on voit qu'il y a en plus des concrétions globuleuses qui sont très visibles au niveau du point où l'on a fait la coupe, où on les trouve embâtonnés entre les piliers.

3° On voit que le ventricule gauche ainsi débarrassé de ses caillots occupe presque entièrement la surface de section, la cloison interventriculaire étant repoussée dans le ventricule droit qui présente l'aspect d'un petit triangle à sommet antérieur, à base postérieure dont la hauteur est de 6 centimètres et dont la largeur maxima dépasse à peine 1 centimètre. Le ventricule gauche occupe tout le reste de la section : il est dilaté au dôme et sa forme peut être comparée à celle d'un ovoïde dont la grosse extrémité serait dirigée en arrière. Cet ovoïde peut être divisé en deux parties par une ligne transversale : une partie postérieure, qui comprend la paroi postérieure du ventricule gauche et la moitié postérieure de

la cloison, elle présente la coloration normale du myocarde et son épaisseur est de 4 à 5 centimètres ; une partie antérieure, qui comprend la paroi antérieure du ventricule gauche et la moitié antérieure de la cloison : toute cette portion est dilatée, très amincie au point qu'elle ne présente même pas 1 centimètre d'épaisseur et sa couleur gris pâle la fait ressembler à un tissu musculaire anémié. On le voit donc, cet infarctus est très étendu puisque dans le sens transversal il occupe la face antérieure du ventricule gauche et la moitié antérieure de la cloison ; dans le sens vertical il s'étend à presque toute la hauteur du ventricule gauche. Point intéressant à noter, dans toute cette zone la coloration est uniforme et le tissu n'a guère changé que comme coloration : il n'est pas ramolli et on reconnaît encore la disposition des fibres cardiaques.

Coupe transversale passant à 7 centimètres au-dessus de la pointe. Toute la partie non ombrée du dessus est sur la pièce très amincie et d'une couleur gris pâle, tranchant très nettement sur le reste du tissu musculaire dont la coloration est normale.

L'étude des artères coronaires nous a donné les résultats suivants :

1° ***Artère coronaire gauche.*** — Son orifice dans l'aorte est libre et ne présente pas de plaque calicaire.

Le tronc d'origine a une longueur de 1 cm. 1/2 environ, à la palpation on sent qu'il est fortement athéromateux. Trois coupes pratiquées à un demi-centimètre d'intervalle montrent qu'il est très rétréci par l'endartérite chronique mais qu'il n'est pas complètement oblitéré.

Arrivée au niveau du sillon inter-ventriculaire, l'artère se divise en deux branches : l'une antérieure ou inter-ventriculaire, l'autre postérieure ou auriculo-ventriculaire.

La branche postérieure qui va nourrir la partie postérieure du ventricule gauche est très athéromateuse, mais on sent par la palpation et on se rend bien compte par une série de sections, que son calibre n'est pas complètement obstrué.

La branche antérieure au contraire est complètement obstruée au niveau même de la bifurcation du tronc primitif, c'est-à-dire par conséquent à peine à 2 centimètres de l'orifice aortique et au niveau même du sillon auriculo-ventriculaire ; sur des coupes faites de distance en distance avec le rasoir selon la recommandation de MM. Brault et René Marie on voit que l'artère est oblitérée sur une longueur de près de 2 centimètres sur la paroi postérieure de l'artère, le caillot repose sur une plaque très ancienne d'athérome.

Cette branche antérieure oblitérée sur toute sa hauteur donne naissance elle-même à deux rameaux secondaires qui vont nourrir toute la partie du ventricule gauche qui est soulevée en dôme. Ces rameaux secondaires et ceux qui en naissent semblent athéromateux au palper, mais ne donnent pas la sensation de cordons pleins et des coupes successives ont montré que ces rameaux ne sont pas oblitérés même en plein infarctus, ce qui peut s'expliquer par une tendance au rétablissement de la circulation collatérale.

2° *Artère coronaire droite.* — Elle n'est pas trèe altérée ; son orifice dans l'aorte est normal ; dans le reste de son trajet et de ses branches, elle est fortement athéromateuse, mais une section faite au point où elle semble être le plus lésée, c'est-à-dire à 3 centimètres environ de son origine, montre qu'elle n'est pas complètement oblitérée.

En somme la dissection des coronaires montre que l'artère coronaire gauche se divise en deux branches, l'une antérieure qui va nourrir la moitié antérieure du ventricule gauche et de la cloison, l'autre postérieure qui va nourrir la portion postérieure du même ventricule. La branche antérieure seule est oblitérée et c'est dans la partie du myocarde auquel elle se distribuait que nous avons trouvé l'aspect décoloré du myocarde tandis que le reste du cœur nourri par des artères non oblitérées ne présente pas ces lésions. C'est donc à un infarctus très étendu du myocarde que nous avons affaire et comme les cas d'infarctus récents du cœur sont très rares, il nous a semblé bon d'insister sur quelques particularités au point de vue histologique. Notre excellent maître M. le docteur Gombault a bien voulu examiner les préparations avec nous et nous guider dans la description histologique, et c'est d'après ses conseils que nous entrons dans quelques détails à ce sujet.

Examen histologique. — Nous avons employé comme liquide fixateur le formol à 2 0/0 dans lequel le cœur a toujours séjourné depuis l'autopsie. Les morceaux que nous avons sectionnés pour les examiner ont été mis à leur sortie du formol, les uns directement dans l'alcool, d'autres dans le bichromate puis l'alcool ; d'autres enfin dans l'acide osmique pendant 24 heures, le bichromate pendant 5 à 6 jours, puis l'alcool. Nos inclusions ont été faites les unes à la paraffine, les autres au collodion.

Nous n'avons pas la prétention, au sujet d'un cas isolé, de décrire les lésions de tous les infarctus du cœur ; nous nous contenterons donc de relater le plus exactement possible ce que nous avons retrouvé sur nos différentes coupes.

1° Disons tout d'abord que l'examen d'une coupe faite dans l'épaisseur du ventricule gauche, c'est-à-dire en plein tissu paraissant sain, nous a montré qu'en ces points les fibres musculaires sont normales, peut-être même un peu hypertrophiées, leurs noyaux ainsi que ceux du tissu conjonctif se colorent très bien, enfin il y a peu ou pas de sclérose interstitielle.

2° Sur des coupes pratiquées en plein infarctus, nous avons trouvé en allant du péricarde à l'endocarde les zones suivantes :

a) Sous le péricarde une première zone de fibres cardiaques en état de dégénérescence granulo-graisseuse. A l'intérieur des fibres, dans l'intervalle laissé par les faisceaux primitifs, on voit des granulations d'une finesse extrême colorées en noir par l'acide osmique, plus près même du péricarde il y a une véritable liquéfaction des fibres cardiaques à la place desquelles existent des espaces ovalaires occupés par un liquide non coloré par l'acide osmique.

b) En nous éloignant de la périphérie nous commençons à trouver des fibres cardiaques n'ayant pas subi de dégénérescence. C'est notre seconde zone dans laquelle nous devons examiner successivement les fibres musculaires et le tissu interstitiel.

Les fibres musculaires ne présentent pas de grosses altérations : toutefois leurs noyaux ne sont colorés par aucun colorant nucléaire même très énergique ; de plus il semble exister une exagération de la striation surtout longitudinale; les fibres sont donc un peu œdématiées mais ne présentent pas de dégénérescence granulo-graisseuse.

Le tissu interstitiel présente en revanche un aspect spécial : il se colore en noir par l'acide osmique, en jaune vert par le carmin, en bleu par l'hématoxyline, mais c'est par l'emploi combiné de l'acide osmique et du picrocarmin qu'on voit le mieux les détails ; on voit ainsi qu'il y a de nombreuses granulations graisseuses, les unes libres, les autres contenues dans des cellules lymphatiques. Tous ces éléments sont fortement colorés en noir par l'acide osmique et ils reposent sur un fond que le picrocarmin colore en rose uniforme et qui est peut-être de l'œdème en voie de mortification comme le tissu environnant.

c) Quant à la grosse masse de l'infarctus elle est composée de zones musculaires ne présentant de dégénérescence granulo-graisseuse ni au niveau des fibres ni dans le tissu interstitiel. La seule modification essentielle, c'est que dans cette zone qui représente à elle seule plus de la moitié de l'épaisseur de l'infarctus, les noyaux du tissu cellulaire et de la fibre cardiaque ne se colorent plus. La striation de la fibre musculaire est cependant très bien conservée. Ces fibres semblent être devenues inégalement friables dans toute l'étendue de cette zone, ce qui leur donne un aspect spécial avec alternance de zones claires et de zones sombres, de place en place même quelques fibres musculaires peuvent être beaucoup plus altérées et présenter les unes de l'état fendillé, d'autres de la désintégration, d'autres enfin de la dégénérescence granulo-graisseuse. Mais ces dernières lésions sont exceptionnelles, et en somme nous

pouvons dire que *la majorité des fibres cardiaques ne présentent qu'une seule modification très apparente : la non-coloration du noyau.*

d) En s'approchant de l'endocarde, on trouve une zone d'infiltration graisseuse interstitielle ressemblant à celle que nous avions trouvée sous le péricarde, mais beaucoup moins étendue.

e) Dans la zone immédiatement sous-endocardique se trouvent des fibres ayant subi la dégénérescence granulo-graisseuse. A côté d'elles quelques-unes sont beaucoup plus dégénérées et il n'en reste plus pour ainsi dire que le squelette rempli d'un liquide que ne colore pas l'acide osmique ; d'autres au contraire n'ont pas dégénéré et présentent un état œdémateux très marqué avec exagération de leur striation longitudinale et hypertrophie du noyau qui peut être très vivement coloré par les réactifs nucléaires.

f) Nous pouvons enfin sur ces coupes étudier l'aspect microscopique des végétations globuleuses : elles sont absolument comparables comme structure, aux thromboses. Elles sont formées de globules rouges et de globules blancs emprisonnés dans un réseau de fibrine et à leur niveau l'endocarde toujours altéré présente une végétation très marquée de ses cellules superficielles.

g) Les altérations vasculaires que nous avons trouvées dans la masse de l'infarctus, ne sont pas uniformes. Par places on trouve d'abord des hémorrhagies interstitielles en plein infarctus ; sous l'endocarde notamment, en plusieurs points, les fibres musculaires sont nettement dissociées par les globules sanguins. A côté de ces ruptures vasculaires, nous avons trouvé des artères non oblitérées et ne présentant que peu ou pas de lésions de sclérose. D'autres présentent dans leur lumière de nombreux leucocytes qui ont englobé des granulations graisseuses, pour les rapporter dans la circulation. Parmi celles qui sont oblitérées enfin, les unes semblent être oblitérées récemment et le caillot paraît être de la même époque que le gros caillot de l'artère coronaire. D'autres au contraire sont très nettement oblitérées de longue date et leur caillot a eu le temps de s'organiser.

h) Les séreuses qui environnent le myocarde sont altérées mais d'une façon légère : le péricarde présente par places de la prolifération de l'endothélium et une formation assez marquée de tissu conjonctif embryonnaire. L'endocarde est altéré sur le même mode, mais d'une façon beaucoup plus intense et c'est aux points où l'endocardite est le plus marquée que nous avons trouvé de véritables hémorrhagies entre les fibres musculaires immédiatement sous-jacentes.

Réflexions. — Cette pièce nous a paru intéressante parce que les cas d'infarctus récent du myocarde sont très rares. M. Laveran (1) en présentait un cas en 1877 à la Société médicale des hôpitaux en disant : « cette altération si intéressante du cœur est encore peu connue : il n'en est pas fait mention dans les traités les plus récents d'anatomie pathologique. »

(1) Laveran, *Société médicale des hôpitaux*, 1877.

Son cas fut du reste discuté par M. Lancereaux qui croyait plutôt à de la myocardite qu'à un infarctus vrai. Depuis cette observation les oblitérations des coronaires ont été surtout étudiées au point de vue de la pathogénie de l'angine de poitrine ou des anévrysmes et ruptures du cœur : c'est ainsi que la thèse de Budor (1) qui contient 23 observations d'oblitération des coronaires ne présente pas un seul cas d'infarctus récent du myocarde. Dans une revue récente (2) MM. Brault et René Marie arrivent à cette conclusion au sujet de l'oblitération des coronaires : « Dans l'infarctus du myocarde, trois cas peuvent se présenter :

1° Ou bien la mort surviendra du fait même de l'étendue de la région nécrosée ;

2° Ou bien il se produira une rupture du cœur en plein foyer de nécrose ;

3° Ou bien le malade survivra et l'infarctus subira la série des métamorphoses qui aboutissent à sa résorption complète. »

La première éventualité, ajoutent-ils, est fort rare et à cette période les relations d'autopsie sont exceptionnelles, ce qui fait qu'on a examiné très peu d'infarctus récents.

Enfin M. René Marie (3), dans le texte de sa thèse, dit en parlant des infarctus récents du myocarde : « c'est à ce moment que les autopsies sont exceptionnelles » ; et dans les observations étudiées avec tant de soin qu'il catalogue sous le nom d'infarctus récents sans rupture du cœur, s'il décrit des aspects histologiques se rapprochant de ceux que nous avons retrouvés dans nos préparations, il nous semble du moins que notre cas présente des caractères exceptionnels du fait de l'uniformité des lésions. Cette uniformité est telle, que l'infarctus occupant une zone considérable, dans toute cette zone : d'une part l'aspect macroscopique est partout identique à lui-même, ne différant des parties saines que par une coloration gris-jaunâtre ; d'autre part, en tous les points de l'infarctus, l'aspect histologique est le même et tel que nous l'avons décrit. Cette uniformité nous a semblé digne d'être signalée, les 3 cas d'infarctus récents sans anévrysme publiés par M. Marie présentent en effet une complexité plus grande.

(1) Budor, *Oblitérations des artères coronaires*, thèse Paris, 1888.
(2) Brault et René Marie, *Presse médicale*, 1896.
(3) René Marie, *Des infarctus du myocarde*, thèse Paris, 1897.

Pour son premier cas (observation XVII) il nous dit : « Le myocarde présente deux sortes de foyers, les uns anciens, ce sont des plaques fibreuses ; les autres récents, ce sont des foyers nécrotiques. »

Dans son deuxième cas (observation XIX) il dit au sujet des ilots d'infarctus : « de ces placards les uns sont blancs nacrés en forme de cicatrice étoilée, les autres sont franchement gris sale. »

Dans le troisième cas (observation XX), nous lisons : « C'est une pièce à lésions très complexes ; elle nous montre presque tous les stades de l'infarctus. »

Il nous semble donc que dans notre cas nous avons affaire à une lésion encore plus récente que celles que nous venons de signaler et qu'elle peut être considérée comme le premier stade des infarctus du cœur dont M. René Marie a si bien décrit l'évolution.

En résumé : de l'avis de tous les auteurs les infarctus récents du myocarde se présentent rarement à l'état de pureté, c'est pour cela que notre observation nous a semblé intéressante et que nous sommes entré dans quelques détails à son sujet. En effet.

1° C'est bien à un infarctus récent du myocarde que nous avons affaire, et ce qui nous le prouve c'est d'une part l'évolution des accidents que nous avons pu suivre d'une façon certaine et qui n'ont pas duré plus de trois jours ; c'est d'autre part l'examen du caillot contenu dans l'artère coronaire ; sa couleur rouge affirmait qu'il était récent.

Enfin, l'aspect macroscopique partout uniforme ne montre en aucun point de foyers de ramollissement du tissu du cœur et au microscope on voit que les fibres musculaires existent encore presque intactes dans la grosse masse de l'infarctus.

2° Ce qui nous a frappé au point de vue histologique dans cet infarctus récent, c'est que la plus grosse partie en est formée par des fibres très peu altérées, ne présentant en somme pour toute lésion que de la non-coloration du noyau, tellement que si l'on n'y prenait garde, on pourrait croire que les fibres sont saines. Si nous ajoutons enfin qu'il y a au pourtour de cette zone une bordure de dégénérescence graisseuse nous voyons quelle analogie il y a entre ces infarctus récents du cœur et ceux de la rate et du rein.

Imperforation anale. Opération. Coprostase.

M. Lecornu rapporte l'observation d'un enfant opéré pour une imperforation anale. Il en résulta un rétrécissement qui pendant 18 mois fut traité par la dilatation. La coprostase atteignit des proportions considérables et l'enfant mourut de cachexie.

A l'autopsie on trouva l'ampoule rectale, le cæcum et le côlon ascendant énormément dilatés par les matières fécales ; le reste de l'intestin était vide et aplati.

Entéro-anastomose chez le chien.

M. Souligoux montre un intestin de chien sur lequel il a pratiqué il y a 3 mois 1/2 un entéro-anastomose par son procédé. L'orifice est simple et ne présente pas de rétraction cicatricielle.

Tubes pour entérorraphie circulaire.

M. Souligoux présente des tubes qu'il a fait fabriquer pour servir de tuteurs dans les entérorraphies circulaires.

Ils sont formés de sucre et de gomme adragante et peuvent être portés à 150° sans être altérés.

Des variations morphologiques des apophyses épineuses dans les déviations vertébrales, par le Dr Félix Regnault.

Quand les courbures de la colonne vertébrale s'exagèrent sous une influence pathologique : mal de Pott, rachitisme, déviations dites essentielles, la forme des vertèbres et notamment des apophyses épineuses se modifie par action mécanique, en dehors de toute altération pathologique.

J. Guérin avait déjà mentionné ces modifications. Dans les déviations anciennes de l'épine, dit-il, les apophyses épineuses des vertèbres dorsales sont effilées, aplaties, attirées dans le sens de la traction des muscles.

Mais ce n'est là qu'une simple indication, et la question mérite d'être approfondie.

Examinons les apophyses épineuses des vertèbres dorsales quand la convexité de cette région est exagérée. Dans le mal de Pott dorsal cette convexité est exagérée brusquement. Les vertèbres au sommet de la convexité agrandissent leurs lames qui deviennent énormes, plus hautes que larges, comme un bouclier, pour combler les intervalles créés par l'exagération de la courbure.

Les apophyses épineuses de ces vertèbres sont attirées en bas, de sorte qu'elles forment un angle avec les lames ; leur longueur est di-

minuée, leur forme modifiée, moins hautes et à face inférieure plus élargie, de sorte que sur une section à la naissance de l'apophyse la surface de coupe perpendiculaire à la longueur a la forme d'un triangle isocèle.

Dans les déviations essentielles (adolescence) ou rachitiques, la cyphose amène les mêmes déformations. Mais comme elle est presque toujours compliquée de scoliose, les lames se développent davantage en hauteur du côté de la convexité de la scoliose ; les apophyses épineuses ont leur extrémité attirée du côté de la convexité scoliotique, et comme leur extrémité ne rencontre pas l'apophyse inférieure elles ont toute liberté de se développer et s'allongent inférieurement en pointe.

Au-dessus de la cyphose dorsale les vertèbres se redressent pour former une concavité compensatrice. Cette concavité offre des vertèbres à apophyses épineuses fortes, allongées, attirées en haut par l'action musculaire avec une extrémité ayant une forte tubérosité.

Inférieurement à la cyphose, les apophyses épineuses tendent à se redresser peu à peu.

Fig. 1. — Cyphose dorso-lombaire ; mal de Pott ; écrasement des tubérosités.

La colonne cervicale peut subir des courbures de compensation. Quand elle exagère sa courbure à concavité en arrière, les apophyses épineuses des 3e, 4e et 5e cervicales sont atrophiées, au contraire l'apophyse épineuse de l'axis conserve sa forme normale ou s'hypertrophie ; elle paraît énorme par rapport aux autres apophyses et les recouvre complètement.

Dans les cyphoses pathologiques les apophyses épineuses des vertèbres saillantes au sommet de la cyphose subissent une pression considérable, quand le sujet se couche et repose sur sa bosse. Nous avons vu que l'apophyse épineuse au sommet de la cyphose dorsale du mal de Pott est fortement attirée en bas. Par suite elle présente

son bord supérieur à la pression, l'écrasement est faible (V. n° 265 C, M. Dup.).

Mais parfois elle est comprimée et comme écrasée avant d'avoir été attirée en bas, et elle disparaît en grande partie (V. n° 536 A).

Si la cyphose a son sommet à la partie inférieure du dos et supérieure des lombes, les apophyses épineuses ne se courbent pas ; elles sont usées d'autant plus qu'elles sont situées au sommet de la gibbosité (V. n°s 258 H, 520 etc.).

Leur forme est celle d'une tubérosité aplatie et écrasée (V. 265 A et 266 B, Fig. 1).

La même cause de compression amène des modifications dans les apophyses épineuses lombaires en cas de lordose. Quand la lordose lombaire est accentuée, les bords inférieurs d'une apophyse épineuse viennent en contact avec le bord supérieur de celle sous-jacente. Ce contact constant amène une surface articulaire inter-épineuse.

Les bords correspondants des apophyses épineuses sont élargis et offrent une surface plane ovale occupant soit le quart postérieur du bord, soit presque toute la longueur ; sur les pièces sèches on reconnaît encore du cartilage desséché sur la surface : il s'agissait donc d'une véritable articulation (Fig. 2).

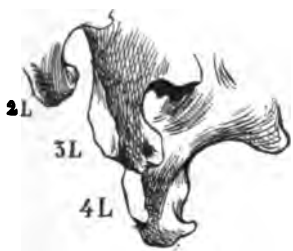

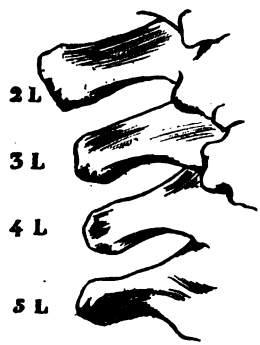

Fig. 2. — Lordose lombaire. Articulation inter-épineuse.

Fig. 3. — Lordose lombaire. Allongement des apophyses épineuses.

Cette articulation inter-épineuse avait été vue par les anatomistes. Poirrier (1) rappelle que pour Cunningham « les apophyses épineuses des vertèbres lombaires entrent fréquemment en contact et s'articulent par leur sommet, formant la diarthrosis spinosa décrite par Mayer ». Mais les anatomistes ne paraissent pas avoir recherché la cause de cette diarthrosis spinosa. Car ils ont trop pour tendance d'étudier un os ou un organe en lui-même et de décrire le fait sans voir l'ensemble et par suite trouver la cause.

La preuve que la cause en est bien l'ensellure lombaire, est que ces surfaces articulaires se retrouvent dans les lordoses de causes diverses :

(1) *Tr. d'anat.*, t. I, p. 328.

par mal de Pott (258 H et 265 D, M. Dup., 359 nouv. reg.), par rachitisme (521 A), essentielles des adolescents (535 A).

Quand le sujet atteint de lordose lombaire est jeune, ou bien que les apophyses épineuses s'écrasent et s'articulent, elles diminuent de hauteur et s'allongent. Tandis que les apophyses épineuses lombaires normales peuvent être aussi hautes que longues, en ce cas la longueur peut atteindre le triple de la hauteur.

L'apophyse épineuse lombaire affecte alors une forme toute différente de la forme classique (fig. 3).

Bifurcation de la veine poplitée,

par M. Robineau, prosecteur des hôpitaux.

J'ai l'honneur de présenter à la Société anatomique une pièce qui présente une disposition spéciale de la veine poplitée: celle-ci est en effet constituée au niveau de l'interligne articulaire exactement, par la confluence de deux veines, satellites de l'artère au-dessous de ce point, comme plus bas du tronc tibio-péronier. Il y a donc deux veines poplitées au-dessous de l'interligne, et une seule principale au-dessus.

Les deux veines poplitées reçoivent les articulaires inférieures, les jumelles, etc. La saphène externe vient s'aboucher dans la veine principale au-dessus de la bifurcation, à environ 2 centimètres. Plus haut cette même veine reçoit les articulaires supérieures externes ; mais les articulaires supérieures internes, collectant des rameaux venus de la région articulaire moyenne, du demi-membraneux, du grand adducteur, constituent un canal ascendant collatéral à l'artère, longeant du côté antérieur et interne. Ce canal collatéral envoie une anastomose à la veine principale, mais franchit isolément l'anneau du grand adducteur ; on le retrouve dans le canal de Hunter à sa place habituelle.

Il existe donc aussi dans la région supérieure du creux poplité deux veines satellites de l'artère poplitée, mais de volume très inégal.

J'ai examiné à ce sujet 20 jambes appartenant à 15 sujets différents, toutes disséquées par des élèves de mon pavillon. Dans aucun cas je n'ai trouvé l'unique veine poplitée décrite par les auteurs classiques. Dix-sept fois j'ai observé cette bifurcation de la veine principale, au niveau de l'articulation, et j'ai été frappé de la constance de ce fait. Dans les trois autres cas, il existait deux veines satellites dans toute la longueur de l'artère, l'une antéro-interne, l'autre postéro-externe. Quant au petit canal veineux collatéral de la partie supérieure du creux poplité, il s'est montré variable dans son origine, sa longueur, et aussi sa terminaison, car il peut s'aboucher dans la veine principale avant d'atteindre l'anneau du grand adducteur. La disposition décrite a été la plus fréquemment observée. Enfin deux fois la saphène externe se terminait dans la veine poplitée au niveau de l'anneau du grand adducteur.

Je n'ai pas trouvé mention de ces faits dans les ouvrages classiques. Cependant Cruveilhier cite deux anomalies de la veine poplitée

qui restait dans la région postérieure de la cuisse, l'artère étant accompagnée d'un rameau veineux. Paulet figure et décrit à titre « d'anomalie très rare » une veine poplitée double, mais dans le triangle poplité supérieur seulement. Gegenbaur, d'après Lauger, dit qu'il peut exister des « veines concomitantes » à l'artère poplitée, généralement disposées en plexus.

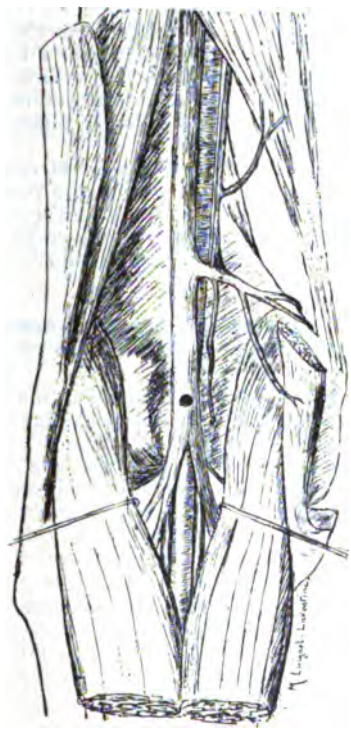

Cette disposition des veines poplitées présente un petit intérêt en médecine opératoire. A tout prix il faut chercher l'artère au-dessus des condyles du fémur, pour s'éloigner du lieu de bifurcation de la veine, et du territoire de la saphène externe, et tâcher cependant de ne pas être assez haut pour rencontrer le canal collatéral interne. Il faut savoir aussi qu'une fois la grosse veine écartée, on peut encore rencontrer et crever un rameau veineux collatéral important.

Le siège constant de la bifurcation de la veine au niveau de l'interligne est peut-être en rapport avec les troubles de circulation veineuse, dus à la flexion de la jambe sur la cuisse.

Ossification des ligaments coraco-claviculaires,
par M. Robineau, prosecteur des hôpitaux.

Cette pièce présente une ossification presque complète du ligament conoïde. On voit entre la base de l'apophyse conoïde et la face inférieure de la clavicule deux pièces osseuses accolées, longues de 3 centimètres, sur une longueur totale de 2 centimètres, mobiles à leurs deux extrémités. Le tubercule conoïde s'est élargi, pour s'appuyer sur elles, et a la forme de l'extrémité d'une phalangette ; en bas elles se continuent par dessus le trou coracoïdien jusqu'au bord supérieur de l'omoplate. En regardant par devant, on trouve le bord antérieur du ligament conoïde souple ; le ligament trapézoïde est ossifié seulement à ses insertions.

L'intervalle des deux pièces osseuses est comblé par du tissu fibreux ; il n'y a pas d'articulation vraie au niveau de la clavicule ni de l'apophyse coracoïde. En raison du point d'appui fourni à la clavicule, celle-ci exécute des mouvements, autour du tubercule conoïde, et l'articulation avec l'acromion est extraordinairement distendue.

Calcification des corps caverneux,
par M. Robineau, prosecteur des hôpitaux.

Dans la verge d'un homme de 42 ans, j'ai trouvé des plaques calcaires que la dissection montre développées dans la tunique fibreuse du corps caverneux ; elles existent de chaque côté, au nombre de deux à droite et trois à gauche. Dans l'ensemble elles présentent une longueur de 44 millimètres à gauche, 40 millimètres à droite, sur une largeur moyenne de 2 centimètres à droite, 1 cm. 5 à droite. Elles sont formées par une sorte de bande calcaire, allongée suivant l'axe de la verge, sur laquelle s'implantent des sortes d'arceaux incurvés transversalement, d'aspect analogue aux anneaux de la trachée, les intervalles étant comblés par du tissu fibreux très dense.

Aucun renseignement clinique sur cet homme ; l'autopsie avait été faite. Il n'était pas athéromateux, et ne présentait pas de tophus.

Séance du 12 février 1897.

Présidence de M. Cornil

Sarcome embryonnaire mélanique développé au niveau d'une tache pigmentaire de la région voisine de la commissure externe de l'œil gauche, par le Dr G. Dubar.

Mme X..., âgée de 58 ans, portait depuis une quinzaine d'années

une tache noire, pigmentaire un peu en dehors de la commissure externe de l'œil gauche.

A la partie externe de cette tache s'est développé depuis quelques mois un nodule arrondi, de couleur noire, de consistance assez ferme, qui peu à peu a acquis le volume d'une bille à jouer.

Le Dr L. Dubar, professeur de clinique chirurgicale à la Charité de Lille, a enlevé le 5 décembre 1896 largement et profondément le nodule et la tache.

Le nodule, étudié au microscope, se montre formé de cellules embryonnaires, plus ou moins chargées de granulations mélaniques ; il présente aussi des prolongements dont les éléments n'en possèdent pas traces. Nous avons affaire à *un sarcome embryonnaire mélanique avec un certain nombre de points non pigmentés.*

Cette tumeur siège dans l'épaisseur du derme, au voisinage de l'épiderme ; les papilles du derme à son niveau sont beaucoup moins accusées que dans les parties voisines. Tout autour, dans l'épaisseur du derme, existent des ilots de cellules de tissu conjonctif en prolifération et présentant elles-mêmes des granulations mélaniques dans l'intérieur de leur protoplasma.

Au niveau de la tache pigmentaire primitive les papilles, hypertrophiées, sont formées par des cellules renfermant des granulations de pigment, en grande abondance en certains points ; et au-dessous de ces papilles, dans l'épaisseur même du derme, existent de petits ilots de cellules embryonnaires renfermant elles-mêmes une plus ou moins grande quantité de ces granulations noires.

La partie périphérique enlevée ne présente plus trace de pigment dans l'intérieur des papilles ; quant à la couche profonde, formée par du tissu cellulo-adipeux et du tissu musculaire strié, elle est tout à fait saine et nous n'y avons pas trouvé trace de granulations pigmentaires.

La cicatrisation de la plaie s'est opérée rapidement et la malade est complètement guérie.

Un nouveau cas d'ascite laiteuse non chyleuse,

par E. Apert, ancien interne des hôpitaux.

L'attention a été récemment appelée sur certains liquides ascitiques offrant des particularités spéciales : ils ont l'apparence d'épanchements chyleux, et cependant le microscope n'y révèle pas la présence des globules graisseux qui caractérisent ces épanchements ; l'analyse chimique montre que la graisse ne s'y rencontre qu'en très minimes proportions. On a donné aux ascites de cette espèce le nom d'ascites laiteuses non chyleuses.

Les seuls cas de ce genre publiés à notre connaissance jusqu'à ce jour sont ceux de Lion (*Archives de médecine expérimentale*, 1893), d'Achard (*Bulletins de la Société médicale des hôpitaux*, 1896), et de P. Sainton (*Gazette hebdomadaire de médecine et de chirurgie*, 1897, p. 61).

Les observations en sont donc rares ; c'est ce qui m'a engagé à vous présenter le liquide d'ascite que voici ; car il me semble appartenir à la même catégorie de faits.

C'est un liquide qui ressemble absolument à du lait ; il est blanc, homogène, très fluide, sans odeur ; nulle différence macroscopique ne le sépare des épanchements chyliformes ; ce n'est qu'en en regardant une goutte au microscope, entre lame et lamelle, que nous avons constaté une différence importante : l'absence absolue de globules graisseux ; ce n'est qu'à un très fort grossissement (obj. 1/12 à immersion, oc. 5 de Leitz) que nous avons pu voir comme une sorte de fine poussière entraînée par les mouvements du liquide.

Ces caractères microscopiques si spéciaux m'ont engagé à poursuivre l'étude de ce liquide.

Il a été ensemencé sur les différents milieux usuels ; toutes les cultures sont restées stériles.

Conservé au frais et au repos, il a gardé longtemps son apparence laiteuse homogène, sans se séparer en couches, sans laisser surnager de crème, sans former aucun dépôt, sans se prendre en un caillot fibrineux. Ce n'est qu'au bout d'une vingtaine de jours, et alors que, depuis plusieurs jours, il commençait à répandre une odeur de putréfaction, c'est à ce moment seulement qu'il s'est en une nuit séparé en deux couches à peu près égales, la supérieure séreuse et fluide et encore un peu trouble, l'inférieure blanc-jaunâtre, épaisse et visqueuse.

Soumis à la filtration sur plusieurs épaisseurs de papier filtre, le liquide frais passe facilement sans subir aucune clarification. Sur bougie de porcelaine, avec aspiration par la trompe à eau, il passe très difficilement ; à peine quelques gouttes encore troubles ont-elles traversé la bougie au bout de 24 heures ; ce n'est que lorsque la putréfaction s'est emparée du liquide versé dans l'entonnoir du filtre, que celui-ci a laissé passer un liquide clair, un peu coloré en rose, tandis qu'un reliquat épais se desséchait sur l'entonnoir en formant une croûte.

L'analyse chimique a été faite à deux reprises par M. Chautard que je ne saurais trop remercier de son extrême obligeance. Le 1er échantillon concerne le liquide pris par ponction pendant la vie ; le second a été recueilli après la mort. Voici les résultats de ces analyses (pour un litre),

	1er *échantillon*	2e *échantillon*
Densité à 15°. . .	1.082	1.061
Albumine	97 grammes	66 grammes
Graisses	2 gr. 59	1 gr. 37
Urée	7 gr.	3 gr. 2
Chlorures	16 gr.	3 gr.
Sels insolubles. .	0 gr. 6	»
Cendres.	17 gr. 11	»

Ces analyses montrent que ce liquide diffère des liquides d'ascite chyliforme par un certain nombre de caractères dont les principaux sont la densité remarquablement élevée, la proportion très grande d'albumine, et au contraire la minime quantité de graisse. Les liquides chyliformes sont au contraire peu denses, peu albumineux et la proportion de graisse atteint ordinairement 50 grammes pour 1.000.

Nous ferons observer aussi que la composition de notre liquide diffère assez notablement de celui de Sainton (le seul dont l'analyse chimique ait été faite). Celui-ci était en effet beaucoup moins dense (1.009) ; il contenait beaucoup moins d'albumine (4 gr.), moins de sels (8 gr.), moins d'urée (1 gr.2) et moins de graisse (0.19 à 0.67). Aussi était-il beaucoup moins laiteux, et Sainton le qualifie de lastescent. « Son aspect était comparable à celui de lait fortement étendu. » Les granulations étaient beaucoup plus visibles dans les cas précédemment étudiés que dans le nôtre ; dans les trois cas, elles étaient réfringentes, insensibles à l'action de l'acide osmique et de l'éther ; dans notre cas, elles étaient à peine visibles et comparables à une très fine poussière.

Un certain nombre de différences sont aussi à noter dans l'histoire clinique des malades. Voici l'observation de notre malade, recueillie par M. Matza, externe du service.

Homme de 43 ans, peintre en bâtiments, entré à l'Hôtel-Dieu le 19 octobre 1896, salle St-Christophle, lit n° 14, service de M. le professeur Dieulafoy ; il se plaint de tuméfaction de l'abdomen, d'enflure des jambes, de dyspnée.

Du côté de l'abdomen, on constate tous les symptômes ordinaires de l'*ascite* : dilatation globuleuse du ventre, déplissement de l'ombilic ; matité à la région hypogastrique et dans les flancs, se déplaçant avec les changements de position du malade ; sonorité à la région ombilicale ; sensation de flot. La circulation veineuse sous-cutanée est peu développée. Pas d'hémorrhoïdes.

Début de l'ascite il y a 17 mois, en avril 1895 ; 1re ponction le 12 mai, ayant donné issue à un liquide citrin, transparent. Depuis cette époque elles ont été répétées 19 fois, assez espacées au début

(tous les 2 ou 3 mois), puis devenues beaucoup plus fréquentes (tous les 10 à 15 jours). Le liquide avait alors toujours été transparent, citrin.

Œdème des jambes considérable, blanc, mou, gardant l'empreinte du doigt, remontant jusqu'à mi-jambe, s'accompagnant d'*œdème des bourses*.

Foie : très douloureux à la palpation, bord lisse, dépassant les fausses côtes de trois travers de doigt.

Cœur : la pointe bat dans le 6e espace ; l'organe est donc notablement hypertrophié. A la pointe souffle d'*insuffisance mitrale*, rude, très intense, se prolongeant dans l'aisselle ; à l'appendice xyphoïde, souffle systolique intense, qui semble indépendant du souffle mitral, et dû à de l'insuffisance tricuspidienne ; les jugulaires sont du reste le siège d'un pouls veineux vrai. Le pouls radial est régulier.

Poumons : râles fins d'œdème pulmonaire aux bases ; cet œdème pulmonaire, joint aux lésions cardiaques, et à la gêne mécanique apportée par l'ascite aux mouvements du diaphragme expliquent la dyspnée du malade et sa persistance même au repos.

Urines : rares, claires, pas d'urobiline, ni d'excès d'urates ; abondant précipité d'*albumine*.

L'examen du malade montre donc qu'il s'agit d'un cardiaque (insuffisance mitrale et tricuspidienne), avec foie cardiaque, ascite, œdèmes.

Les lésions cardiaques paraissent d'origine rhumatismale, le malade a eu en effet 3 attaques de *rhumatisme articulaire généralisé*, en 1871 (3 mois), en 1878 (3 mois), et en 1889.

Cette dernière fois, la maladie a pris les allures d'un rhumatisme chronique, avec raideurs articulaires, et le malade a dû aller passer une saison à Dax.

Dans les divers services dans lesquels il a été soigné à cette époque (MM. Potain, Huchard, Chauffard), on n'a jamais constaté de lésions cardiaques, bien qu'on l'ait ausculté avec soin à plusieurs reprises. Le malade n'a du reste ressenti aucun trouble fonctionnel jusqu'au moment de l'apparition de l'ascite ; l'œdème des jambes n'est apparu qu'ultérieurement. Il y a là quelque chose de particulier qui trouve peut-être son explication dans ce fait que le malade n'est pas seulement cardiaque, mais aussi saturnin.

Saturnisme. — Il est en effet depuis trente ans peintre en bâtiments. Il a eu deux attaques de coliques de plomb (1878, 1889), qui ont coïncidé avec les attaques de rhumatisme. Liseré gingival ; pas de *tophi*, jamais de douleur du gros orteil, pas trace de goutte saturnine.

Pas d'alcoolisme ; pas de pituites, ni de tremblements, ni de cauchemars, ni de troubles dyspeptiques, ni de signes de névrite ; aucun excès de boisson.

Diagnostic. — Ascite d'origine cardiaque chez un saturnin.

Traitement. — Vin diurétique de Trousseau, une cuillerée chaque matin.

Une ponction évacuatrice est faite le lendemain ; c'est alors seulement que l'on constate l'apparence laiteuse du liquide ; le malade affirme que c'est la première fois que le liquide présente ces caractères. A la dernière ponction, 15 jours auparavant, il était encore citrin, transparent.

Le caractère de l'épanchement nous engagea à rechercher si le sérum sanguin était lactescent, comme cela avait été noté dans le cas d'Achard. Du sang pris dans la veine médiane céphalique se coagula normalement, et le sérum exsudé était transparent, non lactescent, conformément à ce qui existait dans l'observation de Sainton.

Le vin de Trousseau n'amena pas d'amélioration, non plus que la caféine (un gramme par jour), qui lui fut ajoutée à partir du 24 octobre. La quantité journalière d'urine se maintint constamment entre 400 et 600 grammes. Seules les ponctions soulageaient le malade.

Tous les dix à douze jours, il fut nécessaire de pratiquer une ponction ; toujours le liquide conserva son apparence laiteuse ; on retirait 10 à 15 litres chaque fois.

Le 10 novembre, l'auscultation révéla des phénomènes nouveaux; les souffles qu'en entendait jusque-là devinrent moins perceptibles, il s'y surajouta un bruit de double frottement qui fit porter le diagnostic de péricardite. A partir de ce moment l'état asystolique empira peu à peu, avec quelques alternatives d'amélioration. Muguet à la fin de janvier ; mort en asystolie le 4 février.

Autopsie le lendemain. — A l'ouverture de l'abdomen, il s'échappe un flot de liquide laiteux, un peu plus jaunâtre que pendant la vie, sans doute à cause de l'osmose de la bile à travers les parois de la vésicule et du duodénum.

Les *intestins* étaient blancs, non congestionnés, mais certaines anses étaient accolées par une substance glutineuse, qui filait quand on cherchait à les séparer. Il n'y avait pas de fausses membranes.

Le *péritoine* pariétal était lisse, blanc et épaissi.

L'*estomac* était sain, le *duodénum* plein de bile jaunâtre.

Le *foie* était recouvert d'une capsule fibreuse très épaisse, adhérent au diaphragme très solidement. Son extraction fut laborieuse. Sur une coupe, on voyait que la capsule fibreuse avait une épaisseur allant par places jusqu'à 7 ou 8 millimètres. Le parenchyme avait l'apparence muscade et était ferme. La vésicule, englobée dans la capsule épaissie, contenait de la bile fluide, sans calculs.

La *rate* était grosse, et sa capsule était de même notablement épaissie.

Les *reins* étaient simplement congestionnés.

Le *poumon droit* était adhérent à la paroi dans toute sa partie supérieure ; à la partie inférieure, il s'en écartait au contraire et la plèvre contenait environ 6 à 700 grammes de liquide, qui, chose importante à noter, était citrin, transparent, nullement lactescent.

Le *poumon gauche* présentait aussi des adhérences pleurales.

Le *péricarde* contenait un peu de liquide citrin, mais surtout des fausses membranes fibrineuses épaisses, tant sur sa face pariétale que sur sa face viscérale, ayant l'aspect classique de la tartine de beurre.

Le *cœur* était volumineux ; la valvule mitrale était très épaissie et présentait sur sa face auriculaire des végétations d'endocardite ancienne.

La colonne vertébrale et les tissus environnants ont été examinés avec soin, il n'existait aucune lésion capable de comprimer le *canal thoracique* ; les ganglions mésentériques avaient leur volume normal. Nulle part il n'existait de cancer.

Réflexions. — Cette observation clinique diffère notablement de celles qui ont été publiées jusqu'à présent ; dans les cas où l'autopsie a été faite, on avait toujours trouvé des cancers abdominaux (cancer de l'ovaire avec généralisation au péritoine dans le cas de Lion, infiltration cancéreuse de la région pylorique empiétant sur le duodénum dans le cas de Sainton) ; dans le cas d'Achard, l'autopsie n'a pas été faite ; il s'agissait d'une femme « atteinte d'une affection abdominale dont le diagnostic est resté obscur », et qu'on pouvait vraisemblablement supposer être un cancer abdominal (Sainton).

Dans notre observation, il n'existait pas de cancer ; il est donc impossible dans ce cas d'attribuer la lactescence du liquide à une transformation dégénérative de cellules cancéreuses, comme l'avait supposé Lion. Nous avouons que la cause de cette lactescence nous est inconnue.

Ce qui ressort de plus net de ces comparaisons, c'est que l'ascite laiteuse non chyleuse se rencontre dans des circonstances très différentes les unes des autres. Le nombre des cas connus est encore trop petit pour que l'on puisse faire la pathologie de cette affection. Il semble toutefois qu'on peut distinguer deux espèces dans ces ascites : les unes traduisent un état général des humeurs de l'organisme, ce sont celles qui s'accompagnent de lactescence du sérum sanguin (cas d'Achard), les autres sont une affection locale, car le sérum sanguin et les épanchements liquides concomitants dans les plèvres où le péricarde gardent leur transparence (cas de Sainton et notre cas).

Dans le cas de Lion, le sérum n'a pas été examiné, mais il semble bien que ce cas doit être rattaché au dernier groupe.

Séance du 19 février 1897.

Présidence de M. Cornil

Des modifications de la moelle osseuse produites par le staphylocoque et ses toxines, par MM. Roger, professeur agrégé, médecin des hôpitaux et Josué, interne des hôpitaux.

Nous avons l'honneur de présenter à la Société des coupes de moelle des os provenant : 1° de lapins normaux ; 2° de lapins ayant reçu sous la peau des cultures de staphylocoque doré ; 3° d'animaux auxquels on a inoculé le même microbe dans les veines ; 4° d'autres auxquels on a injecté sous la peau les toxines sécrétées par ces micro-organismes.

Nos recherches ont toutes porté sur des lapins adultes de 2.200 gr. à 3.200 gr. Les animaux étaient tués par section du bulbe ; les fémurs et les tibias enlevés rapidement. La moelle, extraite avec soin de l'os brisé au moyen d'une pince coupante, était plongée dans la liqueur de Flemming, puis incluse à la paraffine, coupée, enfin colorée soit par la safranine soit par l'éosine et l'hématéine.

Histologie topographique de la moelle osseuse normale. — On distingue trois zones centrales sur des coupes perpendiculaires à l'axe : une zone centrale représentée par l'artère, engainée dans les 3/4 de sa circonférence par un large sinus sanguin ; une zone corticale constituée par un tissu de fibres serrées, au milieu desquelles sont disséminées de nombreuses cellules ; une zone moyenne formée par un réseau de fibrilles fort minces qui s'anastomosent de façon à circonscrire de larges aréoles arrondies ou polygonales contenant de la graisse. Aux points d'entrecroisement des fibrilles se trouvent des amas de 5 ou 6 cellules ; en certaines parties on peut voir une trentaine de cellules former une bande qui s'étend entre deux points nodaux. Ajoutons que l'on trouve sur les coupes 4 à 7 artérioles secondaires, quelquefois entourées d'un petit sinus ; que des globules rouges en amas semblant plutôt situés dans des lacunes que dans de vrais capillaires se voient entre les fibrilles.

Sur les coupes colorées à la safranine les cellules de la moelle se présentent sous trois aspects différents : *a*) petites cellules rondes et colorées uniformément ; *b*) cellules plus volumineuses arrondies ou ovalaires ; *c*) cellules géantes ou myéloplaxes de Robin.

Pour avoir des renseignements plus précis sur la nature des cellules, il faut avoir recours à la double coloration par l'éosine et l'hématéine. On peut alors distinguer les variétés suivantes : *a*) *lymphocytes* dont le noyau occupe presque toute l'épaisseur ; *b*) *leucocytes mononucléaires* avec un gros noyau central arrondi entouré d'une mince couche de protoplasma ; *c*) *leucocytes polynucléaires* dont les uns ont un protoplasma incolore, dont les autres ont un protoplasma qui fixe l'éosine (leucocytes éosinophiles d'Erlich) ; *d*) *globules rouges nucléés*

de volume très variable, ayant un protoplasma teint en rose et un noyau central violet à limite mal dessinée; *e) cellules géantes* triangulaires ou ovalaires qui mesurent de 27 à 40 μ, dont le protoplasma se colore en rose, dont le noyau vivement teinté en violet mesure de 16 à 20 μ et offre trois dispositions principales : en masse arrondie muriforme, ou bien refoulé vers un des pôles, ou bien encore constitué par 5 à 6 noyaux secondaires accolés et disposés en fer à cheval ou en couronne. Enfin il existe quelques rares cellules géantes mesurant en moyenne 24 μ, arrondies, semblant simplement constituées par un noyau muriforme.

Effet de l'inoculation sous-cutanée du staphylocoque doré. — Sur des coupes de moelle osseuse de lapins sacrifiés 48 heures après avoir reçu 1 cc. de staphylocoque, alors que la lésion locale débute, on retrouve facilement la structure aréolaire normale ; mais le tissu est fortement congestionné, les cellules médullaires ont augmenté de nombre, surtout à la périphérie.

Au troisième jour, le grand sinus est bourré de cellules.

L'aspect aréolaire, nettement dessiné à la périphérie, est à peine marqué dans les parties centrales de la zone moyenne ; les cellules ont tout envahi, elles forment une large nappe dans laquelle on ne dtstingue qu'en certains points quelques aréoles extrêmement petites qui rappellent encore la disposition normale.

Au sixième jour, la moelle est simplement constituée par des cellules entremêlées à des globules rouges accumulés en grand nombre en certains points. Le tissu est traversé par des fibrilles très épaissies et anastomosées de façon à former des logettes pleines de cellules ; il n'y a plus trace de la disposition aréolaire normale ; la graisse a disparu.

Au treizième jour, le processus est en voie de régression : la congestion a cessé, les cellules sont moins nombreuses, la disposition aréolaire tend à reparaître : cependant les aréoles sont encore épaissies et les cellules beaucoup plus nombreuses que dans la moelle normale.

Sur les préparations colorées par l'éosine et l'hématéine, on voit que la prolifération porte sur toutes les variétés de cellules. Mais en même temps qu'elles augmentent de nombre, les cellules augmentent souvent de diamètre et cela surtout à une période avancée. Ainsi au 5e et au 15e jour un grand nombre de cellules éosinophiles ont 14 à 16 μ de diamètre au lieu de 9 à 12 ou 13 μ, diamètre maximum à l'état normal ; les neutrophiles peuvent avoir 20 μ alors que normalement ils ne dépassent pas 12 μ et n'atteignent en général que 10 μ. Les cellules géantes ont proliféré dans des proportions considérables ; l'augmentation est ici encore plus appréciable. Tandis que les cellules muriformes violettes, c'est-à-dire presque exclusivement constituées par un gros noyau, sont assez peu nombreuses et ont peu augmenté de volume, les cellules géantes colorées en rose par l'éosine sont fort abondantes. Après 48 heures elles ont le même aspect que normalement, mais au lieu de 27 μ à 40 μ elles mesurent 45 μ ou même 50 μ. Au troisième jour, on en voit qui se sont allongées de façon à former des ellipses, d'autres semblent pousser des prolongements, d'autres enfin ne sont plus pourvues de contours

nets, de sorte que leurs limites deviennent indécises, sur plusieurs cellules les noyaux sont fragmentés et quelquefois les fragments sont disposés en traînées parallèles. Ailleurs les noyaux se colorent mal ; parfois ils disparaissent et la cellule n'est plus constituée que par une masse uniformément rose. Les noyaux présentent parfois de petites vacuoles; mais c'est surtout dans le protoplasma qu'on en observe. On voit aussi des figures qui peuvent être considérées comme traduisant un englobement par la cellule géante d'une cellule plus petite ; c'est souvent un simple fragment de cellule qui se trouve inclus dans une vacuole. Quel que soit leur aspect, les cellules géantes sont très volumineuses, celles qui affectent une forme ovalaire peuvent atteindre 64 μ sur 30 μ et même 85 μ sur 40 μ. Chez l'animal sacrifié le 5e et le 15e jour l'aspect des cellules géantes a peu varié ; chez le dernier cependant les lésions dégénératives et les vacuoles sont plus rares.

Effet de l'inoculation intraveineuse du staphylocoque doré. — L'inoculation intraveineuse de ce microbe produit des modifications analogues de la moelle osseuse avec cette différence que le processus est beaucoup plus rapide.

Au bout de 24 heures les cellules sont déjà très abondantes ; toutes les variétés ont augmenté de nombre, mais ce sont les mononucléées qui semblent prendre le dessus ; les globules rouges nucléés sont relativement peu nombreux.

Au troisième jour, époque où l'animal va succomber, l'aspect des cellules est le même ; ce sont toujours les leucocytes mononucléés qui dominent, puis viennent les neutrophiles. Ces cellules sont encore remarquables par leur volume considérable.

Quant aux cellules géantes elles sont très abondantes et très volumineuses ; dès le troisième jour, elles présentent des vacuoles et renferment de petites cellules qu'elles ont englobées.

Enfin ce qui prouve avec quelle rapidité le processus évolue c'est que déjà, au troisième jour, on trouve un épaississement souvent considérable des fibrilles du tissu.

Effet des toxines du staphylocoque doré. — Les coupes de moelles osseuses d'animaux ayant reçu sous la peau des toxines de staphylocoque doré présentent des modifications analogues ; les éléments cellulaires ont aussi augmenté de nombre.

Nous avons employé des cultures stérilisées par la chaleur, d'autres par des antiseptiques (naphtol, essence de canelle), les parties précipitées par l'alcool et solubles dans l'eau, et l'extrait alcoolique ; toutes ces substances ont amené une prolifération très marquée des cellules de la moelle osseuse.

Réflexions. — L'examen de ces préparations montre que l'injection sous-cutanée de staphylocoque en un point éloigné de l'os, a pour conséquence une prolifération extrêmement abondante de tous les éléments de la moelle des os. Les septicémies expérimentales dues à ces microbes agissent de même, mais beaucoup plus rapidement. Les modifications du tissu médullaire sont sans doute en rapport avec la dé-

pense de l'organisme contre l'infection, la moelle osseuse donnant naissance aux éléments (leucocytes) chargés de détruire les germes.

Par quel mécanisme une lésion locale éloignée agit-elle aussi rapidement sur le tissu médullaire ? On ne peut invoquer l'action directe des microbes : la moelle osseuse semée sur des milieux de culture n'a donné naissance à aucune colonie microbienne. De plus les toxines du staphylocoque, injectées sous la peau, produisent les mêmes modifications. On peut donc se demander si l'activité cellulaire de la moelle est mise en jeu par les toxines sécrétées ou par le système nerveux.

Quoi qu'il en soit, c'est là un nouvel exemple de la solidarité des différentes parties de l'organisme, une lésion locale retentissant sur les organes les plus éloignés.

Ajoutons que ces expériences donnent peut-être l'explication des douleurs osseuses qu'on observe dans certaines infections et du rapide développement du squelette qui survient souvent à leur suite.

Perforations de l'estomac par ingestion d'acide sulfurique. Mort au bout de 9 heures. Autopsie, par MM. Ch. Dujarier et G. Rosenthal, internes des hôpitaux.

Le 10 février, à 8 heures du soir, on amenait à la Pitié, dans le service du Dr Tuffier, un homme de 40 ans, ayant avalé, dans un but de suicide, un verre d'acide sulfurique.

L'ingestion avait eu lieu à Charenton deux heures auparavant. Le malade se plaignait de violentes douleurs au creux épigastrique.

L'interne de garde pratique le lavage de l'estomac avec six litres d'eau ordinaire puis trois litres d'eau additionnée de magnésie. Les lavages ne furent cessés que quand les vomissements ne présentèrent plus de réaction acide. Le malade se sentit tout d'un coup très oppressé et on lui fit boire 30 grammes de magnésie dans un verre d'eau. Puis on le coucha et il s'endormit, grâce à une demi-piqûre de morphine. Il succomba à 3 heures du matin sans avoir présenté de signes particuliers (ni vomissements, ni crises douloureuses).

L'autopsie retardée par le rapport médico-légal ne fut pratiquée que le deuxième jour après la mort.

Le ventre qui n'est pas anormalement ballonné est ouvert, pas d'épanchement dans la grande cavité ; mais on constate que l'estomac présente dans sa partie la plus déclive (le sujet étant debout) une zone sphacelée, noirâtre. Cette même coloration se retrouve sur la face supérieure du mésocôlon transverse. On trouve dans l'arrière-cavité des épiploons un peu de liquide noirâtre mais en très petite quantité.

L'estomac est enlevé avec l'œsophage. On ouvre leur cavité et l'on constate à la partie inférieure de l'antre du pylore une zone sphacelée noirâtre de la grandeur de la paume de la main ; sur la face postérieure de l'estomac on trouve trois perforations dans lesquelles on peut introduire le bout du doigt ; mais ces perforations étaient loin d'être aussi larges lorsque l'estomac était en place. Les ulcérations sont limitées par un bord aminci et friable. Du côté de l'œsophage, on note dans la moitié inférieure, des traînées grisâtres grenues au toucher (constituées par l'épithélium œsophagien fixé par le caustique), ayant une forme triangulaire à sommet supérieur et à face inférieure, par places des suffusions sanguines, si bien qu'au niveau du cordon la presque totalité de la muqueuse œsophagienne est lésée.

Du côté du duodénum on note dans une étendue de quelques centimètres une muqueuse noirâtre analogue à celle de l'estomac ; plus loin une zone congestionnée, plus loin la muqueuse est normale.

En somme le liquide caustique a traversé les voies supérieures presque sans les léser ; la moitié inférieure de l'œsophage a été brûlée superficiellement et le liquide s'est collecté dans l'antre du pylore au niveau de la portion la plus déclive de l'estomac. Il s'est produit à ce niveau un sphacèle total de la paroi et des perforations à la face postérieure. Il a fusé très peu de liquide du côté de l'intestin qui à 15 centimètres du pylore ne présente plus de lésions macroscopiques très nettes.

Fracture multiple du rocher et détachement de la portion écailleuse du temporal, par Alcée Durrieux, interne des hôpitaux.

C... Ernest, âgé de 32 ans, couvreur, est amené le 14 février 1897 salle Malgaigne, lit n° 36, hôpital Necker, dans le service du professeur Le Dentu.

Il était tombé d'une hauteur de trois étages, la tête en bas ; il voulut parer le choc avec sa main si bien qu'au lieu de tomber sur le sommet du crâne c'est le côté droit de la tête qui a porté sur un tas de pierres qui se trouvait là.

Il est amené dans le coma perdant du sang abondamment par le nez et par l'oreille droite. La résolution des membres est complète. Les réflexes sont complètement abolis, même le réflexe cornéen, il y a du myosis. La respiration est stertoreuse et très pénible. Le pouls est faible et intermittent.

Au palper, on sent une moindre résistance au niveau du côté droit du crâne, mais sans obtenir de crépitation. Il n'y a aucune plaie sur la tête.

Le malade meurt dans la nuit, sans avoir repris connaissance.

Autopsie. — On constate une fracture multiple du temporal droit qui est brisé à des degrés divers, dans ses trois portions. Le maximum des lésions est sur le rocher dont la paroi supérieure est brisée en plusieurs fragments, l'oreille interne est ouverte et violemment traumatisée. La pointe, le bord supérieur sont le siège de fractures multiples.

Les nerfs crâniens de la région ne paraissent pas lésés ; quant à la

portion écailleuse, elle présente un trait de fracture arrondi qui paraît suivre à peu près la suture temporo-pariétale. En arrière il empiète sur la portion mastoïdienne. En avant, fractures multiples de la portion avoisinant la suture fronto-temporo et sphéno-temporale.

D'autre part, le pourtour du trou occipital, la gouttière basilaire, les apophyses clinoïdes, la petite aile du sphénoïde, l'étage antérieur tout entier sont intacts.

Il y a donc, en somme, une sorte d'énucléation de la portion écailleuse du temporal qui s'est séparée du pariétal comme le verre d'une montre de son cercle d'or. C'est un enfoncement en masse total de cette portion écailleuse qui est somme toute peu lésée ; toute la violence du traumatisme paraît s'être portée sur le rocher qui a été broyé. Entre la calotte cérébrale et la dure-mère se trouve une assez grande quantité de caillots sanguins (80 gr. environ), mais les méninges elles-mêmes sont intactes.

Le *cerveau* n'est aucunement lésé au point correspondant à la fracture osseuse. Les coupes du cerveau montrent celui-ci absolument normal.

Le *cervelet* présente à son lobe droit une grande déchirure déchiquetée et une portion est réduite en bouillie. Ces lésions étaient recouvertes par des caillots sanguins. La dure-mère ici aussi paraissait intacte. Le plancher du 4e ventricule et le bulbe paraissent intacts. Il y a donc discordance de siège entre les lésions de l'encéphale et les lésions osseuses.

Les organes sont normaux.

Il n'y a sur le corps aucune autre fracture ni des membres, ni de la colonne vertébrale.

Réflexions. — La pièce est intéressante par la forme du traumatisme qui respecte l'écaille et l'enfonce en totalité en la séparant des os voisins au niveau des sutures et brise le rocher en multiples fragments.

Elle est intéressante aussi par la discordance entre les lésions cérébelleuses et osseuses, comme siège et comme absence de lésions cérébrales au contact de la fracture osseuse.

Fractures multiples de la colonne vertébrale et des côtes, de cause indirecte (chute sur les ischions), par Alcée Durrieux, interne des hôpitaux.

Le 11 février 1897, à 4 heures du soir, a été amené dans le service du professeur Le Dentu, salle Malgaigne, lit n° 38, hôpital Necker, le nommé Léger, charpentier, âgé de 68 ans.

Travaillant sur une échelle, il est tombé sur le sol, d'une hauteur de 6 mètres, dans la position assise, le corps penché à droite et en avant. Le côté droit du thorax a porté sur le montant de l'échelle.

Relevé sans connaissance, il a repris ses sens à son entrée à l'hôpital, mais ne peut se tenir debout. Ses jambes sont molles, flasques.

Dans la nuit il urine volontairement. Il se plaint de violentes douleurs dans la région thoracique droite et au niveau des apophyses épineuses dorso-lombaires et d'une grande dyspnée.

Il ne porte aucune trace sur le corps.

A droite le plastron thoracique est envahi par une très grosse bosse d'emphysème sous-cutané qui s'étend en bas jusqu'au rebord des fausses côtes, en haut jusqu'à la nuque, au creux sus-claviculaire et sus-sternal, et masque en grande partie les fractures de côtes. Cependant on sent de multiples crépitations et une mobilité anormale de tout le thorax.

Il y a des signes d'hémothorax.

La palpation des points douloureux de la colonne vertébrale fait sentir une crépitation nette en deux points : supérieurement, vers la 5e vertèbre dorsale, inférieurement, vers la 1re lombaire. De plus on a une sensation de frottement rude au niveau de la colonne cervicale.

Le malade présente une hémiplégie droite plus marquée au membre supérieur, et incomplète. Retard de la sensibilité, perte des réflexes.

La respiration difficile, stertoreuse ne présente pas le rythme de Cheyne-Stokes : elle est très spéciale et à type presque interverti dans la portion inférieure droite du thorax (torsion dissociée des côtes et élargissement de la cavité thoracique droite pendant l'expiration, la portion gauche du thorax ne présente pas cette particularité.

Le 12 février, le malade tombe dans le coma, la respiration est de plus en plus gênée et il meurt le 13 février à 2 heures du matin.

Autopsie. — La colonne vertébrale présente au niveau de la 5e vertèbre dorsale une fracture de la partie supérieure de l'apophyse épineuse.

La 8e vertèbre dorsale est déviée à gauche ; son apophyse épineuse est fracturée à sa base mais sans déplacement.

La 12e dorsale a l'apophyse épineuse fracturée, détachée ainsi que l'apophyse transverse droite à sa base : celle-ci est relevée à la côte.

La 1re lombaire a son apophyse épineuse fracturée ainsi que l'apophyse costiforme droite.

Les autres vertèbres lombaires présentent des fractures plus ou moins étendues de l'apophyse costiforme droite.

Les autres portions de la colonne vertébrale sont saines : le frottement senti au niveau de la colonne cervicale ne correspond à aucune lésion osseuse: axis, atlas, trou occipital sont normaux.

Les corps vertébraux, les lames, les apophyses articulaires ne sont lésés en aucun point de la colonne.

Il n'y a pas de fracture du bassin, ni des membres.

Le plastron costal droit est le siège de nombreuses fractures.

Les six dernières côtes droites sont fracturées au niveau de l'angle, quelques-unes également à la partie antérieure, ce qui fait une double fracture : enfin la 8e côte est fracturée en 3 points (angle, partie moyenne, partie antérieure), fait assez rare.

La *plèvre* est perforée en plusieurs endroits.

Le *cerveau* présente dans le ventricule latéral gauche un épanchement sanguin assez considérable qui vraisemblablement a été

cause de la chute et a produit l'hémiplégie. Il n'y a pas d'hémorrhagie méningée.

La *moelle* n'est lésée dans aucune de ses parties.

Le *poumon droit* est totalement atélectasié et ne flotte pas. Il présente plusieurs déchirures.

Le *poumon gauche* est fortement congestionné mais flotte.

Le *rein droit* polykystique présente une déchirure d'un centimètre environ qui a provoqué une hémorrhagie assez considérable.

Le *cœur* et le *foie* sont normaux.

Réflexions. — On a donc affaire à une hémorrhagie cérébrale ayant provoqué la chute sur le siège. Les lésions de la colonne vertébrale correspondent comme siège dorso-lombaire à la théorie développée dans la thèse de Ménard (1889); mais alors que celui-ci insiste sur les lésions du corps et des lames du canal osseux, en un mot, nous n'avons ici que des lésions des apophyses transverses ou épineuses, détachées et comme arrachées à leur base.

Comme l'avait constaté Ménard, il n'y a pas de fracture du bassin. Quant aux lésions costales qui ont provoqué les lésions viscérales, elles sont intéressantes par leur étendue notamment au niveau de la 8e côte fracturée en trois endroits et aussi par le type respiratoire interverti qu'elles ont provoqué.

Note additionnelle à un cas de tuberculose du myocarde,

par M. Fontoynont, interne des hôpitaux.

J'ai présenté il y a quelques jours un cœur atteint de tuberculose du myocarde. Un examen immédiat de la pièce à l'état frais ne m'avait pas permis de découvrir de tubercules dans les ventricules. Un examen plus attentif après conservation de la pièce dans le Müller m'a montré la présence de deux noyaux tuberculeux dans le ventricule droit, sur la face antérieure tout près de la cloison interventriculaire et d'un autre noyau dans le ventricule gauche au niveau du bras gauche. Chacun de ces noyaux a la grosseur d'une noisette. Ils sont entièrement compris dans l'épaisseur du muscle cardiaque, y pénétrant de la superficie à la profondeur ; mais ils ne viennent pas, comme ceux de l'oreillette droite, proéminer dans la cavité cardiaque en y soulevant l'endocarde sous forme de grosses saillies verruqueuses.

Étude microscopique d'un cas de tuberculose du cœur,

par M. Letulle.

La pièce anatomique présentée par M. Fontoynont, a trait à une tuberculisation du péricarde et du cœur. Les coupes microscopiques

démontrent, de la façon la plus évidente, le mode d'envahissement des couches myocardiques par les amas tuberculeux. Au niveau des oreillettes, qui sont, en plusieurs points, littéralement perforées par les masses caséeuses, la pénétration des colonies bacillaires s'est faite, des couches cellulo-adipeuses péri-aortiques, à travers les minces faisceaux de fibres musculaires, et en refoulant dans la cavité de l'oreillette la séreuse endocardique.

Sur aucun point, cependant, malgré la saillie excessive des amas tuberculeux, la membrane séreuse n'est rompue. Cette tuberculose par effraction consiste, en réalité, en de nombreux amas gommeux, conglomérés, et non pas en abcès évacués dans le torrent sanguin. Ce détail a une importance d'autant plus grande que les colorations appropriées ont décelé la présence d'innombrables bacilles de Koch dans ces foyers caséifiés.

D'autre part, les quelques noyaux caséo-fibreux qui s'infiltraient dans l'épaisseur du myocarde des ventricules proviennent, à n'en pas douter, des cultures du péricarde. L'effraction des ilots se fait, ici encore, de l'extérieur vers la profondeur des couches musculeuses ; mais, cette fois, l'origine lymphatique du processus d'envahissement est tangible. De même que plus haut, l'endocarde n'est point ulcéré, pas même dépoli ; aucun caillot ne s'insère sur lui.

Il n'y a pas trace d'endocardite tuberculeuse.

On peut opposer cette évolution pariétale, sous-séreuse, des colonies tuberculeuses aux cas, très rares aussi, d'endocardite bacillaire.

Une observation que j'ai recueillie avec mon ami le Dr Sergent, alors mon interne, est des plus caractéristiques à cet égard. Un nodule caséeux de la grosseur d'un noyau de cerise s'était greffé sur l'endocarde pariétal, au-dessous de la valvule mitrale, non loin de sa ligne d'insertion à la paroi postérieure du ventricule gauche. La masse scléro-gommeuse était pédiculisée ; des cellules géantes, assez nombreuses, circonvenaient le foyer mortifié, et les bacilles tuberculeux y étaient des plus rares. Le myocarde sous-jacent avait conservé son état normal.

Dans le cas actuel, au contraire, les cellules géantes sont tellement rares que je n'ai pu guère en compter plus de trois ou quatre sur une vingtaine de coupes bien préparées. Les bacilles sont réunis en placards d'une richesse inouïe, surtout au voisinage de quelques vaisseaux veineux inter-musculaires.

Enfin, la disparition absolue des fibres musculaires dans l'épaisseur des masses caséeuses s'explique par l'état de celles qui demeurent encore reconnaissables au pourtour du foyer nécrobiotique bacillaire.

A ce niveau, en effet, on voit que chaque cellule musculaire, individuellement, souffre d'une atrophie progressive, méthodiquement destructive. Les fibrilles contractiles disparaissent l'une après l'autre, concentriquement au noyau, qui demeure un certain temps et se tuméfie même d'une manière curieuse. La nucléine se boursoufle, dessine des reliefs et des bosselures bien marqués, tandis que le protoplasma de la cellule pâlit, devient plus mince, plus friable, et souvent vacuolaire. Enfin, l'atrophie de la cellule contractile arrive à un point tel qu'elle peut mesurer à peine 5 ou 6 μ sur les coupes

transversales. Au delà, toute trace de fibre musculaire a disparu, sans laisser à sa place quelques granulations pigmentaires ou quelques débris nucléaires encore appréciables. La compression exercée par la masse caséo-bacillaire a, dès lors, achevé son œuvre.

On comprend, sans autre développement, qu'une pareille poussée s'exerçant d'une façon progressive sur les couches musculeuses minces et molles de l'oreillette parvienne aisément à détruire la totalité des couches contractiles et permette l'apparition des énormes masses saillantes signalées dans l'observation de M. Fontoynont, au niveau des oreillettes.

Dans les ventricules, une telle saillie exubérante est plus difficile, la forme assez régulièrement sphérique de la gomme tuberculeuse ne comporte pas une semblable ampliation latérale ; aussi est-ce à peine une bosselure apparente qu'on voit dans le ventricule ; la disparition atrophique du muscle est identique, mais l'épaisseur des couches musculaires réduit d'autant la proéminence des foyers bacillifères.

Sur un cas d'amélie, par Henri Meunier, chef de laboratoire à l'hospice des Enfants-Assistés.

Le sujet dont suit la description est un exemple très rare d'une monstruosité à laquelle les tératologistes ont donné le nom d'*Amélie* (1). Nous ne pouvons en présenter ici que des photographies et un moulage, le corps ayant été réclamé avec instances par la famille.

Il s'agit, comme le montre le spécimen en plâtre, très exactement moulé aussitôt après la mort, d'un enfant né sans bras ni jambes. Cet enfant fut apporté à l'hospice des Enfants-Assistés dans le service de M. le professeur Hutinel, au mois de mars dernier : il était âgé de trois jours et, réserve faite de son ectromélie, avait les apparences d'un nouveau-né robuste et bien constitué. La tête et le tronc parfaitement conformés ne présentaient aucune anomalie, ni morphologique, ni fonctionnelle : poids 2250 grammes, taille 36 centimètres.

Les quatre membres étaient absents et leur siège d'insertion sur le tronc présentait les particularités suivantes : les deux épaules, soutenues par une ceinture scapulo-claviculaire normalement articulée, avaient l'aspect de deux moignons sessiles, faiblement acuminés ; par la palpation, on pouvait se rendre compte qu'il n'existait aucun rudiment du squelette brachial : la cavité glénoïde, transformée en saillie globuleuse, tenait la place de la tête humérale absente. Sur la face postérieure du moignon, on observait une petite dépression ombiliquée, plus marquée du côté gauche.

Les deux membres inférieurs manquaient également : mais tandis

(1) Les recherches que nous avons faites à ce sujet nous ont fourni une trentaine de cas d'amélie, publiés jusqu'à ce jour. Leur description, ainsi que les indications bibliographiques qui s'y rapportent, seront consignées dans un article du prochain numéro de l'*Iconographie de la Salpêtrière* (février 1897).

que du côté gauche l'amélie était parfaite, représentée par un moignon charnu, mammiforme, sans squelette, du côté droit on remarquait au centre d'un moignon analogue, un petit appendice informe, formé de deux segments rétractés, et terminés par deux ébauches d'orteils onglés.

L'enfant confié à une nourrice, se développa parfaitement; il augmenta de 1000 grammes en deux mois : à cette époque survint brusquement une infection bronchique qui l'enleva en trois jours.

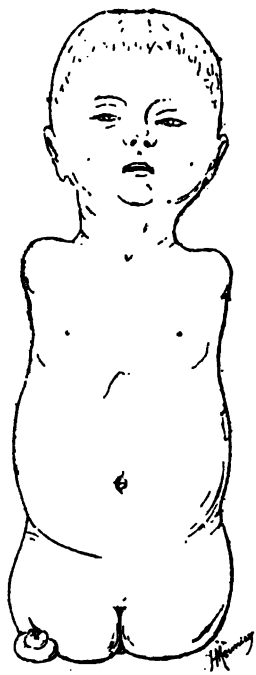

La dissection du cadavre nous fut interdite malheureusement : nous pûmes cependant pratiquer une autopsie partielle qui nous permit d'examiner les viscères, les centres nerveux, une épaule et l'appendice coxal droit.

Les organes splanchniques, le cerveau et la moelle étaient normalement conformés. La dissection de l'épaule nous montra que les muscles, les vaisseaux et les nerfs s'étaient adaptés très régulièrement à la malformation : l'omoplate et la clavicule avaient leur aspect ordinaire, à l'exception de la cavité glénoïde qui était transformée en une demi-sphère osseuse du volume de la tête humérale; les muscles de l'épaule convergeaient vers le sommet du moignon, où ils se fusionnaient aponévrotiquement.

L'appendice coxal, soumis d'abord à la radiographie, puis dissé-

qué, se montrait formé de cinq pièces successives, dont les deux premières, absolument atypiques, n'avaient pas subi l'ossification (transparence aux rayons X) et les trois suivantes, phalangiformes, renfermaient de petites pièces osseuses semblables aux os des phalanges.

La pathogénie de ces monstruosités est encore très obscure : les théories proposées à cet égard n'ont pas reçu de sanction définitive et l'examen des centres nerveux peut seul jeter quelque lumière sur cette question, si toutefois on arrive à démontrer qu'il s'agit en pareil cas d'un arrêt de développement des centres trophiques des membres (1). Nous avons, dans ce but, pratiqué des mensurations très minutieuses de la moelle et de l'axe gris de notre sujet ; comme terme de comparaison, nous avons fait une série parallèle de mensurations sur la moelle de l'axe gris d'un enfant normal de même âge.

1° Au point de vue des dimensions générales du cordon médullaire la différence entre les deux moelles variait suivant l'étage considéré : au niveau du renflement cervical et de la moelle dorsale, les dimensions étaient en faveur de l'amèle, tandis qu'au niveau du renflement lombaire, les dimensions de la moelle amélique étaient inférieures à celles de la moelle normale.

2° Au point de vue du volume de l'axe gris, la comparaison des deux moelles nous a donné, au niveau des deux renflements, mais non au niveau de la moelle dorsale, des chiffres plus faibles pour la moelle du monstre ; les différences, du reste, étaient peu marquées : voici, en chiffres moyens, le résultat de ces mensurations :

	Amèle	Enfant normal
Renflement cervical, 4e racine .	1.60 mm.	1.75
— 7e racine .	2.19 »	2.30
Moelle dorsale	1.60 »	1.29
Renflement lombaire, 4e racine.	2.04 »	2.16

On voit en somme que s'il existe, chez notre sujet, un arrêt de développement de l'axe gris des renflements médullaires, cette hypotrophie est très peu marquée.

(1) Sans compter la théorie de l'*impression maternelle* qui ne manque jamais d'être invoquée par le vulgaire et qu'on applique à tous les cas tératologiques, l'ectromélie, et l'amélie par conséquent, ont été attribuées par certains auteurs, soit à la compression locale du moignon par une membrane amniotique, soit à une amputation congénitale. La difformité de notre sujet, par sa disposition quadruple et sa perfection si remarquable, ne nous paraît guère justiciable de ces explications.

3° L'examen histologique de la substance grise ne nous a montré que des différences minimes entre les deux moelles ; les cellules motrices étaient, en vérité, un peu moins nombreuses que dans la moelle normale, mais leurs autres caractères, situation, dimensions, forme, colorabilité, étaient absolument comparables.

En résumé, l'examen microscopique de la moelle de notre amèle ne nous fournit pas d'argument suffisant pour expliquer le mécanisme de la monstruosité : le degré d'hypotrophie de l'axe gris, dans les points qui sont regardés comme le siège des centres trophiques des membres, est trop faible, pour qu'on puisse y voir avec certitude la cause de l'arrêt de développement des quatre extrémités.

Corps jaune de grossesse.

M. Cornil montre des préparations microscopiques de corps jaune de grossesse. Il existe dans le corps jaune deux parties, l'une, centrale, hémorrhagique ; l'autre, périphérique, ondulée, formée de grandes cellules en contact, sans intermédiaire, et parcourue de petits vaisseaux. A l'union de ces deux portions on voit tous les phénomènes de l'organisation du caillot, c'est-à-dire la prolifération sur les filaments de fibrine des grandes cellules anastomotiques et la formation secondaire de néo-capillaires. Ce sont là des phénomènes identiques à ceux que l'on trouve dans les phlébites, les hématomes, etc., qui s'organisent.

Sarcome de l'avant-bras.

MM. Hennegart et Chifoliau présentent un sarcome de l'avant-bras ayant déterminé une fracture de l'extrémité inférieure du radius. On a fait la désarticulation du coude et on a constaté que l'extrémité inférieure du radius était transformée en coque mince, friable, à contenu pulpeux ; on croit que c'est un sarcome primitif sous-cutané propagé à l'os, car M. Gosselin, il y a 25 ans, avait diagnostiqué : kyste séreux sous-cutané. L'an dernier le malade fut opéré, et l'os paraissait intact.

La tumeur contient des myéloplaxes.

Le cubitus est sain.

Infection hépatique compliquant l'appendicite. — Pylé-phlébite, par M. Iselin, interne des hôpitaux.

Le nommé S... Eugène, âgée de 26 ans, brossier, fut pris dans la nuit du 2 au 3 février, vers minuit, d'une douleur vive au creux épigastrique irradiée dans l'abdomen. Des vomissements suivirent qui durèrent toute la nuit en même temps qu'un malaise général très accentué.

Le lendemain et les jours suivants l'état resta à peu près stationnaire, l'anorexie était absolue, la céphalalgie violente et continue. Il y avait de la fièvre, de la courbature, quelques frissons et de la toux. Jusqu'au 9 février il fut constipé. Ce jour-là il prit une purge qui provoqua une évacuation abondante de matières décolorées. N'éprouvant pas de mieux, se sentant au contraire plus faible et plus courbaturé, il entra à l'hôpital deux jours après.

Le 12 à la visite du matin, il présente une teinte ictérique très accentuée. Les urines sont foncées, atteignent deux litres et présentent la réaction de Gmelin.

Il n'y a pas d'albumine. Les selles sont abondantes et complètement décolorées. La température est à 39°7, la veille au soir elle atteignait 40°4. L'abattement est intense, il y a des vertiges et des bourdonnements d'oreille.

En découvrant le malade on trouve l'abdomen un peu ballonné mais non sensible. Le foie est gros et douloureux ; il existe une vive douleur au creux épigastrique ; la rate est grosse.

La langue est sèche et rôtie, le pouls est à 138, la respiration à 44 et il y a de la congestion aux bases. D'ailleurs le malade tousse beaucoup et présente une expectoration spumeuse, visqueuse, aérée et un peu sanguinolente.

Antécédents héréditaires.— Père et mère morts tuberculeux.

Antécédents personnels. — Aucun. Le malade affirme qu'il a toujours été bien portant.

Traitement. — Régime lacté. — Calomel. — Salol.

13 *février.* — Etat stationnaire. 39°6 le matin. 39°9 le soir. Selles toujours décolorées. Urines très foncées : 2 litres. La stupeur persiste.

15. — La stupeur s'accentue. Le malade est prostré, dans le décubitus dorsal, les joues colorées et couvert de sueurs abondantes. Le pouls est à 144 ; la respiration à 60.

Les urines sont toujours en même quantité. La température qui la veille au soir était de 40°7 est à 39°3 le matin et 38°9 le soir. La langue est sèche, le ventre passablement ballonné ; il y a toujours de la diarrhée et des selles décolorées.

Foie toujours gros et douloureux.

Rate très grosse. Râles sous-crépitants à la base des deux poumons.

16. — Le malade paraît moins jaune. La nuit a été mauvaise et le matin la température qui était à 39° la veille au soir tombe brusquement à 36°8. Les extrémités sont froides et les ongles cyanosés. Le pouls très faible est à 100. Il y a 40 inspirations par minute. Les urines ont baissé et atteignent à peine 1 litre.

Il y a du relâchement des sphincters ; les pupilles sont très dilatées ; quelques hoquets apparaissent, puis le malade tombe dans un délire tranquille et meurt à 11 heures du matin.

Autopsie, 24 heures après la mort. — L'abdomen ouvert, on trouve le grand épiploon qui recouvre la masse intestinale y adhérant par de la fibrine en couches minces et de couleur verdâtre.

Les anses intestinales sont dépolies, osseuses, adhérant entre elles. Il y a une très petite quantité de liquide trouble.

Au niveau du *cæcum*, l'agglomération est plus marquée et en enlevant tout le paquet de bas en haut, on trouve à la face postérieure du cæcum une plaque jaune épaisse formée de fibrine imprégnée de pus. L'appendice est au milieu de cette plaque retourné de bas en haut et n'ayant que son extrémité libre. En examinant la pièce sous l'eau on voit flotter de la fibrine et du tissu mortifié.

Le cæcum ouvert on trouve un liquide puriforme. La muqueuse estcongestionnée, les veines sont grosses et variqueuses. La valvule iléo-cæcale est œdémateuse.

L'orifice appendiculaire montre une zone périphérique ardoisée et par pression on en fait sortir un liquide puriforme.

En introduisant une sonde cannelée dans l'appendice on constate deux perforations latérales près de la base.

Le *foie* très volumineux présente une coloration vert foncé et est recouvert à sa surface d'une couche très mince de fibrine, à la coupe on trouve la surface de section parsemée de figures particulières : ce sont des arborisations d'un jaune sale, rayonnant autour d'un orifice central qui n'est autre que la section d'une branche de la veine porte. Le parenchyme environnant est noir verdâtre.

Le tronc de la veine porte et ses branches intra-hépatiques sont remplis d'une sorte de matière grisâtre et liquide.

La *vésicule biliaire* ne présente rien d'anormal à première vue, mais à la coupe elle a des parois d'une épaisseur de près de 0 m. 01 et renferme un liquide clair muqueux, non coloré.

Sur une préparation microscopique la muqueuse apparaît très congestionnée. Il y a une grande dilatation vasculaire et l'on remarque un nombre considérable de bacilles.

Le *rate* est très grosse et noirâtre.

Les *reins* ont leur volume normal et une coloration jaunâtre sur la coupe.

Ils se décortiquent facilement.

Le *cœur* présente des ecchymoses et de la fibrine colorée en jaune, non adhérente.

Les *poumons* sont congestionnés en arrière et atélectasiés en avant ; à la coupe on trouve des infarctus.

Examen microscopique pratiqué par M. R. Marie. — Les coupes du foie montrent un nombre considérable de petits abcès. Ce sont des foyers nodulaires, formés par une accumulation de petites cellules rondes. Le centre de ces foyers est constitué par des éléments nécrosés et sans cohésion entre eux ; la périphérie est formée au contraire d'éléments plus vivaces, qui s'infiltrent légèrement entre les trabécules hépatiques avoisinantes. Tous ces abcès sont situés au niveau des espaces ou fissures portes. Les veines sus-hépatiques sont indemnes ; le lobule hépatique semble être rejeté, refoulé en

dehors. Au niveau de quelques-uns de ces abcès on retrouve encore les éléments caractéristiques des espaces portes. La veine est en général thrombosée, et ses parois sont infiltrées d'éléments embryonnaires. On voit souvent à ce niveau d'énormes amas microbiens formés de bâtonnets enchevêtrés. L'artère hépatique est difficilement reconnaissable. Le canalicule biliaire a ses parois infiltrées, mais son épithélium cylindrique est encore conservé.

Les cellules hépatiques sont surchargées de pigment biliaire.

Réflexions. — 1° La pathogénie des accidents semble être la suivante : appendicite, pyléphlébite, et infection hépatique consécutive.

2° Il n'y a pas de pus collecté, sans doute à cause de la rapidité d'évolution de l'affection. Nous avons ici le 1er stade de la formation des abcès aréolaires. En effet dans une observation analogue présentée par M. Achard à la Société médicale des hôpitaux en novembre 1894, il y avait des abcès aréolaires, mais le malade était mort au bout d'un mois et demi.

3° Il est évident que dans ces cas d'infection hépatique l'intervention chirurgicale est inutile et d'ailleurs impossible à pratiquer.

Anévrysme de l'artère cubitale dans sa portion carpo-métacarpienne, par le Dr Mauclaire, chef de clinique à la Faculté.

Homme âgé de 40 ans, profession de menuisier, se servant par conséquent souvent d'un instrument qui lui comprimait le bord cubital de la main.

Antécédents. — Plusieurs attaques de rhumatisme, la première attaque à 23 ans. Ces attaques ont laissé après elles des lésions de l'orifice aortique. Ces lésions cardiaques sont caractérisées actuellement par un souffle à la base et un bruit systolique mitral. On note aussi un pouls veineux et un pouls jugulaire. Pleuro-pneumonie à 33 ans. Pas de syphilis.

Vers la fin de novembre dernier ce malade dit avoir reçu un coup dans la paume de la main. C'est à partir de cette époque qu'il vit se développer au niveau de l'éminence hypothénar une tumeur pulsatile qui augmenta progressivement de volume d'une façon très marquée pendant 5 jours. Elle resta stationnaire depuis.

Ce malade entre dans le service de M. le professeur Le Dentu, salle Malgaigne, n° 15, hôpital Necker, le 18 janvier 1897. En l'examinant on trouve au niveau de l'éminence hypothénar une tumeur grosse comme une noix qui bat violemment et régulièrement comme le pouls. Elle présente des mouvements d'expansion à chaque battement. Elle est douloureuse à la pression et en l'auscultant on note un souffle intermittent et isochrone à la systole cardiaque. La peau

à sa surface est saine. Quand on essaie de mobiliser la tumeur, elle est immobile sur les parties profondes. Quand on la comprime, on voit qu'elle est légèrement réductible. Quand on comprime la cubitale elle diminue énormément de volume.

Les signes fonctionnels étaient assez marqués. Les mouvements de la main étaient très gênés. Il y avait des fourmillements surtout dans le petit doigt et l'annulaire, mais aussi dans la paume de la main et même dans le pouce.

A cette époque l'état général était bon mais le malade fut pris de grippe, les symptômes d'asystolie se développèrent avec œdème du membre inférieur, albuminurie, dysurie et la mort survint rapidement.

Autopsie. — Nous examinons tout d'abord la pièce et sur le cadavre nous cherchons à faire l'énucléation de la tumeur. Après une incision cruciale *nous fûmes très frappés de la facilité avec laquelle cette énucléation fut possible.* A la surface était étalé le muscle palmaire cutané.

Profondément cette tumeur reposait sur le squelette dont elle était séparée par le nerf cubital. Celui-ci à la vérité était très adhérent à la tumeur et dans notre dissection quelques filets furent coupés.

De la partie profonde de la tumeur part la branche cubito-palmaire. A la partie supérieure aboutit l'artère cubitale qui n'était pas augmentée de volume. L'anévrysme est franchement sacciforme et repose sur la face antérieure de l'artère. Au-dessus l'artère a son volume normal et se subdivise en dessous en ses branches classiques.

La peau était peu adhérente à la tumeur.

L'artère cubitale et le nerf cubital paraissent sains, néanmoins ils seront examinés et leurs lésions seront indiquées plus tard si elles existent.

Pas d'athérome sur les artères.

Lésions d'insuffisance aortique, hypertrophie du cœur, épanchement abondant dans le péricarde.

En disséquant la pièce on y trouve des caillots cruoriques et fibrineux, la paroi est très épaisse et résistante, la tumeur s'est développée sur la face antérieure de l'artère, l'orifice de communication est très petit.

Réflexions. — Cette observation nous a paru intéressante à publier. En effet des anévrysmes de la cubitale inférieure sont assez rares comme le démontrent les mémoires de Pierre Delbet et la thèse de Salmon (*Anévrysmes de la main*, Paris, 1891).

De plus l'énucléation complète de la tumeur eût été facile, d'où la possibilité de la cure radicale.

Nous signalerons enfin la coexistence de l'anévrysme et de l'affection cardiaque, celle-ci étant ici nettement antérieure à l'apparition de la tumeur, mais elle n'a peut-être pas été sans influence sur le développement de l'anévrysme.

Séance du 26 février 1897.

Présidence de M. Cornil

Enchondrome de la phalange et de la phalangine du petit doigt (1), par J. Vanverts, interne des hôpitaux.

Le nommé N..., marin-pêcheur, âgé de 38 ans, domicilié à Douarnenez, entre le 17 décembre 1896 à l'hôpital St-Antoine dans le service de notre maître, M. le docteur Monod.

De bonne santé antérieure, cet homme a remarqué vers l'âge de 9 ans qu'une tumeur se développait sur le bord cubital du petit doigt de la main gauche. Il ne prêta aucune attention à cette tumeur qui n'était pas douloureuse et ne le gênait pas dans son travail. La première phalange augmenta aussi de volume d'une façon progressive, mais lente ; puis la deuxième phalange fut attaquée, et bientôt l'articulation phalango-phalanginienne se trouva ankylosée. Cette ankylose fut complète vers l'âge de 18 ans. A cette époque la tumeur avait atteint la moitié du volume actuel.

Il y a neuf ans, à la suite d'un violent traumatisme (la main ayant été fortement serrée entre deux bateaux), ta tumeur devint noire, mais ne s'ulcéra pas.

Il y a sept ans, à la suite d'un autre traumatisme, il se produisit au niveau de la face antérieure de la tumeur une ulcération qui ne s'est jamais cicatrisée complètement.

Etat actuel. — Les deux phalanges du petit doigt sont remplacées par une masse unique, à peu près sphérique, de 9 centimètres de diamètre environ. Sa surface présente de grosses bosselures. La peau est à peu près normale ; elle est cependant épaissie. La consistance de la tumeur est élastique en certains points, plus dure en d'autres.

La tumeur s'est développée en avant et sur les côtés de la phalange et de la phalangine dont la face postérieure libre et normale est facilement explorée à travers les téguments.

A sa partie antérieure, la tumeur présente une ulcération vaste, profonde d'un centimètre environ, irrégulièrement arrondie, limitée par un rebord net formé par la peau épaissie, à fond irrégulier, rougeâtre, sécrétant une sanie infecte.

L'articulation métacarpo-phalangienne paraît saine ; on peut lui faire exécuter les mouvements normaux, mais le malade est incapable de la mouvoir spontanément.

Il en est de même de l'articulation phalangino-phalangettienne. La 3e phalange saine émerge de la partie supéro-postérieure de la masse.

(1) La pièce sera déposée au musée Dupuytren.

Le malade ne souffre pas et se trouve peu gêné par la présence de la tumeur.

Excellent état général.

Un pansement antiseptique amène la disparition rapide de l'écoulement fétide de l'ulcération.

23 *décembre*. — Désarticulation métacarpo-phalangienne. L'incision empiète sur la peau qui recouvre la tumeur. Section de la tête du métacarpien. Réunion complète des lèvres de la plaie.

Suites absolument normales.

31 *décembre*. — On enlève les fils. La réunion est parfaite. Le malade sort de l'hôpital le 8 janvier.

Examen de la pièce. — La tumeur présente les caractères ci-dessus décrits. Les surfaces articulaires métacarpo-phalangienne et phalangino-phalangettienne sont absolument saines. La tumeur va de l'extrémité supérieure de la première phalange à l'extrémité inférieure de la seconde.

Sur la coupe antéro-postérieure on trouve en arrière un bloc osseux allongé de bas en haut, formé par la réunion des deux phalanges hypertrophiées et à peine séparées l'une de l'autre par une encoche. En avant on trouve du tissu plus mou, cartilagineux, lobulé, blanc rosé. Dans la portion qui répond au fond de l'ulcération existe une zone irrégulièrement circulaire, noirâtre, hémorrhagique, d'environ un centimètre de diamètre.

Pas de traces de tendon.

L'examen histologique des portions antérieures de la tumeur, pratiqué par M. Macaigne, a montré qu'il s'agissait de cartilage hyalin pur.

Rétrécissement mitral. — Mort subite. — Caillot organisé de l'oreillette gauche ayant bouché l'orifice mitral, par MM. Toupet et Cavasse.

Il s'agit d'une femme de 41 ans, entrée le 4 janvier à l'hôpital. Son histoire est celle d'une cardiaque (deux attaques antécédentes de rhumatisme ; depuis, dyspnée d'efforts, œdèmes, etc.). — Elle vient aujourd'hui pour une vive douleur apparue dans la jambe gauche : douleur apparue brusquement, en même temps que la jambe gauche se refroidissait et devenait violette.

Diagnostic : Rétrécissement mitral ; gangrène par embolie artérielle. — Le 20 janvier, la gangrène artérielle progressait lentement, sans incident nouveau du côté du cœur, la femme n'ayant aucun autre symptôme par ailleurs. Mort subite ; non pas mort rapide, mais mort *subite*.

Autopsie. — Le caillot artériel commence à la bifurcation de l'iliaque primitive gauche. On le suit dans la fémorale, jusqu'au milieu du canal de Hunter. Les reins, la rate sont le siège de gros infarctus. Il n'y en a pas dans le poumon, et il n'y a pas de caillot dans l'artère pulmonaire.

Le cœur montre un rétrécissement mitral qui admet à peine l'extrémité du petit doigt.

L'auricule gauche est remplie d'un caillot qui pend dans l'oreillette. Ce caillot est adhérent au fond de l'auricule. Les coupes faites

par M. Marie et présentées à la Société le montrent organisé, presque en T. C. adulte par places. — Sans doute le caillot pendant dans l'oreillette s'est-il engagé dans l'orifice mitral, et il y a fait bouchon. La mort a été soudaine.

Examen microscopique fait par M. Marie. — Des coupes ont été pratiquées sur l'auricule, dans les régions où le caillot était adhérent. L'organisation de ce caillot était complète sur un large espace en rapport avec la paroi auriculaire, le centre ne présentait encore qu'un début d'organisation. C'est-à-dire qu'au centre le caillot se trouvait segmenté par des travées fibrineuses qui servaient de soutien à de grandes cellules végétantes, à prolongements multiples et anastomotiques. On ne trouvait à ce niveau ni néo-vaisseau ni tissu conjonctif vrai. A la périphérie, le réseau cellulaire devenait beaucoup plus serré : les grandes cellules végétaient fréquemment deux par deux, en laissant entre elles un petit espace qui représente la cavité d'un capillaire de nouvelle formation. Les néo-vaisseaux qui se trouvaient en rapport avec la paroi auriculaire s'anastomosaient avec les vaisseaux de cette paroi et la circulation s'établissait ainsi dans le caillot. A ce niveau on trouvait également des travées homogènes de tissu fibreux, occupant les mailles du réseau cellulaire.

Rupture d'un anévrysme de l'aorte thoracique dans la plèvre, par Maurice Chaillous, interne des hôpitaux.

Un malade âgé de 48 ans, soigné pour une néphrite goutteuse dans le service de M. le Dr Chauffard, à Cochin, meurt subitement par syncope. A l'autopsie, on a trouvé un anévrysme sacciforme, globuleux, de l'extrémité inférieure de l'aorte thoracique, siégeant immédiatement au-dessus de l'orifice diaphragmatique. Cet anévrysme du volume d'une mandarine, s'ouvrant sur la partie latérale gauche de l'aorte, s'était rompu dans la plèvre gauche qui contenait un caillot récent pesant 1500 grammes. Le poumon gauche exsangue et le cœur avaient été refoulés à droite. Cette constatation avait un certain intérêt. Notre malade se plaignait toujours d'une douleur vive au niveau de la région du rein gauche, sans irradiation. Nous avions pensé d'abord à la lithiase rénale, étant donnés les antécédents. Mais l'absence de douleurs provoquées, l'absence d'hématurie avaient fait écarter ce diagnostic.

Corps étranger de la verge.

M. Chaillous présente un cylindre de cuivre long de 5 centimètres, épais de 3 millimètres, ayant 3 centimètres de diamètre, dans lequel un vieillard de 64 ans avait engagé sa verge. On a dû, pour l'enlever, scier le cylindre en deux endroits, avec une scie à métaux. Pendant l'opération, la verge a été protégée par un mince carton, introduit entre la verge et le cylindre.

Ectopie rénale double avec pyélo-néphrite droite, par Octave Pasteau, interne des hôpitaux, aide d'anatomie à la Faculté.

J'apporte aujourd'hui à la Société des pièces qui proviennent d'un cadavre de l'Ecole pratique. Sur une femme d'une cinquantaine d'années, j'ai trouvé la fosse lombaire droite vide, et en recherchant le rein droit j'ai vu qu'il était situé plus bas et arrivait jusqu'à la fosse iliaque ; son extrémité inférieure étant située à 3 centimètres au-dessous de la crête iliaque. En disséquant, j'ai trouvé ce rein entouré d'une couche assez épaisse d'un tissu scléreux, difficile à dissocier, adhérent à la capsule. Le rein lui-même était volumineux ; il avait une forme ovoïde à grand axe dirigé en bas et en dedans ; il était distendu par une collection purulente et à la coupe présentait des lésions de pyélo-néphrite ancienne.

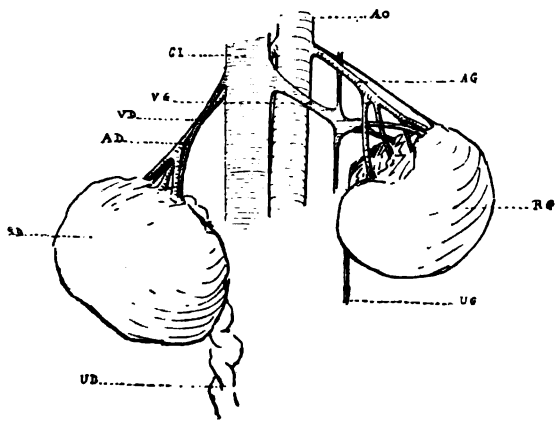

RD, Rein droit. RG, Rein gauche. Ao, Aorte. CI, Veine cave inférieure. UD, Uretère droit. UG, Uretère gauche. AD, Artère rénale droite. AC, Artère rénale gauche. VD, Veine rénale droite. VG, Veine rénale gauche.

L'uretère droit était volumineux, bosselé, irrégulier et rempli de pus.

Le rein gauche aussi était déplacé, mais situé plus haut que le précédent ; son extrémité inférieure arrivait à 2 centimètres au-dessus de la crête iliaque ; il n'était pas distendu et avait un grand diamètre dirigé obliquement en bas et en dedans. L'uretère droit était normal.

En disséquant la pièce, j'ai pu me rendre compte de l'état du pédicule vasculaire. Les vaisseaux à droite et à gauche naissent à une hauteur normale mais présentent des dispositions particulières au point de vue de leur trajet et de leur longueur.

D'une façon générale ces vaisseaux ont une direction assez oblique en bas et en dehors comme on peut s'en rendre compte sur la figure ci-jointe.

A droite, l'artère rénale AD a une longueur de 10 centimètres, la veine rénale VD 6 centimètres 1/2 ; à gauche, la veine rénale VG mesure 8 centimètres ; l'artère rénale AG depuis son origine à l'aorte jusqu'à l'extrémité supérieure du rein 8 centimètres ; à 3 centimètres 1/2 de son origine naît une branche qui se dirige vers la partie inférieure du hile et mesure 5 centimètres.

Réflexions. — J'ai tenu à présenter cette pièce à cause du déplacement simultané des deux reins, déplacement non congénital, semble-t-il, puisque les vaisseaux n'ont pas d'anomalie d'origine, et à cause de la longueur du pédicule vasculaire des deux reins.

Mais il est un autre point sur lequel je désire attirer l'attention, c'est la présence de la pyélo-néphrite droite ; ici le rein et l'uretère étaient pris, dilatés, remplis de pus. En recherchant dans le petit bassin j'ai vu nettement que l'uretère doit seul était englobé et resserré dans une masse ganglionnaire assez considérable qui coïncidait avec un cancer du col de l'utérus.

« La pyélo-néphrite dans le rein mobile n'est pas signalée par les auteurs », il en existe cependant quelques observations (1). M. Albarran (2) croit qu'on doit rapporter ces lésions à la facilité du développement des infections ascendantes ou descendantes dans un rein mobile ; la rétention rénale est en effet la condition adjuvante qui favorise le mieux les infections du rein et il est à remarquer qu'ici la pyonéphrose n'existait que du côté où l'uretère avait été comprimé par la masse ganglionnaire du petit bassin.

Cysto-épithélioma de la mamelle, par P. Faitout, interne des hôpitaux.

J'ai l'honneur de vous présenter une tumeur du sein développée chez une femme opérée dans le service de M. le Dr Nélaton, à St-Louis.

La malade, âgée de 48 ans, a eu un seul enfant, actuellement âgé de 30 ans ; elle n'a jamais allaité. Il y a 6 mois elle remarqua par hasard, dans le sein droit, une petite grosseur du volume d'un

(1) Cf. Vanneufville, *De la néphrorrhaphie. Etude clinique et expérimentale*. Th. Paris, 1888. Guiard, Du rein mobile. *Ann. gén.-urin.*, 1888. Walch, *Etude clinique du rein mobile. Indications thérapeutiques*. Th. Paris, 1895.

(2) Albarran, Etude sur le rein mobile. *Ann. gén.-urin.*, juillet-août 1895.

pois, grosseur qui augmenta graduellement de volume, sans jamais provoquer de phénomènes douloureux.

A l'entrée de la malade à l'hôpital la tumeur présente les dimensions d'un œuf de poule ; elle est située au-dessous du mamelon droit dont elle reste indépendante.

La peau est amincie à son niveau et présente une coloration d'un brun bleuté. Pas de rétraction du mamelon.

A la palpation la tumeur est uniformément molle et, chose remarquable, fluctuante dans toute son étendue. Elle est adhérente à la peau mais glisse facilement sur les parties profondes, paraît assez bien limitée des parties voisines. Dans le reste de la glande il n'existe aucune autre induration, si petite qu'elle soit, non plus que dans la mamelle du côté opposé.

La palpation de la tumeur provoque une certaine sensibilité peu développée d'ailleurs. Pas d'écoulement de sang par le mamelon. Pas de ganglion axillaire appréciable.

Malgré l'adhérence à la peau, M. Nélaton porta le diagnostic de cysto-épithéliome, tumeur bénigne. Ce diagnostic fut vérifié macroscopiquement du moins.

La glande mammaire enlevée, la section de la tumeur montra une poche remplie d'un liquide séro-brun, uniformément coloré. La poche est limitée par des parois irrégulières, anfractueuses, et de la paroi postérieure part un gros bourgeon pédiculé du volume d'une noisette ; outre de petites saillies semblables à des bourgeons charnus en voie de développement on remarque sur lui quelques points jaunâtres, indices d'hémorrhagies récentes.

L'examen microscopique de la pièce sera publié ultérieurement.

Morphologie osseuse.

M. Regnault présente, au sujet de la morphologie des surfaces d'insertion musculaire et des gouttières de passage des tendons, dans un cas d'ostéoporose sénile, et dans un cas de pied-bot, des considérations en faveur de la théorie de J. Guérin et de Marey : c'est la pression musculaire, permanente et non intermittente, qui imprime les gouttières.

M. Cornil répond qu'il s'agit ici d'un phénomène complexe, dans lequel interviennent plusieurs lésions à la fois : lésions de l'os, du muscle, du tendon ; il faut tenir compte de la période où l'on note l'altération ; l'os peut être encore en voie de développement, ou bien son développement est complètement achevé.

MARS

—

Séance du 5 mars 1897.

PRÉSIDENCE DE M. CORNIL

Contribution à l'anatomie pathologique du rein mobile, par MM. GLANTENAY, prosecteur et GOSSET, aide d'anatomie à la Faculté.

C'est seulement grâce aux notions acquises au cours des interventions chirurgicales qu'a pu être établie l'anatomie pathologique du rein mobile ; les constatations cadavériques font défaut et Legueu (1) dans la très complète observation communiquée à cette Société en 1895 fait remarquer qu'il lui a été impossible de trouver dans les recueils scientifiques d'autres faits de ce genre (2).

Nous avons pu étudier dans les pavillons de l'Ecole pratique un sujet dont le rein droit était déplacé et mobile et ce sont les résultats de cet examen cadavérique qui seront relatés ici. Il ne peut s'agir que d'une étude anatomo-pathologique, tout renseignement faisant défaut.

A l'ouverture de l'abdomen d'un homme de 50 ans et après écartement vers la gauche de tout le paquet intestinal, on aperçoit au niveau de la fosse iliaque droite une masse rétro-péritonéale, faisant bomber le péritoine en avant.

Un examen superficiel fait immédiatement reconnaître que cette masse n'est autre que le rein droit abaissé. Mais ce n'est qu'après avoir enlevé l'intestin qu'on peut se rendre compte de l'état du rein, de ses connexions, de son pédicule et de ses enveloppes.

Etat du rein. — Le rein est couché à la fois dans la fosse lombaire et dans la fosse iliaque, surtout dans la fosse iliaque. La crête ilia-

(1) LEGUEU, Quelques considérations sur l'anatomie pathologique du rein mobile, in *Bull. Soc. anat.*, 1895.

(2) Nous apprenons que Pasteau a présenté dans la dernière séance de la *Société anatomique*, un cas de rein mobile.

que croise sa face postérieure à l'union du tiers supérieur avec les deux tiers inférieurs ; les deux fosses n'étant pas de niveau, le rein se coude sur l'arête de la crête iliaque, de telle sorte que sa face postérieure est fortement arquée, à la façon d'un utérus en rétroflexion.

Son grand axe mesure 9 centimètres et le point le plus déclive de l'organe est constitué non pas par le bord convexe, comme il est de règle dans les grandes mobilités rénales, mais par l'extrémité inférieure du rein. Les deux pôles sont également distants de la ligne médiane ; en somme, le rein est resté vertical.

Habituellement, la course parcourue par un rein mobile se fait en deux étapes : le rein descend d'abord parallèlement à la ligne médiane, tant que son pédicule le lui permet ; puis, lorsque l'élongation du pédicule est à son maximum, si le rein continue à se déplacer, il ne peut le faire qu'en changeant d'axe, c'est-à-dire en se rapprochant de la ligne médiane et en décrivant une courbe dont le centre est au niveau du point d'origine de ses vaisseaux. C'est le bord convexe qui devient ainsi le point le plus bas de l'organe.

Cette disposition se vérifie à chaque instant en clinique ; elle était des plus nettes dans le cas de Legueu.

Ici il n'en était rien, il n'y avait même pas tendance à un rapprochement de l'extrémité inférieure vers la ligne médiane. C'est que le pédicule laissait au rein une grande liberté de mouvements et cela grâce à deux choses : à l'élongation des vaisseaux et à la traction exercée sur la veine cave.

Etat des vaisseaux. — La longueur normale des vaisseaux, mesurée de l'aorte au hile du rein, est en moyenne de 5 centimètres à droite et de 7 centimètres à gauche. Sur ce sujet le pédicule droit est notablement allongé ; l'artère naît au niveau habituel, mais elle mesure 12 centimètres ; son calibre est inférieur à celui de l'artère rénale gauche. Tandis que la circonférence de la rénale gauche mesure 25 millimètres, celle de la droite n'atteint que 18 millimètres. La principale modification de l'artère consiste dans son élongation. Il n'y a rien de semblable pour la veine. Normalement la veine rénale droite mesure un centimètre de moins que l'artère. Ici elle a conservé sa longueur habituelle. Ce n'est pas la veine rénale qui a permis par son allongement la descente du rein, c'est la veine cave elle-même qui s'est coudée et déviée vers la droite, comme attirée par le rein et la veine rénale n'a pas eu à faire ce que la cave a accompli en son lieu. On est surtout frappé en examinant de face la veine cave inférieure de l'arc qu'elle forme vers sa portion moyenne et la partie la plus saillante de la courbe correspond à l'abouchement de la veine rénale. Tandis qu'entre la veine cave inférieure et l'aorte, il n'existe au niveau de la 4e lombaire qu'un écartement de 7 millimètres, il y a au niveau de la première lombaire un intervalle de 3 centimètres. Et cela, avant toute dissection qui aurait pu permettre l'écartement des deux vaisseaux.

Il existe toujours un écart un peu plus grand entre les deux vaisseaux au niveau du pédicule rénal, mais jamais il n'atteint ces proportions, jamais on ne voit cette courbure exagérée de la veine cave. Les modifications vasculaires consistaient donc en une coudure très marquée de la veine cave, coudure latérale à convexité droite, en

une élongation de l'artère rénale, la veine rénale restant au contraire presque normale. L'origine des vaisseaux se fait au niveau normal.

A gauche, l'artère rénale n'a rien de spécial, mais la veine vient déboucher dans la cave une vertèbre et demie plus bas que d'ordinaire ; au lieu de croiser la face antérieure de l'aorte elle s'insinue derrière, entre le tronc artériel et la face antérieure des corps vertébraux. Cette anomalie vasculaire serait en faveur d'un rein en ectopie ; mais elle siège justement du côté où le rein a conservé sa situation normale.

On a voulu incriminer comme cause de rein mobile la trop grande longueur du pédicule, la disposition primitive des vaisseaux. Notre cas plaide doublement contre cette manière de voir : c'est du côté où la veine rénale est plus longue et s'abouche bas que le rein a conservé son niveau habituel ; et du côté où existe le déplacement le rein a tellement exercé de traction sur son pédicule qu'il a coudé la veine cave. Ces modifications des vaisseaux sont en faveur d'un rein mobile et non d'un rein en ectopie congénitale. Mais ce qui démontre surtout la mobilité rénale, c'est l'état des enveloppes du rein.

Etat des enveloppes rénales. — Nous venons d'étudier le rein dans la situation où il a été trouvé à l'autopsie ; cherchons maintenant à le mobiliser et à le réduire. Il n'est pas fixé, mais au contraire se laisse mobiliser facilement de bas en haut puis de haut en bas et dans ces mouvements d'ascension et de descente le péritoine se déplace avec lui. Aussi pour permettre ces déplacements, la séreuse péritonéale présente dans la portion sus-jacente au rein une série de plis transversaux, s'exagérant lorsqu'on fait remonter le rein, pour disparaître au contraire quand celui-ci redescend. Il ne paraît se passer aucun glissement entre la surface antérieure du rein et le péritoine, rein et péritoine ne font qu'un. C'est sur les plans profonds que glisse le rein, grâce à une vaste bourse séreuse développée aux dépens du fascia propria. Si l'on vient à mobiliser le rein on voit cette poche se gonfler et faire hernie à la périphérie de la glande, en particulier au niveau du pôle inférieur, à la manière des séreuses articulaires. C'est une vaste poche complètement fermée, à surface intérieure lisse et brillante et limitée par deux feuillets. Le feuillet antérieur se dédouble, pour embrasser le rein, en deux lames, dont l'antérieure très mince. Au niveau du hile les deux lames se rejoignent et se continuent sur les vaisseaux. Le feuillet postérieur est plus fort ; c'est le feuillet fixe, celui sur lequel le rein compris entre les deux lames du feuillet antérieur exécute ses mouvements. En dedans les deux feuillets se fusionnent le long du bord droit de la veine cave, en haut sur la face antérieure de la 12e côte, en bas à cinq centimètres au-dessous de la crête iliaque et en dehors à huit centimètres de la ligne médiane.

La hauteur de la poche atteint 15 centimètres et sa largeur est de 7 centimètres.

En un mot il existe derrière le rein une vaste poche, une sorte de bourse séreuse, *poche rétro-rénale*, dans laquelle le rein tapissé sur sa face antérieure par le péritoine qui lui adhère, peut exécuter ses mouvements. Les glissements ont lieu entre la face postérieure du rein — tapissée par une mince lame fournie par le fascia propria — et le feuillet postérieur de la poche. Et dans cette poche beaucoup trop vaste le rein se meut facilement.

La capsule graisseuse a complètement disparu ; il en était de même dans le cas de Legueu.

Etat de l'uretère. — L'uretère est flexueux, mais le bassinet absolument normal n'offre pas le moindre indice en faveur d'une ancienne coudure urétérale : rein et uretère sont mobiles à la fois. Il faut ajouter qu'il n'y a pas la moindre trace d'urétérite ou d'inflammation périurétérale, ce qui vient à l'appui de l'opinion d'après laquelle les coudures urétérales sont le fait de l'abaissement du rein avec mobilisation incomplète de l'uretère. Et la mobilisation incomplète de l'uretère serait sous la dépendance d'adhérences inflammatoires, périurétérales.

Calcification de la vésicule biliaire, par H. Claude, interne médaille d'or des hôpitaux.

J'ai l'honneur de présenter à la Société un foie dont la vésicule biliaire offre un type rare de calcification. Cet organe provient d'une femme C..., morte subitement la nuit dans un des dortoirs de la Salpêtrière. Cette malade, âgée de 94 ans, était entrée plusieurs fois à l'infirmerie pour des accidents pulmonaires (bronchites et congestions) accompagnées de troubles cardiaques. Elle était très débile, ne quittait guère le lit, mais en dehors de cette faiblesse sénile, elle n'avait pas d'affection bien caractérisée. Lors de son dernier séjour à l'infirmerie on nota la présence d'albumine et d'urobiline dans ses urines. Sous l'influence du régime lacté et de la digitale elle s'était assez bien rétablie.

L'examen du foie n'avait rien décelé d'anormal.

Autopsie. — On trouva un *cœur* gros, pesant 420 grammes, hypertrophié, mais mou. La paroi myocardique est décolorée, feuille morte, se déchirant sous le doigt.

Le péricarde légèrement épaissi, fibreux, est adhérent sur toute son étendue au muscle cardiaque ; la cavité de la séreuse n'existe plus. Au-devant de la crosse de l'aorte on trouve un thymus particulièrement développé puisqu'il remonte au-dessous du corps thyroïde au-devant de la trachée.

Les *reins* sont petits, scléreux.

Les *poumons* présentent de la congestion aux bases ; ils offrent des parties emphysémateuses et des régions atélectasiées. Au sommet gauche des cicatrices fibro-crétacées de tuberculose guérie.

Le *foie* est plutôt petit ; il pèse 1230 grammes. Ses bords sont mousses, fibreux ; à la coupe il a l'apparence caractéristique du foie cardiaque, foie muscade, et laisse suinter beaucoup de bile.

La *vésicule biliaire* offre un aspect tout à fait anormal. Elle a le volume d'un œuf de dinde, sa coloration est blanc jaunâtre ; sa consistance est absolument dure, calcaire, sauf sur deux points au niveau du col et du fond où la paroi se laisse légèrement déprimer et n'offre qu'une consistance chondroïde. Le canal cystique ne paraît pas perméable, l'injection qu'on y pousse ne pénètre pas dans la vésicule ; les canaux hépatiques et cholédoques sont très dilatés, et admettent le petit doigt.

Avec peine on arrive à entamer et à fendre la paroi de cette vé-

sicule dont l'épaisseur, variable d'ailleurs, est d'environ 6 à 8 millimètres. Elle a l'aspect d'une paroi de carton formée de feuilles superposées, et incrustée d'une substance cristalline, pulvérulente. Quant à la cavité de la vésicule, elle est remplie par une sorte de mastic, épais, blanchâtre, gras au toucher, et offrant des reflets brillants dus à la présence d'une grande quantité de cristaux fins. Dans cette pâte certaines parties sont plus foncées, même brun rougeâtre, et semblent renfermer des débris membraneux. Il n'y a aucune pastille calcaire, ni aucun calcul biliaire.

Les ensemencements pratiqués sur gélose et bouillon avec le contenu de la vésicule ont été négatifs.

Une coupe faite vers le col, sur une région où la calcification ne s'est pas opérée, montre que la paroi est épaissie ; elle est constituée par un tissu fibreux contenant un certain nombre de capillaires remarquablement dilatés. Çà et là on trouve des amas de cellules embryonnaires surtout abondantes autour des artères dont la tunique enlevée est enflammée. La muqueuse est en partie détruite. La paroi fibreuse n'est séparée de la cavité que par une zone de tissu conjonctif rempli de cellules rondes et présentant çà et là des culs-de-sac glandulaires dont les uns sont atrophiés, allongés parallèlement à la surface de la muqueuse et disparaissent au milieu des cellules embryonnaires, les autres sont hypertrophiées, forment de grandes cavités souvent isolées au milieu de la tunique fibreuse.

L'examen rapide de la masse pâteuse contenue dans la vésicule nous a montré la présence d'une quantité considérable de cristaux de cholestérine mêlés à des débris amorphes, sans éléments caractéristiques. La plus grande partie de ce magma se dissout dans l'alcool et dans le chloroforme, il semble donc constitué surtout par de la cholestérine soit amorphe, soit cristallisée.

Réflexions. — Il s'agit donc d'une vésicule biliaire de dimensions à peu près normales dont les parois sont très épaissies et très indurées par suite d'une imprégnation par la cholestérine et des sels calcaires. La cavité renferme un magma pâteux paraissant surtout formé de cholestérine et de débris muqueux et membraneux. L'examen histologique d'une petite partie de la paroi non calcifiée montre des altérations de cholécystite chronique. Quelle est l'origine d'une semblable lésion. Le plus souvent les calcifications de la vésicule ont été signalées dans des cas de cholécystite calculeuse et d'atrophie de la vésicule. Mais ici la vésicule est volumineuse, et il n'y a pas de calculs ; on trouve dans la cavité vésiculaire cette sorte de mastic de nature si spéciale. M. le professeur Cornil qui a vu la pièce ayant pensé que l'on pouvait avoir affaire à un ou plusieurs kystes hydatiques anciens, guéris et calcifiés, nous avons recherché s'il existait des crochets d'hydatides, ou des lambeaux de membranes. Le magma caséeux agité dans l'eau laissait flotter quelques

petits morceaux aplatis semblables à des fragments de membranes. Mais sur des coupes examinées au microscope ils se sont montrés constitués par trois ou quatre couches anhistes, épaisses, souvent intriquées, et n'ayant nullement l'aspect si caractéristique des membranes des kystes hydatiques. La recherche des crochets souvent répétée a été négative jusqu'à présent.

Nous croyons pour le moment que nous sommes en présence d'un cas de cholécystite chronique avec occlusion dans lequel la muqueuse épaissie s'est imprégnée de sels calcaires et de cholestérine, et dont la cavité est remplie par une grande quantité de cholestérine et de produits de sécrétion muqueuse. Nous relaterons ultérieurement les résultats de l'analyse chimique du contenu ainsi que l'examen histologique de la paroi après décalcification.

Anomalie de la crosse de l'aorte, par le Dr P. Riche, prosecteur à la Faculté.

J'ai trouvé ces jours-ci sur un des sujets de mon pavillon une anomalie de la crosse de l'aorte que j'ai l'honneur de présenter à la Société.

D'un cœur d'apparence normale partent artère pulmonaire et aorte. Celle-ci forme sa crosse par-dessus la bronche droite, se place à

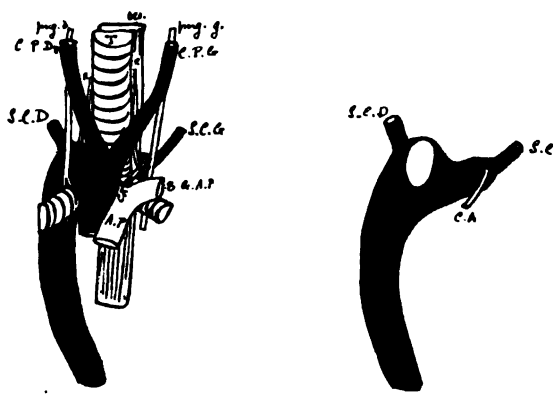

Fig. 1. — Anomalie de la crosse de l'aorte. Figure demi-schématique.

Fig. 2. — L'aorte a été coupée au-dessus de la bronche droite, l'artère pulmonaire, la trachée et l'œsophage ont été enlevés pour montrer le prolongement renflé rétro-œsophagien d'où part la sous-clavière gauche.

droite de la colonne vertébrale et n'atteint là ligne médiane qu'au niveau de l'orifice aortique du diaphragme.

Trois artères partent de la convexité de la crosse : ce sont la carotide primitive gauche, la carotide primitive droite, la sous-clavière droite.

La sous-clavière gauche émerge de derrière l'œsophage. On ne peut pas dire qu'elle a un trajet rétro-œsophagien ; elle naît en réalité à gauche de ce conduit. Si l'on soulève la trachée et l'œsophage on remarque en effet que derrière celui-ci et présentant une gouttière médiane pour le recevoir se trouve un prolongement de l'aorte. Ce prolongement se termine en dehors du bord gauche du conduit alimentaire par une extrémité renflée de laquelle se détache la sous-clavière gauche.



Fig. 3. — Schéma de la production du type normal.
Fig. 4. — Schéma de la production de l'anomalie.

La différence de calibre entre ces deux portions est très considérable.

Le canal artériel, imperméable, mais assez volumineux aboutit sur le renflement, au pied de la sous-clavière.

Les nerfs récurrents passent le droit sous la crosse aortique, le gauche sous le canal artériel.

Si l'on se reporte aux schémas classiques de la formation des gros troncs artériels définitifs, on voit que le cas actuel diffère de la normale :

1° par la persistance de la racine descendante droite de l'aorte ;

2° par la disparition du 4e arc aortique et de la portion intermédiaire dorsale entre le 4e et le 5e arcs du côté gauche.

Technique de l'ablation du canal thoracique, par M. Nattan-Larrier, interne des hôpitaux.

Bien qu'aucun manuel d'autopsie n'en décrive le procédé, l'examen du canal thoracique peut se faire rapidement au cours de toute autopsie : l'ablation de l'organe ne nécessite pas une dissection attentive. J'ai eu l'année dernière à l'hôpital St-Antoine l'occasion de m'y exercer fréquemment sous la direction de mon maître M. Letulle : d'après ses conseils, nous avons constamment employé les 2 procédés suivants :

A. *Ablation du canal depuis la citerne de Pecquet jusqu'à la 3e dorsale* (procédé usuel mais incomplet).

1° *L'autopsie a été faite comme de coutume*; ablation des poumons et du cœur, de l'œsophage et des organes abdominaux. *L'aorte thoracique a été laissée en place.*

2° *Découverte du canal au niveau de l'orifice aortique du diaphragme.* — On se place à droite du cadavre ; section du pilier droit du diaphragme, l'aorte est réclinée à gauche ; dans le mince tissu cellulaire qui reste adhérent à la colonne vertébrale, on distingue la citerne de Pecquet d'un blanc rosé se détachant nettement sur le ligament vertébral antérieur jaune. *Points de repère*: l'aorte, le pilier droit du diaphragme.

3° *Depuis l'anneau jusqu'à la 3e dorsale.* — Incision de la plèvre pariétale droite suivant une ligne parallèle à l'aorte, l'incision doit se faire à droite de l'aorte thoracique entre celle-ci et la grande veine azygos ; on évite facilement de perforer la grande azygos dont le sang pourrait rendre la recherche du canal moins aisée : on suit le canal de bas en haut en rejetant à gauche l'aorte. *Points de repère* : à gauche l'aorte, à droite l'azygos, en arrière du canal, les deux veines demi-azygos noires qui croisent les corps vertébraux au niveau des 7e et 8e vertèbres dorsales.

B. *Ablation totale du canal depuis son origine jusqu'à son abouchement dans la sous-clavière.*

1° Dès le début de l'autopsie, incision médiane des téguments prolongée sur toute la longueur du cou ; après avoir décollé les téguments du thorax, on décolle les téguments sur les parties latérales du cou aussi loin que possible de la ligne médiane, en respectant les ganglions ; au moment de la section des cartilages costaux, on sectionne la clavicule gauche aussi près que possible du moignon de l'épaule. L'autopsie se fait comme de coutume : ablation du cœur et des poumons ; ablation des organes abdominaux mais l'aorte thoracique est laissée en place, la crosse de l'aorte est sectionnée à sa sortie du péricarde ; la trachée, détachée des poumons et des bronches à sa bifurcation, est laissée en place, l'œsophage coupé au même niveau est laissé en place à partir de la 3e vertébrale dorsale environ.

2° *Ablation de la partie inférieure du canal thoracique* de bas en haut suivant le procédé indiqué précédemment (de même on détache de bas en haut l'aorte thoracique).

3° *Ablation de la terminaison du canal.*

a) *En haut*, section à plein couteau au-dessus du larynx de tous les plans jusqu'à la colonne vertébrale, *à droite*, section à plein couteau de tous les plans parallèlement à la trachée et au larynx, *à gauche*, section à plein couteau de tous les plans parallèlement à la trachée et au larynx *mais à 3 travers de doigt en dehors de ceux-ci.*

b) La pièce ainsi délimitée est en arrière isolée de la colonne vertébrale par le couteau que l'on fait glisser de droite à gauche sur la face antérieure des vertèbres cervicales et des premières dorsales, on coupe le paquet vasculo-nerveux sous-clavier aussi près que possible de l'aisselle, on le détache de la 1re côte et on l'enlève avec la pièce.

4° La pièce (région médiane et gauche du cou, et partie inférieure

du canal thoracique), est déposée sur la table de manière qu'on la voie par sa face postérieure ; une sonde cannelée est glissée dans la veine jugulaire interne gauche (ou dans la carotide primitive gauche), une autre dans la veine sous-clavière gauche (ou dans l'artère sous-clavière gauche), le point de rencontre en bas, des axes de ces deux sondes, désigne l'abouchement du canal, on soulève l'extrémité inférieure du canal que recouvre un mince tissu cellulaire. Le canal apparaît comme une corde qui soutient un linge ; en quelques coups de ciseaux, on l'isole de bas en haut. Donc, *points de repère* : l'axe des sondes, le canal lui-même (1).

Cancer du canal thoracique, dans un cas de carcinome primitif de l'estomac, par MM. Decloux et Nattan-Larrier, internes des hôpitaux.

Les pièces anatomiques que nous avons l'honneur de présenter ont fait l'objet d'une communication de M. Troisier à la Société médicale des hôpitaux le 26 février 1897. Il s'agit d'un cancer de l'estomac avec généralisation secondaire au pancréas, au foie, au poumon et au canal thoracique, observé chez une femme âgée de 53 ans. — Les principaux détails de l'autopsie ayant été exposés par M. Troisier dans cette communication, nous nous contenterons de décrire brièvement les particularités que présentait le canal thoracique.

A la partie inférieure de la pièce, cachée par une masse ganglionnaire volumineuse formée par les ganglions pré-aortiques envahis, se trouve la citerne de Pecquet. Elle présente l'aspect d'une vésicule séminale injectée au suif et se continue très nettement en bas avec un gros tronc lymphatique. A la partie supérieure au contraire elle s'effile peu à peu en un cordon flexueux qui devient de plus en plus mince : c'est le canal thoracique fortement injecté tout d'abord mais qui vers la 8e dorsale environ atteint son volume presque normal.

Cet aspect persiste pendant quelques centimètres, puis le canal se renfle de nouveau, atteint le volume d'un porte-plume, présentant une série de renflements et de rétrécissements qui lui donnent un aspect moniliforme des plus nets.

Cet aspect persiste dans tout le trajet que décrit le canal en quittant la grande veine azygos pour passer en arrière de la crosse de l'aorte, et pour aboutir enfin à l'intervalle compris entre l'artère sous-clavière gauche et la carotide primitive gauche. A ce niveau, il semble se perdre dans une masse ganglionnaire de la grosseur d'une amande et qui est située dans l'interstice intervasculaire. Quelques millimètres avant de disparaître il émet un tronc efférent présentant le même aspect bosselé et injecté mais plus volumineux et qui vient aboutir à un ganglion cancéreux du volume d'une noisette et situé à droite.

De la masse ganglionnaire intervasculaire, le canal thoracique semble renaître ; décrit, en même temps qu'une courbe à concavité inférieure, de nombreuses sinuosités pour aboutir enfin au confluent de

(1) Si l'on soupçonnait le rare abouchement à droite du canal, on enlèverait la région droite du cou, après section de la clavicule droite.

la veine sous-clavière et de la jugulaire interne. Dans les deux derniers centimètres de son trajet, il ne paraît pas infiltré ; et en ouvrant la sous-clavière on aperçoit le petit pertuis correspondant à l'embouchure du canal et qui est resté perméable.

A la partie supérieure de la pièce nous avons laissé le ganglion sus-claviculaire gauche, gros comme une noix ; mais il nous a été impossible par la dissection la plus attentive de trouver les vaisseaux efférents qui partent de ce ganglion pour aboutir au canal thoracique.

Signalons enfin sur cette pièce l'intégrité des ganglions qui accompagnent l'anse ascendante du récurrent, et au contraire l'envahissement des ganglions péri-bronchiques.

L'examen histologique fait par M. Letulle a été publié à la suite de l'observation de notre malade dans le même numéro du bulletin.

Réflexions. — Cette pièce nous paraît intéressante à plusieurs points de vue. Les observations de cancer du canal thoracique sont en effet rares, et dans sa communication M. Troisier n'en signale que deux autres. De plus, cet envahissement cancéreux du canal permet de suivre pour ainsi dire pas à pas la marche du cancer, il explique la propagation jusqu'aux ganglions sus-claviculaires et montre l'importance que présente pour le diagnostic la constatation de cet envahissement ganglionnaire : importance sur laquelle M. Troisier est revenu dans plusieurs communications.

Gangrène pleuro-pulmonaire consécutive à la rougeole. Etude bactériologique, par MM. Méry et Lorrain (Travail du Laboratoire de M. le Dr Sevestre).

La gangrène a été pendant longtemps une complication des plus graves de la rougeole. Siégeant le plus souvent à la bouche, on la rencontrait aussi à la peau, au pharynx, à la vulve, au poumon.

Sur 12 cas de gangrène morbilleuse, Rilliet et Barthez (1) avaient rencontré 4 fois la gangrène du poumon.

Mais tandis qu'aujourd'hui les complications broncho-pulmonaires de la rougeole sont encore des plus fréquentes (2), la terminaison par gangrène de l'infection pulmonaire est des plus rares.

La pièce que nous avons l'honneur de présenter provient de l'au-

(1) Pour la bibliographie, consulter Barthe, *Des gangrènes morbilleuses et principalement de la gangrène pulmonaire comme terminaison de la gangrène rubéolique*, Th. Paris, 1886.

(2) Pendant le mois de janvier 1897, sur 26 enfants âgés de 3 ans et au-dessous, entrés au service de la rougeole à l'hôpital des Enfants-Malades, 16 sont morts de broncho-pneumonie. La défectuosité du local, l'impossibilité d'isoler les broncho-pneumoniques, expliquent ce déplorable résultat.

topsie d'un enfant mort le 1er janvier 1897, dans le service de notre maître, M. le Dr d'Heilly, à l'hôpital des Enfants-Malades.

Observation clinique. — Le nommé Paul F..., âgé de 3 ans, entre le 24 décembre 1896, salle Guersant, lit n° 3.

L'enfant est né à terme. Nourri au sein jusqu'à 3 mois ; puis envoyé à la campagne où il est élevé au lait de chèvre.

Depuis 3 mois à Paris.

Il y a 3 semaines, l'enfant a contracté une bronchite, pour laquelle il est entré à l'hôpital, salle Blache, où il n'est resté que 8 jours.

Le 21 *décembre*, l'enfant présentant une éruption est ramené à l'hôpital.

A son entrée on constate une éruption rubéolique normale avec catarrhe des muqueuses et bronchite généralisée. La température oscille entre 39° et 40°.

Le 25, on constate à la base gauche des râles crépitants fins superficiels et un léger souffle. En même temps on est frappé de la fétidité de l'haleine. Le traitement consiste en bains chauds à 38°, répétés toutes les trois heures ; potion au benzoate de soude et acétate d'ammoniaque.

Le 26, la température monte à 40°6 : les jours suivants elle oscille entre 38° et 40°5.

Le 28, état général mauvais. Gros râles aux deux bases.

Le 30, apparaît une éruption scarlatiniforme. La respiration devient difficile. Il n'y a pas d'exsudat dans la gorge, mais des mucosités purulentes et fétides remplissent le pharynx. T. m. 40°5, s. 40°.

Traitement : bains chauds, sérum artificiel, caféine 0 gr. 30, grands lavages de la bouche avec une solution au permanganate de potasse.

Le 31, le rash scarlatiniforme a disparu. La gêne respiratoire est très marquée : l'enfant meurt le 1er janvier à 10 heures du matin.

En *résumé* rougeole, broncho-pneumonie, symptômes d'infection généralisée, fétidité de l'haleine.

Autopsie, le 2 *janvier* (24 heures après la mort). — A l'ouverture du thorax il s'écoule un peu de liquide louche de la cavité pleurale gauche.

Le plastron sternal enlevé on constate que le poumon gauche, refoulé, nage dans un épanchement séro-purulent d'odeur fétide.

La *plèvre* pariétale et viscérale surtout dans les parties déclives est tapissée de fausses membranes grisâtres assez épaisses. Au niveau de la scissure interlobaire, une fausse membrane réunit la plèvre viscérale et la plèvre pariétale. Le liquide est de couleur brunâtre, il exhale une odeur fétide, gangréneuse, caractéristique. La quantité est de 700 grammes environ.

Le *poumon gauche* est refoulé : le cœur est légèrement déplacé vers la droite. A la partie antéro-externe du poumon gauche, au niveau du lobe inférieur, à 3 centimètres au-dessus du bord inférieur, on constate une légère saillie. Cette saillie est recouverte d'une fausse membrane épaissie, circulaire et grande comme une pièce de deux francs.

En incisant à ce niveau, on tombe dans un foyer sphacélé, d'odeur gangréneuse. La grosseur du noyau gangréné est celle d'une grosse noisette. La forme est celle d'un coin et rappelle celle d'un infarctus, la base correspond à la surface du poumon. Le centre de l'abcès

est ramolli : il contient du pus jaunâtre épais, dans lequel flottent des débris nécrosés. Les parois sont sphacélées : elles sont grisâtres et déchiquetées.

Tout autour le parenchyme pulmonaire est fortement congestionné.

Il existe des noyaux de broncho-pneumonie dans le lobe supérieur.

Le *poumon droit* présente des parties emphysémateuses. Il n'y a pas de broncho-pneumonie.

Le *cœur* est sain. Pas de péricardite, ni d'endocardite.

Le *foie* est décoloré. Les reins sont congestionnés.

Nous n'avons pas constaté d'autre foyer de gangrène.

Le pus du foyer gangréneux et le liquide pleural ont été recueillis dans des pipettes stérilisées.

Examen bactériologique. — *Examen du pus. Coloration au bleu de Roux.* — Nombreux débris cellulaires. Globules de pus très altérés dont les noyaux se colorent mal. Les microbes se distinguent mal, vu leur nombre et leur diversité. On distingue de gros bâtonnets, des bacilles fins et allongés présentant des ramifications, des bacilles courts, des cocci en amas et surtout en chaînettes.

Coloration par la méthode de Gram. — Ce qui frappe tout d'abord, c'est l'extrême abondance de bacilles, qui, à première vue, rappellent l'aspect du bacille diphtérique. Ils sont cependant de taille moins régulière. Leur taille est celle du bacille court ou moyen.

On constate aussi des bacilles fins et très longs, filaments se colorant moins bien par le Gram, présentant des prolongements et des divisions ; enfin de nombreux cocci en chaînettes courtes (streptocoques).

Cultures. — Le pus a été ensemencé sur gélose, bouillon et sérum : le liquide pleural en bouillon.

Les tubes de bouillon et de gélose dégagent le lendemain une odeur fétide. L'examen microscopique décèle la présence de streptocoques, de bacilles diphtéridés et surtout d'un gros bâtonnet qui, sur gélose, a envahi toute la surface de culture et dégage l'odeur de putréfaction. Ces cultures ont été abandonnées.

Les tubes de sérum ensemencés avec le pus du poumon donnent au bout de 24 heures des traînées blanchâtres, laiteuses.

L'examen microscopique y décèle la présence de quelques streptocoques, mais surtout d'un bacille diphtéridé que nous avons pu isoler. Ce bacille pousse sur sérum en 18 à 24 heures. Si l'ensemencement est fait largement on constate une traînée blanchâtre, laiteuse ; lorsque l'on obtient des colonies isolées, ces colonies sont petites, opaques, hémisphériques, faisant saillie à la surface du sérum, rappelant tout à fait l'aspect d'une culture diphtérique.

Sur gélose ce bacille se développe bien au bout de 48 heures. Il donne des colonies blanches, épaisses, laiteuses, amidonnées. Il trouble le bouillon les premiers jours. Laissé au repos, il se dépose lentement et finit par former un dépôt au fond du tube. Il possède une vitalité assez longue sur sérum. La culture que nous présentons a été ensemencée le 25 février avec une culture vieille de 20 jours. Le bacille se colore facilement par les couleurs basiques. Il reste coloré par le Gram. C'est un bacille court qui se met souvent en U ou en V.

Dans les cultures en bouillon, il se présente sous forme d'amas. Il ressemble morphologiquement au bacille diphtérique court (1). Il n'est pas pathogène pour le cobaye.

Examen histologique du poumon. — Les coupes colorées à l'hématéine-éosine montrent les parois alvéolaires congestionnées. Par place on constate même de petits foyers hémorrhagiques. Les noyaux se colorent d'autant plus mal que l'on se rapproche de l'abcès ; au niveau de la paroi alvéolaire, on voit des noyaux mieux colorés, qui pour la plupart appartiennent à l'endothélium des capillaires.

Les cellules épithéliales et les leucocytes qui forment l'exsudat au centre de l'alvéole n'ont plus pour la plupart de noyaux colorables. Dans quelques alvéoles seulement on trouve un réseau de fibrine.

En résumé, lésions de broncho-pneumonie arrivée à la période de dégénérescence : alvéoles remplis de cellules épithéliales desquamées et de nombreux leucocytes, sans réseau de fibrine sauf sur quelques alvéoles.

On reconnaît çà et là quelques bronches tout à fait dégénérées et qui sont difficilement reconnaissables.

Nous n'avons pas trouvé de vaisseaux oblitérés.

Au niveau de l'abcès on constate seulement du tissu nécrosé dans lequel on reconnaît difficilement la charpente élastique des alvéoles.

Les coupes colorées au picro-carmin de Ranvier ou au carmin aluné, et traitées ensuite par la méthode de Gram montrent au niveau du tissu sphacélé de très nombreux microbes. On constate surtout la présence de très nombreux streptocoques dont les chaînettes sont facilement visibles. Ils sont surtout abondants dans la partie du tissu nécrosé avoisinant le tissu pulmonaire encore organisé. Vers le centre de l'abcès (périphérie de la coupe) on voit se joindre aux streptocoques des bacilles de taille moyenne, prenant bien le Gram et se disposant en amas. Ces bacilles par leur disposition ressemblent au bacille diphtérique.

En certains points on remarque très nettement un maximum d'agglomération des streptocoques.

En d'autres points les bacilles sont particulièrement abondants.

Enfin si l'on examine la préparation assez loin de l'abcès on peut voir par places, autour de sections circulaires, qui paraissent représenter la lumière d'un canalicule bronchique, des amas de bacilles qui ressemblent aux amas du bacille diphtérique court. A ce niveau de nombreux leucocytes englobent une partie des bacilles.

A un fort grossissement, on distingue encore au niveau du tissu sphacélé de fins et longs bacilles s'entrecroisant en tous sens et se colorant mal par le Gram.

Ces bacilles deviennent plus facilement visibles sur les coupes colorées à la thionine.

En résumé l'examen microscopique a permis de déceler la présence de 3 espèces bactériennes :

(1) Nous avons recherché ce bacille dans 14 cas de broncho-pneumonies consécutives à la rougeole. Le pus des bronches était ensemencé sur sérum. Dans 10 cas nous avons pu isoler un bacille semblable. Nous nous proposons de publier ultérieurement le résultat de nos recherches à ce sujet.

a) *Des streptocoques.*

b) Un *bacille diphtéridé* ressemblant au bacille diphtérique court ou moyen.

c) De *longs bacilles* se rapprochant morphologiquement des streptothrix.

Ces espèces microbiennes ont été retrouvées dans les cultures.

Les cultures nous ont montré en outre la présence de gros bâtonnets putréfiants, dont l'étude n'a pas été poursuivie, mais qui semblent se rapprocher du proteus. D'autres microbes se trouvaient peut-être encore dans ce foyer infectieux, microbes que nous n'avons pu déceler (anaérobies, etc.).

Réflexions. — 1° Le cas dont nous venons de retracer l'histoire, rentre cliniquement dans la description que les auteurs ont donnée de la gangrène pulmonaire consécutive aux broncho-pneumonies rubéoliques.

La gangrène est primitive ou secondaire.

Le plus souvent elle est secondaire à une broncho-pneumonie, ou bien encore elle succède à une embolie septique.

Chez notre malade la préexistence d'une broncho-pneumonie, l'absence d'autres foyers gangréneux nous font penser que la gangrène a succédé à la broncho-pneumonie.

Le foyer pulmonaire superficiel a infecté la plèvre par propagation.

2° Comme dans tous les cas de gangrène étudiés jusqu'à présent, la diversité des micro-organismes décrits est la règle.

Mensi (1) dans trois cas de gangrène cutanée consécutive à la rougeole a rencontré à la limite des plaques gangréneuses et dans les parties profondes.

a) Le staphylocoque pyogène, très virulent.

b) Un bacille semblable au proteus.

c) Un bacille semblable au bacille de Lœffler.

Ce dernier inoculé à un lapin n'a produit aucune ulcération.

Babès (2) pense également que la gangrène résulte ou de microbes particuliers ou d'une association microbienne. C'est ainsi qu'on rencontre les saprogènes associés soit au staphylocoque, soit au streptocoque, soit au pneumocoque.

Babès a rencontré fréquemment aussi des bacilles diphté-

(1) Mensi, Gangrènes cutanées dans la rougeole, *Gazetta medica di Torino*, 10 mai 1894.

(2) Babès, Sur la pathogénie des gangrènes pulmonaires, *Semaine médicale*, 1895.

ridés (10 fois sur 24 cas de gangrène), bacilles qu'il différencie du bacille diphtérique.

La nature de ces bacilles, le rôle qu'ils jouent, sont encore des plus obscurs.

3° L'infection polymicrobienne, dans le cas qui nous occupe, s'est faite par voie bronchique et nous n'en voulons pour preuve que la prédominance nette des agglomérats de streptocoques ou de bacilles diphtéridés autour des bronches, même en dehors des parties sphacélées.

Notons également ce fait qu'il semble que l'infection bronchique se fasse par cantonnements pour chaque espèce microbienne.

Ce fait se rencontre du reste dans les coupes de fausses membranes de diphtérie associée au streptocoque, où l'on trouve suivant les points des agglomérats de streptocoques ou de bacilles diphtériques distincts les uns des autres.

Dilatation des bronches, par M. Lorrain, interne des hôpitaux.

La pièce que nous avons l'honneur de présenter provient d'une malade morte le 1er mars 1897 dans le service de notre maître, M. le professeur Raymond, à la Salpêtrière.

La malade, la nommée H..., âgée de 48 ans, depuis longtemps dans une division, était entrée à l'infirmerie, salle Royer, lit n° 12, le 21 février dernier ; nous n'avons pas observé nous-même la malade, mais elle était soignée pour tuberculose pulmonaire, avec caverne du lobe supérieur droit.

Autopsie. — Nous avons trouvé le *poumon droit* très adhérent surtout au sommet. Extérieurement le lobe supérieur paraît formé par une poche bosselée recouverte d'une paroi d'apparence fibreuse. Cette poche incisée, on tombe sur un tissu aréolaire ; chaque cavité a environ la grosseur d'une noix ; ces cavités sont lisses : elles sont remplies d'un liquide purulent, visqueux, gélatineux, jaunâtre. L'aspect rappelle beaucoup celui d'un kyste rénal. Par places, les parois des cavités sont épaissies, mais nulle part on ne voit de tubercules. Le lobe inférieur présente une caverne anfractueuse ressemblant un peu à une caverne tuberculeuse. Cette caverne présente des prolongements remplis de pus jaunâtre.

Le *poumon gauche* est sain. Il présente au sommet un petit tubercule crétacé.

La bronche droite est entourée de gros ganglions dont l'un est ramolli et renferme un contenu de caséine avec des parties crétacées.

Le *foie* est gros. Les *reins* présentent l'aspect macroscopique du gros rein blanc. Rien au cœur.

Nous avons fait la recherche des bacilles de Koch dans le pus de la caverne du lobe inférieur et dans le contenu du lobe supérieur. Le résultat a été négatif.

En résumé, la lésion anatomique paraît d'un diagnostic difficile : elle ne semble pas en tous cas être de nature tuberculeuse.

Nous nous proposons de faire des *coupes histologiques* de ce tissu. Nous reprendrons alors l'histoire complète de la malade.

Anomalie du jambier antérieur, par M. M. Guibé, interne des hôpitaux.

Il s'agit du pied droit d'un sujet de l'Ecole pratique dont les membres inférieurs étaient particulièrement vigoureux et bien musclés. Le tendon du jambier antérieur, arrivé au niveau de l'interligne articulaire tibio-tarsien, s'élargissait notablement, mais en se repliant sur lui-même de façon à former deux tendons plats superposés d'avant en arrière.

Le tendon postérieur ou profond, de beaucoup plus fort, représente le tendon normal du jambier antérieur et comme lui va s'insérer au premier cunéiforme et au premier métatarsien. Cependant de son bord externe, au niveau de l'articulation astragalo-scaphoïdienne on voit se détacher un petit tendon grêle qui se porte directement en avant suivant la face dorsale du 1er métatarsien et s'insère en s'épanouissant sur la capsule de l'articulation métatarso-phalangienne du 1er orteil.

Le tendon antérieur ou superficiel moins fort que le postérieur et d'aspect plutôt aponévrotique que tendineux, arrivé au niveau de l'articulation scapho-cunéenne, se bifurque en Y. La branche interne peu volumineuse croise le tendon profond et va s'insérer sur le bord interne du 1er cunéiforme, immédiatement en arrière de l'insertion du tendon profond. La branche externe, beaucoup plus large, se porte en dehors et en avant et se termine un peu sur l'angle postéro-externe de l'extrémité postérieure de la face dorsale du 1er métatarsien, mais surtout sur la partie la plus reculée et sur le bord externe tout entier de l'extrémité postérieure du 2e métatarsien.

Si nous envisageons les rapports de ce tendon nous verrons qu'ils sont les suivants.

Dans la fourche que forment les deux chefs du tendon superficiel passent de dedans en dehors le tendon profond avec son petit tendinet accessoire, le tendon extenseur propre du gros orteil et le tendon du pédieux destiné au même orteil. Au milieu des insertions du chef externe passent la terminaison du nerf tibial antérieur et l'artère pédieuse qui sur ce sujet venait de la péronière.

Enfin en dehors du chef externe se trouvait le tendon d'un chef supplémentaire du pédieux qui allait se perdre en avant dans le premier espace interosseux.

Tout cet appareil tendineux était nettement sous-aponévrotique et n'avait aucune adhérence avec l'aponévrose dorsale du pied ou avec le ligament annulaire dorsal.

Quelle est la signification de cette anomalie ?

Le tendon postérieur ou profond ne présentait rien d'anormal, si ce n'est l'adjonction du petit tendon pour le 1er orteil : ce tendon, déjà signalé par Wood et par Testut, correspond à un muscle normal à la main, anormal au pied (court extenseur du gros orteil) qui parfois a

ses insertions postérieures distinctes, mais souvent aussi dépend d'un des muscles de la région antérieure de la jambe, le jambier antérieur dans le cas présent.

Quant au tendon antérieur ou superficiel, je ne l'ai vu signalé nulle part : il est d'ailleurs beaucoup plus difficile à interpréter. J'inclinerais assez volontiers à en faire, au moins pour son chef externe, l'homologue des radiaux externes de l'avant-bras.

A l'avant-bras les muscles de la région postérieure sont répartis sur deux couches : une couche profonde formée par le court supinateur, le long abducteur et les deux extenseurs du 1er et l'extenseur propre du 2e.

Une couche superficielle formée par le long supinateur, les deux radiaux et l'extenseur commun des doigts plus l'extenseur propre du 5e, enfin le cubital postérieur.

Or le jambier antérieur représente à la jambe cinq de ces muscles (6 même dans notre cas). Les deux supinateurs, les deux radiaux et le long abducteur du 1er (Testut), en plus ici le court extenseur du 1er.

Le tendon profond représenterait assez bien les muscles de la couche profonde. Au contraire le tendon superficiel qui par son chef externe se termine sur l'extrémité postérieure des métatarsiens, correspondrait aux muscles radiaux, insérés en bas sur l'extrémité supérieure des métacarpiens : il représenterait les deux radiaux fusionnés et si ici ce chef externe ne va qu'au 2e métatarsien et non au 3e, comme les radiaux qui vont au 2e et au 3e, c'est peut-être parce qu'au pied l'axe du membre passe par le 2e métatarsien tandis qu'à la main, il passe par le 3e métacarpien et qu'il fallait que ces muscles ne s'insèrent que sur une des moitiés du segment (main ou pied).

Mécanisme de la formation des sillons osseux pour le passage des tendons, par le Dr Félix Regnault.

Pour le Dr H. H. Hirsch (1) les canaux et sillons provoqués par les tendons, vaisseaux et nerfs ne seraient point dus, comme on le croyait autrefois, à la pression de ces derniers, mais à l'expansion des os qui se fait jour à leur alentour.

Il s'appuie sur l'observation de Jœssel : cet auteur a vu la coulisse bicipitale de l'humérus persister chez un sujet qui manquait du tendon du long chef du biceps ; il est vrai que cette coulisse était plus superficielle que d'habitude.

Cette observation n'est pas une preuve, car sur les bords de la coulisse s'enserrent des muscles (grand pectoral, grand dorsal, grand rond) dont les tractions peuvent très bien surélever ces bords et contribuer à la formation de la coulisse. La coulisse bicipitale du sujet de Jœssel, plus superficielle que d'habitude, pouvait être due à la seule action de ces muscles.

L'observation suivante prouve péremptoirement que les gouttières osseuses formées par les tendons sont dues à la pression de ces tendons sur l'os.

Ce sont les péroné et tibia du Dr Pouble, ancien médecin de Vol-

(1) H. H. Hirsch, *Die mechanische Bedeutung der Schienbeinform*, Berlin, 1895.

taire, dont quelques ossements sont conservés au musée Dupuytren.

Ces os sont atteints d'ostéoporose sénile, Pouble étant mort à un âge avancé d'une tumeur dont on voit encore la profonde empreinte sur le tiers supérieur du fémur gauche. Or les extrémités inférieures des péroné et tibia offrent en arrière des gouttières profondes.

Celle du péroné destinée aux deux péroniers latéraux a dix millimètres de profondeur pour huit de large. Celle du tibia ou du jambier postérieur a cinq millimètres de profondeur pour cinq de large. On voit que le creusement de ces gouttières est bien plus considérable que celui des gouttières des os normaux.



Fig. 1. — Péroné de Pouble (Musée Dupuytren, n° 442).

Si les tendons ont pu creuser ces gouttières, c'est que l'os offrait une moindre résistance. En effet tibia et péroné réunis ne pèsent ensemble que 145 grammes, pourtant le tibia n'a pas moins de 38 centimètres de long. Ces os sont atteints d'ostéoporose avancée ; ils offraient une faible résistance à la pression tendineuse ; d'où il résulte que celle-ci a plus marqué que sur un os normal.

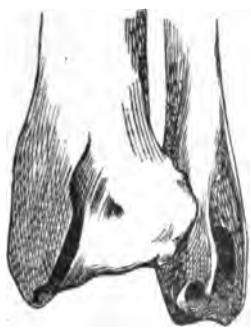

Fig. 2. — Péroné et tibia de Pouble (Musée Dupuytren, n° 442).

Le même mécanisme doit être invoqué pour la coulisse bicipitale de l'humérus gauche, dont la longueur est de 32 centimètres et le poids de 61 grammes seulement. Cette coulisse bicipitale mesure 8 millimètres de profondeur à son bord interne du côté trochin et 10 à son bord externe du côté du trochiter.

Notons de plus que la gouttière du péroné destinée au muscle long péronier latéral est très profonde dans le tiers moyen de cet os. La perpendiculaire à une droite qui joint les bords antérieur et externe est de trois millimètres. Le péroné est cannelé. L'épaisseur de cet os à cette hauteur de la face externe à l'interne est très faible : deux millimètres. Il semble donc que le muscle long péronier latéral ait agi vis-à-vis du corps du péroné comme a agi son tendon pour

la gouttière. Mais il faudra réunir plusieurs exemples pour poser à cet égard une conclusion ferme.

Variations des empreintes intra-crâniennes,
par le Dr Félix Regnault.

La paroi interne de la boîte crânienne reçoit les impressions des organes contenus. Ceux qui marquent le plus sur cette paroi sont les artères et sinus situés en dehors de la dure-mère. Les circonvolutions séparées de la paroi par cette membrane marquent moins. On trouve néanmoins leur empreinte sur les étages antérieur et moyen de la base.

L'étage postérieur occupé par le cervelet et la voûte n'offre pas d'empreintes cérébrales.

Certaines circonstances pathologiques modifiant la réaction des organes intra-crâniens, cerveau et vaisseaux, vis-à-vis de la boîte crânienne changent également les empreintes de ces organes.

Examinons quelques-uns de ces états pathologiques.

Quand il existe une *pachyméningite* prononcée l'empreinte des circonvolutions sur les étages antérieur et moyen disparaît, comme j'ai pu m'en assurer sur plusieurs crânes du musée de Bicêtre de M. Bourneville.

Le crâne de l'*hydrocéphale* quand la dilatation est considérable ne présente plus sur les bosses orbitaires ni dans les fosses sphéno-temporales d'empreintes des circonvolutions. En effet celles-ci sont dilatées et effacées par le liquide intra-ventriculaire.

A l'opposé les crânes volumineux d'hydrocéphales guéris et adultes offrent ces empreintes comme à l'état normal.

Par exception le n° 39 du musée Dupuytren est devenu hydrocéphale après soudure de la suture métopique. Par suite le front est étroit et les circonvolutions frontales pressées ont imprimé sur les bosses orbitaires les empreintes profondes séparées par des éminences très vives.

Dans l'*hyperostose des os* du crâne l'os oppose une résistance plus grande, par suite les empreintes des circonvolutions diminuent ou disparaissent. Le fait est évident dans la maladie de Paget : pièce de Luys et 325 A du musée Dupuytren où les bosses orbitaires sont lisses.

Sur le n° 380 du musée Dupuytren, hyperostose éburnée, les empreintes ont presque disparu à la bosse orbitaire où l'os s'est le plus hypertrophié à l'opposé de l'autre bosse où elles sont normales.

Par contre dans la maladie de Paget les artères continuent à être marquées : notamment l'artère méningée moyenne.

Tous les crânes et voûtes crâniennes de maladie de Paget qu'il m'a été donné de voir offrent une paroi temporale plus épaisse que l'autre souvent du simple au double. Or du côté le plus épais la substance osseuse se dépose le long de l'ar. mén. moy., forme une éminence accusée dans laquelle cette artère passe de un lit profond. C'est par exhaussement des bords et non par creusement de l'os que l'ar. mén. moy. a ici marqué une forte empreinte.

Quant au moment de la période de croissance, il se produit des soudures prématurées des os du crâne, la pression des circonvolu-

tions sur certaines parties des os du crâne s'exagère. Dans ces déformations dénommées scapho... acrocéphalies etc., on peut observer des empreintes des circonvolutions en des points où il n'en existe pas d'ordinaire (1).

Tel le n° 3 de la r. ant. (M. Broca), scaphocéphale, qui offre des éminences mamillaires très marquées dans les fosses temporales, les digitations se continuent sur la partie externe de la fosse et sur la paroi latérale, ce qu'on n'observe pas à l'état normal.

Le n° 7 (même musée) est une calotte crânienne de scaphocéphale coupée près de la base. Sur les parois latérales de l'os temporal on observe des digitations profondes et de nombreuses éminences mamillaires.

Les soudures du crâne peuvent ne pas intéresser toute l'étendue d'une suture, ne se produire que sur le bord interne et externe, et néanmoins exercer une compression et par suite déterminer l'empreinte des circonvolutions sur les os du crâne. La présence de ces empreintes prouve que du vivant il y avait compression cérébrale.

Ainsi le crâne 441 A (M. Dup.) de Julemier, idiot. La suture coronale droite n'est soudée qu'à la partie externe, la gauche non entièrement à la partie externe.

La lambdoïde droite est entièrement soudée, la gauche libre de même que la sagittale. Le pariétal droit est plus exhaussé et saillant ; le cerveau paraît avoir cherché à s'étendre de ce côté. La preuve que le cerveau était comprimé est fournie par les empreintes des circonvolutions nombreuses et nettes sur toute la voûte.

Quand une tumeur se développe dans le cerveau ou que venant de dehors elle détruit la base du crâne et vient comprimer le cerveau (polype fibreux), les circonvolutions pressées contre la paroi crânienne y prendront empreinte. Un des plus beaux exemples est le n° 313 (M.Dup.) qui offrait une tumeur fibreuse de la fosse pituitaire. Cette fosse est dilatée. Les circonvolutions ont marqué leur empreinte sur toute la paroi à la voûte et à la base.

Au contraire les crânes qui offrent de l'atrophie sénile n'ont pas d'impression, car à cet âge le cerveau est rétracté. De même ceux qui présentent des trous déterminés par une nécrose osseuse.

Si la tête a une *attitude vicieuse* (torticolis, déviations vertébrales), c'est dans les parties les plus déclives de la boîte crânienne que les sinus et les circonvolutions marquent le plus.

On peut noter une différence notable si on compare avec le côté opposé. Soit le n° 614 H (M. Dup.) dont le côté droit de la tête est abaissé (ankylose occipito-atl.-axoïdienne), la fosse occipitale droite est plus petite et plus profonde, plus marquée à droite.

La gouttière latérale en sa portion horizontale et antérieure est plus marquée à droite.

Je me propose de revenir plus tard sur ce dernier point.

(1) Ces constatations n'avaient pas encore été faites. Il ne faut pas confondre ces empreintes avec les traces d'ostéite notées par A. Broca puis par Delisle. Ces auteurs constatèrent sur les crânes toulousains déformés des adhérences de la dure-mère à la région fronto-pariétale et des traces évidentes d'ostéite. Regalia (*Soc. anat.* Florence, 1878) a aussi trouvé des traces d'ostéite dues à la pression exercée pour déformer sur les crânes péruviens.

Myocardite chronique avec arythmie et souffle systolique piaulant. Thrombose intra-cardiaque. Embolie de l'artère rénale primitive droite. Infarctus portant sur la presque totalité du rein, par M. Rabé, interne des hôpitaux.

J'ai l'honneur de présenter à la Société anatomique, le cœur et les reins d'une malade âgée de 72 ans, morte à l'infirmerie de la Salpêtrière, dans le service du Professeur Raymond. Elle était entrée, huit jours avant, le 14 février, se plaignant d'un point de côté à droite et d'une vive oppression, symptômes ayant évolué à la suite d'un refroidissement ; elle avait en même temps craché un peu de sang. L'examen relève les signes suivants : du côté du cœur, matité cardiaque, un peu augmentée, arythmie sans accélération du pouls, qui bat à 80, faux pas et intermittences, faible impulsion de la pointe. L'auscultation fait entendre, au premier temps, sur toute l'aire précordiale,plus intense sur le bord gauche du cœur, un souffle léger, doux, sans frémissement cataire, et présentant un timbre musical, un véritable bruit piaulant ; vers le fond du 3e espace intercostal gauche par intervalles, on perçoit un dédoublement du second temps.

Du côté de l'appareil pleuro-pulmonaire, on ne constate qu'une diminution du murmure vésiculaire, à la base gauche et en arrière, et quelques râles sous-crépitants. La respiration est normale partout ailleurs.

Le foie déborde de 1 travers de doigt les fausses côtes. La langue est sèche, rôtie, le facies vultueux, les joues marbrées de nombreuses varicosités. La respiration est à 40. L'expectoration donne des crachats épais et gommeux.

La malade urine sous elle : impossibilité de recueillir ses urines. La température est à 38°. La malade n'accuse aucun trouble cardiaque antérieur, à part quelques palpitations. Le diagnostic est ainsi formulé : congestion et foyers d'apoplexie pulmonaires chez une malade atteinte de myocardite chronique avec arythmie et souffle systolique piaulant, dû probablement à une végétation valvulaire.

Pendant 7 jours, même tableau clinique, sans modification digne d'être notée. La température oscilla entre 37°5 et 38°. Le pouls resta à 90, arythmique. L'expectoration sanglante ne se reproduisit pas, les crachats étaient toujours gommeux. La malade continue à gâter ; mais, à aucun moment, il n'y eut d'hématurie.

Le 8e jour, l'état s'aggrava brusquement : la malade devint angoissante, plus cyanosée, plus dyspnéique. L'intelligence s'obscurcit ; dans l'après-midi un état de somnolence s'établit, la malade resta indifférente à ce qui se passait autour d'elle ; les battements du cœur étaient tumultueux et le souffle systolique garda son timbre piaulant jusqu'à la fin. La malade succomba à 9 heures du soir. La température du matin était 37°, celle du soir, 36°5.

Autopsie, pratiquée 24 heures après la mort. *Appareil pleuro-pulmonaire.*— Lésions pulmonaires très peu accentuées ; aucun foyer de pneumonie, ni de broncho-pneumonie ; pas d'infarctus, ni d'apoplexie ; quelques taches violacées de congestion ; emphysème très développé par l'épanchement pleural.

Cœur. — Péricarde sain, myocarde flasque, manifestement dilaté surcharge graisseuse, sous-épicardique. A l'ouverture des cavités pas de coagulation intra-ventriculaire, parois musculaires du cœur gauche un peu hypertrophiées, quelques tractus péri-vasculaires de sclérose, mais pas de plaques nacrées, même au niveau de la pointe. Aucune trace d'infarctus ni ancien, ni récent. Poids : 360 grammes.

La valvule mitrale, examinée avant l'ouverture des cavités, laisse passer deux doigts, mais avec peine ; il y a induration et épaississement des valves, mais aucune végétation sur le bord libre. Les piliers antérieur et postérieur sont durs, épaissis, plus nacrés qu'à l'état normal et les cordages qui s'en détachent sont notablement raccourcis, plus épais et plus durs.

Cet état de sclérose et de rétraction de l'appareil valvulaire devait produire un léger degré de rétrécissement et d'insuffisance ; du reste, son orifice mesure 10 centimètres.

Oreillette gauche. — L'ouverture suivant l'axe vertical permet de faire ces deux constatations :

a) Dilatation anormale de la cavité auriculaire qui mesure 6 centimètres dans le sens transversal, et 7 centimètres dans le sens vertical ; cette dilatation pathologique cadrait bien avec l'existence d'une stricture légère de la mitrale, elle est de règle, pour tout conduit musculaire, en amont d'un obstacle, mais on trouve, en même temps et presque fatalement, l'hypertrophie des éléments contractiles de ce conduit ; ici, nous relevons au contraire une atrophie sensible de la paroi musculaire de l'oreillette, qui est réduite à une mince lame rougeâtre.

b) Présence dans cette oreillette d'un énorme caillot grisâtre, remplissant la moitié de sa cavité, résistant sous le doigt, de la grosseur d'une petite poire ; par sa grosse extrémité, il flotte librement en pleine cavité, tandis que par son extrémité effilée, il s'enfonce dans l'auricule et détache des prolongements ramiformes, qui vont s'entrelacer avec les saillies musculaires qui la cloisonnent. Les caractères de morphologie, de structure, de consistance indiquent nettement que ce caillot s'est formé pendant la vie.

Aorte. — Les parois en sont épaissies ; à sa face interne, quelques plaques d'aortite chronique. Les orifices des coronaires sont libres. Ces artères, dans le 1/3 supérieur de leur trajet, sont incrustées de dépôts calcaires ; leur lumière est visiblement rétrécie, mais pas de caillots d'ancienne formation.

Reins, foie et *rate* normaux. Le rein gauche est de volume normal, poids : 154 grammes ; à la coupe, adipose accentuée du hile ; la couche corticale est un peu diminuée de hauteur ; congestion des pyramides de Malpighi.

Rein droit. — Volume égal à celui du côté opposé, mais, la face externe est marbrée de taches violacées et jaunâtres ; poids . 175 grammes.

Une section transversale montre un aspect véritablement tigré du parenchyme, dû à la présence de taches jaunâtres, plus exactement, jaune-cuir, limitées par un liseré hémorrhagique, à reflets violacés, qui tranche brutalement sur la coloration précédente. La marbrure particulière de ce parenchyme, avec ses zones jaune-pâle, encerclées

de violet, est assez caractéristique pour faire poser le diagnostic anatomo-pathologique d'infarctus multiples du rein, lésion remarquable ici par son étendue, et la transformation presque totale de l'organe en tissu nécrosé.

L'examen de la figure permet de constater l'existence de trois grands foyers d'infarctus, deux occupent les extrémités inférieure et supérieure du rein, le troisième, la région moyenne ; en ces divers points, toute l'épaisseur du parenchyme est nécrosée, couche corticale et couche médullaire. L'infarctus de la région moyenne présente seul la forme triangulaire classique, sa base paraît comme déchiquetée, découpée en jeu de patience ; peut-être la fine lame de tissu sain qui la sépare de la périphérie du rein est-elle due à la circulation de suppléance, établie par les artères capsulaires. Les deux autres départements de nécrose sont plus irréguliers dans leurs formes.

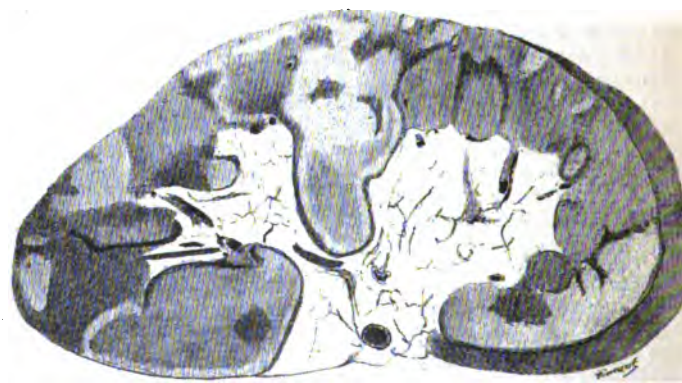

Entre ces territoires principaux, sont disséminés d'autres ilots de tissu malade, de dimensions variables, mais intéressant la seule couche corticale, nettement cunéiformes, à base reposant sur la périphérie du rein.

Enfin la même coloration blanchâtre, le même aspect grenu, la consistance friable, analogue pour tous les foyers, grands et petits, indiquent qu'ils ont tous le même âge, et que ce sont tous, lésions récentes.

Les portions de substance rénale, restées saines, sont vivement congestionnées ; les vaisseaux regorgent de sang, et cette turgescence se traduit, au niveau des voûtes vasculaires, par d'élégants festons violacés, qui inscrivent le contour des pyramides de Malpighi.

Nous n'avons jusqu'ici qu'une section transversale des ilots de nécrose ; si nous pratiquons une série de coupes suivant l'axe antéro-postérieur, nous apprécions plus exactement encore la profondeur des lésions ; l'infarctus de la région moyenne occupe toute l'épaisseur du parenchyme ; au niveau de l'extrémité gauche du rein représenté, nous n'apercevons que l'extrémité d'un immense départe-

ment de tissu malade, qui, s'élargissant en arrière, envahit la moitié de l'organe.

Notons, en dernier lieu, l'augmentation du tissu graisseux, qui sépare normalement les différents éléments du hile.

L'examen de cette région du hile nous donne l'explication des graves lésions, constatées dans le rein. L'artère rénale primitive se montrait, à 3 ou 4 centimètres de sa division, dure, saillante et bosselée, et la section transversale du vaisseau permettait de constater l'oblitération totale de la lumière par un caillot noirâtre, résistant et adhérent à sa face interne. Une série de coupes, de même sens, permet de suivre le caillot oblitérant, qui franchit le point de division de la rénale primitive et s'engage dans les branches secondaires ; les quatre artères supérieure, moyenne, inférieure et postérieure sont oblitérées par un caillot. L'embolie paraît s'être arrêtée au niveau du point de division du tronc ; à ce niveau, il présente la teinte jaunâtre caractéristique du caillot primitif. La branche moyenne est atteinte de grosses lésions d'artérite chronique ; épaississement considérable de ses tuniques, et rétrécissement notable de sa cavité. La figure montre au niveau du hile, la section de la branche postérieure, oblitérée elle aussi par un prolongement du caillot primitif.

Nous sommes donc en présence d'une oblitération du tronc de l'artère rénale par un caillot ; nous avons prononcé, à l'instant, le mot d'embolie qui nous donne l'interprétation la plus simple, la plus logique des lésions. L'hypothèse de thrombose artérielle, de coagulation développée sur place doit être rejetée : la paroi artérielle est relativement saine, les lésions d'endartérite ne sont pas assez graves pour expliquer la formation sur place d'un coagulum ; la branche postérieure de division est profondément altérée, mais la thrombose de cette artère n'aurait anémié qu'un seul département du rein. L'idée d'embolie de l'artère rénale se vérifie, si l'on rapproche l'oblitération vasculaire des lésions trouvées dans le ventricule gauche. La présence seule de concrétions calcaires, de végétations fibrineuses, développées sur la face artérielle d'une des valvules aortiques, suffirait à expliquer la lésion rénale. Mais l'ouverture de la cavité auriculaire nous a fait voir un gros caillot fibrineux, de formation ancienne, qui ne demandait qu'à détacher un embolus. La filière des accidents est donc simple à reconstituer : thrombose intra-auriculaire gauche, embolie du tronc de la rénale droite, et transformation presque totale du rein en infarctus.

La formation du caillot intra-cardiaque est plus délicate à expliquer. On connaît la fréquence et la gravité des thromboses cardiaques, au cours du rétrécissement mitral ; plusieurs observations intéressantes en ont été communiquées dernièrement à la *Société anatomique*, entre autres celles d'Apert, de Toupet et Cavasse, mais la stricture mitrale était tellement avancée, que l'orifice admettait juste l'extrémité d'un doigt. Ici, la lésion de la valvule était si minime, qu'elle laissait passer presque librement les deux doigts et il nous semble difficile de lui attribuer le premier rôle dans la genèse du caillot. L'atrophie de la musculaire de l'oreillette paraît devoir être incriminée et regardée comme le facteur important du processus de coagulation. La stricture de la mitrale existait, mais bien légère,

et l'oreillette, lésée dans ses éléments contractiles, a cédé à la première heure. Les observations d'Apert, de Toupet et Cavasse sont muettes sur l'état de la paroi auriculaire, sur sa minceur ou son hypertrophie.

Dans notre cas, nous insistons sur ce fait, avec un rétrécissement mitral essentiellement minime, nous relevons une atrophie très nette de la paroi auriculaire. Nous pensons donc être en présence d'une atrophie primitive, d'une lésion primitive de régression, portant sur l'élément musculaire. Du moins, nous posons la question. Notre cas est d'attente, et demande une confirmation, basée sur d'autres observations, sur d'autres examens pathologiques.

Les examens microscopiques du rein malade, des artères oblitérées, du caillot intra-auriculaire, seront publiés ultérieurement.

Réflexions. — Diverses particularités nous ont paru dignes d'être mises en relief :

L'embolie du tronc de la rénale, avec transformation presque totale du rein en infarctus, n'est pas d'observation commune. Nous avons consulté, à ce sujet, les *Bulletins de la Société anatomique*, depuis 1865 jusqu'à 1896 ; ils fourmillent d'observations d'infarctus du rein, mais, ce sont pour la plupart lésions de petites dimensions, par embolie des artères radiées, ou des artères de la voûte vasculaire ; certaines observations relatent des nécroses par infarctus, consécutives à une oblitération des artères du hile, et portant sur le tiers de l'organe, ainsi en était-il dans les observations de Vulpian (1867) et de Bourgeois (1870).

L'observation d'Apert (1896) mentionne une embolie du segment inférieur de l'aorte abdominale, avec caillot mince, occupant le centre de l'artère rénale gauche, du moins, je m'en rapporte à sa figure. Le cas relaté par MM. Toupet et Chavasse, mentionne l'existence de gros infarctus du rein, sans lésions de l'artère rénale primitive.

Nous signalons l'atrophie de l'élément musculaire de la paroi auriculaire, atrophie que nous considérons comme primitive, en face du rétrécissement à peine sensible de l'orifice mitral.

L'auscultation avait fait reconnaître l'existence d'un souffle systolique piaulant ; constatation à rapprocher de la présence du caillot auriculaire. Le timbre musical du souffle semble dû à la vibration de l'ondée sanguine rétrograde, qui venait buter contre ce corps étranger.

Structure des bourgeons charnus.

M. Cornil montre des préparations microscopiques de bourgeons charnus ; il insiste surtout sur la présence à leur surface d'une couche de fibrine assez épaisse. Cette fibrine isole le bourgeon et le protège ; elle concourt à son accroissement, car les stratifications les plus profondes sont parcourues par un réseau cellulaire et des néovaisseaux provenant du bourgeon. De plus, dans le cas où il existe des bourgeons côte à côte, la fibrine descend dans les intervalles, les comble, s'organise et rend ainsi la surface lisse.

Rétrécissement annulaire de l'extrémité inférieure du côlon descendant d'origine cancéreuse simulant un rétrécissement cicatriciel. Os d'oiseau trouvé au niveau du rétrécissement, par M. Angelesco, interne des hôpitaux.

J'ai l'honneur de présenter à la Société anatomique cette pièce provenant d'un malade opéré aujourd'hui même par M. Périer.

Il s'agit d'un homme âgé de 56 ans qui à plusieurs reprises a présenté des symptômes d'obstruction intestinale. Au mois d'octobre à la suite d'un repas copieux le malade est pris d'occlusion intestinale. Par un traitement médical, purgatifs et lavements, le malade fut guéri au bout de quelques jours.

Au mois de décembre dernier un nouvel accès d'obstruction intestinale apparaît qui disparaît comme le premier au bout de quelques jours. Deux mois après, en février, le malade présente de nouveau des phénomènes d'obstruction intestinale mais beaucoup moins marqués que les deux premières fois et d'une durée très courte.

Enfin il y a 4 jours ce malade fut repris pour la quatrième fois d'obstruction intestinale et son état était tel que M. Périer jugea l'intervention urgente.

Le 5 mars M. Périer pratique la laparotomie médiane. L'examen des anses de l'intestin grêle montre sur une certaine longueur de cet organe un aplatissement des parois tandis que le reste de l'intestin grêle est distendu par les gaz. En faisant sortir l'intestin grêle au dehors pour trouver l'étranglement, on s'aperçoit que cet organe reprend son volume normal sans qu'on puisse trouver l'agent de l'étranglement. M. Périer croit à ce moment avoir levé l'étranglement et s'apprête à fermer le ventre. Cependant pour être plus sûr il examine le gros intestin en commençant au niveau du cæcum pour finir à l'S iliaque : arrivé à la partie inférieure du côlon descendant il trouve un rétrécissement circulaire sur cette partie de l'intestin malgré le volume normal du gros intestin situé au-dessus de l'étranglement, ce qui avait fait supposer qu'il n'y avait pas d'étranglement à ce niveau.

On résèque l'intestin malade, ce qui se fait très facilement, le rétrécissement étant très limité. Une fois la partie malade enlevée on pratique une entéro-entérostomie terminale à l'aide du bouton de Murphy et par-dessus on fait une suture séro-séreuse. L'opération est terminée en fermant le ventre.

L'examen macroscopique de la pièce montre qu'il s'agit d'un rétrécissement annulaire complet, rétrécissement sur une hauteur d'à peine quelques millimètres, sauf au niveau du bord adhérent au méso ou il s'étend sur une hauteur d'un centimètre au plus.

La lumière de l'intestin est tellement rétrécie qu'elle admet à peine le passage de l'index. De plus on trouve juste au milieu du rétrécissement une vertèbre, probablement d'oiseau, d'un volume d'un centimètre et demi et dont les trois apophyses transverses et épineuses sont implantées dans les parois du rétrécissement. La muqueuse au niveau de la partie malade paraît saine. C'est seulement au niveau du bord adhérent au méso qu'elle paraît légèrement ulcérée. En tout cas les lésions sont insignifiantes. La paroi intestinale au-dessus et au-dessous du rétrécissement ne paraît pas malade. Sa consistance est normale. On ne trouve pas de ganglions dans les parties voisines.

L'examen extérieur de l'intestin montre au niveau du rétrécissement un sillon circulaire très profond.

Cet examen macroscopique de la pièce nous fait supposer qu'il s'agit dans ce cas d'un rétrécissement d'origine cicatricielle ayant arrêté un os d'oiseau à son passage.

L'état sain de la muqueuse et la non-infiltration des parois de l'intestin nous font écarter le rétrécissement néoplasique.

Cependant l'*examen histologique* fait par M. Letulle montre que nous nous sommes trompé sur la nature du rétrécissement, l'examen ayant montré qu'il s'agit ici d'un rétrécissement néoplasique.

En résumé cette observation est intéressante à plusieurs points de vue. D'abord comme forme de rétrécissement annulaire complet, bien limité, sans infiltration des parois ; ensuite par l'état sain de la muqueuse et l'os trouvé au niveau du rétrécissement.

M. Cornil, après examen de la pièce, fait remarquer qu'il existe une hypertrophie notable des parois de l'intestin au-dessus du rétrécissement, et qu'en un point limité le tissu est un peu friable, ce qui pourrait faire penser à un petit cancer.

Abcès du cerveau.

M. Guinard rapporte l'observation d'un jeune homme de seize ans, qui reçut, au niveau du front, à droite, une balle de revolver. Le malade ne présenta ni symptôme, ni trouble moteur, ni trouble intellectuel. M. Guinard, cependant, agrandit l'orifice d'entrée, détergea la plaie, retira un fragment de balle, et de la substance cérébrale en notable quantité. Les suites opératoires furent excellentes. Le malade n'eut jamais de fièvre, il se levait toute la journée et aidait

à faire le service. Brusquement le quinzième jour, il fut pris de vomissements et mourut deux heures après. A l'autopsie, on vit que la balle avait pénétré dans l'hémisphère droit du cerveau, près de la scissure interhémisphérique, avait suivi un trajet rectiligne antéro-postérieur et était venue faire saillie en arrière du lobule paracentral. Toute la partie antérieure du trajet était absolument aseptique. La partie postérieure s'était transformée en un petit foyer purulent qui s'est crevé et a entraîné la mort par phénomènes méningés.

Élections.

MM. Paul Delbet, Herbet et Josué sont nommés membres adjoints.

Séance du 12 mars 1897.

Présidence de M. Cornil

Rupture du foie, par J. Vanverts, interne des hôpitaux.

Le nommé C..., âgé de trente ans, est amené le 3 mars 1897 à l'hôpital St-Antoine et admis dans le service de M. Monod.

Une demi-heure environ avant son entrée à l'hôpital il a été écrasé par une lourde voiture non chargée.

Au moment où nous sommes appelé à l'examiner, nous le trouvons dans le coma, avec refroidissement des extrémités et un pouls petit et rapide. Il existe une fracture de plusieurs côtes droites à leur partie postérieure.

Quelques piqûres d'éther et une injection de sérum artificiel dans le tissu cellulaire sous-cutané font disparaître incomplètement le coma. Nous pouvons alors constater que la pression de l'hypochondre droit est douloureuse. Le malade meurt 3 heures après l'accident sans avoir repris connaissance.

Autopsie. — La cavité abdominale est remplie de sang. Les 7e et 8e côtes gauches sont fracturées à leur partie antérieure. Les 4e, 5e, 6e, 7e, 8e et 9e côtes droites sont fracturées à l'union de leur tiers moyen et de leur tiers postérieur.

La *plèvre* ne contient pas de sang.

Le *cœur* est hypertrophié.

Le *cerveau* est intact.

Foie. — Au niveau du bord postérieur du lobe droit du foie, sur toute la longueur et toute la hauteur de ce bord existe une déchirure considérable de 4 à 5 centimètres de profondeur, à parois très irré-

gulières et anfractueuses. Au niveau de la face convexe du foie existent deux sillons qui vont de la partie moyenne de cette face à l'angle postérieur et droit de l'organe. Le fond de ces sillons conduit dans la caverne qui forme la déchirure du bord postérieur. Un large fragment de tissu hépatique est complètement détaché du foie et n'est maintenu que par ses adhérences avec le péritoine et le diaphragme. D'autres fragments sont complètement libres.

La consistance du foie est plus dure que normalement.

Les gros vaisseaux du hile du foie et les voies biliaires extra-hépatiques sont sains.

Tuberculose du rein gauche, par J. VANVERTS, interne des hôpitaux.

La nommée L..., ménagère, âgée de 28 ans, est amenée le 1er février 1897 à l'hôpital St-Antoine et admise dans le service de M. le Dr Monod.

Ses mère, frères et sœurs sont bien portants. Son père est mort de cancer d'estomac.

Accouchement normal il y a 5 mois.

Depuis son accouchement la malade ressentait des douleurs dans le bas-ventre. Il y a un mois sont survenues des douleurs dans l'hypochondre gauche. Elles sont presque continuelles, ne sont pas influencées par le repos au lit ou les mouvements et s'exaspèrent par instants sans cause.

Depuis trois semaines, production d'hématuries abondantes, survenant sans cause pendant le séjour au lit. Fréquentes envies d'uriner : miction douloureuse au début. Amaigrissement notable.

Etat actuel. — On trouve dans la région lombaire gauche une tumeur qui s'avance jusqu'à la partie antérieure de l'échancrure costo-iliaque. Matité à son niveau. Le palper très douloureux empêche de déterminer exactement la forme de cette tuméfaction, qu'on se renvoie facilement de la main lombaire à la main abdominale et qu'il est ainsi possible de limiter. Les mouvements respiratoires ne la mobilisent pas.

Le toucher vaginal ne donne aucun renseignement.

On ne trouve d'engorgement ganglionnaire en aucun point. Il est impossible de sentir le rein droit. Température vespérale : 38°8.

La malade est très amaigrie, presque cachectique, ne tousse pas.

2 *février*. — La fièvre descend à 38°5 et 37°5. Le 3 elle n'est qu'à 37°8. Le 3 et le 4 elle monte à 38°5.

Le 4. — Les urines renferment du pus en grande abondance et ne sont pas sanglantes.

Le 5. — Urines sanglantes, mais claires.

Le 6. — Néphrotomie par la voie lombaire.

La capsule adipeuse semble saine. Incision du rein sur le bord connexe. On ouvre ainsi à deux centimètres environ de la surface externe de l'organe une cavité remplie de pus et de matière caséeuse, limitée par une paroi très irrégulière, dure, formée par le tissu du rein qui en tous points semble peu épais. Nettoyage du foyer à l'aide d'éponges imbibées de naphtol camphré. Dans la cavité

on place un Mikulicz de gaze iodoformée avec un gros drain. Quelques points de suture diminuent les dimensions de l'incision cutanéo-musculaire.

Le soir à 4 heures l'état général est très mauvais, Le pouls est presque imperceptible malgré plusieurs injections d'éther. Une injection sous-cutanée de 500 grammes de sérum artificiel remonte un peu le pouls qui reste cependant petit et rapide. On essaie en vain de pratiquer une injection intra-veineuse de sérum, car le calibre des veines sous-cutanées est trop faible pour admettre une canule.

A 7 heures du soir la température est de 40° ; le pouls est à 110. Injection sous-cutanée de 500 grammes de sérum artificiel et de caféine. Dans la nuit on pratique deux autres injections de sérum.

Mort le 7 février, à 8 heures du matin, avec une température de 40°7.

Autopsie. — On ne peut la pratiquer que par l'incision lombaire en raison de l'opposition mise par la famille.

Le *rein gauche* est très gros, transformé en une éponge purulente formée de cavités multiples communiquant les unes avec les autres. La substance rénale périphérique a une épaisseur variant de 5 à 20 millimètres suivant les points. A la partie supérieure du rein, sous la capsule existe un gros foyer hémorrhagique. Au niveau de la face antérieure du rein on trouve une ulcération circulaire du diamètre d'une pièce de cinquante centimes s'ouvrant dans l'atmosphère périrénale d'une part et dans le foyer intra-rénal d'autre part. Les lésions de périnéphrite sont limitées au voisinage de cette ulcération.

Le bassinet n'est pas dilaté. L'uretère est normal mais renferme un peu de pus venu du rein.

Le rein gauche, de volume normal, est sain.

Il est impossible d'examiner la vessie et les autres organes.

Examen histologique du rein gauche (pratiqué par M. Macaigne). — Nombreux follicules tuberculeux dans la paroi du rein. Pas de bacilles.

Ajoutons que l'examen direct et les cultures du pus intra-rénal retiré au moment de la néphrotomie n'avaient permis de reconnaître que la présence de microbes vulgaires de la suppuration.

Le bacille de Koch n'y fut pas rencontré.

Réflexions. — Ne connaissant pas l'état de la vessie, il ne nous est pas possible d'établir si cette tuberculose limitée à un seul rein était primitive ou secondaire à une lésion vésicale. Cependant l'alternance de la pyurie avec l'hématurie, l'absence complète de pyurie à certains jours, nous permettent de croire que le rein était l'organe surtout malade et peut-être primitivement atteint.

L'abondance des hématuries, qui avait été certainement une des causes de la cachexie rapide, est à signaler. Son importance était telle qu'on avait discuté, sans s'y arrêter du reste, la possibilité d'une tumeur maligne du rein.

Signalons enfin l'absence de bacilles de Koch dans le pus de l'abcès rénal et dans les parois du rein.

Symphyse du péricarde. — Hypertrophie du ventricule gauche. — Pleurésie diaphragmatique. — Mort, par MARCEL LABBÉ, interne des hôpitaux.

Alfred D..., âgé de 19 ans, couvreur, entre le 1er février 1897 dans le service de M. le professeur Debove à l'hôpital Beaujon, atteint d'une dyspnée très intense.

Voici en résumé l'histoire de sa maladie : s'étant engagé, il y a deux mois, il fit quelque temps après son arrivée au régiment une chute dans un fossé qu'il avait tenté de sauter. Le soir même, il fut pris de frissons et le lendemain il fut admis à l'hôpital militaire pour une affection qui se traduisait par de l'oppression, de la fièvre et une douleur sous le mamelon droit. Dix jours après, il sortait de l'hôpital, mais on le réformait pour une affection organique du cœur.

Il vint alors à Paris et son état de santé était assez bon, lorsque le 30 janvier 1897, ayant fait dans la journée une longue course à pied, il fut pris le soir de dyspnée, de battements de cœur et d'une douleur très vive à la base du thorax.

Le 31, son état restant le même on le conduit à l'hôpital.

Le 1er *février*. — Le malade est étendu sur son lit, le tronc soulevé par des oreillers ; la face est pâle et couverte d'une sueur froide, les lèvres sont un peu violacées.

La respiration est haletante et atteint le chiffre de 96 par minute. Le sujet se plaint d'une douleur très vive, en ceinture, à la base du thorax. La respiration est superficielle et l'auscultation ne fait entendre aucun râle.

La température atteint 40°. Le pouls est rapide (108), bondissant, régulier. On constate au niveau des extrémités digitales le phénomène du pouls capillaire.

Les battements du cœur soulèvent violemment la paroi thoracique ; la pointe bat dans le 6e espace à deux travers de doigt en dehors du mamelon. L'orifice aortique est le siège d'un bruit de souffle diastolique.

Le foie ne semble pas hypertrophié. Les urines ne contiennent pas d'albumine.

Le 2. — La douleur devient de plus en plus vive. Même état.

Le 3. — La douleur à la base du thorax est toujours très vive. La pression sur le trajet du thorax du nerf phrénique, à la base du cou, et au niveau du bouton diaphragmatique, est très douloureuse, surtout à droite.

La respiration est très pénible, superficielle, irrégulière, à type costal supérieur. Elle est cependant moins rapide que le premier jour (48 par minute).

A l'auscultation de la poitrine, on perçoit en arrière aux deux bases quelques râles sous-crépitants et des frottements ; la percussion dénote une petite zone de submatité à la base droite. Une pone-

tion faite à ce niveau avec une seringue stérilisée ramène quelques centimètres cubes de liquide citrin.

Le malade a quelques crachats légèrement teintés de sang.

Le pouls a les mêmes caractères : 100 pulsations par minute. L'auscultation du cœur fait entendre le même souffle.

La fièvre a diminué. Température matin, 37°8. Température soir, 38°8.

Le 4. — Même état. La respiration est plus facile, ralentie (28). Pouls 96. Température oscille entre 38° et 39°.

Le 5. — Même état général. Pouls 92. Température entre 38° et 39°. Respiration 30. L'auscultation fait entendre un peu de souffle et quelques râles crépitants à la base gauche.

Le 6. — Même état général. Pouls 100. Température 38°. Respiration 32. A la base gauche, râles sous-crépitants et frottements.

Rien de particulier à l'auscultation du cœur.

Le malade meurt brusquement de syncope pendant la nuit.

Autopsie. — Le *cœur* est volumineux et pèse, vide de sang, 960 grammes.

Le ventricule gauche, énorme, forme à lui seul la pointe du cœur ; et le ventricule droit, plus petit, lui semble appendu. La paroi du ventricule est très épaissie et mesure 15 millimètres.

Les deux feuillets du péricarde sont entièrement soudés, et ce n'est qu'en déchirant les adhérences avec les doigts qu'on parvient à les séparer. Le feuillet pariétal est épaissi. Le cœur gauche est rempli de caillots cruoriques et fibrineux ; le cœur droit de caillots cruoriques.

Les *valvules mitrales* et tricuspide sont saines. Les valvules sigmoïdes de l'aorte sont saines ; mais au-dessous de leur point d'implantation, sur le cœur, il existe une barre transversale blanchâtre, dure, formée par un épaississement du péricarde ou par des fausses membranes fibrineuses.

La circonférence de l'aorte au niveau de la base des valvules est de 75 millimètres.

Le *myocarde* semble normal ; d'ailleurs l'examen histologique ultérieur en a montré l'intégrité.

La *plèvre gauche* est atteinte de pleurésie sèche, il existe une symphyse pleuro-costale, une symphyse des plèvres inter-lobaires. La plèvre qui tapisse la face externe et la base du lobe inférieur est recouverte de fausses membranes fibrineuses récentes. La base du poumon gauche est séparée de la plèvre diaphragmatique par une petite quantité de liquide citrin.

Le *poumon gauche* est congestionné, splénisé, mais ne présente pas de noyau pneumonique.

La *plèvre droite* présente quelques adhérences à sa partie inférieure. Le poumon droit est légèrement congestionné à sa base.

Les ganglions trachéo-bronchiques sont peu volumineux.

Le *foie* est gros. Les veines sushépatiques sont congestionnées : c'est un degré atténué de foie cardiaque.

La *rate* est légèrement hypertrophiée et dure.

Les *reins* sont sains en apparence. Les autres viscères sont sains.

Réflexions. — L'observation de ce malade est assurément

complexe. Cependant deux faits dominent la scène : 1° l'existence d'une symphyse cardiaque avec hypertrophie considérable du ventricule gauche sans dilatation ; 2° la pleurésie diaphragmatique.

La pleurésie diaphragmatique est le phénomène récent, terminal, et semble avoir été la cause de la fièvre. Elle s'est traduite pendant la vie par ses signes habituels : dyspnée intense, respiration superficielle et pénible, douleur à la base du thorax et sur le trajet du phrénique, submatité et frottements à la base du poumon ; la ponction faite pendant la vie, la constatation à l'autopsie des fausses membranes fibrineuses, récentes, mettent son existence hors de doute. Mais il est douteux qu'une pleurésie diaphragmatique, non suppurée et si minime, puisse déterminer des symptômes aussi graves ; de plus elle n'explique pas la mort par syncope ; en effet la mort au cours des pleurésies diaphragmatiques séreuses, ne survient jamais que s'il existe ou se produit une complication, telle que tuberculose, pneumothorax, pneumonie. Il est vraisemblable que la gravité de la maladie et sa terminaison fatale doivent être attribués en grande partie à l'état du cœur. Le malade avait d'ailleurs cliniquement l'aspect d'un cardiaque. Le début de sa maladie et les signes physiques constatés à l'auscultation faisaient penser tout d'abord à une insuffisance aortique. Cependant l'autopsie n'a révélé aucune trace d'altération des sigmoïdes. Il est probable que le traumatisme subi par notre malade a déterminé la production d'une péricardite à évolution lente qui a amené la symphyse totale du péricarde. Le processus n'était pas encore complètement arrêté, lorsqu'une nouvelle infection est venue se greffer sur la première, d'où l'apparition d'une pleurésie diaphragmatique gauche, en rapport de contiguïté avec l'inflammation du péricarde.

La production du souffle diastolique aortique s'explique difficilement. Peut-être faut-il invoquer le développement excessif du ventricule gauche et la dilatation mécanique de l'orifice artériel que les valvules sigmoïdes sont devenues insuffisantes à oblitérer par leur accolement.

Contusion de l'abdomen. Perforations de la première anse du jéjunum. Mort, par M. P. Derocque, interne des hôpitaux.

J'ai l'honneur de présenter à la Société un segment d'intestin provenant d'un malade opéré dans le service de mon maître, M. le Dr Richelot, dont l'observation m'a semblé avoir quelque intérêt :

H..., âgé de 18 ans, charpentier, entre d'urgence le 5 mars 1897 à l'hôpital St-Louis. Une demi-heure avant son entrée, H... était tombé de la hauteur d'un premier étage et l'abdomen avait porté sur la tête d'un individu qui se trouvait là. Nos collègues Batigne et Zeimet à qui nous devons les renseignements sur l'état de notre malade au moment de son entrée, ont constaté que l'abdomen était très peu douloureux sauf sur un point situé, immédiatement à gauche de l'ombilic, point au niveau duquel le malade accusait une certaine sensibilité à la pression.

Pendant l'examen du blessé, celui-ci vomit quelques aliments qu'il avait pris peu de temps avant l'accident. Il répond très bien aux questions qui lui sont posées et l'état général est très bon. Pouls plein, peut-être un peu ralenti. T. 37°2.

Le 6 mars à 9 heures du matin, 16 heures après l'accident, nous voyons le blessé qui va aussi bien que possible ; dans la nuit il a uriné abondamment et n'a pas eu de vomissements ; la température est de 37 4 ; le ventre est souple, non météorisé, sans ecchymose, la douleur très légère, mais le pouls est à 100 et le malade n'a rendu par l'anus ni gaz, ni selles. Néanmoins, vu le peu de sensibilité de l'abdomen et l'état général du blessé, M. Richelot, pourtant très interventionniste dans les contusions de l'abdomen, pense qu'il n'y a aucunement lieu d'opérer.

A 3 heures de l'après-midi, le malade commençe à vomir du lait et du grog qu'il avait pris peu de temps auparavant, puis les vomissements deviennent bilieux et porracés dans la soirée et dans la nuit du 6 au 7.

Le 7, à 9 heures du matin, température 36°8 ; pouls 110, fort mais dépressible. Vomissements verdâtres. Ventre peu sensible à la pression, *très légèrement* ballonné.

Depuis l'accident, le malade n'a rien rendu par l'anus. Malgré ces vomissements, la dissociation du pouls et de la température, il semble assez bien, répond parfaitement aux questions qui lui sont posées. Pas de facies abdominal.

L'intervention étant refusée, nous nous contentons de faire mettre le malade à la diète absolue et de placer de la glace sur le ventre. Extrait thébaïque toutes les heures.

A 6 heures du soir, le malade accepte l'intervention, et avec l'autorisation de M. Richelot, nous faisons la laparotomie aidé de notre collègue Barozzi.

A l'ouverture de l'abdomen les anses intestinales apparaissent fortement congestionnées ; la séreuse est dépolie ; de place en place on rencontre quelques fausses membranes ; l'épiploon est congestionné et rétracté à la partie supérieure de l'abdomen. Deux fils sont placés comme points de repère à travers le mésentère et l'intestin est dé-

roulé. Nous arrivons sur le cæcum sans avoir rencontré autre chose qu'une forte congestion de l'intestin, quelques fausses membranes et de place en place des contusions du mésentère avec ecchymoses entre les deux feuillets. Une de ces contusions occupait un segment de mésentère répondant à 20 centimètres d'intestin environ. Reprenant le déroulement en sens inverse et à partir de notre point de repère, nous arrivons sur une perforation. Immédiatement, protection du péritoine par des éponges montées. Le segment d'intestin répondant à la perforation se laisse difficilement attirer dans la plaie (bien que celle-ci ait été prolongée jusqu'à 4 travers de doigt 1/2 au-dessus de l'ombilic). D'après la longueur de l'intestin déroulé, l'adhérence à la colonne vertébrale, nous pensons que nous sommes au niveau de la première anse du jéjunum.

L'incision est agrandie à nouveau et nous apercevons d'autres perforations à peu près au même niveau que la première. Coprostase avec des clamps.

L'intestin est détaché de son méso avec les ciseaux, les vaisseaux pincés au fur et à mesure sont liés isolément sans résection du mésentère ; les deux bouts de l'intestin sont réunis avec la gouttière n° 2 de M. Chaput (il faut noter que le placement de la gouttière a été rendu difficile à cause de la fixité du bout supérieur).

Lavage du péritoine avec 2 litres d'eau salée bouillie, puis on éponge la cavité abdominale, fermeture de la plaie sauf à la partie supérieure de l'incision où nous laissons un Mickuliez qui va jusqu'au niveau de l'anastomose.

Le malade succombe le lendemain, à 8 h. 1/2.

Opposition ayant été mise à l'autopsie nous nous contentons d'ouvrir l'abdomen au niveau de notre incision. Péritonite généralisée intense ; nous recherchons notre anastomose et nous voyons qu'elle siège bien au niveau de la première anse du jéjunum comme nous l'avions pensé. L'anastomose paraît bonne ; il n'y a pas eu de passage des liquides intestinaux à ce niveau.

En examinant le fragment d'intestin réséqué qui mesure environ 18 centimètres nous trouvons une perforation sur la face droite. Cette perforation dont le grand axe est parallèle à celui de l'intestin mesure 3 travers de doigt sur 1 1/2. Du côté opposé et à peu près au même niveau 3 perforations du diamètre d'une pièce de 50 centimes. Sur le bord opposé à l'insertion mésentérique 2 autres perforations du diamètre d'une lentille. La muqueuse fait hernie sur le bord de toutes ces ulcérations.

La séreuse a été décollée sur le bord gauche de l'intestin sur une étendue d'environ 4 travers de doigt.

Réflexions. — Cette pièce nous a semblé intéressante à plusieurs points de vue. D'abord par le siège des lésions qui sont toutes groupées au niveau de la première anse du jéjunum, tandis que sur tout le reste de l'intestin on n'a pu noter que quelques ecchymoses sans perforation ni sphacèle. Malgré ce siège des lésions au niveau du jéjunum il paraît difficile d'invoquer ici la théorie de Strohl. S'il y avait eu arrachement,

nous pensons qu'il se serait produit une rupture complète plutôt que 6 perforations dont 2 très petites et 3 autres juxtaposées.

Malgré l'éversion de la muqueuse il est probable que c'est ici la compression directe qu'il faut invoquer pour expliquer ces perforations. La situation élevée des lésions, et le peu de mobilité qui en était la conséquence rendaient la résection et surtout l'anastomose difficile. Quant à l'anus contre nature il était formellement contre-indiqué.

Le point le plus digne d'intérêt de cette observation est le peu de rapport entre les lésions et les symptômes présentés pendant les 22 premières heures. Bien peu de chirurgiens seraient intervenus à ce moment, et cependant malgré l'étendue et surtout le siège des lésions nous croyons qu'une résection intestinale précoce aurait pu sauver notre malade.

En présence de faits tels que ceux qui ont été présentés ici même par Mme Edwards Pilliet, M. Sourdille et le nôtre, nous nous demandons si en présence d'une contusion de l'abdomen sans schock, sans tympanite, sans vive douleur, la conduite à tenir pour le chirurgien ne serait pas d'intervenir sur la seule notion de l'intensité du traumatisme.

Le nerf cubital et les muscles de l'éminence thénar,

par P. Riche, prosecteur à la Faculté.

Mon attention s'est portée cet hiver sur la part que prend le nerf cubital à l'innervation des muscles de l'éminence thénar et voici réunies les constatations que j'ai pu faire :

1° Le chef profond du muscle court fléchisseur (je comprends sous le nom de court fléchisseur le muscle qui s'insère au sésamoïde radial) est à peu près constamment innervé par un rameau du cubital. Si le fait est souvent méconnu, c'est faute de renseignements sur la situation précise de ce filet du cubital que l'on coupe souvent en enlevant l'aponévrose d'enveloppe du muscle adducteur. Ce filet naît parfois de la branche profonde du cubital au point où elle s'engage entre les faisceaux de l'adducteur, d'autres fois sous l'adducteur qu'il traverse alors d'arrière en avant un peu plus loin. Dans l'un et l'autre cas il rampe sur la face antérieure du muscle auquel il est appliqué par l'aponévrose d'enveloppe et va ainsi aborder le bord cubital du court fléchisseur.

2° Le chef superficiel du court fléchisseur, qui reçoit toujours du médian, reçoit assez fréquemment du filet du cubital signalé ci-dessus un ou deux rameaux qui traversent le chef profond.

3° Il y a parfois entre le médian et la branche profonde du cubital des anastomoses qui présentent des types variés. J'ai l'honneur de

On résèque l'intestin malade, ce qui se fait très facilement, le rétrécissement étant très limité. Une fois la partie malade enlevée on pratique une entéro-entérostomie terminale à l'aide du bouton de Murphy et par-dessus on fait une suture séro-séreuse. L'opération est terminée en fermant le ventre.

L'examen macroscopique de la pièce montre qu'il s'agit d'un rétrécissement annulaire complet, rétrécissement sur une hauteur d'à peine quelques millimètres, sauf au niveau du bord adhérent au méso où il s'étend sur une hauteur d'un centimètre au plus.

La lumière de l'intestin est tellement rétrécie qu'elle admet à peine le passage de l'index. De plus on trouve juste au milieu du rétrécissement une vertèbre, probablement d'oiseau, d'un volume d'un centimètre et demi et dont les trois apophyses transverses et épineuses sont implantées dans les parois du rétrécissement. La muqueuse au niveau de la partie malade paraît saine. C'est seulement au niveau du bord adhérent au méso qu'elle paraît légèrement ulcérée. En tout cas les lésions sont insignifiantes. La paroi intestinale au-dessus et au-dessous du rétrécissement ne paraît pas malade. Sa consistance est normale. On ne trouve pas de ganglions dans les parties voisines.

L'examen extérieur de l'intestin montre au niveau du rétrécissement un sillon circulaire très profond.

Cet examen macroscopique de la pièce nous fait supposer qu'il s'agit dans ce cas d'un rétrécissement d'origine cicatricielle ayant arrêté un os d'oiseau à son passage.

L'état sain de la muqueuse et la non-infiltration des parois de l'intestin nous font écarter le rétrécissement néoplasique.

Cependant l'*examen histologique* fait par M. Letulle montre que nous nous sommes trompé sur la nature du rétrécissement, l'examen ayant montré qu'il s'agit ici d'un rétrécissement néoplasique.

En résumé cette observation est intéressante à plusieurs points de vue. D'abord comme forme de rétrécissement annulaire complet, bien limité, sans infiltration des parois ; ensuite par l'état sain de la muqueuse et l'os trouvé au niveau du rétrécissement.

M. Cornil, après examen de la pièce, fait remarquer qu'il existe une hypertrophie notable des parois de l'intestin au-dessus du rétrécissement, et qu'en un point limité le tissu est un peu friable, ce qui pourrait faire penser à un petit cancer.

Abcès du cerveau.

M. Guinard rapporte l'observation d'un jeune homme de seize ans, qui reçut, au niveau du front, à droite, une balle de revolver. Le malade ne présenta ni symptôme, ni trouble moteur, ni trouble intellectuel. M. Guinard, cependant, agrandit l'orifice d'entrée, détergea la plaie, retira un fragment de balle, et de la substance cérébrale en notable quantité. Les suites opératoires furent excellentes. Le malade n'eut jamais de fièvre, il se levait toute la journée et aidait

à faire le service. Brusquement le quinzième jour, il fut pris de vomissements et mourut deux heures après. A l'autopsie, on vit que la balle avait pénétré dans l'hémisphère droit du cerveau, près de la scissure interhémisphérique, avait suivi un trajet rectiligne antéro-postérieur et était venue faire saillie en arrière du lobule paracentral. Toute la partie antérieure du trajet était absolument aseptique. La partie postérieure s'était transformée en un petit foyer purulent qui s'est crevé et a entraîné la mort par phénomènes méningés.

Élections.

MM. Paul Delbet, Herbet et Josué sont nommés membres adjoints.

Séance du 12 mars 1897.

Présidence de M. Cornil

Rupture du foie, par J. Vanverts, interne des hôpitaux.

Le nommé C..., âgé de trente ans, est amené le 3 mars 1897 à l'hôpital St-Antoine et admis dans le service de M. Monod.

Une demi-heure environ avant son entrée à l'hôpital il a été écrasé par une lourde voiture non chargée.

Au moment où nous sommes appelé à l'examiner, nous le trouvons dans le coma, avec refroidissement des extrémités et un pouls petit et rapide. Il existe une fracture de plusieurs côtes droites à leur partie postérieure.

Quelques piqûres d'éther et une injection de sérum artificiel dans le tissu cellulaire sous-cutané font disparaître incomplètement le coma. Nous pouvons alors constater que la pression de l'hypochondre droit est douloureuse. Le malade meurt 3 heures après l'accident sans avoir repris connaissance.

Autopsie. — La cavité abdominale est remplie de sang. Les 7e et 8e côtes gauches sont fracturées à leur partie antérieure. Les 4e, 5e, 6e, 7e, 8e et 9e côtes droites sont fracturées à l'union de leur tiers moyen et de leur tiers postérieur.

La *plèvre* ne contient pas de sang.

Le *cœur* est hypertrophié.

Le *cerveau* est intact.

Foie. — Au niveau du bord postérieur du lobe droit du foie, sur toute la longueur et toute la hauteur de ce bord existe une déchirure considérable de 4 à 5 centimètres de profondeur, à parois très irré-

3° Au point de vue histologique, l'examen pratiqué par notre collègue Guillemot et corroboré par M. Letulle montre qu'il s'agit d'un sarcome globo-cellulaire avec travées fibreuses et éléments polymorphes.

Fibro-myome utérin.

M. Couvelaire présente un fibro-myome utérin opéré par M. Marchand. La tumeur s'était développée surtout depuis un an, sans phénomènes douloureux. La femme avait eu plusieurs métrorrhagies. L'examen de l'abdomen permit de délimiter une tumeur remontant à 2 travers de doigt au-dessus de l'ombilic, régulière et fluctuante. Cette sensation de fluctuation fit penser à un kyste de l'ovaire. L'examen de la pièce permit de s'expliquer cette fluctuation. L'incision de la paroi antérieure de l'utérus fit jaillir un flot de liquide jaune citrin, 3/4 de litre environ. Cette nappe liquide était contenue dans une série de vacuoles communiquant les unes avec les autres, interposées entre des noyaux fibro-myomateux de volume variable et limitées par de fins tractus conjonctifs blanchâtres. Comme le col d'ailleurs réduit à des proportions infimes avait été laissé dans le pédicule au cours de l'opération, on ne put retrouver au milieu de tous ces noyaux la cavité utérine.

Les ovaires et les trompes ne présentaient rien de particulier.

Tuberculose utérine.

M. Carnot présente un utérus tuberculeux provenant d'une femme de 70 ans, morte cachectique dans le service de M. Cornil.

A l'autopsie on constata du côté de la vessie de nombreuses et grosses végétations en partie calcifiées qui semblaient être des amas de granulations tuberculeuses.

La muqueuse utérine au niveau du corps présentait un semis de très fines granulations.

La muqueuse du col et du vagin était normale.

Les autres organes, particulièrement les poumons, les reins et les uretères, étaient indemnes de tuberculose.

Séance du 19 mars 1897.

Présidence de M. Cornil

Pseudarthrose du col du fémur, par M. Guibé, interne des hôpitaux.

Cette pièce a été trouvée à l'Ecole pratique. C'est dire que l'histoire clinique manque tout entière. Elle provient du cadavre d'une femme très âgée chez qui le tissu compact du tibia était réduit à une mince lamelle osseuse. Les élèves qui avaient disséqué le sujet avaient simplement remarqué que de ce côté le membre inférieur était plus court que celui de l'autre côté.

Rien de bien remarquable dans le reste du corps.

Une anomalie musculaire assez intéressante cependant au bras droit ; il existait en effet à ce bras deux petits palmaires situés côte à côte : l'externe, le normal, était conforme à la description classique ; l'interne, l'anormal, naissait en haut de l'épitrochlée par un tendon aplati, auquel vers la partie moyenne de l'avant-bras faisaient suite des fibres musculaires se terminant par quelques fibres tendineuses sur le ligament annulaire antérieur du carpe et dans les insertions supérieures des muscles hypothénariens. En somme il s'agissait de duplicité du petit palmaire avec renversement du muscle supplémentaire.

L'articulation coxo-fémorale droite présentait une pseudarthrose due à une ancienne fracture du col.

Du côté de la diaphyse fémorale la surface articulaire comprend toute la portion de la face interne du grand trochanter où vient s'insérer normalement le col et toute la face supéro-interne du petit trochanter.

Elle se compose de deux portions bien distinctes :

Une portion éburnée ayant la forme d'un V ouvert en haut et en avant, dont le sommet correspond à la face interne du petit trochanter.

Le reste de la face, c'est-à-dire la portion comprise entre les deux branches du V et celle qui est en avant de la branche antérieure, est formé de mamelons osseux lisses dans l'interstice desquels s'insèrent des tractus fibreux.

Du côté de l'épiphyse, au premier abord il semble que la tête s'articule directement avec le trochanter. En réalité on s'aperçoit facilement que le col existe en avant, mais fort réduit de largeur ; en arrière il est au contraire complètement disparu et la tête elle-même est entamée de telle sorte que la surface articulaire qui est ici antéro-postérieure, reportée sur un fémur sain serait très oblique en dedans, en arrière presque transversale. C'est que le fragment céphalique a subi ici une forte rotation en dedans de telle sorte que la face antérieure du col regarde en avant et en dedans.

La face articulaire est formée de deux portions distinctes comme pour la diaphyse :

Une partie éburnée en forme de croissant, large de 1 centimètre en son milieu, occupant toute la moitié postérieure de la circonférence et correspondant à ce qui a disparu de la tête fémorale par usure.

Le reste en avant du croissant est formé de mamelons lisses, entre lesquels se voient les débris de quelques liens fibreux ; dans la moitié postérieure ces mamelons sont petits et réguliers ; en avant ils se groupent pour former deux masses irrégulières, saillantes sur le pourtour de la face et en avant sur ce qui reste du col : l'inférieure venant buter contre la corne inférieure du sourcil cotyloïdien limitait très rapidement l'extension.

Sur la face antérieure du col en son milieu se trouve un fort trousseau fibreux réunissant la capsule au fragment céphalique.

La tête fémorale est lisse, la cavité d'insertion du ligament rond augmentée de dimension. Elle est reliée à la cavité cotyloïde par un cône fibreux allant de la tête fémorale à tout le pourtour de l'arrière-fond de l'acétabulum : ce cône bien plus fort en avant qu'en arrière représente en partie le ligament rond, en partie la synoviale très épaissie.

La cavité cotyloïde est no rmale, seulement un peu rugueuseen arrière et en bas.

Les mouvements dont jouissait ce fragment céphalique sur la cavité cotyloïde étaient très peu étendus : l'extension très rapidement limitée par la rencontre de la corne inférieure du sourcil cotyloïdien et du gros tubercule osseux : la flexion par la tension du tractus fibreux se rendant de capsule à col. Seule l'extension était un peu augmentée par la rotation en dehors qui permettait au tubercule de passer par-dessus le sourcil cotyloïdien.

Les deux fragments diaphysaire et épiphysaire glissaient l'un sur l'autre par leur portion éburnée : ils étaient reliés par des tractus fibreux minces allant de l'un à l'autre dans leur portion mamelonnée et surtout par la capsule.

Celle-ci, normalement insérée du côté du bassin, s'insérait sur le fémur sur le pourtour de la face articulaire diaphysaire que nous avons décrite, de telle sorte que la pseudarthrose était entièrement intra-articulaire.

Au pourtour de son insertion au fémur se trouvaient dans son épaisseur quatre petits noyaux osseux.

Adénome du foie avec cirrhose pigmentaire. Lithiase biliaire. Carcinome de la parotide. Épithélioma du poumon, par G. Milian, interne des hôpitaux de Paris.

Il s'agit d'un malade que nous trouvons à la date du 1er février 1897, à l'infirmerie des Ménages, où il était entré trois semaines auparavant.

Petit vieillard de 73 ans, sec, arthritique, de tempérament bilieux, Norm... est venu pour une violente douleur à l'hypochondre droit Notre prédécesseur pense à une colique néphrétique.

Cet accident passé, N... reste à l'infirmerie à cause d'une grande faiblesse qui l'envahit.

A notre arrivée, il se plaint de perte des forces et d'anorexie. Il a maigri considérablement. Il est d'une apathie extrême, bougeant à peine dans son lit, ayant toutes les peines du monde à s'asseoir pour qu'on l'ausculte. Pâle, anémié, de teinte blafarde mais non jaune paille, il crache en abondance de gros crachats verts nummulaires qui, joints à cet état général défectueux, font songer à la tuberculose, malgré l'absence d'hémoptysies et de sueurs nocturnes. L'auscultation ne révèle que bien peu de signes pathologiques : on constate cependant, en avant, au sommet gauche, de la submatité ainsi qu'une diminution du murmure vésiculaire dans toute la hauteur. Au cœur, existe un souffle systolique mitral à propagation axillaire disparaissant au milieu de la distance mitro-aortique et de plus un souffle systolique à l'orifice aortique se propageant vers la clavicule droite.

A part quatre ou cinq petites incursions fébriles aux environs de 38°, le malade n'eut à proprement parler pas de fièvre durant tout son séjour à l'infirmerie, du 12 janvier 1897 au 1er mars 1897. On attachait peu d'importance à une tumeur de la région parotidienne du côté droit. Celle-ci, vieille de deux ans, avait été opérée un an auparavant à St-Louis par M. Nélaton et s'était reproduite ; elle était formée de deux parties bien distinctes, une postérieure exactement parotidienne avançant jusque sur la joue, arrondie, du volume d'une mandarine et fluctuante ; une antérieure allongée, du volume d'une noix, au niveau du canal de Sténon, de consistance très dure. Tégument intact. Pas d'engorgement ganglionnaire. La cicatrice de la 1re opération est intacte sur la joue.

Une ponction faite au centre de la tumeur fluctuante ramena du sang pur noirâtre ; deux autres ponctions restèrent blanches. Un chirurgien des hôpitaux porta le diagnostic de kyste salivaire.

En un mot, outre sa tumeur parotidienne, le malade ne présenta que de l'anorexie, de l'amaigrissement, fonte progressive de son individu, apathie, teinte blême des téguments, mais il n'exista jamais de symptômes hépatiques : absence d'ictère, pas d'ascite, pas de circulation collatérale, pas d'hémorrhagies, pas d'hypertrophie du foie.

Peu à peu la déchéance progressa, le malade n'eut plus la force de parler, il s'éteignit progressivement dans le marasme, donnant l'impression qu'il mourait d'un néoplasme dont la localisation restait ignorée.

Autopsie, pratiquée par nous trente-six heures après la mort avec l'aide de M. Chevallier, externe du service.

Poumon. — Emphysème, bronchite abondante. Quelques petits foyers de broncho-pneumonie disséminés au sommet gauche.

Cœur. — Hypertrophie très notable portant surtout sur le ventricule gauche. Aorte dilatée très athéromateuse, le voisinage des sigmoïdes étant presque entièrement calcifié ;

Foie. — Poids : 1850 grammes. La surface en est luisante, couverte par la séreuse péritonéale intacte, sans péri-hépatite. Mais elle est bosselée par une multitude de petites tumeurs arrondies variant du volume d'une lentille à celui d'une noisette, les unes blanc grisâtre,

les autres jaunâtres, les plus nombreuses verdâtres. On ne trouve ces petites tumeurs, d'ailleurs multiples, que dans le lobe droit du foie, le gauche ayant à peu près conservé sa forme normale. Gros calcul du volume d'un œuf de pigeon dans la vésicule. A la coupe, on trouve le parenchyme farci de toutes ces granulations qui, après la section, font une saillie légère sur le reste du parenchyme. Ces granulations apparaissent arrondies ou ovalaires ; elles sont de consistance très molle et présentent les colorations que nous avons indiquées déjà. Elles s'énucléent parfaitement, laissant à leur place une dépression sphérique à parois lisses et luisantes, véritable petite tumeur encapsulée. Certaines d'entre ces tumeurs peu nombreuses, mais plus volumineuses, ont une couleur blanchâtre, et ressemblent assez à un noyau cancéreux, à part la consistance beaucoup plus molle.

Le reste du parenchyme légèrement pâli est de consistance un peu plus ferme que d'habitude.

Il est d'ailleurs tellement farci de granulations qu'on découvre à peine sa physionomie réelle.

Le lobe gauche est, à la coupe, aussi nettement dépourvu de nodules d'adénome qu'à l'examen extérieur. Il en existe quelques-uns cependant à de très rares intervalles dans le voisinage du lobe droit. Nous en voyons deux, l'un vert, l'autre blanc rosé analogue à un petit bourgeon glanduleux faisant saillie à la surface de la coupe. Le parenchyme est là un peu pâli, légèrement granuleux à la surface, de consistance plus ferme que normalement, d'apparence cirrhotique.

Rate, décapsulée au cours de l'autopsie, apparaît complètement dénudée ; elle est augmentée de volume mais d'une manière uniforme. Poids : 320 grammes ; elle est devenue d'un rouge vif intense au contact de l'air. A la coupe, elle est molle, diffluente, presque en bouillie, de couleur lie de vin.

Le *rein gauche* pèse 170 grammes. Il est légèrement congestionné, de consistance ferme, ayant conservé ses rapports normaux pour ce qui a trait aux dimensions de la substance corticale et de la substance médullaire.

Il existe sur la surface antérieure à la rencontre du 1/3 inférieur et des 2/3 supérieurs un kyste du volume d'une noix, à contenu séreux.

Le *rein droit* pèse 160 grammes. Il ne présente pas de lésions appréciables à l'œil nu.

Les autres viscères abdominaux sont normaux d'aspect. La colonne vertébrale présente seulement vers le milieu de sa région dorsale une série de dépressions de sa surface antérieure qui correspondent à une exagération des gouttières normales de la face antérieure des corps vertébraux.

La *parotide* droite est le siège d'une tumeur du volume d'un œuf de poule, molle, adhérente aux tissus voisins, mais se décollant pourtant assez facilement de la peau. Cette tumeur est très adhérente au masséter et à la branche montante du maxillaire inférieur. Celle-ci, d'ailleurs, après enlèvement de la tumeur, apparaît dénudée de son périoste granuleux, noirâtre, irrégulière, comme superficiellement nécrosée. L'angle de la mâchoire complètement friable est venu avec la tumeur.

La tumeur elle-même est formée d'une poche à parois molles, cachée par une multitude de bourgeons blancs du volume d'un pépin d'orange, largement pédiculés ou sessiles, mous, la poche elle-même renferme une bouillie noirâtre hématique peu abondante d'ailleurs.

En avant de cette tumeur se trouve une masse allongée dans le sens antéro-postérieur, à peu près située sur le canal de Sténon qui n'a pas été vu à l'autopsie, en avant du bord antérieur de la branche montante du maxillaire inférieur.

Cette masse, qu'il a fallu séparer aux ciseaux des tissus environnants avec lesquels elle affectait des rapports assez serrés, est du volume d'une noisette, de consistance très dure. A la coupe, elle apparaît blanche comme un noyau cancéreux.

Tube digestif. — Pas de lésions appréciables.

Examen microscopique. — *Tumeur parotidienne* : 1° dans la région antérieure squirrheuse ; 2° dans la région postérieure kystique.

1° La portion squirrheuse apparaît nettement comme étant du carcinome. Elle est formée de bandes conjonctives assez épaisses plus ou moins riches en cellules rondes ou fusiformes suivant les régions, dessinant des aréoles aplaties. Ces aréoles sont souvent vides, mais certaines possèdent des cellules épithéliales caractéristiques. En un point de la préparation, on distingue un nerf dont le névrilème est écarté des tubes nerveux par une infiltration de cellules cancéreuses.

2° La paroi de la portion kystique est formée d'une assise conjonctive où s'insèrent des bourgeons épithéliaux purs sans travées conjonctives.

Cette tumeur est en outre infiltrée de pigment ocre donnant la réaction ferrique ; celui-ci est beaucoup plus abondant dans la portion kystique que dans la région squirrheuse.

Lobe droit du foie. — A un faible grossissement (Leitz, oc. 1, obj. 2), on constate la disparition à peu près complète du parenchyme hépatique, remplacé par deux catégories de lésions : 1° des bandes conjonctives plus ou moins épaisses ; 2° des lobules d'adénome. Les bandes conjonctives, les unes épaisses, la plupart des autres relativement minces, limitent des loges circulaires, souvent remplies par le tissu adénomateux ; par places, elles sont à peu près vides, le tissu néoplasique ayant été entraîné en grande partie dans les manipulations. Il en reste d'ailleurs toujours une portion adhérente à la paroi.

A un plus fort grossissement (oc. 3, obj. 4) il est permis d'étudier plus fructueusement ces différentes parties constituantes. *Les lobules d'adénome* sont constitués par une série de tubes plus ou moins sinueux ; les uns sont coupés perpendiculairement à leur axe, et, dès lors, se montrent sous la forme d'une couronne de cellules avec une lumière centrale. Les autres, coupés parallèlement à leur axe, sont sinueux, s'anastomosent avec leurs voisins ou présentent quelques petits diverticules comme les glandes en tubes ramifiées. Dans la lumière des canaux, on voit par places de petites masses jaunâtres qui sont des calculs biliaires microscopiques.

A la périphérie des lobules, les tubes sont couchés sur la paroi, mais ils se relèvent peu à peu et s'imbriquent en bulbe d'oignon.

Les cellules qui composent ces tubes sont polyédriques avec de gros noyaux. Entre ces tubes, on distingue des traînées claires, limitées par des cellules allongées, fusiformes sur la coupe ; ces traînées ne sont autre chose que des vaisseaux capillaires.

Les travées conjonctives sont formées de fibrilles réunies en faisceaux semi-transparents, homogènes, colorés en rouge rosé par la fuchsine, au sein desquels pullulent des cellules rondes et des cellules fusiformes.

Etrangères à la structure des bandes conjonctives on distingue encore des trabécules hépatiques dissociées par le tissu conjonctif environnant. Leur longueur ne dépasse guère deux ou trois cellules bout à bout. Les cellules qui les composent sont énormes mais peu colorées ; elles possèdent des noyaux volumineux, faiblement teintés par l'hématoxyline, mais extrêmement granuleux. Ils ressemblent en certains points à des vésicules transparentes remplies de points noirs abondants surtout à la périphérie et au centre. Dans une même cellule on en trouve toujours plusieurs, jusqu'à six et même davantage.

Il existe en outre des capillaires dilatés au point de donner par places au tissu de sclérose, l'apparence d'un tissu alvéolaire. Ils sont reconnaissables à leur tunique endothéliale collée sur la face interne de l'aréole dessinée ; cette tunique n'apparaît guère qu'au niveau des saillies nucléaires dans la lumière de l'aréole. Il est impossible de découvrir quelque part une veine porte, ou une veine sus-hépatique, ou une artère, ou un canal biliaire, tous ces éléments ayant été envahis par la cirrhose.

Enfin il existe, sur ces coupes, du pigment ferrique ainsi qu'en témoigne la réaction par le ferrocyanure. Le pigment se trouve réparti dans les bandes conjonctives où il infiltre particulièrement les grosses cellules en courtes travées dont nous avons parlé plus haut, ainsi que le voisinage des lobules adénomateux. Le lobule lui-même est parfois infiltré de pigment, mais la chose est peu fréquente.

Les lésions histologiques du *lobe gauche* sont beaucoup plus intéressantes. Les bandes de sclérose y sont très discrètes, à part au voisinage de la capsule, elle-même épaissie et fibreuse.

La cirrhose a pour point de départ les espaces portes ; les vaisseaux de ces espaces sont en partie oblitérés, les canaux biliaires sont au contraire légèrement dilatés et leur endothélium très apparent, à cellules plus nombreuses.

Les cellules hépatiques ont subi des modifications considérables : en certains points, existe un peu de dégénérescence graisseuse ; ailleurs les noyaux sont en division et chaque cellule en possède plusieurs. Mais la chose la plus remarquable est, au voisinage des bandes conjonctives épaisses ou minces, l'hypertrophie des cellules. Celles-ci, doublées de volume, à protoplasma densifié, ont des noyaux énormes prenant avec intensité l'hématoxyline ; certains d'entre ceux-ci sont tellement énormes qu'ils ont une apparence vésiculeuse. Il y a toujours deux, trois, six noyaux et même davantage.

Comme aspect, ces cellules sont assez analogues aux gros éléments en courtes travées que nous avons décrits dans les travées conjonctives du lobe droit. Quoi qu'il en soit, elles sont ordonnées

en travées analogues à celles du parenchyme normal, mais parallèles et non radiées.

Ces travées aboutissent d'une part aux cellules normales avec lesquelles elles se continuent insensiblement, d'autre part avec des travées, analogues pour la structure, mais déjà imbriquées en bulbe d'oignon. Les travées sont séparées les unes des autres par des canaux capillaires presque aussi larges qu'elles, et bordés de cellules fusiformes collées à la périphérie des travées. Ces cellules fusiformes émanées des bandes conjonctives semblent jouer un rôle important dans l'orientation des travées ; leur infiltration intertrabéculaire semble un phénomène initial, car on les rencontre dans les points où les cellules hépatiques n'ont pas encore subi l'hypertrophie que nous venons de dire, et alors que les espaces intertrabéculaires sont peu ou pas élargis.

Notons enfin la présence de *pigment ocré* à réaction ferrique au sein de ce foie.

La distribution du pigment est intéressante. Celui-ci est beaucoup plus abondant dans le lobe gauche que dans le lobe droit ; dans le premier, en effet, ses granulations infiltrent non seulement les bandes de cirrhose, mais un grand nombre, pour ne pas dire la plupart des cellules hypertrophiées. Dans le lobe droit au contraire, les nodules d'adénome sont généralement respectés. Au contraire, le pigment est surtout abondant dans les bandes de cirrhose.

Telles sont les lésions du foie.

La *rate* présente par places quelques granulations pigmentaires peu abondantes, extrêmement fines et donnant la réaction ferrique.

Le *poumon* ne possède d'autre pigment que l'anthracose sous-pleurale normale. Mais sur la coupe prélevée pour l'examen microscopique, nous découvrons au milieu de foyers broncho-pneumoniques, un petit nodule blanchâtre, arrondi, du volume d'un grain de mil.

A l'examen microscopique, ce petit nodule suspect apparaît formé de boyaux épithéliaux très nets enfermés dans une mince coque fibreuse. Il ne paraît pas s'agir d'une embolie cancéreuse mais bien plutôt d'une végétation épithéliale développée dans un lymphatique.

Le *rein* présente les altérations de la néphrite interstitielle, sclérose, atrophie des tubes des cylindres, cavités kystiques, mais on n'y rencontre pas la moindre trace de pigment.

Réflexions. — Ce cas est remarquable par sa complexité : adénome du foie avec cirrhose pigmentaire, lithiase biliaire, nodule épithélial du poumon, carcinome de la parotide.

On sait d'ailleurs que la question de l'adénome du foie est une des plus discutées : Lancereaux considère l'adénome comme primitif, la cirrhose comme secondaire ; Sabourin : la cirrhose est primitive, elle engendre l'adénome, mais celui-ci peut se transformer en cancer. Gilbert et Hanot n'admettent pas l'existence de l'adénome ; il s'agit d'un épithélium trabéculaire.

Lésions épithéliales et lésions conjonctives ne sont pas subordonnées l'une à l'autre. Toutes deux sont sous la dépendance d'une même cause encore inconnue. Ces auteurs font remarquer la fréquence de la lithiase biliaire dans cette affection et la considèrent comme prédisposante.

Pierre Delbet pense que les adénomes du foie sont d'origine inflammatoire, mais qu'il existe à côté d'eux des épithéliomes trabéculaires qui, bien que totalement différents, par leur origine et par leur évolution, puisqu'ils sont susceptibles de généralisations, ne présentent pas de caractères morphologiques suffisants pour qu'on puisse sûrement les distinguer avec la technique histologique actuelle.

Les hypothèses sont nombreuses, comme on voit. Que penser du cas que nous relatons ici ?

a) Cet adénome du foie nous paraît être de nature maligne; c'est un épithélioma trabéculaire ainsi que l'entendent Hanot et Gilbert.

En effet, 1° nous voyons coexister chez notre malade un épithélioma de la parotide et un épithélioma du poumon.

Cette coexistence ne paraît pas être un pur hasard.

Deux épithéliomas primitifs peuvent exister chez un même sujet ; M. Letulle n'a-t-il pas montré récemment un épithélioma primitif de l'œsophage existant chez un malade porteur d'un épithélioma primitif de l'estomac.

Mais de ce que les deux tumeurs évoluent chacune pour leur compte sur deux points différents de l'organisme, on n'est pas en droit de conclure qu'ils ne relèvent pas d'une même cause ; une infection locale peut vivre sur un point de l'organisme à côté d'une autre infection locale identique. Il n'est donc pas défendu d'invoquer autre chose que la simple coexistence.

Existe-t-il quelques caractères qui donnent le droit de supposer quelque lien, quelque communauté d'origine entre les deux tumeurs ? Il nous semble que l'on peut invoquer les remarques suivantes : toutes deux sont développées sur des glandes (parotide et foie) ; toutes deux présentent une surcharge pigmentaire identique ; toutes deux renferment du tissu conjonctif réparti de façon analogue : dans la tumeur parotidienne, deux portions, l'une purement épithéliale extrêmement chargée de pigment ferrique ; l'autre où prédomine le tissu conjonctif, revêtant la forme du carcinome, le pigment ferrique infiltrant seulement les cellules du tissu de

sclérose ; dans la tumeur hépatique, deux portions : l'une (lobe gauche) presque purement épithéliale, extrêmement chargée de pigment ferrique ; l'autre (lobe droit) où le tissu conjonctif forme de larges travées, le pigment ferrique infiltrant à peu près uniquement les cellules du tissu de sclérose. En sorte que la dénomination d'adéno-carcinome pourrait être appliquée.

2° La nature maligne de cet adénome pourrait peut-être s'appuyer sur la présence d'un nodule secondaire dans le poumon. Le nodule microscopique est constitué par des travées d'épithélioma entourées d'un anneau de sclérose. Il ne peut s'agir d'une tumeur de même âge que les deux autres, étant donné ses petites dimensions.

Le nodule n'est pas un adénome type avec ses acini, mais il est formé de boyaux épithéliaux, et dans le foie de notre malade il y avait bien des nodules épithéliaux analogues, ne possédant pas encore leur organisation adénomateuse typique.

3° La clinique vient aussi plaider en faveur de la nature maligne de cet adénome du foie. La tumeur parotidienne, peu volumineuse, n'a sûrement pas été la cause de la mort du malade. Celui-ci est mort par son foie, avec des signes de néoplasme ; cachexie progressive et rapide, amaigrissement, anorexie complète.

b) Comment peut-on comprendre ici le *processus histologique* qui aboutit à l'adénome du foie ? Les transformations histologiques paraissent assez faciles à suivre et semblent donner la première place à la cirrhose. Si l'on examine attentivement les coupes microscopiques du lobe gauche, où l'on peut saisir les lésions à leur début, on peut établir les phases suivantes dans les transformations cellulaires :

1° *Phase d'infiltration conjonctive* à point de départ protobiliaire. Ce sont les cellules fusiformes échappées des bandes de sclérose qui constituent la lésion initiale. Ces cellules infiltrent les espaces intertrabéculaires, alors même que les cellules hépatiques ne présentent encore que des altérations à peine appréciables ; elles vont former des néocapillaires qui auront une influence considérable sur l'orientation des travées épithéliales.

2° *Phase de réaction cellulaire.* — Les cellules des travées hépatiques au contact de ces cellules conjonctives s'hypertrophient : leur protoplasma plus abondant se densifie, et

leurs noyaux, en même temps qu'ils deviennent énormes, presque vésiculeux, se multiplient d'une manière intense.

3° *Phase épithéliale.* — Les travées épithéliales ainsi formées s'orientent, guidées par les néocapillaires intertrabéculaires et les bandes de cirrhose les isolent en nodules.

Quelles hypothèses peut-on faire au sujet de l'*étiologie* de cet adénome ? Hanot et Gilbert (qui n'admettent pas l'adénome), pensent que cirrhose et épithélioma sont sous la dépendance d'une même cause. Ici la nature inflammatoire est très vraisemblable : il est en effet remarquable que les lésions histologiques du lobe gauche soient analogues en tout point à celles que l'on décrit dans l'hépatite parenchymateuse diffuse de l'impaludisme. Or pour cette dernière affection, l'origine infectieuse n'est pas douteuse. De plus, la coexistence de la lithiase biliaire avec notre adénome n'est peut-être pas un pur hasard ; il n'est pas impossible que l'adénome soit une complication de celle-ci au même titre que l'angiocholite et que toutes deux relèvent du même élément causal.

L'origine infectieuse de la lithiase biliaire tend de plus en plus à être admise aujourd'hui et, dans le cas qui nous occupe, elle est vérifiable une fois de plus : en effet, le centre du gros calcul trouvé dans la vésicule biliaire a été prélevé avec toutes les précautions d'asepsie désirables. L'ensemencement en a donné des résultats positifs. Un micro-organisme unique poussa sur un tube de gélose : bâtonnet allongé, grêle, contourné en demi-cercle, en S, ou possédant deux ou trois tours de spires, prenant le Gram et ne liquéfiant pas la gélatine. L'étude complète en sera faite ultérieurement. Sur un autre tube pullulèrent des cocci et des bacilles décolorés par le Gram.

Signalons encore en faveur de cette origine infectieuse, l'état de la rate, hypertrophiée, molle, diffluente comme dans les maladies infectieuses.

Étude histologique d'un cas d'hydrocéphalie interne,

par MM. Paul Claisse et Charles Lévi.

Nous avons observé dans le service du professeur Hutinel à l'hospice des Enfants-Assistés un cas d'hydrocéphalie qui présente une particularité anatomique intéressante.

Il est inutile de retracer en détail l'évolution clinique de ce cas qui n'offre rien de particulier. Nous ignorons à quel âge l'hydrocéphalie était devenue appréciable, et manquons de tout renseigne

ment sur les antécédents de l'enfant. Au moment où nous l'avons reçu dans le service (juillet 1896) l'enfant avait 3 ans ; l'hydrocéphalie était déjà considérable, la saillie frontale énorme, les sutures largement ouvertes. La circonférence de la tête est de 45 centimètres.

L'enfant pèse 7 kilog. 500. On ne trouve pas de stigmates de syphilis. Les membres d'abord flasques se contracturent peu à peu. La contracture atteint les quatre membres. Les réflexes sont conservés. La sensibilité persiste. La température d'abord normale présente des oscillations entre 38° et 39°.

L'enfant est enlevé par une broncho-pneumonie le 31 août.

Autopsie. — Rien de spécial dans les viscères, si ce n'est au sommet d'un poumon un petit nodule tuberculeux caséeux, dans lequel on trouve des bacilles de Koch.

La surface du cerveau à sa partie supéro-externe est modifiée : les circonvolutions sont effacées et la surface à ce niveau n'est plus qu'une sorte de membrane chagrinée, flottante, qui après l'incision laisse écouler environ 350 grammes d'un liquide clair. Il s'agit donc

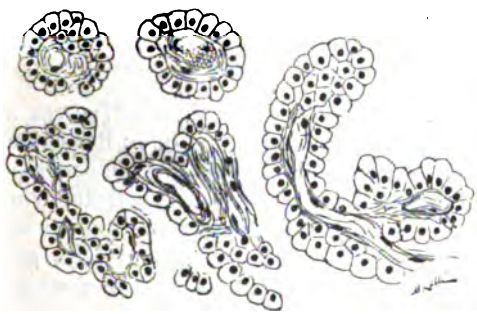

d'une hydrocéphalie interne. En examinant la poche on voit qu'elle s'est formée presque exclusivement aux dépens de la voûte des ventricules latéraux, refoulant à ce niveau la matière cérébrale et la réduisant à l'état d'une mince membrane à peu près lisse, recouverte par places d'exsudat fibrineux. Par contre les parties constituantes de la paroi inférieure des ventricules ont à peu près conservé leur disposition normale. On constate seulement dans le sillon occupé par les plexus choroïdes une sorte de chenille rugueuse, formée de petites granulations et présentant le même aspect dans les deux ventricules. Nous avons examiné attentivement la veine de Galien, le sinus droit sans rien y remarquer d'anormal.

Les pièces fixées par le formol ont été incluses dans la celloïdine et la paraffine : nous avons ainsi examiné : 1° les granulations du plexus choroïde ; 2° la veine de Galien ; 3° la portion amincie de la paroi.

Pour l'étude du plexus choroïde, ne trouvant pas de renseignements très précis dans les traités d'anatomie classiques, nous avons d'abord examiné des pièces de sujet sain. Sur une coupe perpendiculaire au plexus on voit un tissu qui ne peut mieux être comparé

qu'à certains néoplasmes épithéliaux, et en particulier à certains kystes végétants de l'ovaire. Des bourgeons épithéliaux se trouvent juxtaposés, les uns en forme de doigts, de lamelles, d'autres circulaires, correspondant à la section d'un tube. L'épithélium qui revêt ces bourgeons est formé d'une rangée de grosses cellules à protoplasma clair, avec un noyau volumineux et fortement coloré. Au centre du bourgeon existe une veine de calibre variable et du tissu conjonctif en très petite proportion.

Sur les coupes de plexus choroïde de notre cas d'hydrocéphalie on constate le même aspect d'ensemble. Les granulations sont composées aussi de bourgeons épithéliaux, et chacun des bourgeons est semblable à un bourgeon de tissu sain. Ce qui distingue le tissu pathologique, c'est une augmentation considérable du nombre des bourgeons. De plus, les veines de gros calibre sont légèrement dilatées, et gorgées de sang. L'examen microscopique prouve donc que les granulations de cette hydrocéphalie correspondent à une hypertrophie des plexus choroïdes.

Les coupes des portions rugueuses observées en d'autres points de la poche ne montrent rien d'analogue ; les rugosités sont dues simplement à un exsudat fibrineux et à des cellules dégénérées.

La veine de Galien, qui à l'œil nu paraissait normale, ne présente de même sur les coupes aucune lésion.

Réflexions. — L'étude histologique de ce cas d'hydrocéphalie fournit donc cette donnée unique : il existe une hypertrophie des plexus choroïdes. Sans tirer de ce simple fait une conclusion formelle, on peut néanmoins établir un rapprochement entre l'anomalie clinique d'un exsudat abondant et l'anomalie anatomique d'un plexus vasculaire géant. Il est vraisemblable qu'entre ces deux anomalies existe une relation de cause à effet, et que le liquide épanché vient des plexus choroïdes hypertrophiés.

Cylindrome ayant débuté dans la région sous-maxillaire gauche, par MM. Barozzi et Lesné, internes des hôpitaux.

Il s'agit d'une femme de 46 ans, exerçant la profession de marchande de fleurs, entrée à l'hôpital Saint-Louis, dans le service de M. Richelot, pour un néoplasme occupant la moitié gauche de la face, du cuir chevelu et de la partie supérieure du cou.

Cette tumeur aurait débuté, il y a 12 ans, par une nodosité, grosse comme une noisette, et située, affirme la malade, dans la région sous-maxillaire gauche ; elle aurait augmenté rapidement de volume et atteint, dans l'espace de six semaines, le volume d'un gros œuf.

En ce qui concerne la suite de cette histoire, il est fort difficile d'obtenir de la malade des renseignements un peu précis : tout ce qu'on peut tirer d'elle c'est que sa tumeur a été opérée six fois et que six fois la récidive s'est produite. La dernière intervention remonte-

rait à environ quatre ans. Depuis cette époque, cette femme n'a plus eu recours à l'intervention chirurgicale.

Aujourd'hui, l'aspect de cette malheureuse est véritablement terrifiant ; la tumeur forme une masse monstrueuse qui s'étend dans le sens vertical, depuis le bord supérieur de l'oreille gauche jusqu'à la partie moyenne du cou, et dans le sens transversal, depuis les lèvres jusqu'à la nuque ; en d'autres termes, le néoplasme forme une masse mamelonnée qui couvre : la moitié gauche des lèvres supérieure et inférieure, toute la joue gauche, y compris la région maxillaire et la région sus-hyoïdienne ; elle descend, en bas, jusqu'à la partie moyenne du cou, s'étend, en arrière, sur toute la nuque et remonte en haut jusqu'à la partie moyenne de la région temporale ; l'os maxillaire inférieur est envahi dans sa totalité ainsi que les gencives, la face interne de la joue et la partie correspondante du plancher buccal ; le maxillaire supérieur, la langue et la voûte palatine ainsi que le voile du palais sont indemnes.

La tumeur se présente sous la forme d'une masse mamelonnée dont les saillies, d'inégale grosseur, sont séparées par des sillons profonds encombrés de cavités et de dépôts sanieux ; sa consistance est très dure, mais d'une friabilité assez considérable ; elle saigne facilement et exhale une odeur d'une fétidité repoussante.

Le côté droit de la tête et du cou n'offre, en apparence, rien d'anormal. Pas de troubles du côté de la respiration et de la déglutition ; mais, en revanche, la mastication est devenue à peu près impossible. L'état général est très compromis.

Autopsie. — Nombreux ganglions infiltrés autour des vaisseaux du cou et au-devant de la trachée ; quelques noyaux cancéreux dans les deux poumons. Les autres viscères n'offrent rien de pathologique.

L'examen histologique de la tumeur montre qu'il s'agit d'un cylyndrome variété de myxo-épithéliome. Les coupes incluses en paraffine après fixage par le sublimé acétique ont été colorées, les unes à la thionine, les autres à l'hématéine et fuchsine acide picriquée. On y voit très nettement le tissu épithéliomateux pénétré de bourgeons

myxomateux. Les corps oviformes de Robin y apparaissent très nettement et sont formés de tissu muqueux ; quelques-uns contiennent des vaisseaux ; du tissu conjonctif entoure les ilots de myxo-épithéliome et contient une grande quantité de vaisseaux gorgés de sang.

Cirrhose atrophique chez une femme morte à 88 ans, par M. Adrien Mauger, interne des hôpitaux.

La pièce que nous avons l'honneur de présenter provient d'une femme morte à l'âge de 88 ans, à l'infirmerie de l'hospice d'Ivry, dans le service du Dr Gombault.

Cette femme était à l'hospice depuis 4 ans, elle n'était jamais venue à l'infirmerie. On avait simplement remarqué qu'elle avait le ventre un peu gros. A part cela elle se portait très bien.

Elle entre à l'infirmerie le 1er mars, se plaignant d'étouffements et de toux.

On constate des signes d'emphysème, une légère arythmie et de l'ascite en petite quantité. Pas de circulation collatérale ; pas de grosse rate, pas d'ictère, pas de vomissements. Les antécédents n'ont pu être étudiés. Sous l'influence de la digitale son état semble s'améliorer, puis le 7 mars elle tombe subitement dans le coma et meurt le 8.

Autopsie. — Le *foie* que nous présentons, est petit, ratatiné, mamelonné, dur, pesant 780 grammes.

Macroscopiquement, c'est un foie de *cirrhose atrophique*, cirrhose de Laënnec.

Microscopiquement c'est un type de cirrhose annulaire à grosses granulations. Les travées conjonctives sont formées de tissu fibreux, compact, très dense. Malgré sa densité ce tissu fibreux est semé d'un grand nombre *d'éléments ronds*. Ces éléments ronds sont plus abondants au contact du parenchyme que dans la partie moyenne de la travée. On trouve des espaces portes isolés construits comme les grandes bandes, c'est-à-dire fibreux et infiltrés d'éléments jeunes.

Les cellules du foie sont volumineuses et le noyau se colore bien.

Réflexions. — Ce qui fait l'intérêt de ce cas c'est : l'âge de la malade, 88 ans ; le peu de symptômes qui ont signalé l'évolution de cette cirrhose, compatible comme on le voit avec une longue existence ; enfin la présence d'éléments jeunes dans les travées fibreuses, qui semble indiquer une reprise du processus arrêté probablement depuis fort longtemps.

Anomalie rénale et rein flottant, par Octave Pasteau, aide d'anatomie à la Faculté.

Dans une des dernières séances j'ai eu l'occasion de présenter à

la Société un déplacement acquis de 2 reins (1). Voici aujourd'hui encore des pièces qui proviennent d'un sujet de dissection de l'Ecole pratique chez lequel j'ai trouvé les deux reins déplacés.

Le *rein gauche* d'un volume normal, présentant une longueur de 9 centimètres, était situé au-dessous de sa place habituelle ; il avait glissé le long de la paroi abdominale postérieure et son extrémité inférieure arrivait à 2 centimètres de la crête iliaque. La direction du rein, comme on peut le voir sur cette pièce, est fortement oblique en bas et en dedans ; l'extrémité inférieure s'est rapprochée de la ligne médiane ; la face antérieure du rein regarde directement en avant.

L'*artère rénale* A G a un volume un peu inférieur à la normale. Elle naît à sa hauteur habituelle et se dirige très obliquement en bas et en dehors pour aboutir au hile ; le tronc a une longueur de 6 centimètres.

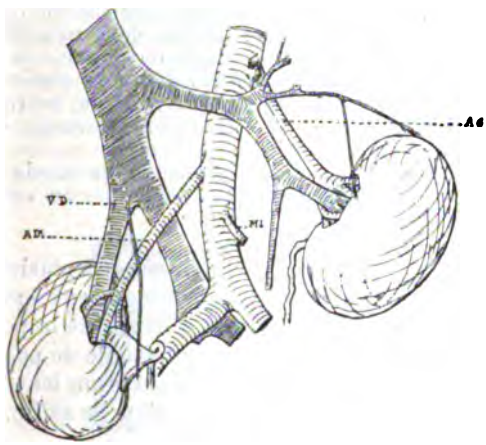

La *veine rénale gauche* est très longue, et mesure depuis son embouchure dans la veine-cave jusqu'au rein une longueur de 10 cm. 1/2, mais je dois faire remarquer que la veine-cave est située plus à droite que normalement, qu'elle a une direction oblique en haut et en dehors pour atteindre le foie. Cela tient sans doute et à la disposition même du foie sur laquelle je reviendrai dans un instant, et peut-être aussi un peu au déplacement du rein droit.

L'*uretère gauche* est de calibre normal et flexueux.

Le *rein droit* est situé beaucoup plus loin que le rein gauche ; il est complètement dans la fosse iliaque. Les dimensions sont les suivantes : longueur 9 centimètres ; largeur 5 centimètres ; épaisseur 3 centimètres ; son grand diamètre a une direction presque horizontale et antéro-postérieure, elle est cependant un peu oblique en bas et en avant ; si bien que l'extrémité inférieure du rein est devenue

(1) O. Pasteau, Ectopie rénale double avec pyélonéphrite droite. *Bull. Soc. anat.*, 26 février 1897, p. 213.

antérieure et est située au niveau de l'articulation sacro-iliaque droite ; la face antérieure est devenue externe et un peu supérieure et la face postérieure est devenue interne et un peu inférieure.

L'*artère rénale droite* A D naît plus bas qu'à l'ordinaire, à 8 millimètres de l'artère mésentérique inférieure M I. Elle a une longueur de 7 centimètres et une direction très oblique en bas, en dehors et en avant. Le calibre de l'artère rénale droite semble comme du côté gauche inférieur à la normale.

La *veine rénale droite* V D est presque verticale et mesure 6 centimètres.

J'ajouterai que l'*uretère droit* est coudé d'une façon particulière et comme enroulé à son point de coudure d'un axe antéro-postérieur.

Enfin je dirai que chez cette malade, le *foie* présente une disposition particulière. Il est surtout développé dans son lobe droit, tandis que le lobe gauche existe à peine. Le lobe droit très effilé descendait jusque dans la fosse iliaque ; à la partie moyenne de sa hauteur il est comme étranglé au niveau de la taille ; à sa partie supérieure il présente une sorte de gros mamelon arrondi qui déprimait fortement le diaphragme et était logé dans une dépression correspondante de la base du poumon droit.

La *vésicule biliaire* dilatée contenait deux gros calculs et se trouvait en rapport avec l'extrémité antéro-inférieure du rein déplacé, au niveau de l'articulation sacro-iliaque.

Réflexions. — Cette pièce est intéressante à plusieurs points de vue : à cause de la disposition des vaisseaux à gauche, de leur naissance au niveau normal, à cause de la position du rein on peut dire qu'il s'agit d'une anomalie de position non congénitale ; j'appelle simplement l'attention ici sur la longueur des vaisseaux et sur la diminution de calibre de l'artère rénale.

A droite la disposition des vaisseaux est plus intéressante. L'artère rénale naît plus bas qu'à l'ordinaire et on serait en droit de penser à une anomalie de situation du rein d'origine congénitale. Mais il faut remarquer que l'artère est également très allongée et diminuée de calibre comme à gauche, que les vaisseaux artériels et veineux sont très obliques, et d'autre part il existe une véritable déviation de l'aorte qui forme une courbe à convexité droite, au sommet de laquelle naît l'artère rénale ; il semblerait que le tronc aortique ait été dévié par suite de la traction exercée sur lui par le rein appendu à l'extrémité de son artère. Ceci a quelque analogie avec la disposition décrite par Glantenay et Gosset (1) qui ont trouvé la veine-cave

(1) Glantenay et Gosset, Contribution à l'anatomie pathologique du rein mobile. *Bull. Soc. anat.*, 5 mars 1897, p. 216.

décrivant une courbe dont le sommet correspondait à la naissance de la veine rénale. Dans le cas d'aujourd'hui la veine-cave qui occupe une position anormale n'a pu être déviée comme l'aorte par la traction exercée par le rein.

En somme il me semble que s'il y a à gauche un déplacement acquis du rein, il existe à droite un déplacement également acquis ajouté à une anomalie congénitale.

Volumineux calcul du canal cholédoque, par Octave Pasteau, aide d'anatomie à la Faculté.

Sur un sujet féminin de l'Ecole pratique j'ai trouvé le cholédoque extrêmement dilaté dans sa portion sus-duodénale. Recherchant alors la cause de cette dilatation j'ai constaté que ce cholédoque était obstrué par le calcul que voici.

Ce calcul est assez volumineux ; il a une forme générale cylindrique, mais il est légèrement aplati dans ses deux faces droite et gauche, dans sa partie moyenne. Son extrémité inférieure est presque plane, légèrement concave. Son extrémité supérieure est nettement concave, ce qui tient probablement à la désagrégation post-mortelle du calcul qui était très mou à ce niveau (fig. 1).

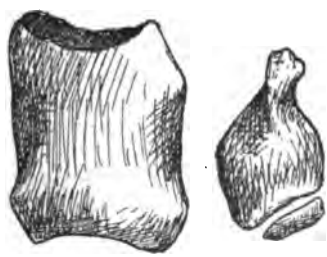

Fig. 1. Fig. 2.

Le calcul mesure 3 centimètres de haut, et 2 cm. 1/2 dans son plus grand diamètre transversal.

Le calcul était arrêté dans le cholédoque juste au point où ce canal pénétrait dans le pancréas. Au-dessus de lui les voies biliaires étaient très dilatées ; le canal hépatique mesurait 2 centimètres de diamètre au niveau d'une bifurcation ; le canal cystique 4 millimètres.

La vésicule était par contre petite, épaisse, adhérente. Elle contenait les calculs représentés figure 2 ; le plus volumineux a la forme d'une gourde avec une portion plus volumineuse et une portion plus étroite réunie à la première au niveau d'un point nettement rétréci. La petite extrémité du calcul était située au niveau du col de la vésicule biliaire.

Dans le foie existaient deux abcès dans le lobe droit.

Réflexions. — Ce cas nous paraît intéressant à plusieurs points de vue.

1° *Volume du calcul.*

Sans doute il existe des exemples de calculs plus volumineux, mais ils sont encore assez rares (1).

2° *Siège du calcul* juste au-dessus de l'entrée du cholédoque dans la traversée pancréatique.

Ce point est digne de remarque ; notre maître, M. Quénu (2), a constaté que le cholédoque diminuait progressivement de calibre depuis l'extrémité supérieure jusqu'à l'ampoule de Vater ; mais la dilatabilité du conduit n'est pas la même suivant les points. M. Vautrin (3) a montré que le cholédoque dans la traversée pancréatique ne peut se dilater comme dans la portion sus-duodénale, et dans notre cas c'est bien en effet au-dessus du pancréas que le calcul s'est développé en distendant le cholédoque.

3° *Etat de la vésicule biliaire.*

Alors que toutes les voies biliaires sont dilatées et amincies y compris le canal cystique, la vésicule est petite, épaissie, serrée sur le calcul qu'elle enferme, et ici encore comme dans les cas de Courvoisier et Terrier l'obstruction calculeuse du cholédoque coïncide avec l'atrophie de la vésicule revenue sur elle-même autant que le lui permet le calcul qu'elle contient.

Érysipèle du nouveau-né. — Infection ombilicale. — Ictère. — Streptococcie généralisée. — Mort, par Marcel Labbé, interne des hôpitaux.

Un enfant nouveau-né est amené aux Enfants-Assistés pour un érysipèle de la paroi abdominale avec fièvre et teinte subictérique.

Les jours suivants l'érysipèle s'étend et recouvre la paroi abdominale jusqu'au-dessus de l'ombilic, les bourses, et la partie supérieure des cuisses. L'ictère s'accentue.

Après 5 jours de maladie, l'enfant meurt d'infection généralisée.

Examen bactériologique. — L'ensemencement du sang de la veine temporale, fait 10 heures avant la mort, a donné des cultures pures de streptocoques.

L'ensemencement, 14 heures après la mort, de la peau du scro-

(1) Cf. Dagron, 1891, 1892 ; Michel Dansac, *Bull. Soc. anat.*, 1892, p. 411.

(2) Quénu, *Revue de chirurgie*, juillet 1895, p. 569.

(3) Vautrin, De l'obstruction calculeuse du cholédoque. *Rev. chir.*, 10 juin 1896, n° 6, p. 446.

tum, de là sérosité de la paroi abdominale, du poumon, de la rate, du foie, du rein, des ganglions de l'aine, du liquide céphalo-rachidien et du sang du cœur a donné des colonies pures de streptocoque.

Ce streptocoque isolé, cultivé dans le bouillon et inoculé à la dose de 1/4 de centimètre cube dans la veine de l'oreille d'un lapin adulte, le fit périr en trois jours avec un érysipèle de l'oreille et une infection généralisée.

Autopsie. — La paroi abdominale est infiltrée de sérosité.

La veine ombilicale est entourée d'un œdème séro-purulent et remplie d'un liquide puriforme. Le foie est énorme, pèse 220 grammes ; il est très foncé, brun-jaunâtre, parsemé de taches violacées, hémorrhagiques qui sont surtout abondantes le long des grosses branches de la veine porte.

La rate est grosse. Les ganglions lymphatiques inguinaux et axillaires sont très volumineux. Les bases des deux poumons sont très congestionnées.

Examen histologique. — Les coupes du foie ont porté sur le hile et sur les parties éloignées du hile.

I. *Au hile.* — Le tissu conjonctif est enflammé, rempli de globules de pus, de noyaux déformés, de fibrine, de globules sanguins libres et de capillaires congestionnés. On y rencontre les gros vaisseaux artériels, veineux et lymphatiques.

La veine porte est obstruée par un caillot fibrineux. Elle ne présente pas de lésion d'endo ni de périphlébite. Ses principales branches sont également remplies de caillots, leurs tuniques présentent des capillaires sanguins très congestionnés, et des capillaires lymphatiques bordés de cellules.

Les gros vaisseaux lymphatiques sont remplis de cellules lymphatiques.

Sur des coupes colorées par la méthode de Weigert, on voit des streptocoques très abondants. Ils se répartissent particulièrement autour des vaisseaux sanguins auxquels ils forment une véritable couronne et dans l'intérieur des vaisseaux lymphatiques. On en trouve quelques-uns dans le sang de la veine porte et de l'artère hépatique.

Le parenchyme hépatique voisin du tube est altéré.

Les capillaires sanguins sont très dilatés et les travées hépatiques s'atrophient par pression ; quelques-unes même sont rompues et réduites à des moignons ; en certains points il existe de véritables hémorrhagies intra-parenchymateuses. Ces travées sont formées de cellules nécrosées : le protoplasma est trouble et ne se colore plus par la thionine, le noyau ne se colore par aucun réactif.

II. *Dans le reste du foie.* — Au niveau des *espaces portes*, l'artère hépatique est atteinte d'endartérite ; la prolifération de la paroi interne va même parfois jusqu'à l'oblitération complète.

Les branches de la veine porte sont atteintes de lésions variables : les unes présentent de l'endophlébite ; la plupart sont simplement oblitérées par des caillots fibrineux.

Les vaisseaux lymphatiques sont très dilatés et remplis de cellules lymphatiques.

Les canaux biliaires sont normaux.

Le tissu conjonctif de l'espace porte n'est pas infiltré de cellules embryonnaires. Dans un espace porte, se voit une hémorrhagie qui a écarté les faisceaux conjonctifs et rompu le canal biliaire.

Le *parenchyme hépatique* présente des capillaires sanguins très dilatés ; le maximum de la congestion se trouve autour des veines sus-hépatiques. En quelques points on retrouve des hémorrhagies.

Les travées hépatiques sont atrophiées par pression, mais les cellules ne sont pas dégénérées.

Les veines sus-hépatiques sont très dilatées, quelques-unes ont une paroi un peu épaissie.

Les *streptocoques* existent dans les capillaires sanguins ; ils sont surtout abondants le long des parois ; peut-être même quelques-uns sont situés dans les capillaires lymphatiques qui existent entre les capillaires sanguins et les cellules hépatiques.

Les *reins* sont congestionnés ; ils ne présentent pas d'altérations épithéliales.

La *rate* est congestionnée, les corpuscules de Malpighi sont sains ; on retrouve des streptocoques dans les capillaires et les mailles de la pulpe.

Les *ganglions de l'aine* sont extrêmement congestionnés. Les follicules et les sinus sont en général peu altérés. Quelques follicules sont envahis par de nombreux streptocoques et présentent une nécrose des cellules lymphatiques.

Réflexions. — Cette observation nous a semblé intéressante à plusieurs titres :

1° L'ictère s'explique ici par une altération nécrotique des cellules hépatiques. Cette variété de nécrose se retrouve dans les infections graves ; nous l'avons observée dans un cas de pneumococcie généralisée. La pathogénie de cette lésion peut s'expliquer par l'action directe des microbes ou plutôt des toxines microbiennes, favorisée peut-être par les oblitérations vasculaires.

2° Les hémorrhagies parenchymateuses se rencontrent très souvent dans les infections graves des nouveau-nés ; le poumon, le foie en sont le siège le plus fréquent.

3° Les lésions d'artérite sont généralisées à tout le foie ; les lésions de phlébite n'existent pas sur toutes les veines. Ce fait est en rapport avec les observations de Epstein, Birsch-Hirschfeld.. etc. Runge a décrit le premier les lésions de l'artérite ombilicale et insisté sur la fréquence de l'artérite. Sur 55 cas, il a vu 54 artérites et 1 phlébite.

L'artérite n'est pas ici due à une infection directe, car on devrait alors constater de la phlébite porte, puisque la veine porte est directement en rapport avec le foyer inflammatoire, tandis que le sang de l'artère hépatique est apporté

au foie par la circulation générale. L'inflammation n'est pas non plus propagée par le tissu conjonctif, car il n'existe pas de périartérite. Elle n'est qu'une localisation de l'infection générale : en effet le sang de la circulation générale contient des streptocoques et l'on en retrouve autant dans l'artère que dans la veine. Mais il semble que l'artère soit plus sensible que la veine à l'infection.

4° L'examen de nos coupes nous montre que les streptocoques ont suivi pour infecter le foie et l'organisme la voie des lymphatiques. Après avoir traversé les ganglions ils ont été versés, par le canal thoracique, dans la veine sous-clavière. Ainsi s'est trouvée réalisée l'infection sanguine. Ce n'est que secondairement que les vaisseaux sanguins ont été porter les germes infectieux dans les divers organes ; en effet, on trouve toujours plus de streptocoques dans les vaisseaux lymphatiques que dans les vaisseaux sanguins.

Séance du 26 mars 1897

Présidence de M. Cornil

Sclérose du rein, par M. Inglessi.

Il s'agit d'un homme entré, il y a deux mois, dans le service de M. Tapret, avec une ascite. Le premier diagnostic posé fut celui de cirrhose atrophique. Une ponction pratiquée alors donne issue à un liquide ascitique net. Mais l'état général s'aggrava au point qu'en quelques semaines l'aspect du malade devint nettement cachectique. Teinte jaune des téguments, œdème des jambes, ascite. Une deuxième ponction donne issue à un liquide franchement hémorrhagique. On s'arrête alors à l'idée d'un néoplasme abdominal.

Autopsie. — On trouve un cœur hypertrophié, avec des plaques laiteuses ; d'autre part, un rein gauche absolument sclérosé ; l'autre rein était légèrement kystique. Rien dans les antécédents du malade n'avait attiré l'attention sur ce point. Jamais d'hématuries. Très peu d'albumine.

qu'à certains néoplasmes épithéliaux, et en particulier à certains kystes végétants de l'ovaire. Des bourgeons épithéliaux se trouvent juxtaposés, les uns en forme de doigts, de lamelles, d'autres circulaires, correspondant à la section d'un tube. L'épithélium qui revêt ces bourgeons est formé d'une rangée de grosses cellules à protoplasma clair, avec un noyau volumineux et fortement coloré. Au centre du bourgeon existe une veine de calibre variable et du tissu conjonctif en très petite proportion.

Sur les coupes de plexus choroïde de notre cas d'hydrocéphalie on constate le même aspect d'ensemble. Les granulations sont composées aussi de bourgeons épithéliaux, et chacun des bourgeons est semblable à un bourgeon de tissu sain. Ce qui distingue le tissu pathologique, c'est une augmentation considérable du nombre des bourgeons. De plus, les veines de gros calibre sont légèrement dilatées, et gorgées de sang. L'examen microscopique prouve donc que les granulations de cette hydrocéphalie correspondent à une hypertrophie des plexus choroïdes.

Les coupes des portions rugueuses observées en d'autres points de la poche ne montrent rien d'analogue ; les rugosités sont dues simplement à un exsudat fibrineux et à des cellules dégénérées.

La veine de Galien, qui à l'œil nu paraissait normale, ne présente de même sur les coupes aucune lésion.

Réflexions. — L'étude histologique de ce cas d'hydrocéphalie fournit donc cette donnée unique : il existe une hypertrophie des plexus choroïdes. Sans tirer de ce simple fait une conclusion formelle, on peut néanmoins établir un rapprochement entre l'anomalie clinique d'un exsudat abondant et l'anomalie anatomique d'un plexus vasculaire géant. Il est vraisemblable qu'entre ces deux anomalies existe une relation de cause à effet, et que le liquide épanché vient des plexus choroïdes hypertrophiés.

Cylindrome ayant débuté dans la région sous-maxillaire gauche, par MM. Barozzi et Lesné, internes des hôpitaux.

Il s'agit d'une femme de 46 ans, exerçant la profession de marchande de fleurs, entrée à l'hôpital Saint-Louis, dans le service de M. Richelot, pour un néoplasme occupant la moitié gauche de la face, du cuir chevelu et de la partie supérieure du cou.

Cette tumeur aurait débuté, il y a 12 ans, par une nodosité, grosse comme une noisette, et située, affirme la malade, dans la région sous-maxillaire gauche ; elle aurait augmenté rapidement de volume et atteint, dans l'espace de six semaines, le volume d'un gros œuf.

En ce qui concerne la suite de cette histoire, il est fort difficile d'obtenir de la malade des renseignements un peu précis : tout ce qu'on peut tirer d'elle c'est que sa tumeur a été opérée six fois et que six fois la récidive s'est produite. La dernière intervention remonte-

rait à environ quatre ans. Depuis cette époque, cette femme n'a plus eu recours à l'intervention chirurgicale.

Aujourd'hui, l'aspect de cette malheureuse est véritablement terrifiant ; la tumeur forme une masse monstrueuse qui s'étend dans le sens vertical, depuis le bord supérieur de l'oreille gauche jusqu'à la partie moyenne du cou, et dans le sens transversal, depuis les lèvres jusqu'à la nuque ; en d'autres termes, le néoplasme forme une masse mamelonnée qui couvre : la moitié gauche des lèvres supérieure et inférieure, toute la joue gauche, y compris la région maxillaire et la région sus-hyoïdienne ; elle descend, en bas, jusqu'à la partie moyenne du cou, s'étend, en arrière, sur toute la nuque et remonte en haut jusqu'à la partie moyenne de la région temporale ; l'os maxillaire inférieur est envahi dans sa totalité ainsi que les gencives, la face interne de la joue et la partie correspondante du plancher buccal ; le maxillaire supérieur, la langue et la voûte palatine ainsi que le voile du palais sont indemnes.

La tumeur se présente sous la forme d'une masse mamelonnée dont les saillies, d'inégale grosseur, sont séparées par des sillons profonds encombrés de cavités et de dépôts sanieux ; sa consistance est très dure, mais d'une friabilité assez considérable ; elle saigne facilement et exhale une odeur d'une fétidité repoussante.

Le côté droit de la tête et du cou n'offre, en apparence, rien d'anormal. Pas de troubles du côté de la respiration et de la déglutition ; mais, en revanche, la mastication est devenue à peu près impossible. L'état général est très compromis.

Autopsie. — Nombreux ganglions infiltrés autour des vaisseaux du cou et au-devant de la trachée ; quelques noyaux cancéreux dans les deux poumons. Les autres viscères n'offrent rien de pathologique.

L'examen histologique de la tumeur montre qu'il s'agit d'un cylyndrome variété de myxo-épithéliome. Les coupes incluses en paraffine après fixage par le sublimé acétique ont été colorées, les unes à la thionine, les autres à l'hématéine et fuchsine acide picriquée. On y voit très nettement le tissu épithéliomateux pénétré de bourgeons

se montraient dans la même journée, puis il restait sept ou huit jours sans en avoir. Il n'a jamais eu plus de 8 accès en 24 heures. Depuis janvier 1895 jusqu'à son entrée, il aurait eu des accès presque tous les jours. En outre, dès le début de son mal, il aurait été sujet à des *vertiges* et à des *secousses* dans le côté gauche. Dans tous ses accès, et parfois dans ses vertiges, il urinait sous lui.

Au fur et à mesure des progrès de la maladie il devenait plus grossier et plus violent, « il ne pouvait pas supporter les autres enfants ». Il montait sur les toits et cherchait à s'en aller. On était obligé de l'enfermer et parfois de l'attacher sur une chaise. Durant les dix-huit mois qui ont précédé son entrée, il était à Paris chez ses père et mère. Là aussi on était obligé de l'attacher, sans cela il essayait de se sauver, sans but, sans motif. La parole était devenue difficile : il bégayait par moments. On s'est décidé à le placer à cause de ses fugues.

On ne voit pas d'autre cause de la maladie que l'abus des boissons spiritueuses. Le jour du début des accidents, attribués à une indigestion, *l'enfant était ivre-mort.*

Du 9 au 13 mai, la *température rectale*, prise matin et soir, a oscillé entre 37° et 37°4, soit en moyenne 37°17.

Etat actuel. — L'enfant présente un état général satisfaisant. Son facies a une expression peu intelligente, d'ailleurs l'état intellectuel de l'enfant est très arriéré. Il comprend certaines choses et répond difficilement en articulant avec lenteur.

Le *crâne* a une forme brachycéphale et un volume normal. La bosse pariétale droite est plus saillante que la gauche. Le visage, de forme arrondie, présente un certain degré d'asymétrie faciale, le côté gauche est moins développé. Pas de troubles oculaires, ni sensoriels.

Le tronc, poitrine, abdomen et bassin et l'examen des organes thoraciques et abdominaux ne révèlent rien de particulier. Les organes génitaux sont bien conformés.

Les *membres du côté droit* sont normaux et jouissent de tous les mouvements.

Les *membres du côté gauche* sont, au contraire, *paralysés*. Le supérieur est absolument impotent, l'enfant est incapable de s'en servir. Le bras est accolé au tronc, l'avant-bras fléchi, la main pendante, la face dorsale en avant. Au membre inférieur la paralysie est incomplète, l'enfant marche, court même, en traînant la jambe. Il n'y a pas de contracture, le réflexe rotulien paraît aboli (?). Les membres du côté gauche offrent un léger arrêt de développement ainsi que cela ressort des mensurations comparatives ci-après (p. 281).

L'enfant se tient assez bien à table, mange avec appétit, sans voracité, mais malproprement, se barbouille le visage et les mains. La mastication s'effectue d'une façon convenable. Pas de vomissements ; selles régulières, volontaires. Il ne gâte jamais dans le jour, mais, toutes les nuits, il urine au lit.

N... est assez long à s'endormir, puis dort tranquillement. Il ne sait ni s'habiller, ni se déshabiller, ni se laver. Ni tics, ni céphalalgie, ni grincements de dents, ni cognements de tête, ni troubles vaso-moteurs, ni bave.

Caractère assez doux, sentiments affectifs assez développés. N.. a

la manie de se sauver sans cesse dans les jardins. Il ne sait ni lire, ni écrire, ni compter, etc.

La sensibilité générale et la sensibilité spéciale sont conservées. — N.. parle assez bien, en nasonnant toutefois, et très lentement. L'attitude est régulière.

Juillet. — La face, le corps et le pénil sont glabres. — La circonférence de la verge et sa longueur sont de 5 centimètres. Le prépuce dépasse le gland d'un centimètre, le méat est normal. — Testicules égaux, de la dimension d'un œuf de pierrot.

1896. 5 *janvier.* — T. R. à la période terminale d'un accès, 37°4 ; — un quart d'heure après, 37°4 ; deux heures après, 37°6.

6 *janvier.* — T. R. à la fin d'un accès, 37°5 ; — un quart d'heure après, 37°7 ; — deux heures après, 37°8.

10-20 *janvier.* — L'enfant est à l'infirmerie parce que, à la suite d'accès, il a de la peine à se tenir sur les jambes et est de plus en plus en déchéance. — Il en sort le 15 février. — Elixir polybromuré, sirop d'iodure de fer.

Avril. — Même traitement : hydrothérapie.

27 *juin.* — La déchéance s'accentue. L'enfant dort après ses accès et reste anéanti tout le reste de la journée. — L'attitude est devenue moins bonne. Nar. . ne peut plus courir, ni sauter ; il gâte souvent, et la parole devient de plus en plus difficile. Il bave fréquemment. On était parvenu à lui apprendre ses lettres, il les a oubliées. La mémoire diminue. — Hydrothérapie, etc.

3 *déc.* — Affaiblissement considérable. Etat infectieux. A l'auscultation râles humides généralisés, gargouillement à la base du poumon gauche. T. R. 39° le matin et 39°,8 le soir.

4 *déc.* — T. R. 39° et 39°7. — 5 *déc.* T. R. 39°6 et 39°8. — 6 *déc.* T. R. 39°7 et 39°8. — 7 *déc.* T. R. 39°7 et 40°2. — 8 *déc.* T. R. 39°6 et 40°2. La situation s'aggrave ; l'état général devient plus mauvais, l'enfant maigrit. Les signes à l'auscultation sont les mêmes.

9 *déc.* — T. R. 39°8 et 40°4. — 10 *déc.* T. R. 40°. — 11 *déc.* T. R. 40°4 matin et soir. — 12 *déc.* T. R. 39°4 et 40°5. — 13 *déc.* T. R. 39° et 40°. — L'enfant meurt le 14 décembre à 3 heures 1/2 du matin (39°5).

T. R. 1/4 d'heure après la mort.	39°
— 1 heure —	37
— 2 — —	36°
— 5 — —	30°
— 8 — —	25°
— 12 — —	18°
Température de la chambre.	18°

Pendant le séjour de Nar.. dans le service, les accès ont eu la marche indiquée dans le tableau suivant :

MOIS	1895		1896	
	accès	vertig.	accès	vertig.
Janvier	—	—	45	14
Février	—	—	21	15
Mars	—	—	20	9
Avril	—	—	17	»
Mai	1	»	63	3
Juin	6	»	55	1
Juillet	2	»	12	»
Août	10	»	6	7
Septembre	25	13	18	4
Octobre	31	»	162	23
Novembre	35	4	36	5
Décembre	15	10	—	—
Total	125	27	455	81

MENSURATIONS DE LA TÊTE	1895		1896 (après décès)		1897
	Mai	Juillet	Janvier	Juillet	Décemb.
Circonf. horizontale maxima.	53	53	53	53	53
Demi-circonf. bi-auriculaire.	34.5	34.5	34.5	35	35
Distance de l'articul. occipito-atloïdienne à la racine du nez	36	39	39	37.5	37.5
Diamètre antéro-postérieur maximum	17.6	17.6	17.6	18	18
Diamètre bi-auriculaire	13	13	13	13.5	13.6
— bi-pariétal	15	15	15	15	15
— bi-temporal	11.5	11.5	11.5	12	12
Hauteur médiane du front	4	4	4	4.5	4.5

POIDS ET TAILLE	1895		1896 (après décès)		1897
	Mai	Juillet	Janvier	Juillet	Décemb.
Poids	21 kg.	21 kg.	21 kg.	23 kg.	15.800
Taille	1.11	1.11	1.11	1.12	»

MENSURATIONS DES MEMBRES	1895 Juillet		1896 Juillet	
	D.	G.	D.	G.
Membres supérieurs				
Circonf. au niveau de l'aisselle.....	14	12	17.5	14
— à 5 cm. au-dessus de l'olécrâne	15.5	14	15.5	14
— à 5 cm. au-dessous —	13	13	13.5	13
— au niveau du poignet.....	12	10	12	10
— — du métacarpe.....	14	12	14	12
Distance de l'acromion à l'olécrâne...	22	21	22.5	21
— de l'olécrâne à l'apop. styl. du cubitus.....	16	16	16.5	16
Distance du cubitus à l'extrémité du médius.....	14	12	14	12
Membres inférieurs				
Circonf. au niveau de l'aine.....	27	26	27	26
— à 5 cm. au-dessus de la rotule	23	22	23.5	22
— à 5 cm. au-dessous.....	16	13.5	16	15.5
— au niveau du cou-de-pied ...	14	14	14.5	14
— à la partie moyenne du pied.	17	16.5	17	
Distance de l'épine illiaque antéro-supe à l'interligne articulaire du genou..	33	31.3	33	16.5
Dist. de l'interl. à la malléole externe	28	27	28	31.5
— de la malléole externe à l'extrémité du médius.....	17	16	17.5	27

Autopsie *faite le* 30 *décembre*, à 9 heures 1/2, 30 heures après la mort.

Tête. — Le *cuir chevelu* est maigre. — Les *os* sont très durs, surtout au niveau du frontal. Leur épaisseur, sur la coupe, varie de 5 à 8 millimètres. — L'*apophyse crista-galli* est triangulaire, à bords mousses. — Les différentes fosses de la base du crâne paraissent symétriques et le trou occipital normal. — La *glande pituitaire* est plutôt petite. — Les *sutures* persistent sur les deux faces et sont très dentelées sur la face externe. Au-dessus et tout le long de la suture pariéto-occipitale du côté droit se succèdent six os wormiens contigus. Le plus volumineux siège au niveau de l'angle postérieur et supérieur du pariétal droit. Il mesure 25 millimètres sur 39 millimètres. A gauche, il n'y a que trois os wormiens allongés, immédiatement en dehors de l'angle supérieur et postérieur de l'occipital. — L'*os frontal* est fuyant et au-dessus de sa partie moyenne on note une dépression très prononcée répondant aux angles antérieurs et supérieurs des pariétaux. — Les bosses pariétales sont proéminentes. — On observe des deux côtés une dépression des pariétaux au-dessus du tiers interne de chacune des sutures pariéto-occipitales.

La *dure-mère*, épaisse, sans fausses membranes, offre de nombreuses adhérences au crâne. — La *pie-mère* se présente non pas

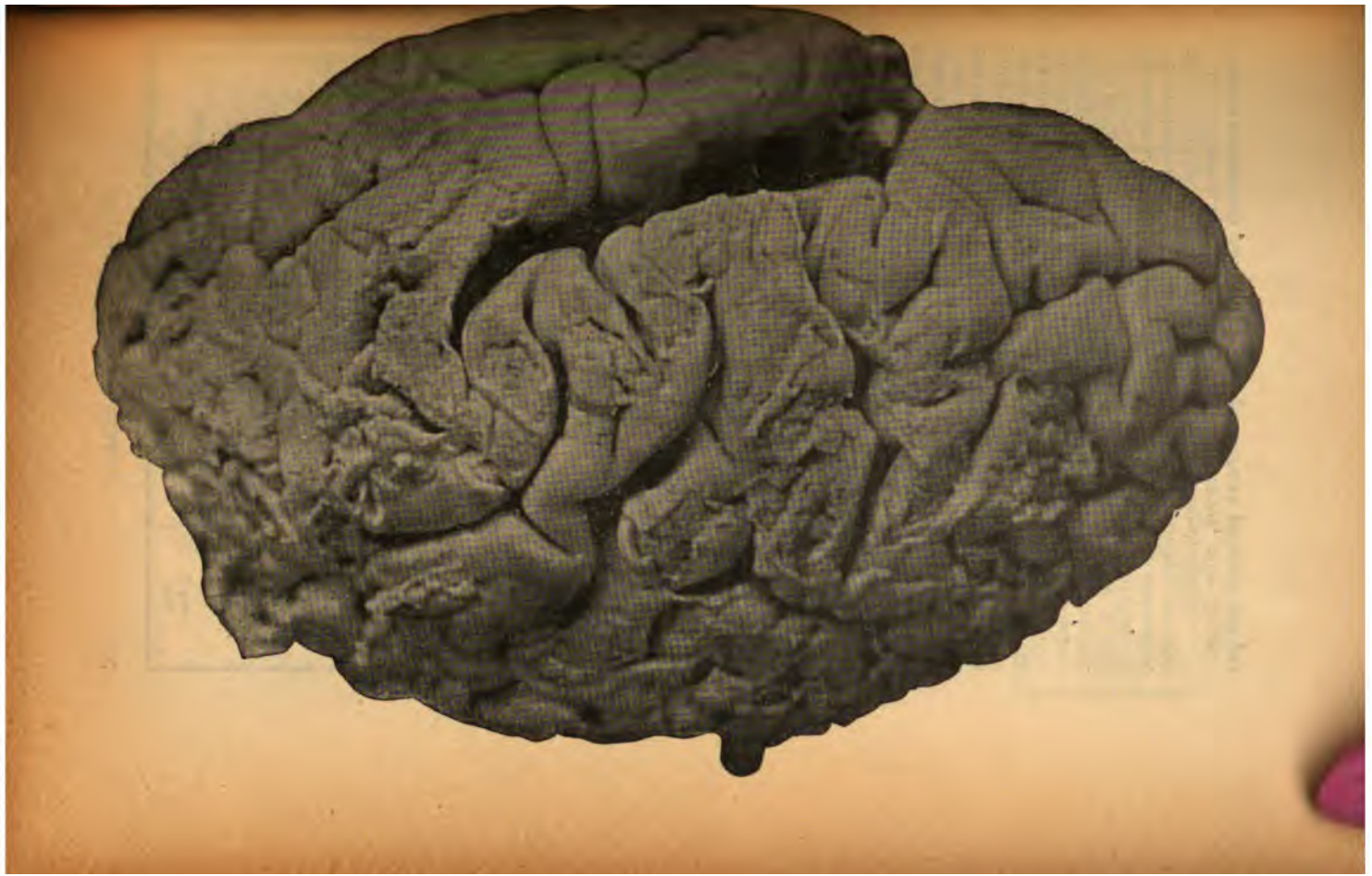

sous son aspect habituel, mais avec l'apparence de la dure-mère llement elle est épaissie, et cela presque sur toute l'étendue des deux hémisphères. Sauf sur la face interne des lobes temporal et occipital droits et sur la région pariétale gauche où il existe une injection ecchymotique, la pie-mère a une couleur blanchâtre. Lisse à sa face externe, elle est rugueuse en maints endroits de sa face interne. Les deux lobes frontaux sont accolés dans leur moitié postérieure. Il en est de même des lèvres de la scissure de Sylvius. — Les *nerfs olfactifs*, les *nerfs* et les *bandelettes optiques* sont égaux. — Le *tubercule mamillaire*, le *pédoncule cérébral* droits sont plus petits qu'à gauche. La moitié correspondante de la *protubérance* est moins bombée que la gauche. — La *pyramide antérieure* droite est plus petite que la gauche. — Les *olives* sont égales. — Le *liquide céphalo-rachidien* est en quantité ordinaire.

Encéphale	1010 gr.
Hémisphère cérébral droit	310 —
— — gauche	572 —
Cervelet et isthme	130 —
Hémisphère cérébelleux droit	63 —
— — gauche	52 —
Bulbe et protubérance	15 —
Moelle épinière	35 —

Hémisphère droit. — On s'aperçoit de suite qu'il est plus petit dans toutes ses dimensions que le gauche ; la différence, en poids, est de 262 grammes. — A la coupe on observe que l'atrophie porte surtout sur la substance corticale dont l'épaisseur est très réduite. La scissure de Sylvius est très développée : les deux lobes temporal et pariétal qui en forment les deux lèvres présentent un écartement très marqué de telle sorte que le lobe de l'insula est à découvert. Le sillon de Rolando est moins marqué. — Les circonvolutions de la zone rolandique sont les plus atrophiées ; elles présentent un aspect vermiforme. — Les circonvolutions du lobe temporal et le lobule pariétal inférieur sont relativement les mieux développées. — A la surface de cet hémisphère on observe des foyers de *sclérose* lobulaire atrophique et des lésions de *méningo-encéphalite* disséminées d'une façon irrégulière. La sclérose porte surtout sur le lobule paracentral, sur le lobe frontal, sur FA et PA, la méningo-encéphalite atteint le lobule pariétal supérieur, la pariétale supérieure, la pariétale ascendante et T2, mais elle est principalement accusée à la région du pli courbe où la substance corticale présente l'aspect d'une vraie bouillie. A la face interne la méningo-encéphalite porte sur la circonvolution du corps calleux. — Le *ventricule latéral* n'est pas dilaté. — Les *masses centrales* ont leur aspect naturel mais sont moins volumineuses qu'à gauche.

Hémisphère gauche. — Cet hémisphère est bien développé ; ses circonvolutions sont bien dessinées et volumineuses. A la coupe, la substance grise présente son épaisseur normale et la substance blanche est également bien développée. Cet hémisphère offre des lésions de méningo-encéphalite encore plus étendues qu'à droite, presque généralisée ; toutefois, elles sont moins profondes et n'intéressent que la couche superficielle de la substance grise sans la détruire, comme cela existe à droite. Ces lésions portent surtout sur les cir-

convolutions rolandiques et sur le lobule pariétal inférieur. La scissure de Sylvius est profonde et a son aspect normal, de sorte qu'il faut écarter ses lèvres pour voir le lobule de l'insula. Le *ventricule latéral* est sain. — La *couche optique* et le corps strié sont bien développés.

Thorax. — La cavité pleurale gauche renferme une quantité considérable d'un liquide louche, extrêmement fétide. — La base du *poumon gauche* est le siège d'une vaste *excavation* dont le contenu et les parois exhalent une odeur gangréneuse très nette (265 gr.). — Rien dans la cavité pleurale droite. Le poumon de ce côté (260 gr.) présente simplement de la congestion à la base. — *Cœur*, aucune lésion (160 gr.).

Abdomen. — *Foie* (820 gr.) ; pas de calculs. — *Rate* (70 gr.) ; — *Pancréas* (6 gr.) ; *rein* droit (80 gr.), rein gauche (85 gr.) ; *capsules surrénales*, normales ; — *vessie*, pas de calculs ; — *estomac, intestins*, rien de particulier.

Réflexions. — I. Au point de vue de l'*hérédité*, nous avons à noter, du côté paternel, des *excès alcooliques* chez un arrière-grand-père et un grand oncle, qui s'est *suicidé* et du *bégaiement* chez un cousin ; du côté maternel, un oncle *bègue*.

Dans les *antécédents personnels* de l'enfant, nous n'avons aucun accident à relever jusqu'à l'époque où l'enfant, placé dans des conditions particulières, a contracté l'habitude de boire. Cette habitude existait déjà depuis quelque temps lorsque, à l'occasion de la fête du village, il a bu jusqu'à l'ivresse la plus complète. C'est donc à l'alcool qu'il faut attribuer l'*état de mal convulsif*.

II. Les *accidents aigus* observés chez cet enfant paraissent s'être développés sur un état alcoolique antérieur, — *alcoolisme chronique*. Chez un adulte, en pareille circonstance, on aurait vu probablement se produire l'ensemble symptomatique qui caractérise le *delirium tremens*. Chez l'enfant, et nous en avons rapporté d'autres exemples, c'est plutôt par des convulsions que se manifeste l'action de l'alcool. L'état de mal convulsif qui a duré trois jours, dans le cas actuel, expliquerait la *sclérose atrophique* (encéphalite) avec *arrêt de développement de tout l'hémisphère droit*, l'atrophie du tubercule mamillaire, du pédoncule cérébral, de la pyramide antérieure, de la moitié de la protubérance, etc., du même côté (fig. 1 et 2). Les convulsions intermittentes, et les symptômes concomitants sur lesquels nous manquons de détails et qui ont porté sur 14 jours, se seraient traduits par la *pachyméningite*, et la *méningo-encéphalite*. Celle-ci, à son tour, rendrait compte des *accès épileptiques* et de la *démence*.

III. Dans notre service, ce sont les *suites cérébrales* de l'alcoolisme que nous observons. Mais l'alcoolisme chez l'enfant de même que chez l'adulte peut porter son action nocive sur les autres organes. M. Lancereaux, dans une intéressante communication à l'Académie de médecine (1), a consigné l'observation de deux fillettes, âgées l'une de 13 ans et demi, l'autre de 14 ans, atteintes de *cirrhose alcoolique* du *foie*. Tout récemment, M. Marfan a fait une bonne leçon clinique sur un *Cas de cirrhose alcoolique chez une fillette de 4 ans* (2), à laquelle, depuis 15 mois, on faisait ingurgiter des liqueurs, du vin, des grogs, etc. Ces faits s'ajoutent à ceux qui ont été rapportés par Tœdten et Wilks, relatifs aussi à la *cirrhose alcoolique* chez les enfants.

Dans un mémoire intéressant de MM. A. Gilbert et L. Fournier, *La cirrhose hypertrophique avec ictère chronique chez les enfants*, basé sur sept observations, l'alcoolisme n'aurait joué aucun rôle. Les auteurs insistent sur l'*arrêt de la croissance*, relevé également par M. Lancereaux. Le volume LII des *Guy's Hospital Reports* contient un mémoire important de M. Fr. Taylor (3), reposant sur trois cas où l'alcoolisme aurait été également absent.

IV. Nous avons vu que la *température rectale* moyenne de l'enfant, d'après les températures prises matin et soir pendant 5 jours, était à peine de 37°2. Cette constatation préalable permettait de se rendre un compte plus précis des *modifications produites sur la température par les accès*. Les notations enregistrées le 5 et le 6 janvier 1896, ont mis en évidence *l'augmentation de la température* sous l'influence des accès : ce qui confirme tout ce que nous avons dit, appuyé sur les faits, depuis 1869.

V. Puisque nous relevons ce qui a trait à la température, répétons que nous avons ici encore une nouvelle démonstration en faveur de l'emploi du *thermomètre* comme moyen de s'assurer de la *réalité de la mort*. La température terminale, qui était de 39°5, est descendue en 12 heures à 18°, température de la salle où était déposé le cadavre.

(1) *Bulletin de l'Acad. de méd.*, oct. 1896.
(2) *Bulletin méd.* du 20 janv. 1897.
(3) *Cases of cirrhosis of the liver in children ; with some remarks on Cirrhosis.*

Ostéosarcome de l'humérus. — Désarticulation interscapulo-thoracique, par André Claisse, interne des hôpitaux.

Le membre supérieur que nous présentons à la Société offre un bel exemple d'ostéosarcome de l'humérus. Les premiers symptômes ont apparu en septembre dernier, chez un homme de 67 ans ne présentant aucune tare antérieure : des douleurs, d'abord sourdes, mais exaspérées par les mouvements apparurent dans l'épaule droite ; augmentant progressivement, elles finirent par rendre tout mouvement impossible. Un gonflement se montre au niveau de la partie antéro-supérieure du moignon de l'épaule, gagne toute la partie supérieure du bras jusqu'à atteindre les dimensions actuelles. D'ailleurs aucune trace de généralisation et bon état général.

Le membre supérieur droit présente une augmentation de volume caractéristique : déformation régulière, en forme de gigot. L'épaule fait une saillie considérable, arrondie, très légèrement soulevée par places, la peau est lisse, tendue, légèrement bleuâtre en quelques points ; elle adhère à la profondeur au niveau de l'épaule. La tumeur présente une consistance égale, dure comme un fibrome, et se délimite bien : elle ne dépasse pas du côté du thorax le bord interne du deltoïde ; en bas elle s'étend, beaucoup moins volumineuse, jusqu'au coude.

Le diagnostic d'ostéosarcome s'imposant, M. Quénu décida d'extirper cette tumeur. La *désarticulation interscapulo-thoracique* fut pratiquée le 19 mars dernier : le néoplasme était irrigué par des vaisseaux dilatés ; la clavicule fut sectionnée à son tiers externe ; enfin *deux ganglions* furent extirpés, chacun du volume d'une noix, accolés contre la paroi thoracique.

La tumeur est recouverte, coiffée par le deltoïde et s'arrête en haut aux insertions de ce muscle : elle est enveloppée d'une sorte de capsule fibreuse qui permet de l'isoler facilement, mais qui est rompue en plusieurs endroits et alors le néoplasme envahit les muscles : la partie inférieure du deltoïde présente en particulier une large plaque d'infiltration. Mais presque partout les tissus environnants sont respectés : les gros vaisseaux et nerfs du bras longent la tumeur sans y adhérer ; les tendons restent normaux jusqu'à leurs insertions ; l'articulation de l'épaule est absolument saine ; la barrière ligamenteuse n'est pas forcée.

Ce néoplasme est formé par un tissu blanc, homogène, de consistance dure, uniforme, sauf deux petits foyers ramollis : il englobe complètement tout le corps de l'humérus, lui formant une gaine de 5 à 10 centimètres d'épaisseur ; la surface osseuse, entièrement adhérente, est rugueuse. Un peu au-dessous de la partie moyenne existe une fracture spontanée, avec destruction osseuse de quelques millimètres, esquilleuse. La section longitudinale de l'humérus montre que la moelle est envahie à partir de ce point sur une étendue de 11 centimètres : elle a un aspect lardacé. La clavicule est absolument saine ; par contre il existe quelques noyaux néoplasiques sur le périoste de la face postérieure de l'omoplate.

Histologiquement, sarcome globo-cellulaire, les ganglions extirpés ont absolument le même aspect microscopique que la tumeur.

Réflexions. — L'évolution de la tumeur a été rapide, ayant acquis un volume considérable en six mois ; l'âge du malade est plus avancé que dans la plupart des cas analogues ; l'aspect, l'encapsulement du néoplasme font penser à une origine périostique, l'envahissement médullaire ayant été secondaire ; nous insistons sur la présence de ganglions néoplasiques, rares dans l'ostéosarcome ; enfin la désarticulation interscapulo-thoracique était la seule intervention possible : elle a d'ailleurs été fort bien supportée.

Fracture du bassin. — Particularités anatomiques, par P. Mermet, ancien interne des hôpitaux.

La pièce que je présente à la Société provient d'un homme de 59 ans, journalier, entré le 3 juillet dernier à l'hôpital Cochin, salle Gosselin, Isolement, n° 5, dans le service de mon maître, M. Schwartz.

Commémoratifs. — Cet individu, assez vigoureux et solide, venait à son entrée à l'hôpital d'être renversé par un fort camion ; la roue de celui-ci ne lui passa pas sur le corps, notre homme eut le temps en partie de l'esquiver. Il fut néanmoins gravement blessé, comme on va le voir, car, pris entre la bordure d'un trottoir et la roue du véhicule, son bassin fut violemment serré par l'agent traumatique contre le plan résistant. La violence paraît s'être exercée à peu près directement d'avant en arrière, le point d'appui étant situé dans la région inguinale gauche.

Evolution clinique. — Les symptômes ne présentaient ici rien de très particulier ; c'étaient ceux de la fracture classique verticale du bassin, avec cette différence que les lésions paraissaient limitées au côté gauche exclusivement.

Le premier jour, les plus dignes d'être notés étaient : une impotence absolue du membre inférieur gauche, moindre à droite, une sensibilité extrême à l'exploration de tout le triangle de Scarpa gauche, dont la partie externe était plus bombée que de coutume, tandis que l'interne était nettement déprimée. A l'inspection, ce qui frappait encore, c'était la rotation externe du membre inférieur, marquée au point que le bord externe du pied reposait sur le plan du lit. Au palper, on percevait nettement de la crépitation osseuse au niveau de l'articulation coxo-fémorale, lors des mouvements de flexion ou de rotation imprimés à la cuisse sur le bassin. Signalons en outre la dépressibilité à la palpation de la branche horizontale du pubis, mobile avec craquements sur le corps de l'os, et l'absence de raccourcissement du membre inférieur gauche à la mensuration. Pas de paralysie, ni d'anesthésie du membre ; pas de troubles urinaires.

En plus de ces symptômes dénotant clairement l'existence d'une fracture de l'arc antérieur de la ceinture pelvienne, le blessé présentait une fracture des 7e et 8e côtes droites sans gravité apparente.

Le lendemain de l'accident, les signes fonctionnels s'amendent un

peu tandis que les symptômes physiques se complètent ; une ecchymose étendue s'est fait jour dans les régions pubienne et scrotale gauches. Le blessé est placé dans une gouttière de Bonnet.

Le 5e jour alors qu'un mieux local se faisait sentir, développement d'accidents pleuro-pulmonaires droits d'origine également traumatique, qui au bout de 8 jours rétrocédèrent en partie. Il restait de l'induration pulmonaire qui entraîna dans la suite de la dilatation bronchique du côté droit.

Le 3 *septembre*, c'est-à-dire exactement 3 mois après l'accident, le blessé était emporté par la tuberculose secondaire à sa dilatation des bronches. On ne percevait plus à cette époque du côté de la fracture du bassin trace de crépitation, la coaptation des fragments paraissait faite.

Examen de la pièce. — L'autopsie montra qu'il n'en était pas tout à fait ainsi ; voici ce que je trouvai.

Les lésions intéressantes portaient sur les parois du bassin ; les viscères pelviens étaient indemnes.

Après l'incision de la paroi abdominale, ce qui frappait immédiatement c'était la coloration noirâtre, ardoisée du péritoine pariétal pelvien et sous-ombilical dans sa portion antérieure gauche. Dans la région obturatrice, il y avait même, sous la séreuse, un hématome collé à la face interne de l'obturateur et du releveur, et faisant bomber légèrement le péritoine en ce point ; le sang avait été fourni par les vaisseaux obturateurs déchirés à leur entrée dans la gouttière sous-pubienne, et dont les tronçons se perdaient dans le caillot. On notait en plus une teinte ecchymotique des deux muscles obturateurs gauches, dénotant une attrition ancienne en partie réparée.

Pas d'autres lésions vasculaires ou nerveuses que celles des branches obturatrices ; le trou obturateur était en partie comblé par un tissu fibro-cartilagineux qui s'étendait de l'ischion au pubis sur une épaisseur de 2 à 3 centimètres, en longeant les branches ascendante et descendante de l'os ; ce tissu représentait le manchon du cal fibreux de la fracture antérieure.

Le bassin enlevé et préparé nous montra tout d'abord un premier trait de fracture sur l'iléon. Ce trait de fracture de 10 centimètres de long intéresse la fosse iliaque interne seulement. Partant de 2 centimètres en dedans de l'épine iliaque antéro-inférieure gauche, il se dirige obliquement en haut et en arrière pour aboutir à la partie moyenne de la crête iliaque à égale distance de l'épine iliaque antéro-supérieure et de la postéro-supérieure.

Du côté du pourtour du trou obturateur, nous trouvons plusieurs traits de fracture, séparant des fragments doués d'une grande mobilité : 1° un premier trait presque vertical, légèrement oblique en bas et en dedans, détache de l'ischion la branche ascendante de cet os ; 2° un second trait à direction transversale, siège sur la branche descendante du pubis, presque à l'union de cette branche avec le corps de l'os, en ce point du rebord obturateur qui est le moins résistant ; 3° un troisième trait de fracture, dirigé verticalement, siège sur le corps du pubis ; il commence en haut à 1 centimètre en dehors de l'épine du pubis, descend sur cet os, le partage en deux portions égales, l'une interne ou symphysienne, l'autre externe

comprenant toute la branche horizontale du pubis ; à sa partie inférieure ce trait de fracture vient tomber à angle droit sur le précédent ; 4° un dernier trait ou pectinéal divise l'éminence iléo-pectinée ; il part en dedans du détroit supérieur à 6 centimètres en dehors de la symphyse, se dirige obliquement en haut, en avant et en dehors, franchit l'éminence pectinéale, se porte ensuite vers la partie inférieure de l'épine iliaque antéro-inférieure, et vient couper le sourcil cotyloïdien à 1 centimètre en dedans de celle-ci ; à partir de ce point le trait de fracture se replie en dedans et en bas, traversant obliquement la partie antérieure de la cavité cotyloïde à 1 centimètre du rebord, et vient mourir dans la gouttière sous-pubienne, rejoignant directement par en haut la crête pectinéale.

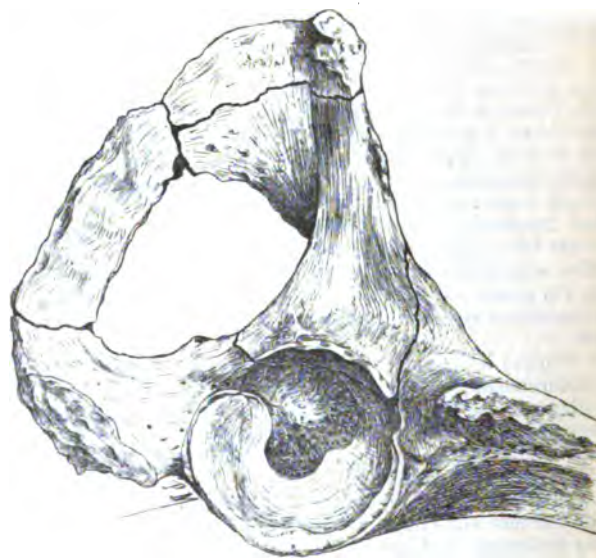

Ces traits de fracture délimitent des fragments dont deux mobiles intéressants à étudier : 1° un petit fragment pubien tient à la symphyse, dont les ligaments ont résisté au traumatisme ; 2° un deuxième fragment situé sur le rebord inférieur du trou obturateur, long de 5 centimètres, comprend toute la branche ascendante de l'ischion et la plus grande partie de la branche descendante du pubis ; légèrement attiré en bas par les muscles adducteurs, ce fragment présentait à chacune de ses extrémités un volumineux cal fibro-cartilagineux qui s'étendait dans l'épaisseur de la membrane obturatrice, et par en haut se continuait avec le cal pubien du fragment supérieur ; 3° ce dernier fragment, le plus volumineux de tous, long de 6 centimètres, comprend toute la branche horizontale du pubis et le rebord supérieur du trou obturateur. Soudé à son extrémité interne, ce fragment est mobile dans l'articulation par son

extrémité cotyloïdienne, le trait de fracture intra-articulaire ne présentant aucun travail de réparation. On note seulement en ces points un épaississement appréciable de la capsule fibreuse de la hanche et une tendance à l'organisation de caillots intra-articulaires.

Réflexions. — Cette fracture de l'os iliaque impose les quelques considérations ci-jointes :

1° *Au point de vue étiologique* il s'agit ici comme direction de l'agent traumatique d'un choc antérieur ou mieux antéro-latéral ; le point d'application de la violence (roue de voiture) paraît avoir été le pourtour du trou obturateur, en bas la branche ascendante de l'ischion, en haut la branche horizontale du pubis.

2° *Au point de vue mécanique* ces deux branches ont cédé ; la partie inférieure du rebord obturateur s'est détachée de l'ischion et du pubis ; la supérieure s'est isolée également du pubis dont les ligaments symphysiens ont résisté et de l'articulation coxo-fémorale entr'ouverte. Quant à l'aile iliaque elle a cédé partiellement au passage de l'agent traumatique ; elle s'est écartée par sa table interne du reste de l'os coxal.

3° *Anatomiquement* il s'agit donc ici d'une fracture unilatérale du bassin, avec cette particularité que, sur l'arc antérieur gauche de la ceinture pelvienne, il existe quatre traits de fracture, et que le fragment mobile n'est pas ici, comme c'est la règle dans les fractures du bassin, la symphyse pubienne, mais le pourtour du trou obturateur.

4° *Quant à la marche* de cette fracture du bassin, notons au 3e mois la présence d'un cal fibreux sur tous les traits de fracture, sauf sur celui passant par l'articulation coxo-fémorale ; il semble que la mobilité articulaire et la présence du liquide synovial aient empêché la consolidation en ce point.

Cysto-épithéliome dendritique de la mamelle, par P. Mermet, ancien interne et P. Faitout, interne des hôpitaux.

Nous venons montrer aujourd'hui à la Société les coupes histologiques d'une tumeur que l'un de nous a présentée dans une des dernières séances (1). Il s'agit au point de vue microscopique d'un épithélioma dendritique ou papillaire du sein, offrant quelques particularités dignes d'être signalées.

Avant d'aborder la description histologique, rappelons les caractères macroscopiques du néoplasme.

(1) P. Faitout, Cysto-épithélioma dans la mamelle. *Bull. de la Soc. anat.*, 1897, 5e série, t. XI, p. 214.

Etude macroscopique. — A la section de la mamelle extirpée, on constate que le couteau a intéressé une poche kystique du volume d'un œuf de poule, située à la partie inférieure de la mamelle, d'où s'écoule aussitôt un liquide brunâtre, séro-sanguinolent, non visqueux ; cette cavité kystique correspond à la partie fluctuante de la tumeur perceptible à la palpation.

La poche est plus ou moins aplatie d'avant en arrière et se développe transversalement dans la glande, dont le tissu noble paraît tassé à la face postérieure. Ce kyste a des parois d'inégales épaisseurs. En avant la paroi paraît formée d'un tissu cellulaire condensé recouvert d'une mince membrane de 2 à 3 millimètres d'épaisseur, de coloration grisâtre, violacée, légèrement fongueuse ou mieux granuleuse ; sur le sein amputé il est possible de mobiliser cette paroi antérieure sur les téguments qui la recouvrent, il ne s'agissait pas à proprement parler d'adhérence de la tumeur à la peau, mais seulement d'un refoulement par surdistension de la poche contre la face profonde de celle-là.

La paroi postérieure du kyste, celle qui repose sur les restes de la glande, est plus irrégulière ; au lieu d'être plane comme l'antérieure, elle est légèrement convexe et présente à son centre une végétation, de forme conique, à base insérée à la paroi, à sommet plongeant dans la cavité kystique. Cette végétation, du volume d'un petit œuf de pigeon, est entourée de quelques bourgeons de moindre importance. Son aspect et sa coloration sont assez particuliers ; à sa base elle présente une coloration gris rosé et son parenchyme se continue avec celui du reste de la glande ; dans sa partie moyenne la coupe de la végétation montre un aspect grisâtre, aréolaire, les cavités étant remplies d'un liquide visqueux, filant ; au niveau de son sommet la végétation offre une teinte noirâtre, ecchymotique et une apparence plus finement réticulée. La surface de la végétation présente une particularité ; elle est granuleuse, mamelonnée, et non franchement villeuse, comme l'indiquerait le nom donné par les Anglais aux tumeurs de cette espèce.

Examen histologique. — Celui-ci nous a en effet démontré que nous avions affaire à un de ces cas, bénins en apparence, d'épithéliomas du sein connus sous le nom de papillaires ou de dendritiques ; la lésion était même ici à sa période de transition, et l'on assistait suivant les points au passage de l'adénome intra-canaliculaire de Labbé et Coyne au cancer dendritique le plus typique.

Cet examen a porté sur des points de la paroi antérieure et de la postérieure, et sur la végétation centrale intra-kystique.

1° *Sur la paroi antérieure* les coupes montrent une paroi kystique, épaisse de 2 à 3 millimètres, constituée par le tissu conjonctif sous-cutané et l'enveloppe de la glande épaissis et tassés. Ce sont des bandes de tissu conjonctif séparées par des cellules plates d'autant plus nombreuses qu'on se rapproche davantage de la surface interne du kyste ; en ce point même elles sont si abondantes qu'elles forment presque à elles seules toute la surface de revêtement.

Cette surface interne inégale, rugueuse, comme mamelonnée, présente par endroits la structure des bourgeons charnus ; elle rappelle de très près celle de la paroi d'un kyste hématique d'une tout autre

nature que l'un de nous (1) a présenté l'année dernière à cette Société. On ne peut justifier cet état embryonnaire de la paroi qu'en faisant intervenir ici un processus réactionnel des cellules conjonctives au contact de l'épanchement sanguin ; nous verrons d'ailleurs plus loin à donner l'explication du fait. Signalons aussi en passant la présence de nappes hémorrhagiques anciennes, de vieux foyers d'hématoïdine ou de globules en voie de régression granulo-graisseuse dans l'épaisseur de cette paroi à quelque distance de la surface libre.

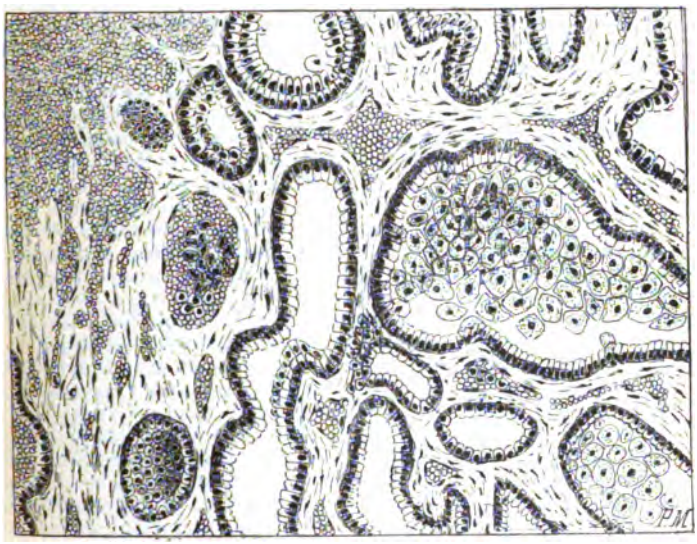

Structure d'une végétation intra-kystique dans les points hémorrhagiques (Verick, obj. 6, ocul. 2).

Du côté de la peau la paroi kystique est en partie recouverte par du tissu cellulo-graisseux sous-cutané, encore assez abondant, dans lequel on voit les fibres lisses dartoïques et les grosses glandes sébacées aréolaires. En tous points la paroi est complètement indépendante des téguments dont elle est séparée par le tissu cellulo-graisseux précité.

2° *La paroi postérieure* du kyste présente à peu près la même structure histologique.

Ici toutefois la surface interne de la poche est moins embryonnaire ; le tissu conjonctif qui la forme a moins proliféré à l'intérieur du kyste. La seule particularité qu'on rencontre est la présence dans

(1) P. Mermet et R. Lacour, Hématocèle traumatique sous-cutanée de la région trochantérienne ; structure de la poche. *Bull. de la Soc. anat.*, 1896, 5e sér., t. X, p. 283.

la paroi kystique d'acini mammaires hyperplasiés et hypertrophiés. Et même à mesure qu'on se rapproche de la végétation qui s'élève au centre de cette paroi, on voit les acini augmenter de volume ; ce sont eux qui soulèvent la face interne de la poche et lui donnent cet aspect bourgeonnant que nous avons signalé.

3° *La végétation intra-kystique* offre la structure de l'épithélioma dendritique de la mamelle le plus typique. On y distingue nettement trois zones d'aspect et de caractère différents suivant la hauteur du point considéré.

A sa base on retrouve l'hypertrophie et l'hyperplasie acineuses correspondant au type classique de l'adénome du sein, même en certains points les culs-de-sac excréteurs sont dilatés.

Tout le reste de la végétation a pris l'aspect villeux, papillaire de l'épithélioma dendritique, mais c'est surtout dans la partie moyenne de celle-ci que ces lésions offrent leurs caractères les plus nets. A un faible grossissement on voit que l'ensemble a un aspect vaguement lobulé ; on distingue ici deux ou trois zones circulaires, limitées extérieurement par une bande de tissu fibreux, tapissées d'épithélium à leur face interne ; ces sections correspondent vraisemblablement à la coupe des canaux galactophores ou d'acini très dilatés. Quoi qu'il en soit, elles sont remplies, comblées par des végétations de volume variable, bifurquées, ramifiées au possible, et qui, en s'anastomosant et se branchant, circonscrivent des alvéoles irréguliers, tantôt arrondis simulant des cavités kystiques, tantôt allongés, ramifiés comme les bourgeons qui les séparent ; l'aspect que présentent ces végétations anastomosées est calqué sur le dessin d'une préparation de M. Cornil reproduit dans le *Traité de chirurgie* (1) ; il rappelle de même de très près certains épithéliomas papillaires de l'ovaire. — A un fort grossissement on constate que les travées qui séparent les alvéoles sont représentées par un mince substratum conjonctif dans lequel serpente parfois un capillaire ; il est vrai que ces vaisseaux se retrouvent plutôt au niveau des nœuds du réseau formé par les bourgeons. A la surface de cette fine charpente conjonctive, on rencontre un épithélium tapissant les cavités intermédiaires. Le plus souvent la couche épithéliale est unique. Elle est alors formée dans les plus petits alvéoles d'éléments cylindriques, assez hauts, dont le noyau est refoulé vers la base de la cellule par un protoplasma clair, légèrement granuleux. Cet épithélium diminue de hauteur dans les grands espaces alvéolaires à mesure que l'alvéole se remplit des produits muqueux et des cellules tombées dans sa cavité ; il s'abaisse et prend l'aspect cubique, le noyau occupant presque toute l'étendue de la cellule. Ailleurs il existe plusieurs couches d'épithélium de revêtement des alvéoles, deux, trois même ; le plus souvent ces couches sont disposées comme ceci : 1° une couche profonde de remplacement, 2° une couche superficielle ou muqueuse, de laquelle on voit les cellules gonflées, dégénérées se détacher. Dans la cavité des alvéoles on trouve en effet des éléments tombés de la paroi, vésiculeux, triplés ou quadruplés de volume, granuleux, en pleine dégénérescence muqueuse ; c'est la masse de ces produits qui donne au contenu des alvéoles cette coloration jaunâtre, ambrée, visible à l'état frais.

(1) *Traité de chir.*, art. Tumeurs épithéliales de la mamelle, fig. 26, 1re édit., 1892, t. VI, p. 277.

La partie superficielle de la végétation, celle qui constitue le sommet du bourgeon conique intra-kystique, offre une structure à peu près identique. Le seul point qui diffère est la prédominance en cette région des vaisseaux tant lymphatiques que sanguins. On voit en effet ici le néoplasme affecter une vascularisation excessive et les cloisons inter-alvéolaires se dédoubler pour laisser circuler dans leur épaisseur les vaisseaux. Ceux-ci, à parois embryonnaires simplement endothéliales, sont extraordinairement dilatés ; ils atteignent çà et là jusqu'à 1 à 2 millimètres et sont visibles à l'œil nu. Leur calibre dépasse ainsi celui de certains alvéoles et leur lumière est bourrée de leucocytes ou d'hématies. A mesure qu'on se rapproche de la surface libre du bourgeon, les vaisseaux augmentent encore de nombre et de volume et se substituent bientôt aux cloisons inter-alvéolaires, forment un véritable tissu angiomateux, puis se rompent par surdistension et remplissent les cavités ou le stroma. Enfin à la surface de la végétation existe une couche de fibrine et de globules rouges, épaisse de 1 millimètre environ, dans laquelle viennent baigner les cellules épithéliales issues des alvéoles sous-jacents.

Réflexions. — Deux points seulement attireront ici notre attention et seront l'objet de quelques remarques : l'un a trait à la forme et aux caractères de la végétation néoplasique, l'autre au kyste dans lequel elle fait saillie.

1° Si on jette un coup d'œil d'ensemble sur cette production développée dans une cavité kystique, on voit ici un bourgeon ramifié affectant à sa base les caractères d'un néoplasme bénin, d'un véritable adénome, tandis qu'à son sommet il prend des allures malignes, tant par le désordre qui procède à l'évolution des végétations secondaires, que par sa richesse vasculaire et son revêtement cellulaire stratifié. Il y a ici la transition la plus insensible entre l'adénome et l'épithéliome. Cette étude histologique nous rend compte de la marche et des symptômes cliniques.

2° La tumeur a évolué dans une cavité kystique ; au fait celle-ci représente simplement une des aréoles du néoplasme dilatée par une hémorrhagie partie d'un des fragiles vaisseaux inter-alvéolaires.

L'épanchement s'est fait jour ensuite par refoulement dans le tissu cellulaire dont les éléments conjonctifs ont proliféré au contact de la fibrine mise en liberté. Voilà ce qui nous explique la présence de vieux foyers hémorrhagiques dans la paroi à une certaine distance de la surface libre ; primitivement ceux-ci étaient à la surface de la poche, puis peu à peu ils se sont trouvés enfouis plus ou moins profondément comme conséquence de la prolifération cellulaire.

AVRIL

—

Séance du 2 avril 1897.

PRÉSIDENCE DE M. LETULLE

Anévrysme de la portion supérieure de l'aorte thoracique ouvert dans le poumon gauche. Hémoptysies multiples. Mort par hémoptysie foudroyante, par ARMAND BERNARD, interne des hôpitaux.

Le nommé B..., maréchal-ferrant, âgé de 65 ans, entre le soir du 13 mars dans le service de M. le Dr Giraudeau.

Il présente comme antécédents des attaques répétées de rhumatisme articulaire.

Depuis six mois il a commencé à tousser et à cracher, expectoration abondante mais sans caractère notable. Il est, depuis à peu près la même époque, facilement oppressé, il a même parfois des palpitations.

Il y a quatre mois, à l'occasion d'une quinte de toux, le malade a eu une hémoptysie rutilante *abondante*, et depuis, à plusieurs reprises, des crachats sanglants très rouges. Depuis trois mois il a beaucoup maigri et a perdu l'appétit.

Trois jours avant son entrée dans le service (10 mars) le malade a une nouvelle hémoptysie abondante, identique à la première, qui se calme pour reprendre trois jours après (13 mars) et le détermine à se présenter à l'hôpital.

Au moment de son arrivée, le malade qui aurait eu le matin même une hémoptysie de près de deux litres, n'a plus que quelques crachats hémoptoïques noirâtres.

A l'examen de la cage thoracique, nous constatons au sommet en arrière et à gauche un peu de submatité, de la diminution des vibrations thoraciques et quelques râles. En avant les signes sont beaucoup plus accentués; à gauche, au sommet, matité complète et l'auscultation révèle l'existence d'un gros souffle qui paraît présenter tous les caractères du souffle caverneux.

Le 14 mars au matin au moment où nous le présentons à notre maître, le Dr Giraudeau, qui nous faisait remarquer la tension et l'irrégularité du pouls, le malade est pris brusquement d'une hémoptysie qui l'emporte sous nos yeux dans l'espace de quelques minutes.

Autopsie. — Immédiatement au-dessus de l'émergence de la sous-clavière gauche, l'aorte présente une dilatation qui à deux travers de doigt au-dessous s'agrandit en une vaste poche anévrysmale, en partie comblée par de gros caillots stratifiés anciens, peu de caillots mous récents. A droite la paroi de cette vaste anfractuosité est constituée par les tuniques artérielles présentant sur leur face interne de multiples plaques calcaires. A gauche, les tuniques artérielles ont complètement disparu et le sac anévrysmal est formé aux dépens du parenchyme du lobe supérieur du poumon gauche, empiétant un peu sur la partie toute supérieure du lobe inférieur ; à ce niveau la paroi de cette énorme caverne est constituée uniquement par une coque de tissu pulmonaire condensé, carnifié, parcouru de cloisons fibreuses. En un point de cette paroi nous avons constaté l'existence d'une fissure à peu près fermée par des caillots récents qui paraît avoir été le point d'issue de l'hémoptysie terminale.

Le lobe inférieur du poumon gauche et le poumon droit tout entier sont absolument sains.

Le cœur ne présente rien d'anormal pas plus que les autres organes.

Réflexions. — Cette observation nous a paru intéressante à présenter, non seulement comme pièce anatomique, mais aussi comme évolution clinique d'anévrysme aortique thoracique et surtout à cause de l'erreur de diagnostic à laquelle on est exposé en pareil cas ; j'avais en effet cru à la rupture d'un anévrysme de Rasmünem dans une caverne tuberculeuse.

Mais s'il n'est pas étonnant qu'un anévrysme de l'aorte thoracique donne naissance à peu de signes fonctionnels ou physiques, et celui-ci en a présenté un minimum ; l'ouverture dans le poumon gauche donnant lieu à des hémoptysies répétées à plusieurs mois d'intervalle, est beaucoup plus rare.

Et nous insistons à dessein sur l'*abondance* des hémoptysies, qui ne permet pas de les confondre avec ces crachements de sang provoqués par les infarctus pulmonaires assez fréquents dans les maladies aortiques et que l'examen des poumons sur la table d'amphithéâtre, nous a d'ailleurs permis d'éliminer.

En outre d'une observation du même genre publiée en 1877 dans le *Bulletin de la Société clinique*, par M. Jean, nous n'avons pu, en compulsant les *Bulletins de la Société anatomique*, en trouver que trois observations qui se rapprochent un peu de celle-ci.

L'une, communiquée en juillet 1876 par MM. Sevestre et V. Cornil, à peu près identique au cas actuel, cliniquement

tout au moins, sinon anatomiquement ; une autre appartenant à M. Campenon (octobre 1872) ; et une troisième enfin beaucoup moins concluante puisqu'il y avait coïncidence de lésions tuberculeuses pulmonaires (Tollemer, novembre 1893).

Cancer de l'ampoule de Vater.

M. Thomas montre des pièces provenant d'une femme de soixante-treize ans, entrée, en mai 1896, à l'infirmerie de la Salpêtrière, pour des troubles digestifs. Au mois de septembre de la même année, apparut un ictère persistant, et la mort survint en octobre, après deux jours de délire.

Autopsie. — On constata une tumeur de l'ampoule de Vater, ayant ulcéré la portion intestinale de ce conduit. Les voies biliaires étaient notablement dilatées, et remplies d'un liquide puriforme. Le foie présentait des lésions d'angiocholite. L'examen microscopique montra que la tumeur était un épithélioma cylindrique.

M. Letulle, se basant sur le siège de l'ulcération, sur le mode de propagation de la tumeur, sur l'envahissement ganglionnaire, pense que, dans ce cas, il s'agit plutôt d'un cancer développé aux dépens de la muqueuse intestinale qui recouvre l'ampoule, que d'un cancer ayant pour origine la muqueuse du canal vatérien.

Incontinence d'urine, cystite, infection urinaire. — A l'autopsie : volumineux calcul de la vessie, pyonéphrose double, par M. Jacobson, interne des hôpitaux.

J'ai l'honneur de présenter à la Société anatomique la pièce que voici, recueillie dans le service de mon maître, M. le Dr Kirmisson, aux Enfants-Assistés.

Il s'agit de l'enfant Kieffer Eugène-Louis, âgé de 10 ans, entré dans le service fin décembre 1896 pour une coxalgie. Nous n'avons pu obtenir aucun renseignement important sur ses antécédents ni sur l'évolution de sa maladie.

A son entrée on constate au niveau de la hanche gauche des signes incontestables de coxalgie d'ancienne date. Les phénomènes douloureux sont très peu marqués. La cuisse est légèrement fléchie sur le bassin.

Dès les premiers jours de son entrée dans le service on remarqua que l'enfant avait une incontinence d'urine absolue et aussi qu'il retenait difficilement ses matières, on s'aperçut également que les urines du malade étaient purulentes. L'examen bactériologique montra qu'elles contenaient une quantité considérable de micro-organismes les plus divers.

Le 20 janvier on soumet le membre malade à l'extension continue pour obtenir le redressement. — Quatre jours après, brusquement l'enfant présente des signes d'infection urinaire et il meurt 48 heures après.

Autopsie. — Coxalgie gauche, mais de tuberculose dans aucun organe.

La *vessie* est complètement remplie par un volumineux calcul sur lequel elle se moule. Ce calcul est allongé et mesure 5 cm. 1/2 de long sur 2 cm. 1/2 de large.

L'*examen chimique* n'a pas été fait pour ne pas déformer la pièce.

Il y a dilatation des uretères et des bassinets et double pyonéphrose.

L'*examen histologique* des fragments du rein nous a montré que la tuberculose devait être complètement mise hors de cause.

Abcès froid ganglionnaire de la cuisse gauche en voie de guérison par crétification du contenu. — Extirpation, par M. Prosper Merklen, interne des hôpitaux.

B... Charles, horloger, 22 ans, entre à l'hospice de Bicêtre, service du Dr Ricard, salle Nélaton, n° 28, le 20 mars 1897.

Le malade auquel se rapporte cet abcès ganglionnaire ne présente rien de particulier dans ses antécédents héréditaires. Il convient seulement de signaler la mort d'une sœur, qui a succombé à l'âge de 8 ans aux suites d'une méningite.

A 5 ans, il a eu un mal de Pott soigneusement traité, et qui a été guéri vers l'âge de douze ans. Aujourd'hui il présente une cyphose dorso-lombaire, et sa colonne vertébrale semble indemne de toute lésion bacillaire en évolution. Jamais de paraplégie pendant son mal de Pott, jamais d'abcès par congestion.

Ce n'est qu'une fois les douleurs du mal de Pott disparues, vers l'âge de 13 ans, qu'il s'est aperçu être porteur d'une tumeur située près de l'angle inférieur du triangle de Scarpa de la cuisse gauche, atteignant le volume du poing. Il affirme que cette tumeur était molle. A cette époque, il consulte à l'Hôtel-Dieu ; on diagnostique abcès froid, mais il se refuse à l'incision qu'on lui propose, sous prétexte que la tumeur est indolore.

Depuis ce moment, il a continué à vivre avec son abcès. Celui-ci diminuait de volume en même temps qu'il devenait de plus en plus dur. Il ne provoquait que des douleurs insignifiantes. Mais à mesure que sa consistance devenait plus ferme, apparaissaient des douleurs d'abord légères, puis assez intenses pour empêcher la marche.

C'est ce qui décide le malade à venir se faire opérer. A l'hospice de Bicêtre, l'examen du malade permet de constater près de l'angle inférieur du triangle de Scarpa du côté gauche une tumeur oblongue, pseudo-fluctuante en haut, crépitante en bas sur une petite surface. Cette crépitation est superficielle, neigeuse, amidonnée, plus sèche que la crépitation des grains riziformes. Sans être très affirmatif, et se basant sur les antécédents du malade, sur les signes physiques de la tumeur et sur son siège, on porte le diagnostic d'*abcès ganglionnaire tuberculeux en voie de crétification*. Le 30 mars 1897, M. Ricard fait une incision au niveau de cette tumeur. Il la trouve mesurant 7 centimètres de long sur 4 de large, de forme ovalaire, adhérente aux tissus voisins, particulièrement à la gaine des vaisseaux fémoraux, dont la dissection ne laisse pas que d'être dé-

licate. Mais il est pourtant possible de l'enlever en totalité. Quatre points de suture ferment la plaie.

Examen de la tumeur. — On se trouve en présence d'un gros ganglion, abcédé depuis longtemps, en voie de crétification. Il est facile de sentir son contenu à travers la paroi relativement mince. On perçoit à la partie inférieure la sensation de crépitation avec les caractères mentionnés plus haut, et on peut prendre entre les doigts des petits grains durs, irréguliers, nombreux, que la pression fait glisser d'une partie de la tumeur dans l'autre.

Celle-ci est incisée sur son grand axe. A l'ouverture, on trouve de la matière caséeuse, blanche, molle, occupant la plus grande partie du ganglion. En bas, existe un amas de petits grains, extrêmement nombreux, de très faible volume, grisâtre, ressemblant à des fragments d'os, à des séquestres expliquant parfaitement la sensation de crépitation perçue avant l'opération.

On est donc bien devant un abcès froid ganglionnaire ancien, en voie de guérison par crétification du contenu.

L'inoculation au cobaye n'a pas été faite, mais l'examen histologique de la paroi sera pratiquée, et on en fera connaître les résultats.

Il était utile auparavant de montrer la pièce dans son ensemble, sans y avoir produit la moindre altération.

M. Letulle fait remarquer que la nature ganglionnaire de cette tumeur n'est pas démontrée et qu'il s'agit peut-être d'un abcès migrateur en voie de guérison.

L'examen histologique sera communiqué dans une prochaine séance.

Séance du 9 avril 1897.

Présidence de M. Letulle

Ulcère perforant de l'estomac avec adhérence au foie. Gastro-entéro-anastomose. Mort, par MM. Tuffier et Dujarrier.

Le malade dont nous présentons les pièces nous avait été envoyé pour des vomissements incoercibles qui quelquefois étaient noirâtres.

Il présentait une petite hernie épigastrique. On lui ouvrit l'abdomen et on trouva des adhérences nombreuses unissant le foie à l'estomac.

Sans chercher à les libérer, on pratiqua la gastro-entéro-anastomose rétrocolique postérieure par le procédé des sutures. Quelques jours après (7 fév.) le malade mourait sans trace de péritonite, mais la culture du sang révéla du staphylocoque.

Autopsie. — En voulant séparer le foie de l'estomac, on produit une perforation de ce viscère siégeant au niveau de la petite courbure près du pylore. En examinant l'estomac par sa face muqueuse on note à ce niveau une perforation arrondie dont les bords adhéraient au foie.

Cette perforation présente un diamètre de 3 à 4 centimètres et le foie qui forme le fond de l'ulcère présente un aspect blanchâtre cicatriciel.

Enfin on note au niveau de la face postérieure la bouche artificiellement pratiquée ; on peut y introduire le bout de l'index ; les sutures ont très bien tenu et la continuité des muqueuses est parfaite.

Migration d'un fil de suture. — Abcès de l'ombilic. — Extraction du fil. — Guérison, par M. Paul Delbet, prosecteur à la Faculté de médecine de Paris.

Dernièrement MM. Duplay et Cazin (1) faisaient connaître un procédé de sutures permettant de n'employer aucun corps étranger dans la cure radicale de la hernie inguinale.

La question des fils de suture, en effet, n'est pas encore complètement résolue.

Le catgut se résorbe souvent trop vite, avant que les parties qu'il est chargé de réunir n'aient eu le temps de contracter des adhérences suffisantes. Il est difficile à stériliser.

Les fils de soie sont solides, mais ils ne sont pas résorbables. Généralement ils s'enkystent et sont bien tolérés. Cependant, il n'en est pas toujours ainsi. Trois fois dans le courant de cette année, j'ai dû extraire, à la consultation de Tenon, des fils de soie de la région inguinale. Ils étaient devenus superficiels et douloureux, bien que n'ayant déterminé aucun phénomène inflammatoire.

Le fil que je présente aujourd'hui à la Société a été l'occasion d'accidents plus sérieux et qu'il m'a paru intéressant de faire connaître.

Mme S..., âgée de 46 ans, de bonne constitution, se présente à la consultation de Tenon. Cette malade porte sur la ligne médiane à 1/2 centimètre de la cicatrice ombilicale, un petit tubercule rouge framboise, gros comme un pois, du centre duquel on fait sourdre par pression quelques gouttes de pus. Cette saillie s'est développée dans les conditions suivantes :

Au mois de janvier dernier, un matin en allant à la selle, la malade éprouve une douleur violente dans la région sous-ombilicale. La douleur était extrêmement vive, à tel point que la malade ne pouvait marcher que pliée en deux et qu'elle dut se coucher pendant quelques heures. Deux ou trois jours après, la malade s'aperçut que son ventre gonflait, le gonflement occupait la partie inférieure de l'abdomen, s'étendant à 5 travers de doigt directement au-dessous, 5 travers de doigt obliquement au-dessous, en bas et à droite de l'ombilic, à 4 travers de doigt à gauche ; il n'y avait pas trace de

(1) Duplay et Cazin, *Semaine médicale*, 1897.

gonflement au-dessus. Le centre du gonflement était occupé par une rougeur ayant une étendue de 2 travers de doigt environ, rougeur dont le maximum se trouvait immédiatement au-dessous de l'ombilic.

La sensation et la gêne des premiers instants s'étant considérablement atténuées, la malade ne souffrait que quand elle toussait.

Les symptômes généraux étaient assez accentués au début. Pendant les 5 premiers jours, la malade présenta des nausées, des saignements de nez, des maux de tête, de la constipation.

En somme la malade a eu un phlegmon assez étendu de la région sous-ombilicale avec péritonisme.

Vers la fin de janvier le phlegmon s'est ouvert spontanément au niveau du point où siège aujourd'hui la fistule ; il s'est écoulé quelques gouttes seulement de pus. Depuis cette époque, le pus a continué à sourdre continuellement par l'orifice et tachait la chemise dans une étendue grande comme une pièce de 5 francs.

Dans ces conditions, il fallait chercher quelle était l'origine de ce phlegmon, quelle était l'étendue de la fistule.

Ma première pensée fut qu'il s'agissait là d'un phlegmon développé autour d'un amas sébacé de la cicatrice ombilicale. En effet, en explorant le trajet avec un stylet, je constatai que ce stylet s'enfonçait obliquement en bas et en arrière à 2 cm. 1/2 de profondeur, qu'il arrivait là dans une poche assez spacieuse dans laquelle l'extrémité du stylet pouvait se mouvoir et dans laquelle il se mettait en contact avec un corps dur et irrégulier. Je fis donc le diagnostic de masse sébacée ayant déterminé un abcès péri-ombilical.

Je fis une incision sur une sonde cannelée introduite jusqu'au fond de la poche.

Après avoir sectionné la peau, le tissu cellulo-adipeux et une couche dense qui me parut être un feuillet aponévrotique superficiel de la région, j'introduis une pince dans la poche et saisis le corps étranger.

A notre grand étonnement, ce corps étranger au lieu d'être un calcul s'est trouvé être un fil de soie plate plusieurs fois noué sur lui-même, incrusté en divers points de sels calcaires.

Voici quelle est l'histoire de ce fil : depuis fort longtemps, cette malade portait une hernie inguinale du côté droit ; au mois d'octobre, cette hernie s'est étranglée : la malade a été transportée immédiatement à Tenon dans le service de M. G. Marchant suppléé par M. Dumoulin ; elle fut opérée par ce dernier immédiatement. Réunion par 1re intention, puis menace de suppuration.

C'est la seule opération qu'ait subie cette malade, il s'agit donc là d'un fil de soie qui a émigré vers l'ombilic et a déterminé par infection secondaire un phlegmon sous-ombilical de la paroi.

Hernie congénitale de l'utérus et des annexes. — Imperforation du vagin, par Félix Legueu, chirurgien des hôpitaux.

En présence d'une imperforation du vagin, la conduite à tenir est subordonnée à l'état anatomique de l'utérus et des

annexes. Lorsque ces organes font défaut, il est inutile de procéder à la résection du vagin, si celui-ci est suffisant. Lorsque l'utérus existe, lorsqu'il n'est pas considérablement atrophié, lorsque les ovaires sont également normalement développés, on peut et on doit tenter l'abouchement du vagin avec l'utérus ; et une observation de Fletcher au moins montre que après cette restauration la grossesse est possible.

Mais il est difficile de définir à l'avance l'état de l'utérus et des annexes, et souvent sur ce point on ne peut faire que des suppositions. Quand il y a des phénomènes accusés de rétention, il est encore aisé de reconnaître que l'utérus est développé, et que les ovaires sont capables de fonctionner. Mais quand les malades n'éprouvent que les quelques phénomènes congestifs qui caractérisent le molimen menstruel, ou quand ces troubles font absolument défaut, il est bien difficile d'affirmer l'état de l'utérus. La palpation abdominale, je le sais, le toucher rectal combiné au cathétérisme vésical peuvent renseigner sur la présence ou l'absence de l'utérus : c'est déjà quelque chose, mais ces moyens d'exploration ne donnent aucun renseignement sur le degré de développement de ces organes, pas plus que sur les malformations irréductibles dont ils peuvent être le siège.

Je me suis trouvé aux prises avec ces difficultés, chez une femme qui, atteinte d'une imperforation du vagin, réclamait la faculté d'être mère. Elle portait en même temps une hernie inguinale congénitale : je me suis servi de cette hernie pour ouvrir l'abdomen et faire l'exploration de la cavité pelvienne. Et j'ai trouvé dans la hernie l'utérus, et les annexes avec des malformations tellement accentuées, que l'abouchement du vagin à l'utérus devenait absolument inutile.

En août 1896, je voyais à l'hôpital Saint-Louis, dans le service de M. Nélaton, que j'avais l'honneur de remplacer, une jeune femme de 18 ans, qui venait consulter pour une malformation vaginale ; des difficultés exclusivement conjugales avaient depuis peu attiré son attention sur une difformité, que rien jusqu'alors n'était venu révéler. Bien conformée extérieurement, elle portait cependant dans la région inguinale gauche une hernie du volume d'une orange, partiellement réductible. Cette hernie, dont l'origine remontait très loin et qui devait être congénitale, contenait des masses irrégulières, et en partie irréductibles, que je pris pour de l'épiploon.

La vulve était normale et bien conformée ; le doigt s'enfonçait dans le vagin à une profondeur de 6 à 7 centimètres. A ce niveau le vagin se terminait en cul-de-sac : il n'y avait pas trace de col utérin. Le

vagin était imperforé, mais son calibre était large, et tout le segment inférieur était bien conformé.

Cette jeune femme n'avait jamais été réglée ; elle n'avait même jamais éprouvé depuis sa puberté de phénomènes congestifs, de malaises, indices d'une fonction ovarienne troublée, et l'exploration bimanuelle de la cavité pelvienne ne nous démontrait rien qui ressemblât à un utérus en situation normale.

Avant de tenter la restauration du vagin, je pensai à utiliser la hernie pour pénétrer dans la cavité abdominale, explorer l'état de l'utérus et des ovaires, et me comporter ensuite pour le vagin comme il conviendrait d'après le résultat de cette exploration. J'étais d'autant plus autorisé à procéder ainsi que je supposais que la hernie inguinale contenait un des ovaires.

Opération le 7 septembre 1896. — Incision oblique dans la région inguinale gauche : je mets à découvert l'aponévrose du grand oblique, et les piliers des inguinaux. Entre eux, se trouve le sac vide de la hernie qui est ouvert.

De suite apparaît un ovaire blanc-bleuâtre, gros comme un œuf de pigeon, j'agrandis l'ouverture, et me rends compte de la situation des organes.

Dans le sac de la hernie sont contenus tout entiers les organes génitaux profonds de la femme. L'utérus, d'abord petit, d'une hauteur de 2 centimètres environ : de chaque côté, soulevant le sac dont ils se coiffent, se voient les deux ligaments larges. L'un d'eux, le gauche probablement, se dirige vers l'épine pubienne gauche et s'y attache après s'être dégagé de la face profonde du sac : il contient une trompe atrophiée, filiforme, oblitérée à son extrémité libre et pas d'ovaire. L'autre est plus développé, il plonge en se rétrécissant dans l'abdomen, où il se perd sur la paroi gauche de l'excavation. Il contient une trompe plus développée que de l'autre côté, mais dont le pavillon est oblitéré, et un ovaire plus volumineux qu'à l'état normal, blanc, lisse et régulier.

Au niveau de l'utérus se détache un cordon, qui plonge sous le péritoine et va se perdre dans l'excavation. J'ai essayé de le suivre, et il m'a semblé, mais je n'oserais l'affirmer, que ce cordon allait sous le péritoine rejoindre le fond du vagin. En introduisant un doigt dans la cavité pelvienne par l'incision inguinale, je me rendais compte que le péritoine faisait un cul-de-sac entre le rectum et la vessie, que les deux organes étaient en contact, et que le doigt d'un aide introduit par le vagin soulevait le cul-de-sac dont la paroi était amincie.

Je pensai à rétablir par un moyen quelconque la continuité du vagin avec l'utérus, mais je voulais au préalable m'assurer que l'utérus était perméable, ainsi que le cordon qui le réunissait à l'utérus. J'incisai donc ce conduit utéro-vaginal dans sa portion extra-péritonéale, et je n'y trouvai ni calibre central, ni diverticule d'aucune sorte. C'était un cordon fibreux plein, dans lequel on ne trouvait rien que du tissu dense.

Il ne fallait plus songer à aboucher le vagin avec cet utérus imperforé. J'aurais pu supprimer tous ces organes inutiles, mais ils ne gênaient en rien, ils étaient facilement réductibles, je n'avais aucune raison de les enlever.

Je terminai donc l'opération en refoulant ces organes sans modi-

fier leurs rapports dans la cavité abdominale, et après avoir réuni le péritoine, je fis la suture des parois du canal inguinal, et la malade guérit rapidement malgré une suppuration superficielle.

Le vagin quoique imperforé était suffisant : je laissai à la dilatation physiologique le soin de le distendre.

Je ne veux pas insister sur les particularités anatomiques de cette variété, rare par son contenu, de hernie inguinale, ni en rechercher la pathogénie. Les malformations étaient multiples, et c'est à l'arrêt de développement du ligament rond du côté gauche qu'est due cette attraction de l'utérus et des annexes dans la région inguinale correspondante.

Je veux surtout mettre en relief l'utilité de la laparotomie exploratrice avant de tenter une opération de restauration vaginale et afin de permettre l'exploration des organes pelviens. Cette opération que des circonstances particulières m'ont amené à pratiquer dans le cas actuel, je crois qu'elle peut rendre des services, comme dans une observation de Gérard-Marchant, pour se rendre un compte exact de l'état anatomique de l'utérus et des annexes, et décider de l'utilité d'une résection vaginale.

Anomalie des péroniers latéraux, par M. Maurice Guibé, interne des hôpitaux.

Chez un sujet masculin disséqué à l'Ecole pratique, nous avons constaté l'anomalie musculaire suivante au pied gauche.

Le groupe péronier latéral était représenté par deux muscles. Le supérieur s'insérait, comme le fait normalement le long péronier latéral, sur la tête du péroné et le tiers supérieur de la face externe de cet os, descendant très bas sur le bord postérieur. Le muscle inférieur avait les insertions normales du court péronier latéral, c'est-à-dire au tiers moyen de la face externe du péroné. Entre les deux passait en avant le nerf musculo-cutané. Aucune insertion musculaire ne se faisait sur le tiers inférieur du péroné.

Rien donc d'anormal à la jambe; mais en continuant la dissection, on remarquait ce qui suit au pied. Au muscle inférieur faisait suite un tendon qui allait s'insérer, large de 1 centimètre, sur la face externe du calcanéum à l'apophyse trochléaire. Quant au muscle supérieur plus superficiel il se terminait par un tendon glissant en arrière de la malléole externe, puis au-dessus de l'apophyse trochléaire et se bifurquant bientôt; une des branches allait s'insérer à la pointe de l'apophyse du Ve métatarsien, comme le fait normalement le court péronier.

L'autre branche de bifurcation s'engageait sous la voûte plantaire dans la gouttière du cuboïde pour aller se terminer sur la partie in-

férieure du tubercule externe de l'extrémité postérieure du Ier métatarsien.

Notons l'existence d'un péronier antérieur fusionné avec l'extenseur commun.

Il est évident que des trois tendons l'un correspond au péronier du V orteil, les deux autres respectivement au long et au court péronier latéral: il s'agissait donc d'une double anomalie : existence d'un péronier du V orteil, ce qui est fréquent, ce péronier par son insertion sur la face externe du calcanéum répondant au peroneus quartus (Ott.) et fusion des deux péroniers latéraux.

Ce qui est intéressant ici, c'est de voir qu'il y a eu non pas fusion du court péronier et du péronier du V, mais substitution de celui-ci à celui-là ; le court péronier ayant été ainsi obligé de se confondre avec le long péronier, sans que d'autre part les insertions de ce dernier muscle aient augmenté d'étendue.

Rein unique, par M. Chassaing (de Clermont-Ferrand).

La pièce est un rein unique découvert sur un cadavre à l'Hôtel-Dieu de Clermont-Ferrand, le 10 mars 1897. J'ai hâte d'ajouter que le corps était dans un état de délabrement tel qu'il ne m'a pas été permis de faire d'observation clinique.

Ce rein était situé sur le côté gauche du sujet. Le côté droit ne présentait pas trace de rein ni de capsule surrénale. La place en était occupée par quelques anses intestinales et une portion du foie qui descendait plus bas qu'à l'état normal.

En forme de pyramide quadrangulaire, à sommet inférieur, cet organe est un beau type de rein *large* et globuleux. Il mesure en effet 11 centimètres de longueur sur 10 centimètres de largeur et 3 centimètres d'épaisseur.

La face antérieure présente 2 sillons profonds qui en occupent les deux tiers internes et la divisent en 3 lobes très nets.

Dans le lobe supérieur on voit déboucher une artère qui provient directement de la face postérieure de l'aorte. Cette artère a été coupée dans la préparation, mais les deux tronçons existent très manifestes.

Le lobe moyen le plus volumineux présente à la partie supérieure une fossette triangulaire où vient s'insérer un prolongement de la capsule adipeuse.

Le lobe inférieur se termine en pointe.

Le bord interne arrondi en haut devient rectiligne en bas au lieu d'être convexe.

L'externe assez large mesurant 35 millimètres, la plus grande largeur du rein présente 2 sillons en forme de V qui se prolongent sur les deux faces.

On ne voit en outre qu'un seul uretère.

Au niveau du hile j'ai rencontré plusieurs ganglions lymphatiques

hypertrophiés. J'en ai laissé un pour mémoire, lequel est suspendu à une branche de la veine rénale.

Pour montrer que l'on a bien affaire à un rein unique j'ai conservé une partie de la veine cave et de l'aorte qui présente à ce niveau et en allant de haut en bas les racines du tronc cœliaque et de la mésentérique et une seule artère rénale.

Des prolongements de la glande sublinguale à travers le muscle mylo-hyoïdien, et de leur rôle dans la pathogénie de la grenouillette sus-hyoïdienne, par H. Morestin.

Le muscle mylo-hyoïdien composé de faisceaux transversaux, parallèles, juxtaposés, forme habituellement un plan charnu ininterrompu.

Mais chez nombre de sujets les faisceaux moins étroitement appliqués les uns aux autres laissent entre eux des points faibles, des lacunes, de véritables solutions de continuité.

A travers ces solutions de continuité la glande sublinguale qui répond à la face supérieure du mylo-hyoïdien envoie fréquemment des prolongements. C'est là le détail sur lequel je désire appeler l'attention ; il s'agit d'un fait presque commun, qu'on peut observer à des degrés divers, une ou deux fois au moins sur dix sujets adultes.

Sans doute tous les anatomistes connaissent ces prolongements glandulaires ; cependant je ne les ai vus signalés dans aucun des mémoires spécialement consacrés à l'étude des glandes sublinguales et dans nos classiques français, il n'y a que le traité de Cruveilhier et Marc Sée qui leur consacre une mention, d'ailleurs fort brève.

Quand on dissèque le mylo-hyoïdien, par sa face superficielle, on voit les prolongements glandulaires faire hernie à travers les interstices du muscle ; ils se montrent sous des aspects variables. Souvent à peine voilés par une lame celluleuse, ils laissent voir à travers cette mince enveloppe leur coloration d'un gris rosé et leur lobulation.

Ailleurs, ils sont masqués d'une épaisse couche graisseuse, graisse en continuité avec celle qui se trouve au-dessus du mylo-hyoïdien : en dissociant cette graisse on y trouve des grains glanduleux et parfois de notables portions de la glande.

Quelquefois à côté de prolongements glandulaires on trouve de véritables hernies graisseuses, pelotons adipeux, de la

couche sus-mylo-hyoïdienne, de l'atmosphère de la glande sublinguale, ayant passé à travers le muscle, comme on voit la graisse sous-péritonéale faire hernie par les trous de la ligne blanche. On peut se demander en présence de cette constatation si dans certains cas ces pelotons adipeux ne constitueraient pas le premier stade des hernies glandulaires et s'ils ne pourraient pas en se développant d'abord entre les fibres musculaires, puis au-dessous, frayer la voie, et attirer une partie de la glande.

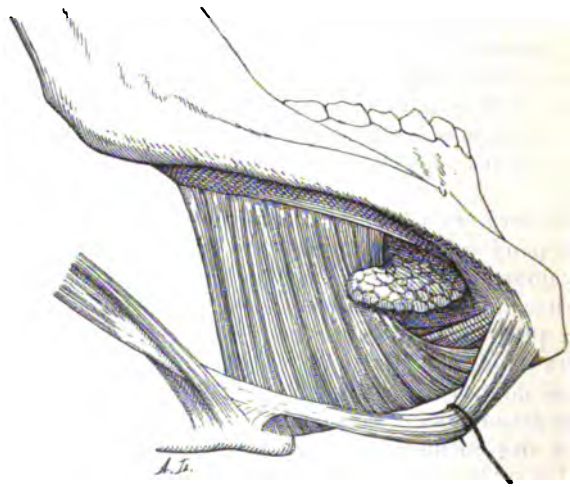

Fig. 1.

Sur certains sujets on trouve de petites glandes indépendantes, situées à la face inférieure du mylo-hyoïdien, que traverse leur conduit excréteur. Elles rappellent, par leur situation vis-à-vis de ce muscle, les glandes molaires plaquées à la face externe du buccinateur. Mais c'est là une disposition rare.

Habituellement le prolongement glandulaire est en continuité directe avec le groupe sublingual.

A peine pédiculé il passe à travers une large baie du mylo-hyoïdien.

Le nombre, le volume, le siège de ces prolongements varient considérablement.

Il y en a parfois trois ou quatre, plus souvent deux qui

peuvent être symétriquement placés ou se trouver à des niveaux différents.

A l'ordinaire un seul est bien développé, il atteint le volume d'un pois, d'une noisette, parfois même il semble que la sublinguale soit comme en prolapsus, tombée presque tout entière au-dessous du plancher mylo-hyoïdien.

Bien que ces prolongements puissent s'observer dans tout l'étendue du mylo-hyoïdien, il y a cependant deux sièges d'élection : 1° tout à fait en avant au voisinage des apophyses Geni ; 2° à la partie moyenne du muscle.

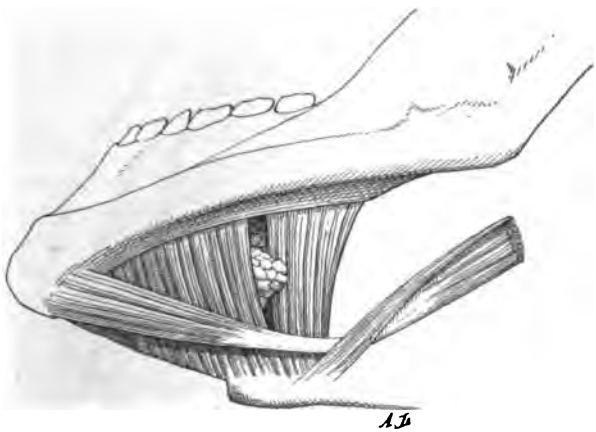

Fig. 2.

Par contre on ne les voit jamais sur la ligne médiane et rarement près du bord postérieur du muscle. Voici des pièces et des figures qui montrent avec netteté ces diverses dispositions.

En insistant sur la fréquence de ces prolongements glandulaires, j'ai eu tout d'abord pour but d'appeler votre attention sur un fait anatomique généralement passé sous silence. Mais là n'est pas le véritable intérêt de la question.

En examinant ces préparations où l'on voit des glandes sublinguales, dont une notable portion est au-dessous du mylo-hyoïdien, il me semble qu'on ne peut se défendre de cette idée, qu'un kyste prenant naissance dans une de ces glandes évoluerait forcément dans les deux sens.

Une grenouillette développée dans ces conditions (quelle

que soit d'ailleurs la manière dont on comprenne le processus intime de la formation de ces kystes salivaires) serait d'emblée une grenouillette en bissac ayant partie au-dessus, partie au-dessous du muscle, et faisant saillie du côté de la bouche, et du côté de la peau. La disposition anatomique est telle qu'il ne pourrait en être autrement.

Cette constatation me paraît donc apporter une certaine lumière dans la pathogénie si controversée des grenouillettes

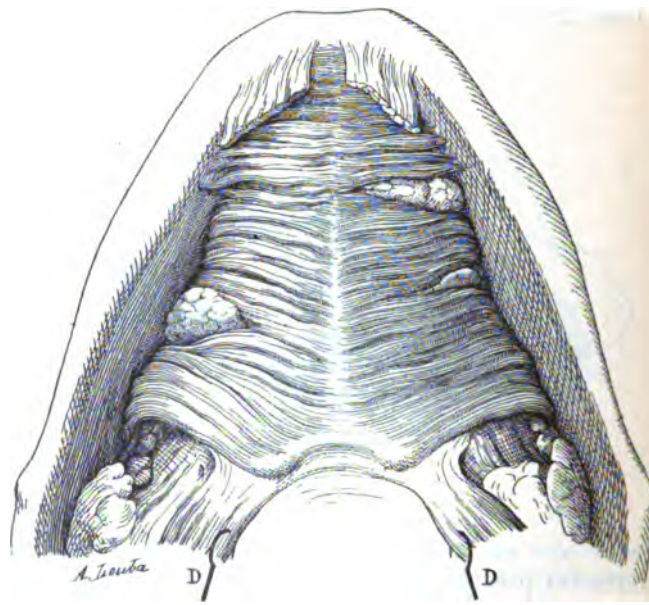

Fig. 3.

sus-hyoïdiennes. On a invoqué pour expliquer ces kystes à physionomie si spéciale la dilatation du canal de Wharton et de la glande sous-maxillaire, la coexistence d'une grenouillette de la sublinguale et d'une autre de la sous-maxillaire, le passage d'un kyste sublingual à travers les fibres du mylo-hyoïdien, cédant à la pression, quand les tissus cicatriciels consécutifs à une opération ou à des ruptures successives opposent du côté buccal une résistance insurmontable au développement du kyste.

Enfin la glande sous-maxillaire accessoire a été rendue responsable de ces grenouillettes à double poche.

Toutes ces explications sont peut-être admissibles dans des cas particuliers, et je n'en voudrais rejeter aucune d'une façon absolue.

Mais cependant, toutes me paraissent moins satisfaisantes que celle qui consiste à faire naître les grenouillettes sous-hyoïdiennes, ou du moins la plupart d'entre elles, aux dépens des prolongements trans-mylo-hyoïdiens de la glande sublinguale.

En 1881, lors de la discussion que provoqua à la Société de chirurgie le rapport de M. Delens sur l'observation de M. Dieu, M. Sée fit remarquer qu'il existait dans l'épaisseur des muscles géniens, de petits prolongements de la sublinguale dont la présence pouvait peut-être servir à éclaircir la pathogénie de la grenouillette sous-hyoïdienne, objet de la discussion. Il ne fit pas alors allusion comme chirurgien aux prolongements mylo-hyoïdiens qu'il avait mentionnés comme anatomiste.

Il est vrai qu'un des points importants du travail de M. Dieu, était le passage du kyste entre les muscles géniens, qu'il aurait constaté au cours de son intervention.

Je dois dire que j'ai vainement recherché dans mes dissections, des prolongements glandulaires entre les muscles géniens ; j'ajoute que j'ai toujours été surpris de ce détail de l'observation de M. Dieu et, sans nier absolument le fait, je me demande s'il n'y a pas eu là quelque erreur, bien excusable au cours d'une dissection opératoire dans une région modifiée par un processus pathologique.

C'est un fait assez souvent signalé que le développement d'une grenouillette sous-hyoïdienne coïncidant avec une récidive d'une grenouillette sublinguale précédemment opérée.

Mais la tumeur sublinguale reste petite, tandis que la sus-hyoïdienne prend de grandes dimensions. C'est dans ces cas qu'on a coutume d'invoquer le processus cicatriciel intrabuccal, formant obstacle et refoulant en bas le kyste. Avec notre manière de voir, cette idée n'est pas inacceptable. Autant il répugne d'admettre qu'une tumeur molle, dont la paroi n'est même pas tendue, puisse forcer un plan musculaire, autant cela paraît simple, quand on admet qu'il existe parfois dans ce muscle de véritables solutions de continuité, les points où précisément il n'y a aucune résistance à surmonter.

Mais on peut encore admettre, et pour ma part j'accepte plus volontiers ou bien qu'un prolongement sous-mylo-hyoïdien n'était pas encore malade et qu'il l'est devenu ultérieurement, ou bien et plutôt que sa lésion avait passé inaperçue pendant le premier stade de la maladie, à cause de son petit volume, et de la difficulté très réelle de l'exploration.

Le canal qui relie les deux poches pouvant être assez étroit, on conçoit que le traitement appliqué au kyste intrabuccal n'ait pas amené la guérison du diverticule sus-hyoïdien.

Inversement quand on lit dans certaines observations que chez un sujet porteur de deux kystes l'un intrabuccal, l'autre sus-hyoïdien, cliniquement indépendants l'un de l'autre, une injection poussée dans l'un a amené la guérison de l'autre, on peut se demander s'il n'y avait pas entre les deux poches quelque obscure communication inappréciable en clinique, mais qui a permis au médicament introduit dans le premier, de diffuser dans le second, ou à l'inflammation de se propager de l'un à l'autre.

En résumé la présence de prolongements glandulaires à travers le mylo-hyoïdien me paraît expliquer le développement des grenouillettes sus-hyoïdiennes ou du moins cette explication, qui repose sur un fait anatomique parfaitement établi et facile à constater, me paraît pouvoir s'appliquer à la majorité des cas.

Dilatation des bronches, par M. Lorrain, interne des hôpitaux.

(*Travail du laboratoire de M. le professeur Raymond.*)

Dans la séance du 5 mars dernier, nous avons eu l'honneur de présenter à la Société un poumon atteint de dilatation bronchique, dilatation occupant tout le lobe supérieur.

Nous apportons aujourd'hui le résultat de l'étude histologique et nous en profitons pour rappeler l'histoire de la maladie et les détails de l'autopsie.

Observation clinique. — La nommée H..., âgée de 48 ans, entre à l'infirmerie de la Salpêtrière, dans le service de M. le professeur Raymond, le 21 février 1897

Elle a été admise à la Salpêtrière en 1892 pour infirmité datant de l'enfance (scoliose à convexité dirigée à droite).

La malade tousse depuis six mois environ, mais elle a toujours pu continuer à aller et à venir. Elle n'a jamais eu d'hémoptysie.

Vers le 15 février dernier elle a ressenti un point de côté à droite :

les jours suivants elle n'a éprouvé aucune amélioration et a dû être admise à l'Infirmerie.

La malade est amaigrie et cachectique. Elle présente un œdème assez marqué des jambes et des cuisses.

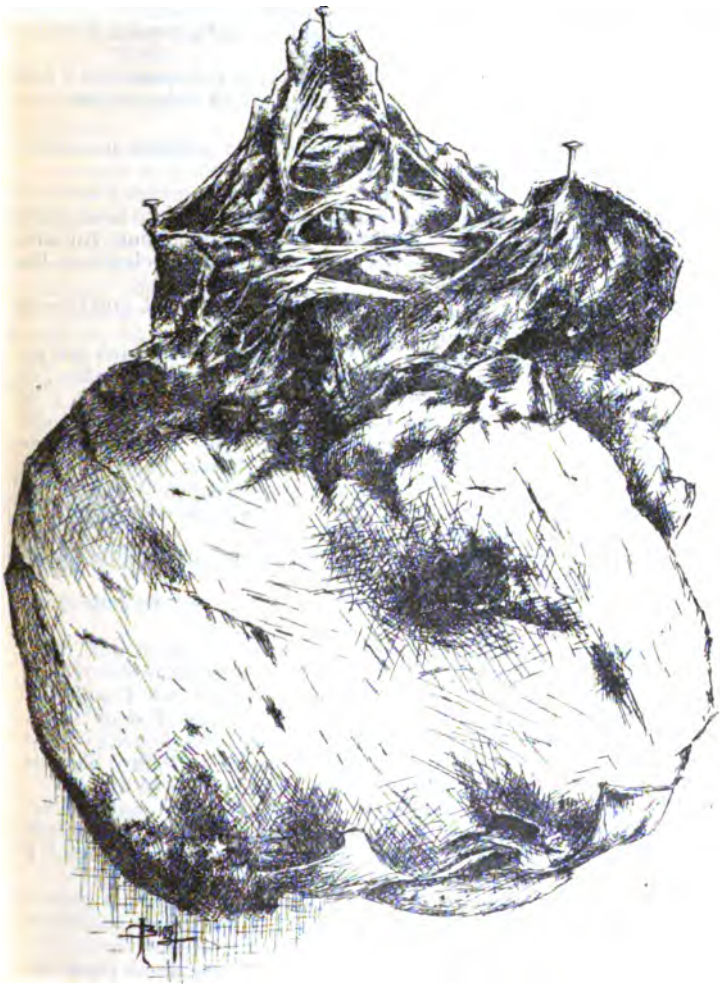

Elle se plaint de souffrir d'un point de côté et de tousser.

L'expectoration est purulente, mais non fétide. Elle est surtout abondante le matin.

(1) Nous remercions vivement M. Bigot, externe des hôpitaux, qui a bien voulu dessiner notre pièce.

A l'auscultation on constate en avant et en arrière au sommet droit un souffle de caractère amphorique, mais on ne perçoit pas de gargouillement lorsque l'on fait tousser la malade. Submatité à ce niveau.

Quelques râles à la base droite. Rien à gauche. La température oscille entre 37°5 et 38°5. Le diagnostic porté est : excavation du sommet droit de nature tuberculeuse probable ou compression bronchique par adénopathie.

Les jours suivants la situation se modifie peu. A partir du 27 février la fièvre devient plus vive et la température s'élève à 39°.

La cachexie augmente.

Le 1er mars, la malade est très affaiblie : elle présente un œdème considérable des membres inférieurs.

Elle meurt à 6 heures du soir.

Autopsie le 3 mars. — Le *poumon gauche* est sain. Congestion légère de la base, un peu d'emphysème du lobe supérieur. Au sommet, petit noyau fibreux qui semble être un tubercule cicatrisé. Pas d'adhérences pleurales.

Poumon droit. — Très adhérent surtout au sommet que l'on est obligé d'arracher en partie.

Le lobe supérieur n'existe, pour ainsi dire, plus en tant que parenchyme pulmonaire. Il est remplacé par une masse jaunâtre, de consistance fibreuse, présentant des bosselures irrégulières à sa surface. En incisant cette masse de haut en bas on tombe dans une sorte de poche multiloculaire, cloisonnée en tous sens, formée de cavités aréolaires de dimensions variables, allant de celle d'une grosse noix à celle d'une lentille. Les cloisons semblent formées de tissu fibreux. Les parois des cavités sont lisses, de coloration gris-rosé et paraissent tapissées d'un épithélium.

Les cavités contiennent un liquide puriforme, jaunâtre, de consistance gélatineuse et visqueuse.

Le lobe inférieur est confondu avec le lobe moyen. Sa consistance est élastique.

A la partie antérieure et moyenne de ce lobe il existe une cavité anfractueuse et irrégulière du volume d'une mandarine environ. Le grand diamètre de la cavité est dirigé de haut en bas. L'aspect est celui d'un foyer de gangrène, mais il n'y a pas d'odeur fétide. Cette cavité communique avec les bronches et présente deux ou trois prolongements. Tout autour le tissu pulmonaire est infiltré d'un pus épais, qui s'écoule lorsque l'on pratique des coupes à ce niveau.

Bronches. — Au niveau du hile, il existe plusieurs ganglions hypertrophiés de coloration noirâtre. Un de ces ganglions, gros comme une noix, est ramolli : il contient une matière caséeuse semblable à du mortier. Une partie du ganglion est calcifiée.

La grosse bronche droite est saine, mais immédiatement après la naissance de la bronche du lobe inférieur il existe un rétrécissement très marqué dans le calibre de la bronche du lobe supérieur. Ce rétrécissement permet à peine d'introduire le manche d'une plume. La paroi bronchique à ce niveau est épaisse et calcifiée. Elle forme une masse dure avec la partie crétacée du ganglion. Immédiatement après ce rétrécissement on tombe dans les cavités bronchiques du lobe supérieur.

Le *cœur* est sain.

Le *foie* est augmenté de volume. Il paraît gras.

La *rate* est normale.

Les *reins* présentent les caractères du gros rein blanc.

Examen bactériologique. — *Examen du pus contenu dans la dilatation bronchique du lobe supérieur.* — Coloration au bleu de Roux, fibrine abondante, nombreux leucocytes, cocco-bacilles très nombreux, de taille inégale, se présentant parfois sous forme de courtes chaînettes. Ces microbes sont décolorés par la méthode de Gram.

Coloration par le Ziehl. Nous n'avons pas constaté de bacilles tuberculeux.

Ensemencement du pus sur gélose. Donne au bout de 36 heures des colonies abondantes, épaisses, étalées, d'apparence visqueuse. Elles sont formées d'un cocco-bacille qui ne prend pas le Gram.

Nous avons pensé être en présence du pneumo-bacille de Friedlander ; mais nous ne saurions l'affirmer. Il n'a pas été fait d'inoculations.

Examen du pus de l'excavation du lobe inférieur. — Coloration au bleu de Roux. Leucocytes abondants : nombreux diplocoques dont la capsule est visible.

Par la méthode de Gram on voit de nombreux diplocoques lancéolés, le plus souvent isolés parfois en courtes chaînettes. Pas d'autres espèces microbiennes.

Coloration par le Ziehl. Pas de bacilles.

Inoculation de quelques gouttes de pus sous la peau d'une souris le 3 mars. La souris meurt le 6 mars. Le sang du cœur contient des pneumocoques. Ensemencé sur gélose il a donné une culture pure de pneumocoques.

Le pus, contenu dans les bronches se rendant au lobe inférieur, contient également de nombreux pneumocoques.

Examen du ganglion caséeux du hile. — Les colorations par le bleu de Roux et par le Ziehl ont donné un résultat négatif.

Un cobaye a reçu le 3 mars sous la peau du ventre 4 centimètres cubes de bouillon stérilisé dans lequel on avait délayé une partie de la matière caséeuse du ganglion. Il n'a présenté ni chancre au point d'inoculation, ni engorgement ganglionnaire, ni amaigrissement. Il a été sacrifié le 7 avril.

Les organes étaient absolument sains.

Histologie pathologique. — *Coupe au niveau de la dilatation bronchique du lobe supérieur.* — Les cavités sont tapissées d'un épithélium cylindrique, semblable à l'épithélium bronchique, au-dessous de la membrane basale il existe une infiltration embryonnaire assez marquée. Les cloisons sont formées par du tissu fibreux infiltré par places de cellules embryonnaires. On distingue dans l'épaisseur des travées fibreuses de petits orifices tapissés d'un épithélium plat. Ces cavités peuvent être considérées comme de petites bronches dilatées, ou bien encore comme un reliquat d'alvéoles pulmonaires.

Il existe un assez grand nombre de petits vaisseaux. Les artères plus volumineuses sont sclérosées.

Il y a peu de fibres musculaires : on ne voit pas de tissu cartilagineux. Nulle part on ne trouve de tubercules.

Des coupes colorées à la thionine ou par la méthode de Gram ne nous ont permis de déceler aucun microbe.

Coupe au niveau de l'excavation du lobe inférieur. — On constate les lésions d'une broncho-pneumonie récente. Par places les alvéoles sont remplis de leucocytes, de globules rouges, et d'un léger réseau fibrineux. A d'autres endroits le tissu pulmonaire est très altéré et présente un commencement de sphacèle.

Mais il existe également des lésions de pneumonie chronique. On constate la présence de traînées scléreuses et un certain degré de dilatation bronchique.

Sur une coupe notamment, on distingue la paroi d'une bronche coupée en long, et reconnaissable aux faisceaux de fibres musculaires lisses coupés transversalement. L'épithélium est desquamé. Il existe une infiltration embryonnaire péri-bronchique assez marquée, et, plus en dehors, une bande de tissu sclérosé. D'autres bronches sont également dilatées et paraissent entourées d'une zone sclérosée.

La *sclérose pulmonaire* paraît donc *surtout marquée autour des bronches.*

Des coupes colorées par la méthode de Gram nous ont permis de voir de très nombreux pneumocoques à l'exclusion d'autres microbes.

Des coupes faites au niveau du paquet vasculaire et bronchique se rendant au lobe inférieur nous ont montré une infiltration leucocytaire péri-bronchique ainsi que la présence de tissu fibreux assez abondant ; il existait du reste une induration marquée à ce niveau sur le poumon frais.

Coupe d'un ganglion hypertrophié du hile. — Le ganglion est infiltré de poussières charbonneuses. Pas de tuberculose.

Coupe du foie. — Dégénérescence graisseuse à type péri-sus-hépatique.

Réflexions. — 1° Le poumon droit est atteint de broncho-pneumonie chronique et de sclérose pulmonaire résultant très probablement d'une infection broncho-pulmonaire ancienne ;

2° Cette sclérose pulmonaire s'est accompagnée d'une dilatation des bronches occupant tout le lobe supérieur du poumon (1).

Le même processus a déterminé un commencement de dilatation bronchique dans le lobe inférieur.

A ce niveau il existe une infection à pneumocoques, infection de date récente, et ayant déterminé un certain degré de sphacèle du poumon ;

3° Nulle part nous n'avons trouvé de tubercules. Il existait il est vrai un petit noyau induré au sommet du poumon gau-

(1) Voir le cas de J. Pottas, *Bull. Soc. anat.*, 1891, p. 376.

che et le ganglion ramolli du hile avait bien l'apparence d'un ganglion tuberculeux: mais de ce que nous ne connaissons pas la nature de ces lésions il ne s'ensuit pas qu'elles soient tuberculeuses. En tout cas l'examen microscopique, la recherche des bacilles, l'inoculation au cobaye ont donné des résultats négatifs.

En résumé il s'agit ici d'un cas de sclérose pulmonaire ayant succédé vraisemblablement à une infection broncho-pulmonaire ancienne, s'étant accompagné de dilatation des bronches et sur laquelle est venue se greffer dans les derniers temps une infection à pneumocoques.

Tumeur du prépuce. Ablation. Guérison, par le Dr Maurice Péreire, assistant de consultation de chirurgie.

Le nommé F... Léon, 40 ans, menuisier, né à Versigny (Aisne), se présente le 1er avril 1897 à la consultation chirurgicale de l'hôpital Bichat.

Ce malade porte sur la partie inférieure du prépuce une tumeur arrondie du volume d'une grosse noix.

Au toucher cette tumeur est rénitente, paraissant soulevée par un liquide épais, elle n'est nullement transparente ; elle ne présente ni bosselures, ni nodosités. La peau souple, glisse sur elle sur toute son étendue ; cette peau est rouge à la portion la plus inférieure de la tumeur et sur sa face postérieure ; elle est parsemée de squames épidermiques blanchâtres dues sans doute à des applications médicamenteuses. Le pédicule de la tumeur est formé par les replis préputiaux et présente une largeur de trois centimètres. A la partie médiane de ce pédicule se trouve une bride verticale saillante qui est une expansion du frein et qui présente une longueur de deux centimètres et demi. Cette bride verticale divise le pédicule en deux loges, comparables à deux nids de pigeon. La loge droite n'offre rien de particulier. La loge gauche, au contraire, présente trois rainures appréciables à l'état de flaccidité normale de la verge, et augmentant par la tension du prépuce sous l'influence de la traction de la tumeur.

La peau qui recouvre la tumeur ainsi que celle du pédicule sont sillonnées de veinules bleuâtres assez apparentes.

Le malade est porteur de cette tumeur depuis sa naissance. Elle était du volume d'un pois, puis avait augmenté de volume et était devenue, en 1894, grosse comme une noisette. Depuis 1896 son volume s'est accru progressivement et on peut la comparer actuellement à une grosse noix. Depuis six mois, elle est restée absolument a l'état stationnaire. La peau qui la recouvre est sujette à s'excorier, surtout sous l'influence du coït ; il y a cinq jours elle fut le siège de démangeaisons si vives que le malade appliqua sur elle une pommade camphrée ; c'est depuis ce moment qu'il a remarqué la desquamation de cette surface cutanée.

Le malade est marié ; il a deux enfants. Il ne présente aucune tare héréditaire ni acquise.

Dans sa famille, personne n'a eu de tumeur comparable à celle qu'il présente. Il est robuste, bien constitué et n'a eu comme maladie antérieure que quelques douleurs articulaires survenues il y a quatre ans, qui ne l'obligèrent pas à s'aliter et pour lesquelles il fut soigné à la consultation médicale de Bichat.

La tumeur n'augmente pas de volume pendant l'érection ; mais elle le gêne considérablement dans l'accomplissement de ses devoirs conjugaux ; et c'est pour cela surtout qu'il demande à en être débarrassé.

Toutes les précautions aseptiques habituelles prises, j'anesthésie

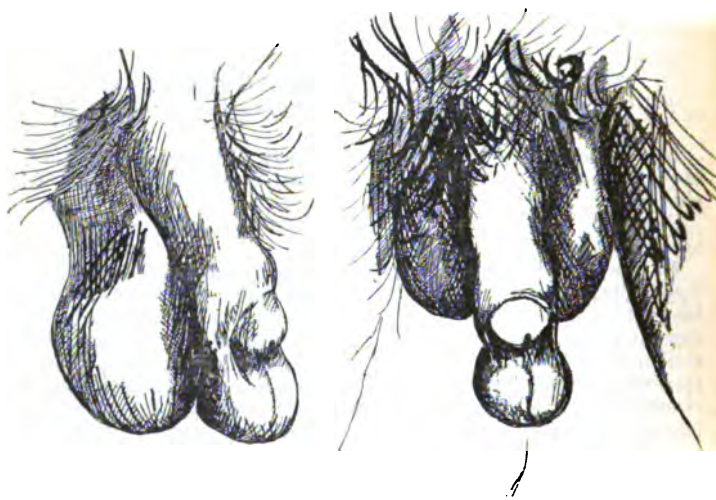

Fig. 1. Fig. 2.

le pédicule de la tumeur avec la solution de cocaïne à 1/100, et j'enlève la tumeur sans toucher à la peau qui la recouvre. Un surjet au fil de soie est appliqué sur les lambeaux préputiaux et un pansement à la gaze stérilisée constitue tout le pansement.

Le malade est revu les jours suivants. La guérison est complète le 8 avril ; mais par précaution, les points de suture ne seront enlevés que dans deux jours.

Réflexions. — C'est cette tumeur du prépuce que j'ai l'honneur de présenter à la Société anatomique. L'examen histologique confié à M. le Dr Pilliet sera donné ultérieurement.

Avant toute chose, j'ai tenu à insister sur la rareté de ces tumeurs. Macroscopiquement celle-ci ressemble à un kyste soit sébacé soit dermoïde. Le professeur Terrier à qui j'ai

eu l'occasion de la montrer hier soir pencherait vers cette dernière hypothèse.

Il a observé des kystes dermoïdes du raphé scrotal ; mais n'en a jamais vu au niveau du prépuce.

Dans le *Dictionnaire de Dechambre*, les fibromes et les lipomes du pénis sont signalés comme des exceptions.

Dans le *Traité d'anatomie pathologique* de Cruveilhier, t. III. p. 334, il est question d'une tumeur trouvée sur la verge d'un cadavre ; elle avait le volume et la forme d'un petit œuf de poule : la peau ayant été incisée, on vit un kyste formé dans le tissu cellulaire lâche qui se trouve entre les membranes cutanée et muqueuse du prépuce. La matière contenue, qui était solide, put s'enlever en masse. Elle était recouverte par une couche blanche et grasse qui avait l'odeur de l'humeur sébacée que fournissent les follicules du gland. « Il est infiniment probable, ajoute Cruveilhier, que ce kyste avait son siège non dans un follicule sébacé de la peau, mais dans un de ceux du feuillet mi-cutané, mi-muqueux, qui constitue la membrane interne du prépuce. »

La même opinion a été exprimée par Fano (*Gaz. des hôpitaux*, 1867), qui a relaté deux observations de kystes sébacés sous-préputiaux. Dans ces deux cas, il s'agissait d'enfants de trois ans et de vingt-six mois ; chez ce dernier, il n'existait pas moins de six tumeurs dont le volume variait de celui d'un grain de millet à celui d'un haricot.

Myocardite chronique. Infarctus rénal.

M. Rabé revient sur la présentation qu'il a faite à une séance antérieure (1).

Examen microscopique. — Des morceaux du rein malade ont été prélevés en différents points, fixés dans le formol et montés dans la paraffine, puis colorés à l'éosine et à l'hématéine.

L'examen microscopique révèle les lésions de l'infarctus récent : de grands départements de nécrose ischémique ; aucun des éléments anatomiques, ni le protoplasma, ni les noyaux, ni le tissu interstitiel n'a pris les colorants. Ces zones de décoloration sont interrompues par places, mais sans ordre, par des ilots de congestion capillaire intense ; les vaisseaux sont dilatés, turgescents, bourrés de globules sanguins ; les bouquets capillaires, au niveau de certains glomérules manifestement plus volumineux que les autres, sont gonflés, au point de faire éclater la capsule de Bowmann ; on ne distingue qu'une masse jaunâtre homogène, le tissu interstitiel disparaît,

(1) Voir *Bull. Soc. anat.*, mars 1897, p. 236.

les parois des capillaires ne sont plus visibles. Cette réplétion vasculaire est très développée sur les fragments détachés à la périphérie, indiquant bien par là qu'elle est due aux voies de suppléance artérielle. Mais certaines régions, composées uniquement de tubes collecteurs, présentent les mêmes lésions de congestion ; l'affluence des globules sanguins est telle, qu'on ne distingue plus les tubes, des espaces interstitiels, même des vaisseaux, peut-être même y a-t-il apoplexie.

Au niveau des glomérules restés à l'abri du reflux sanguin, les lésions de sclérose sont peu marquées, les artères ont leurs parois un peu épaissies.

Le tronc de l'artère rénale ne présente rien de particulier à signaler : c'est un vaisseau à parois scléreuses et épaissies dont la lumière est oblitérée par un caillot, formé de stratifications fibrineuses, englobant dans leurs mailles des cellules migratrices. Il n'y a pas de prolifération de l'endartère, pas de tendance à l'organisation du caillot.

Le caillot intra-auriculaire montre une structure analogue à celle de l'embolus.

Épithélioma et leukokératose bucco-linguale,

par MM. Et. Cestan et Aug. Pettit.

Les relations étroites qui unissent les leukokératoses bucco-linguales à l'épithélioma, ont été, dès longtemps, signalées au point de vue clinique par J. Moore Heligan (1872), Hulke (1868), Paget et Morris (1882) en Angleterre ; par R. Weir (1875), Lann et Lydston (1854) en Amérique ; par Schwimmer, Hedopil (1876), Neumann (1879) en Allemagne ; en France enfin par Trélat (1868-1875), Debove (1873), Lailler (1877), Mauriac, Merklen, Vidal, Fournier, Besnier, Labadie (thèse de Bordeaux, 1884), Bérard, Reclus, etc.

Mais l'étude histologique du processus de transformation est de date beaucoup plus récente, car les premières recherches de Schwimmer, Neumann, Hedopil, Debove doivent aujourd'hui être infirmées ou paraissent insuffisantes. C'est aux remarquables travaux de Leloir (*Bull. Soc. anat.*, 1883, *Arch. de Physiol.*, 1887), de Perrin de Marseille (1887-1895), de Le Dentu (1894-1895), à ceux de Wierenga (th. de Leyde, 1894), de Bradenigo, de Stanziale (1894), de Pilliet et Riche (1896) que nous devons les quelques notions précises actuelles. Monod de Bordeaux, Pichevin et Pettit pour la muqueuse vulvo-vaginale, Hallé pour les voies urinaires sont venus avec des faits nouveaux compléter le dossier déjà volumineux des épithéliomas leucoplasiques.

Si la transformation maligne des plaques blanches est admise sans conteste comme fréquente, on discute encore sur la nature même de cette transformation. Sans entrer dans de longs détails, disons seulement que deux opinions sont en présence. Pour Trélat et Leloir, l'épithélioma est un simple accident de la leukokératose, tandis que pour Besnier et Doyon, Perrin, Stanziale, Le Dentu, la dégénérescence cancroïde est, pour ainsi parler, fonction de la leucoplasie, reliée à elle par des rapports directs. On a invoqué de part et d'autre des raisons cliniques de fréquence et de siège trop élastiques pour être décisives et des arguments histologiques beaucoup plus importants.

Pour Leloir, la leucoplasie typique est caractérisée essentiellement par une hyperkératinisation marquée, avec apparition de cellules à éléidine. Or d'après ce même auteur, l'épithélioma ne débuterait jamais au niveau des surfaces hyperkératinisées, c'est-à-dire franchement leucoplasiques, mais au contraire sur des régions dékératinisées par ulcérations ou fissures desquamatives. Cliniquement d'ailleurs, l'épithélioma se montrerait aussi plus fréquemment aux abords des plaques que sur les plaques elles-mêmes. Ainsi pourrait-on dans cette marche vers le cancer, distinguer trois stades successifs : 1° leucoplasie, c'est-à-dire hyperkératinisation ; 2° desquamation, exulcérations, fissures, c'est-à-dire dékératinisation ; 3° production de saillies papillomateuses et d'épithélioma. Les rapports seraient donc indirects.

Dans le camp adverse, Besnier et Doyon font remarquer justement la fréquence toute particulière de l'épithéliomisation dans les leukokératoses opposée à sa rareté dans les glossites simples (eczéma) ou spécifiques (syphilides, léprides, scrofulides). Mais Stanziale (*Giorn. ital. delle mal. Ven.*, décembre 1894, p. 538) et Le Dentu (*Rev. de Chir.*, décembre 1896, p. 921) sont venus apporter des preuves plus péremptoires.

Le premier, sur quatre malades, a constaté très nettement au sein de couches hyperkératinisées, bordées de cellules à éléidine, un certain nombre d'éléments plus ou moins ovoïdes, arrondis, piriformes ou irréguliers, formés d'une membrane réfringente à double contour, avec substance homogène finement granuleuse, occupant toute la cavité, et en tout semblable aux globes épidermiques.

Le professeur Le Dentu a publié dans un important mé-

moire, une observation où l'examen histologique montra à l'un de nous la même présence de globes épidermiques évidents au milieu de cellules cornées.

Et de ces faits, l'on peut conclure avec lui que si l'épithélioma est souvent précédé, comme le veut Leloir, de dékératinisation avec infiltration cellulaire, la même transformation maligne se peut faire aussi au milieu et au-dessous des couches cornées, que les rapports entre la leukokératose et l'épithélioma méritent attention et sont plus intimes qu'on ne l'avait dit encore.

A côté de cette dégénérescence épithéliomateuse franche, il faudrait placer certains cas de papillomes leucoplasiques dont le classement est encore à faire, bénins pour les uns, à cheval sur le cancer pour d'autres, mais que la clinique et l'histologie montrent capables ici d'une marche indéfiniment stationnaire, là d'envahissement rapide.

Schwimmer, Wagstaffe (1875) ont signalé un cas de papillome bénin, sans extension ni récidive. M. Reclus nous a dit en avoir opéré trois, tous restés guéris ; M. Le Dentu a vu deux cas analogues et tout récemment Pilliet et Riche (1896) ont décrit un papillome leucoplasique : cliniquement suspect, histologiquement bénin.

Mais en dehors de cette variété, l'on doit en accepter une autre plus grave, acheminée vers l'épithélioma, ou franchement épithéliomateuse. Vidal (*Union médicale*, 1883) admet que le papillome corné confine à la transformation cancéreuse, qu'il en est ordinairement le début, ou tout au moins le degré intermédiaire. Perrin et Marfan (1885), Le Dentu (1886) ont montré qu'une simple plaque papillomateuse d'aspect rassurant, pouvait déjà présenter au microscope une véritable dégénérescence cancroïdale. Il faudrait donc admettre des papillomes bénins, des papillomes suspects, des épithéliomas francs.

Les hasards de la clinique, la bienveillance de nos maîtres MM. Le Dentu et Reclus et de M. Perrin de Marseille, l'amitié de nos camarades Bigeard, Langlet et Durrieu nous ont permis de rassembler en un court laps de temps 12 observations de leucoplasies bucco-linguo-labiales plus ou moins dégénérées, et dont nous avons pratiqué l'examen histologique.

Nous passerons sur l'histoire clinique que nous nous réservons de publier longuement pour nous borner aux résultats microscopiques obtenus.

Nous classerons nos faits en 3 groupes : leucoplasies simples ; leucoplasies suspectes ; leucoplasies franchement dégénérées.

Dans le premier, nous ne pouvons ranger qu'un fait dû à M. Perrin. Il s'agit d'une leucoplasie de la joue non ulcérée. Cette pièce est remarquable par l'hyperkératinisation exagérée de l'épiderme ; en certains points l'épaisseur de ces formations cornées atteint en effet 0,7 millimètres. Leur surface est irrégulière, dentelée, hérissée de prolongements divers. Sur les bords de la pièce, là où les lésions leucoplasiques s'étendent, les coupes montrent des papilles irrégulières, mais un corps de Malpighi assez bien limité. Néanmoins les cellules qui le constituent ainsi que celles qui sont situées dans les couches sus-jacentes, présentent des altérations nucléaires. Le noyau est représenté par une masse compacte rétractée.

Les cellules de la couche à éléidine forment quatre rangées de gros éléments bourrés de gouttelettes d'éléidine ; au-dessus se trouvent les couches d'éléments kératinisés qui ont ici un faible développement.

Dans les portions centrales au contraire, l'épaisseur de ces dernières est considérable, elles affectent sur les coupes l'aspect d'une substance réfringente, irrégulièrement creusée d'espaces libres surtout dans les portions les plus superficielles.

Dans ces régions, la couche à éléidine ne se montre plus avec la même netteté. Les cellules sont en général éparses dans la partie inférieure de la couche cornée. Elles sont plus ou moins altérées et peuvent se présenter soit comme des éléments avec une structure cellulaire encore reconnaissable, soit comme des gouttelettes d'une substance se distinguant nettement de la masse kératinisée environnante par leur coloration intense, à la suite de l'emploi des teintures. Le derme est feutré et infiltré de cellules embryonnaires.

C'est donc un exemple typique de leukokératose simple.

Dans le second groupe des leucoplasies suspectes, nous classons trois observations, deux dues également à M. Perrin, l'autre personnelle. La première a trait à une ulcération leucoplasique de la lèvre inférieure ; mais ici les coupes pratiquées montrent simplement un tissu kératinisé présentant une structure compacte dans ses parties profondes et alvéolaire dans ses parties superficielles. Le microscope ne peut

ni infirmer, ni confirmer le diagnostic clinique d'une leucoplasie sans doute trop avancée ; mais il peut affirmer en tout cas qu'il n'y a pas de cancer. Notre fait personnel opposé à celui-ci au lieu d'une ulcération cliniquement suspecte, histologiquement innocente, concerne un papillome corné d'aspect bénin et que l'histologie aurait tendance à considérer peut-être comme dangereux pour l'avenir. Sur les coupes, ce papillome montre un développement exagéré des papilles et une hyperkératinisation de toutes les couches épidermiques qui finissent par former un revêtement corné à la superficie. Le corps de Malpighi ne présente plus de démarcation bien nette vis-à-vis du derme et les cellules embryonnaires qui ont envahi ce dernier s'insinuent franchement entre les cellules épidermiques profondes. Les lésions actuelles constatées relèvent donc encore de l'inflammation seulement, mais le trouble apporté déjà dans l'orientation de la couche de Malpighi, permet peut-être d'émettre quelques réserves sur le sort ultérieur qu'eût subi ce petit néoplasme si on lui avait permis d'évoluer à son aise.

Nous sommes confirmés dans cette opinion par l'étude de la pièce suivante, due à l'obligeance de M. Perrin.

Il s'agit d'une leucoplasie linguale présentant une nodosité suspecte, à bon escient, comme on le verra plus loin par l'histoire du malade. Les lésions présentées consistent pourtant uniquement en des altérations leucoplasiques de date relativement récente. Les couches superficielles sont kératinisées mais ce processus n'atteint pas ici une grande intensité. La couche à éléidine comprend trois à quatre rangées de cellules volumineuses de forme polyédrique renfermant un noyau plus ou moins altéré et un corps cellulaire bourré de gouttelettes d'éléidine. Parmi les cellules comprises entre le corps de Malpighi et la couche à éléidine, un certain nombre présentent des altérations manifestes : le protoplasma s'est condensé à la périphérie sous forme d'une sorte de capsule, le noyau ratatiné se montre comme une masse compacte sans structure distincte et se colore énergiquement par les teintures histologiques, les portions intermédiaires sont au contraire absolument transparentes et ne fixent pas les colorants. Le corps de Malpighi n'est plus en aucun point nettement séparé du derme. En général, la place qu'il occupe normalement est envahie par des cellules de petite taille, presque exclusivement constituées par un noyau ; ces éléments embryonnaires forment des amas compacts dans le derme et s'infiltrent entre les fibres musculaires sous-jacentes. En somme on peut noter du côté de l'épiderme : l'hyperkératinisation, l'hypertrophie et la multiplication des couches à éléidine, l'irrégularité et l'accroissement de volume des prolongements épidermiques, enfin l'absence de limites nettes entre le derme et le corps de Malpighi ; du côté du derme et du tissu musculaire, une infiltration embryonnaire manifeste. Nulle

part d'ailleurs il n'existe de tissu épithéliomateux nettement constitué.

Ce cas peut histologiquement être rapproché du précédent dont il reproduit les mêmes signes inflammatoires, le même trouble apporté dans la limitation de la couche de Malpighi, et aussi la même absence de dégénérescence cancéreuse vraie. Et cependant malgré cette bénignité microscopique apparente, que de réserves à faire, lorsqu'on sait que la pièce a été enlevée sur un malade déjà opéré une première fois pour un épithélioma leucoplasique net, avec dégénérescence ganglionnaire. Voici du reste l'examen de cet épithélioma, avec lequel nous entrons dans notre troisième groupe de leucoplasies malignes.

Il s'agit d'une tumeur ulcérée de la langue survenue sur des plaques leucoplasiques datant de plus de 40 ans. Des coupes sont pratiquées de façon à intéresser la totalité de la pièce. Sur un des bords, l'épiderme est le siège d'altérations leucoplasiques manifestes qui sont bientôt remplacées par du tissu épithéliomateux.

1° *Altérations leucoplasiques.* — A un faible grossissement, deux faits attirent l'attention : l'hyperkératinisation des couches superficielles de l'épiderme, l'irrégularité et l'exagération des prolongements interpapillaires. Toutes les couches épidermiques situées au-dessus de la couche à éléidine sont transformées en une série de strates kératinisées, parsemées de noyaux, d'autant plus altérées qu'on se rapproche davantage de la superficie. L'ensemble de ces formations a une hauteur de 100-120 μ. La couche à éléidine est discontinue, formée de grosses cellules polygonales mesurant 30 à 35 μ de longueur et comprenant 4-5 rangées, parfois même un plus grand nombre. Dans ces derniers éléments, le noyau est toujours plus ou moins altéré et dans les plus âgés on ne peut plus en retrouver de traces. En revanche, le protoplasma est rempli de granulations fixant énergiquement les teintures nucléaires et qui ne sont autres que des gouttelettes d'éléidine.

2° *Altérations néoplasiques.* — Les papilles ont perdu leur régularité normale; l'épiderme envoie dans le derme une série de gros mamelons irréguliers. Sur un des bords de la pièce, le corps de Malpighi est encore nettement limité du côté du derme, mais bientôt toute démarcation nette entre ce dernier et le tissu conjonctif fait complètement défaut ; des cellules embryonnaires font irruption dans l'épiderme et bouleversent les couches profondes ; un peu plus loin on constate l'existence de globes épidermiques ; en certains points enfin, le tissu normal est en totalité remplacé par des masses néoplasiques dont un certain nombre proviennent des prolongements intradermiques qui ont proliféré. Le derme est feutré et rempli d'un nombre considérable de cellules embryonnaires.

Un ganglion lymphatique sous-maxillaire enlevé simultanément présente une dégénérescence épithéliomateuse incontestable. Une épaisse capsule fibreuse limite, à la périphérie, une masse essentiel-

lement constituée par de petites cellules arrondies dont le diamètre mesure en moyenne 5 μ.

Les six autres pièces que nous avons pu examiner et dont l'histoire clinique est des plus nettes, présentent des altérations épithéliomateuses manifestes, mais trop avancées le plus souvent pour que nous ayons pu suivre avec fruit la transformation de la leucoplasie en cancer.

L'une a trait à un cancroïde de la lèvre inférieure, encore entouré d'une auréole blanchâtre épaissie ; une deuxième à un épithélioma de la langue étendu aux piliers et au voile, accompagné aussi d'une leucoplasie franche de la langue et de l'isthme tout entier ; les autres rentrent dans les faits plus communs d'épithélioma lingual avec leukokératose. Pour éviter d'inutiles redites, nous passerons sur les résultats de l'examen histologique qui n'a offert rien de particulier et a révélé seulement l'existence de lésions anciennes de leukokératose plus ou moins reconnaissable à côté d'altérations épithéliomateuses étendues. Nous insisterons seulement sur une pièce que nous devons à la bienveillance de notre maître, M. Le Dentu, parce qu'elle est un exemple du processus de dégénérescence autour d'une fissuration, sur lequel Leloir a longuement insisté. Sur cette pièce, et à la périphérie, il existe une augmentation de volume des prolongements épidermiques et une hyperkératinisation des couches superficielles de l'épiderme. Le corps de Malpighi est encore nettement délimité, et l'on constate simplement des ilots de cellules embryonnaires au voisinage de ce dernier. Cette structure reste sensiblement la même jusqu'en un point occupé par une dépression irrégulière : sur les pourtours de cette anfractuosité, l'épiderme a franchement proliféré et forme des masses considérables constituées par du tissu épithéliomateux et des globes cornés ; au delà l'épiderme a complètement subi la dégénérescence cancéreuse. Le derme et le tissu musculaire sont remplis de cellules embryonnaires qui s'insinuent entre les faisceaux.

En somme, toutes les pièces que nous avons examinées et qui se rapportent à des stades quelque peu avancés de la transformation leucoplasique, ont présenté des signes manifestes de la dégénérescence épithéliomateuse ; c'est seulement sur les tissus où la leukokératose était de date récente que le processus leucoplasique ne s'est pas montré compliqué d'altérations néoplasiques.

Ces faits viennent donc à l'appui de l'opinion émise par Besnier et Doyon, Stanziale, Gradenigo, par le professeur Le Dentu sur les leukokératoses buccales, par l'un de nous (1) sur la leucoplasie vulvo-vaginale, par Hallé sur les leucoplasies des muqueuses urinaires. Toute plaque leucoplasique semble devoir presque fatalement évoluer vers le néoplasme, soit par dégénérescence cancéreuse au niveau d'une fissuration, soit par transformation épithéliomateuse *in situ* des éléments leukokératosiques. Nos pièces n'ont pu malheureusement nous fournir d'exemple net de ce dernier processus que les recherches des auteurs sus-mentionnés mettent d'ailleurs hors de conteste ; elles n'en montrent pas moins les relations étroites qui unissent la leucoplasie à l'épithélioma, les réserves que commandent les cas les plus bénins en apparence. Il nous paraît donc rationnel de considérer la dégénérescence cancéreuse non pas comme un simple accident de la leukokératose (Trélat-Leloir), mais bien plutôt comme un stade évolutif ultime de celle-ci (2).

Aortite sub-aiguë avec exsudat fibrineux au cours d'une phtisie galopante, par Charles Levi, interne des hôpitaux.

Mah..., 31 ans, journalier, entre le 6 mars 1897, salle Grisolles à l'hôpital Laënnec, dans le service du professeur Landouzy.

Cet homme, malade depuis trois mois environ, a une dyspnée intense disproportionnée avec les phénomènes stéthoscopiques. Il a des signes de laryngite tuberculeuse.

L'infiltration pulmonaire augmente rapidement et le malade meurt le 19 mars. Sa température avait toujours oscillé entre 38° et 39°.

Autopsie. — On trouve des cavernes aux deux sommets, et une infiltration de tout le reste des *poumons*.

Le *larynx* a quelques tubercules surtout dans les ventricules, et sa muqueuse est congestionnée.

L'*intestin* a de nombreuses ulcérations tuberculeuses, et à leur niveau se trouve un cercle de granulations miliaires sur le péritoine. De même il y a à la face externe du cæcum un semis de granulations.

Le *foie*, la *rate*, ont de nombreuses granulations à la surface.

Au *cœur*, on ne note rien extérieurement ni à la coupe.

A l'*aorte*, on trouve, en ouvrant le vaisseau, *de petites saillies jaunes* de la grosseur d'une tête d'épingle, disséminées sur l'endartère au-dessus des valvules sigmoïdes dans toute la partie ascendante de

(1) R. Pichevin et A. Pettit, Sur la leucoplasie vulvo-vaginale. *Congrès de gynéc. de Genève*, 1896.

(2) Au début de cette communication rectifier quelques erreurs. 3e ligne, *lire* Neligan (1862). — Ligne 5. *lire* 1894 pour 1854; lignes 6 et 12, lire Nedopil ; ligne 9, *lire* Bénard ; ligne 17, *lire* Gradenigo.

la crosse. Il y en a surtout une bande circulaire juste au-dessus du bord supérieur des sigmoïdes. Il en existe même dans le nid de la valvule médiane.

Rien à l'*artère pulmonaire*.

Nous avons examiné *histologiquement* ces petites végétations, dont quelques-unes, à première vue, simulaient de petits tubercules.

Nous les avons trouvées exclusivement composées de fibrine avec quelques noyaux entre le réticulum fibrineux.

Les autres tuniques sont normales. On remarque un peu d'épaississement de la paroi des vaisseaux nourriciers de la couche externe. Au-dessous de l'exsudat fibrineux on voit en quelques points une prolifération nucléaire tardive d'aortite.

Nous n'avons pas retrouvé de cristaux d'acides gras, ni de cellules graisseuses dans l'exsudat.

Les colorations des coupes par la méthode de Kühne ne nous ont pas montré de bacilles de Koch.

Les colorations par la méthode de Weigert ou par la thionine ne nous ont pas montré non plus de microbes d'association.

Ajoutons que nous n'avions pas trouvé de syphilis chez ce malade.

Nous rapprocherons de cette observation le fait suivant que nous avons observé à l'hospice des Enfants-Assistés, chez un enfant de deux ans et demi, mort d'une granulie, survenue à la suite de la rougeole. Il y avait des ganglions caséeux du médiastin, une grosse caverne à la base d'un des poumons, des granulations à la surface de la rate, et sur la face auriculaire de la grande valve mitrale trois petites végétations miliaires jaunes ressemblant assez à des tubercules. L'examen histologique nous a montré que ces végétations étaient formées d'un réticulum fibrineux, englobant de nombreux leucocytes, mais qu'elles n'avaient nullement la structure du tubercule. Les colorations par la méthode de Kühne ne nous ont pas montré non plus de bacilles de Koch.

Conclusions. — Dans ces deux observations, nous avons constaté, non pas des tubercules miliaires, comme nous l'avions pensé d'abord, et comme différents auteurs [Perroud (1), Raymond et Tripier (2), Osler (3), G. Lion (4)] en ont signalé surtout dans la granulie de l'enfance et généralement au niveau de la mitrale. Nous n'avions pas affaire dans notre première observation à des tubercules de l'aorte comme Hanot (5) en a rapporté un cas.

Nos lésions ne tenaient probablement pas non plus à des associations microbiennes (streptocoques), puisqu'il nous a été impossible de déceler de microbes dans nos coupes.

(1) Perroud, *Lyon médical*, 1875.
(2) Raymond et Tripier, *Bull. Acad. Sciences*, avril 1890.
(3) Osler, *Johns Hopkins Hosp. Report*, vol. II, 1890.
(4) G. Lion, Th. Paris, 1890.
(5) Hanot, *Soc. biol.*, 22 juin 1895.

Nous croyons que les lésions dans nos deux cas étaient de même nature que celles qu'ont rapportées Huchard (1) et Hanot (2).

Ce dernier auteur, dans une étude sur l'endocardite tuberculeuse, relate qu'il a vu quatre fois chez des tuberculeux chroniques des lésions des valvules aortiques, et dans un de ces cas il y avait aussi des végétations sur la face auriculaire de la mitrale. Il n'y avait pas de bacilles de Koch au niveau de ces lésions. Hanot les attribue à l'action des toxines tuberculeuses.

Notons le siège de ces lésions surtout à l'aorte et quelquefois sur la face auriculaire de la mitrale.

Luxation en avant de l'auriculaire sur le métacarpien, par P. Mermet, ancien interne des hôpitaux.

Le 6 novembre dernier entrait à l'hôpital Cochin, salle Demarquay, n° 12, dans le service de notre maître, M. Schwartz, le nommé B... Henri, cocher livreur, âgé de 26 ans ; il venait d'être blessé à la main droite dans les circonstances suivantes.

Commémoratifs. — Cet individu était occupé à décharger un haquet sur lequel étaient placées des futailles de vin. L'une d'entre elles, mal assujettie, roula à l'arrière de la voiture ; B... la reçut la paume de la main ouverte et dirigée en avant. Par mégarde le choc porta sur la main droite à peu près seule, et au niveau du bord interne de celle-ci. L'hyperextension des doigts fut plus marquée en ce point et le mouvement d'extension forcée déchira les ligaments latéraux métacarpo-phalangiens de l'auriculaire, rompit en avant la capsule articulaire et luxa dans cette direction l'extrémité basale de la phalange de ce doigt. En plus comme le choc eut lieu contre une partie saillante du tonneau, les parties molles de la paume de la main furent profondément lésées, elles se coupèrent contre le rebord de la futaille.

Etude clinique. — A l'entrée du blessé, voici ce qu'on constatait. Une large plaie contuse divisait les téguments de la région palmaire jusques et y compris l'aponévrose, et détachait en un lambeau flottant toute la peau de la région interne de la main. La ligne de section partait du 4e espace interdigital et s'étendait obliquement en haut et en dehors vers l'éminence thénar ; au fond on apercevait les tendons fléchisseurs partiellement à nu. Une infiltration sanguine énorme, dorsale et palmaire, empêchait de constater exactement le siège des saillies osseuses du squelette de la région interne de la main. L'auriculaire ainsi que les autres doigts avaient conservé leur direction normale ; celui-ci toutefois présentait un raccourcissement de 1 centimètre.

(1) Huchard, *Gaz. hebd.*, 1892, nos 26 et suivants.
(2) Hanot, *Arch. méd.*, 1893, p. 727.

La large plaie palmaire fut longue à guérir en raison de son étendue même et du sphacèle superficiel qu'elle présentait. Au bout de six semaines seulement, le 15 décembre, le blessé pour motifs personnels demandait à quitter pour quelques jours l'hôpital ; voici quel était son état. La plaie de la paume de la main était cicatrisée et la ligne cicatricielle formait une bride inodulaire, rétractile, qui divisait la paume. La souplesse était revenue aux téguments ; les tendons fléchisseurs commençaient à mobiliser les doigts. Seuls de ceux-ci l'annulaire et surtout l'auriculaire étaient immobiles. Bien plus ce dernier était situé sur un plan plus antérieur que ses voisins ; il était dans l'extension complète de ses phalanges et raccourci de 1 cm. 1/2 sur son homonyme de la main gauche. A la face palmaire de l'articulation métacarpo-phalangienne de ce doigt on voyait une saillie irrégulière, surmontée d'une encoche peu accentuée ; elle correspon-



Luxation métacarpo-phalangienne en avant.

On voit entre le métacarpien et la phalange, la néo-cavité glénoïdienne développée sur le dos de celle-ci pour recevoir la tête métacarpienne.

dait manifestement à l'extrémité basale de cette phalange. A la face dorsale une autre saillie plus arrondie et lisse correspondait à la tête métacarpienne. La mobilisation de cet auriculaire permettait d'obtenir quelques légers mouvements de flexion du doigt dont le centre existait dans l'intervalle des deux saillies osseuses. Le diagnostic porté à cette date fut luxation complexe en avant de la première phalange de l'auriculaire sur le métacarpien ; la résection fut proposée sans succès.

Un mois plus tard, le 15 janvier, le blessé rentrait à l'hôpital, demandant à être débarrassé de cet appendice rigide, gênant au possible, prolongeant en avant le bord cubital de la main. L'état local était le même ; les doigts, sauf l'auriculaire, avaient retrouvé leur mobilité et les déformations au niveau de celui-ci n'avaient pas changé.

La résection ne fut pas tentée en raison du raccourcissement prononcé du doigt et de la perte absolue de souplesse des téguments. L'amputation fut accordée au malade et faite le 25 janvier, c'est-à-dire deux mois et demi après l'accident. Voici ce qu'elle nous permit de constater avec la dissection du doigt.

Etude de la pièce. — Les parties molles péri-articulaires étaient enfouies dans une zone fibreuse, rétractile, qui se prolongeait vers l'éminence hypothénar et entourait complètement l'articulation méta-

carpo-phalangienne du 5e doigt. Elle formait une véritable néo-capsule fibreuse, parmi laquelle on ne voyait plus traces des ligaments latéraux et palmaire de l'articulation.

Les surfaces articulaires étaient très éloignées les unes des autres. L'extrémité supérieure de la première phalange de l'auriculaire s'avançait dans la paume de la main de 1 centimètre au-dessous des interlignes voisins ; la cavité glénoïde articulaire était comblée par du tissu fibreux et n'offrait plus traces de cartilage. — Bien au contraire la tête métacarpienne qui formait la saillie appréciable à la face dorsale du bord interne de la main avait conservé son cartilage d'encroûtement dans toute son étendue. — Elle s'articulait avec une néo-cavité glénoïde développée sur le dos de la phalange et occupant plus de la moitié supérieure de celle-ci. Cette cavité est creusée dans une véritable exostose, née sur la phalange, dépassant le dos de celle-ci de 4 à 5 millimètres, formée mi-partie de tissu osseux, mi-partie de tissu fibreux périostique. Les diamètres de cette cavité néo-articulaire, ovalaire, à grand axe vertical sont de 15 millimètres sur 10 ; un vrai rebord ou bourrelet glénoïdien laisse partir quelques trousseaux fibreux qui vont s'insérer sur le col de la tête métacarpienne et constituent une nouvelle capsule ligamenteuse ; le fond de cette cavité est à peu près lisse, mais non recouvert de cartilage, il reçoit la tête métacarpienne.

Par dessus celle-ci se réfléchissent les tendons extenseurs de l'auriculaire à la façon des cordes sur le chevalet d'un violon. Les tendons fléchisseurs au contraire sont fortement déviés dans leur trajet ; au niveau de la base de la phalange ils passent sur le bord externe de celle-ci, s'étant creusé une gouttière, oblique en bas et en avant, intermédiaire aux deux saillies de la base de la phalange, à l'exostose néo-articulaire et à l'extrémité supérieure de l'os.

Réflexions. — Ce cas de luxation en avant de l'auriculaire nous a paru intéressant à consigner, car il est bien peu d'exemples de cette variété de luxation. Quelques détails à ce sujet ne seront pas superflus.

1° Si nous recherchons la fréquence des luxations métacarpo-phalangiennes des quatre derniers doigts, nous voyons déjà qu'elle est très restreinte ; Malgaigne (1) n'en réunit que 9 observations dans son traité, Ancelet (2) 17 dans un mémoire important, et M. Polaillon (3), dans l'article Doigt du *Dictionnaire encyclopédique*, ne peut en recueillir dans la science que 27 observations.

(1) Malgaigne J. F., *Traité des fractures et des luxations*, 1855, t. II, p. 746.

(2) Ancelet E., Observations et remarques pour servir à l'histoire des luxations métacarpo-phalangiennes des doigts. *Gaz. des hôp.*, 1860, t. XXXIII, p. 3.

(3) Polaillon, art. Doigt, in *Dict. encycl. des sc. méd.*, 1884, 1re sér., t. XXX, p. 181.

Sur ce nombre les luxations des doigts en avant comprennent la minorité ; Ancelet en trouvait 5 contre 11 et M. Polaillon sur les 27 luxations réunies n'en avait que 9 antérieures.

Dans cette infime minorité les luxations en avant portent exceptionnellement sur l'auriculaire, qui, pourtant, au dire de Malgaigne, et en raison de son isolement, est comme l'indicateur plus exposé à se luxer que ses voisins. Malgaigne, Ancelet, Bardenheuer (1), tous les classiques, rapportent le cas de Hannon (2), où l'annulaire et le petit doigt se luxèrent complètement en avant dans une chute de cheval. C'est la seule observation à peu près citée. Nous avons pu en recueillir une deuxième, celle de Papillon (3), dans laquelle un soldat, voulant retenir par ses mains appliquées à plat une statue qui tombait, se luxa en avant les phalanges des quatre derniers doigts. Nous aurions voulu aussi consulter à ce sujet le travail de Serre (4), mais il manque à la bibliothèque de l'Ecole. En résumé la luxation en avant de l'auriculaire constitue une rare exception, les deux seuls cas que nous avons pu recueillir le prouvent surabondamment.

2° A quelle variété avons-nous eu affaire ici ? Si l'on raisonne pour l'auriculaire comme pour le pouce, on voit qu'on peut admettre avec M. Jalaguier (5) des luxations incomplètes, complètes et complexes. Il s'agit ici évidemment d'une luxation complexe dans laquelle la première phalange est devenue antérieure et parallèle au métacarpien du petit doigt; la néarthrose qui s'est établie est particulièrement intéressante.

3° Le mécanisme à invoquer dans ce cas est relativement simple ; comme dans les observations de Hannon, de Papillon, la luxation de l'auriculaire en avant s'est produite ici par

(1) Bardenheuer B., Verrenkungen der Basalphalangen der Finger nach vorn, in Die Verletzungen der oberen Extremitæten. *Deutsch. Chir.*, Lief 63, II Theil, 1888, p. 417.

(2) Hannon, *Rev. médico-chirurg.*, t. VII, p. 305.

(3) Papillon, Luxation simultanée des quatre phalanges des derniers doigts sur les métacarpiens correspondants. etc... *Rec. de mém. de méd. milit.*, 1866, 3e sér., t. XVII, p. 247.

(4) Serre St-H., Des luxations métacarpo-phalangiennes des quatre derniers doigts en avant. *Gaz. hebd. des sc. méd. de Montpellier*, 1881, t. III, p. 88, 99, 110.

(5) Jalaguier Ad., Traitement chirurgical des luxations en arrière, récentes et irréductibles des doigts sur les métacarpiens. *Arch. gén. de méd.*, 1886, t. II, p. 129.

extension forcée. Dans un premier temps il faut admettre l'arrachement du ligament glénoïdien et des latéraux ainsi que le glissement en avant de l'extrémité supérieure de la phalange sur la tête métacarpienne. Un degré de plus, la luxation devient complète et la phalange dans cette position est perpendiculaire au métacarpien. Un mouvement de flexion, un effort suffisent à transformer la luxation complète en complexe, la flexion de perpendiculaire ramène la phalange, verticale et place le doigt dans une position moins pénible.

Abcès cérébral à la suite d'otite grippale, par L. Vouzelle, interne des hôpitaux.

D..., 26 ans. Entré le 16 mars, salle Marjolin, service de M. Lucas-Championnière.

Début par grippe le 4 mars avec courbature violente, fièvre, maux de tête.

Le 10, tout est à peu près terminé, quand survient presque brusquement une douleur à l'oreille droite, avec fièvre.

Deux jours après se produit une perforation du tympan.

L'état du malade s'améliore mais la fièvre persiste.

Le 14, frissons, vomissements et fièvre violente.

Le 16, on porte le malade à l'hôpital.

La température est à 39°. Le pouls est régulier à 110. La douleur est généralisée à toute la tête, mais la mastoïde n'est nullement douloureuse même à la percussion. Un spécialiste, M. Le March' Adour, déclare la perforation du tympan suffisante, et la paracentèse inutile.

L'état semble s'améliorer jusqu'au 25 mars, où les vomissements reprennent. Température 40°, pouls toujours régulier. Toujours pas de douleur, pas de rougeur des téguments au niveau de l'apophyse mastoïde.

On se décide alors à agrandir l'ouverture tympanique suivant une ligne oblique en bas et en arrière.

Il se produit alors une sédation de tous les symptômes. La fièvre tombe à 38° ; le pouls à 90.

Les vomissements cessent.

Le 29 au soir le malade est brusquement pris de frissons ; la température monte aussitôt à 40° ; le délire survient.

Un fait à noter est l'absence absolue de symptômes nerveux caractéristiques. L'inégalité pupillaire, le nystagmus, les contractures partielles ou totales font complètement défaut.

On se décide pourtant à intervenir.

Le 1er avril on tente une trépanation au-dessus et légèrement en arrière de l'apophyse mastoïde. La couronne de trépan porte à la fois sur la partie postérieure de l'écaille du temporal et le bord antérieur du pariétal gauche.

La pince coupante sert à agrandir la couronne de trépan.

La dure-mère est saine ; on la sectionne. On trouve alors le lobe temporal très vascularisé ; la substance cérébrale est légèrement rougeâtre ; elle est tendue et vient faire hernie ; et pourtant les battements sont conservés. Plusieurs ponctions sont faites au bistouri, elles ne ramènent rien.

Pendant les deux jours suivants, la température baisse un peu, tout en restant aux environs de 38°. L'état général s'est amélioré.

Mais le 3 avril, le délire reprend avec plus d'intensité ; le pouls monte à 120, et pour la première fois il est irrégulier. La température est à 40°.

Le lendemain les points de suture de la trépanation antérieure sont enlevés. Bien que la substance cérébrale n'ait pas subi de modifications spéciales, le doigt est plongé profondément en plein lobe temporal, cette manœuvre ne provoque pas l'issue de pus. L'état général s'aggrave jusqu'au surlendemain où le malade meurt dans le coma.

Autopsie. — Les lésions trouvées à l'autopsie sont les suivantes. Les cellules mastoïdiennes sont complètement envahies par le pus. Sur la face antérieure du rocher un peu en dehors de l'hiatus de Fallope, le pus s'est fait jour dans la cavité crânienne. A ce niveau le lobe temporal présente une adhérence intime au rocher. Une coupe du lobe temporal permet de découvrir en plein lobe mais tout près de la face inférieure un abcès de la grosseur d'un œuf de pigeon.

Cet abcès communique avec le prolongement sphénoïdal du ventricule latéral, par un orifice assez étroit. Le doigt plongé dans la substance cérébrale lors de la deuxième intervention était arrivé à quelques millimètres en avant du foyer. De cette observation semblent résulter deux faits : le premier c'est que la trépanation de l'apophyse mastoïde est formellement indiquée en présence de phénomènes généraux graves malgré l'absence de symptômes au niveau de la mastoïde tels que rougeur, empâtement des téguments, douleurs à la percussion.

Il semble résulter encore que, de préférence, c'est vers la base du cerveau que doivent se porter les recherches, l'abcès se formant non loin du rocher.

Fracture extra-capsulaire du col du fémur chez une femme de 76 ans, traitée par l'appareil d'Hennequin, par J. Vanverts, interne des hôpitaux.

La fracture du col du fémur droit que j'ai l'honneur de présenter à la Société anatomique provient d'une femme de 76 ans, entrée dans le service de M. le Dr Monod, le 7 mars 1897, et morte de congestion pulmonaire le 30 mars, c'est-à-dire 24 jours après le moment de production de la fracture (6 mars).

Nous n'avons pu avoir de renseignements exacts sur la cause de la fracture. La malade se rappelait seulement qu'elle était tombée sur le côté droit.

Au moment de son entrée à l'hôpital, le membre inférieur droit,

placé en rotation externe, présentait un raccourcissement de 3 à 4 centimètres ; la malade ne pouvait écarter le pied du plan du lit.

On appliqua aussitôt l'extension continue sur la cuisse à l'aide de l'appareil d'Hennequin.

Malheureusement et bien que l'extension ne fût assurée que par un poids relativement faible (2 kilogs), la malade se laissait entraîner vers la partie antérieure du lit ; de sorte qu'elle se trouvait fréquemment en position horizontale, situation fâcheuse au point de vue de son poumon. L'extension fut supprimée le 28 mars.

Le 30 mars, jour de la mort de la malade, on avait pu constater que le raccourcissement du membre inférieur droit avait presque complètement disparu.

Comme on peut le voir sur cette pièce, à première vue la fracture doit être rangée dans le groupe des fractures mixtes du col du fémur. Sur la face antérieure du col le trait de fracture légèrement oblique en bas et en dedans est situé au niveau de la ligne dite intertrochantérienne antérieure, mais qui en réalité n'atteint pas le

petit trochanter. Au niveau du bord supérieur du col le trait de fracture est horizontal et se porte directement de dehors en dedans, réunissant les extrémités supérieures des traits antérieur et postérieur. Le trait de fracture postérieur est vertical, situé à la partie moyenne du col et va rejoindre l'extrémité inférieure du trait antérieur en s'unissant à celui-ci sous un angle très aigu.

Le fragment supérieur comprend donc la tête et une grande partie du col et se termine en pointe à sa partie inférieure. L'inférieur comprend la diaphyse fémorale surmontée du grand et du petit trochanter qui sont intacts. Vue de face, la surface de la fracture a la forme d'un triangle à sommet inférieur.

En somme, comme nous le disions plus haut, la fracture semble mixte puisque le trait antérieur passe en dehors ou au niveau des insertions de la capsule articulaire, tandis qu'en arrière il passe en dedans de ces insertions.

Cependant nous avons pu constater, au moment de l'autopsie, sur l'os encore recouvert par la capsule, que le trait postérieur de la fracture n'était pas visible à l'intérieur de l'articulation et qu'il était recouvert par les fibres récurrentes de la capsule qui remontent sur

le col fémoral vers la tête articulaire. En raison de cette disposition spéciale cette fracture doit, nous semble-t-il, rentrer dans le groupe des fractures extra-articulaires bien que le trait postérieur occupe la partie moyenne du col.

Le déplacement des fragments est ici normal. Le fragment inférieur est, en effet, un peu remonté et en légère rotation externe. L'ascension de ce fragment ne dépasse pas un centimètre ; et il est intéressant de se rappeler que le raccourcissement constaté le lendemain de la production de la fracture mesurait 3 à 4 centimètres. Ce résultat a été obtenu grâce à l'extension continue, bien qu'on n'ait pu l'appliquer que dans des conditions peu favorables.

Il est enfin à remarquer que, malgré l'absence d'engrènement des fragments (éventualité rare dans les fractures extra-capsulaires), ceux-ci sont maintenus solidement en contact par un cal fibreux, mais épais et solide, qui se serait certainement ossifié. On peut en conclure, que si la malade avait pu résister à la congestion pulmonaire, le résultat esthétique et fonctionnel obtenu par l'appareil d'Hennequin aurait été très bon, malgré l'âge avancé de la malade.

Laryngite varicelleuse. — Autopsie, par MM. Roger, médecin des hôpitaux, agrégé de la Faculté et Raoul Bayeux, interne des hôpitaux.

Nous recevons, le 5 avril 1897, à l'hôpital de la Porte d'Aubervilliers, un enfant de *seize mois*, Pierre Br..., en pleine éruption de varicelle.

Cet enfant, élevé au sein jusqu'à huit mois, suit depuis cette époque un régime mixte, composé du lait maternel avec addition d'aliments variés : soupes, farines lactées, légumes et *viande*. Aussi, se présente-t-il dans un état de rachitisme accentué : tête volumineuse, fontanelles larges, face émaciée, dentition retardée, cou grêle, thorax mou, chapelet costal prononcé, rachis incurvé en avant, épiphyses volumineuses, jambes arquées, estomac dilaté, clapotant, abdomen globuleux.

Pas d'*antécédents* héréditaires de tuberculose ou de syphilis. Un frère est mort du croup l'an passé. Sans pouvoir nous renseigner sur l'origine contagionnelle de la maladie actuelle de son enfant, la mère nous donne les indications suivantes :

Le 30 *mars*, fièvre, agitation, inappétence, vomissements, diarrhée verte fétide, insomnie presque absolue.

Le 1er *avril* : *éruption varicelleuse*, débutant par l'abdomen ; en deux jours (du 1er au 3 avril) elle a envahi tout le corps y compris le visage et le cuir chevelu.

A l'entrée (5 *avril*), nous constatons que cette varicelle totalisée présente un aspect ecchymotique général : les bulles sont, en partie flétries, croûtelleuses, cerclées d'une auréole de couleur hortensia ; en partie translucides avec un pareil halo ecchymotique à la base ; le fond de la peau est pâle, livide par places.

Au scrotum existe un œdème mollasse, de couleur lie de vin, lequel peut être rapporté à l'irritation déterminée par les fèces acides.

La respiration est un peu courte, à timbre sec.

Fatigué par le transport, l'enfant est somnolent et ne crie pas.

Traitement. — Potion au bismuth ; lait, bain sinapisé.

6 *avril.* — La nuit a été mauvaise, avec des convulsions, une agitation continuelle, des cris étouffés et des nausées. La température est à 39°9 : la respiration est anxieuse, précipitée ; la voix complètement éteinte.

Vers le matin, on a constaté trois légers accès de dyspnée que nous rapportons à un peu de stridulisme. A l'auscultation, on entend des râles sonores et humides au niveau de la base du poumon gauche ; pas de souffle.

La teinte ecchymotique de l'éruption persiste et s'accentue même. Rien dans la gorge : quelques éléments varicelleux sur la muqueuse labiale.

Dans l'après-midi, apparaissent des quintes de toux rauque avec des accès de suffocation d'intensité croissante ; peu à peu, il s'établit un fonds de tirage continu.

La respiration s'accélère (49 par minute) et devient sifflante ; la température atteint 40°2.

L'auscultation permet de déceler un souffle limité, au sommet du poumon gauche, sans matité ni râles fins.

Traitement. — Sirop d'éther, deux bains sinapisés à 25°.

Dans la nuit, le tirage devient permanent, mais toujours d'assez faible intensité ; pas de nouveaux accès de suffocation. La respiration, à 1 heure du matin, atteint 56 par minute ; elle est sèche et courte ; quelques quintes avortées de toux éteinte.

7 *avril.* — L'état général est encore moins bon qu'hier ; l'enfant s'alimente peu et s'agite continuellement. Température 40°4. Malgré les bains, aucune sédation ne s'est produite.

La journée se passe sans modification dans les symptômes ; mais, à 11 heures du soir, le tirage devient assez intense pour que nous nous posions la question d'une intervention. Examinée de nouveau, la gorge apparaît indemne de pseudo-membranes.

On pratique d'abord un ensemencement du mucus pharyngé sur sérum gélatinisé, et on décide le tubage.

Un tube court Bayeux n° 2 (nouvelle notation) est introduit dans le larynx sans difficulté ; à noter deux détails :

1° Le pharynx saigne très facilement au simple contact de l'index gauche dont l'angle a cependant été soigneusement écourté.

2° La pulpe de cet index éprouve quelque peine à relever l'épiglotte qui est globuleuse, rigide et semble infiltrée.

Aucune modification sérieuse n'est apportée à l'état de l'enfant par le fait de cette intervention ; momentanément, il respire avec plus d'aisance, mais au bout de quelques minutes, il tombe dans un état demi-comateux et meurt par syncope.

Enucléation du tube ; pas trace d'exsudats dans sa cavité.

Respiration artificielle de quinze minutes ; flagellation ; compresses d'eau chaude sur l'épigastre sans résultat ; le diaphragme se laisse aspirer par le vide que produisent, dans le thorax, les mouvements d'élévation des bras et des épaules, et sans s'être une seule fois contracté pendant toute la durée de la respiration artificielle.

Autopsie, le 9 avril, à 10 heures du matin. — *Poumons*, splénisés dans leur moitié inférieure ; lésions accentuées surtout dans le pou-

mon gauche. Nulle trace de pseudo-membranes ni de pus dans les bronches ; quelques petits ganglions rouges et durs au niveau du hile. Pas de pleurésie.

Cœur sain, en systole.

Foie normal.

Reins légèrement congestionnés.

Les lésions les plus importantes siègent dans le larynx.

Epiglotte, globuleuse, bilobée, infiltrée, dure sur toute la longueur de son bord supérieur. *Bandes ventriculaires* saines. *Cordes vocales inférieures*, tuméfiées, de couleur gris jaunâtre, friables au toucher, surtout dans le tiers supérieur de leur portion vélamenteuse. Sur la corde vocale gauche, à un millimètre en avant du tubercule vocal de l'aryténoïde, *une érosion cratériforme*, ovoïde, à grand axe horizontal, intéressant toute l'épaisseur de la muqueuse.

Le lambeau de pharynx enlevé avec le larynx porte, au niveau de la gouttière des liquides, du côté gauche, un élément varicelleux, absolument caractéristique.

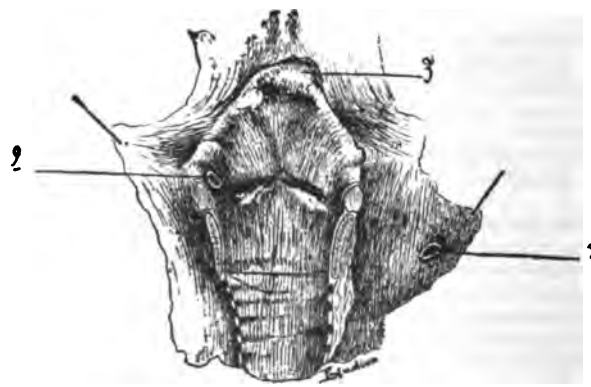

1, Bulbe pharyngé ; 2, Bulbe glottique ; 3, Sommet gangréné de l'épiglotte (1).

Vingt-quatre heures de séjour dans l'étuve à 37° n'ont fait germer sur les tubes de sérum aucune culture de bacilles de Lœffler ; on n'y trouve pas non plus de streptocoques ni de staphylocoques, mais uniquement quelques cocci rares et sans aucun caractère spécifique.

Réflexions. — Cette observation nous a paru intéressante par sa rareté ; il n'en existe, en effet, à notre connaissance, qu'une seule de ce genre, laquelle est due à MM. Marfan et

(1) Nous adressons nos remerciements à M. Audion, interne des hôpitaux, qui a bien voulu dessiner cette pièce.

Hallé (1). Le mémoire de ces auteurs renferme deux observations de laryngite suffocante non diphtérique au cours de la varicelle ; — dans la première observation, l'enfant guérit après avoir été trachéotomisé ; le substratum anatomique ne fut pas constaté d'une manière certaine.

L'autopsie du second enfant permit, au contraire, de trouver, comme dans le cas que nous rapportons, une ulcération lenticulaire à la partie postérieure d'une des deux cordes vocales inférieures.

Précédemment, Léopold Boucheron (thèse de doctorat, 1893, n° 25), avait rapporté une observation analogue, mais incomplète ; le diagnostic bactériologique, en effet, ne fut pas pratiqué, ce qui ne nous permet pas d'écarter d'une façon absolue la possibilité de la diphtérie ; d'ailleurs, l'enfant, qui fut l'objet de cette observation, avait, en même temps que la varicelle, une forte coqueluche et une broncho-pneumonie bilatérale.

Notre cas est, en tous points, comparable à celui de MM. Marfan et Hallé, comme tableau symptomatique et comme résultat nécropsique et bactériologique il semble que le jeune âge soit une cause prédisposante à la localisation laryngée de la varicelle entraînant des phénomènes de faux croup grave : l'autopsie de MM. Marfan et Hallé a porté sur un enfant de *neuf mois* ;.... l'enfant, dont nous relatons l'autopsie, était âgé de *seize mois* ;... le malade autopsié par Boucheron, devait être assez jeune, puisque, à défaut d'indication d'âge, nous trouvons, dans la rédaction de cette autopsie, la remarque suivante : .... « *La dure-mère adhère assez fortement au crâne* » (2).

Enfin, nous croyons qu'il existe une véritable similitude entre la forme gangréneuse de notre cas de varicelle et les lésions gangréneuses que nous avons constatées sur l'épiglotte ; ...sur la peau comme dans le larynx, s'était développée une infection secondaire favorisée par l'altération du sang que traduisaient les aréoles ecchymotiques péri-bulleuses.

(1) MARFAN et HALLÉ, Laryngite suffocante varicelleuse. *Revue mensuelle des maladies de l'enfance*, janvier 1896 (obs. II).
(2) BOUCHERON, Thèse de Paris, 1893, p. 18.

Dysenterie chronique, par M. Bize, interne des hôpitaux.

Il s'agit d'une femme morte de dysenterie chronique, dans le service de M. Fernet.

La partie supérieure de l'intestin grêle est normale. La partie inférieure est un peu congestionnée. Le gros intestin est beaucoup plus altéré. Sa paroi est très épaissie ; sur sa surface interne on remarque des plaques de vascularisation disséminées, des plis mamelonnés d'autant plus marqués, qu'on se rapproche davantage de l'anus et quelques ulcérations de types variés, cupulaires ou serpigineux. Il existe, en outre, de nombreuses saillies polypiformes, irrégulièrement distribuées sur toute l'étendue du gros intestin. Sur le côlon, des intervalles assez étendus les séparent ; sur le rectum elles sont plus nombreuses, quoique encore nettement isolées. Elles sont sessiles ou pédiculées. Les sessiles sont de dimensions variables ; les plus petites ont environ 1 centimètre de diamètre ; les plus grandes forment des plaques ayant 3 ou 4 centimètres de long, sur un ou deux de large. Les saillies pédiculées ont en moyenne le volume d'une petite noisette. La coloration est grisâtre, avec quelques arborisations vasculaires d'un rouge vif. La consistance un peu molle rappelle celle des bourgeons charnus. L'examen histologique n'a pas encore été fait, mais il est probable qu'il s'agit là de portions de muqueuse tuméfiée, tandis que les parties déprimées représentent la musculeuse dépouillée de la muqueuse sous-jacente. Les autres organes étaient sains, pas de tuberculose viscérale apparente.

La malade était à l'hôpital depuis le 22 mars 1897. Depuis deux ans, elle avait remarqué un peu d'écoulement blanchâtre par le rectum, peut-être dû à une fistule anale que l'on constate au moment de l'entrée à l'hôpital. Depuis un an, il y avait, dans les selles, du sang en quantité variable, beaucoup plus considérable pendant les trois derniers mois. Douleurs de ventre continues, s'exaspérant au moment de la défécation depuis janvier 1897. Les selles étaient demi-solides, grisâtres, avec quelques stries sanguinolentes, au nombre de sept ou huit par jour. Dans les derniers jours de la maladie, elles étaient plus liquides, plus colorées, un peu glaireuses. Le ventre était rétracté, pâteux, on y sentait l'S iliaque d'abord volumineux et distendu par les matières, donnant plus tard la sensation d'un cylindre à contours peu distincts. L'amaigrissement était considérable, la température oscillait autour de 38°, le pouls variait de 132 à 116.

Épiplocèle ayant tiraillé l'estomac.

M. Et. Cestan a vu, dans un cas de hernie scrotale du grand épiploon, l'estomac attiré inférieurement, déformé en forme de V par le tablier abaissé. Il se demande s'il n'y a pas à faire entrer en ligne de compte cette disposition particulière, pour expliquer les troubles gastriques des hernieux.

Abcès froid costal sus-diaphragmatique.

M. Et. Cestan montre une portion de thorax à laquelle adhère un gros abcès froid, à paroi très épaisse, s'étendant au-dessus du diaphragme, refoulant en haut le lobe inférieur du poumon. Sous la peau, dans l'espace intercostal correspondant, on sentait un ganglion lymphatique hypertrophié.

Adénome et cancer du foie.

M. Decloux présente un foie où se trouvent réunies des lésions d'adénome typique et de cancer primitif. La transformation de l'adénome en épithéliome paraît ici évidente.

L'examen histologique de la pièce fera l'objet d'une communication spéciale.

Tumeur du cordon.

MM. Pilliet et Pasteau montrent une tumeur du cordon qui a l'aspect du sarcome. Il y a lieu de se demander quel est le point d'origine de ce sarcome, c'est ce que montrera l'examen histologique des tissus environnants.

Séance du 16 *avril* 1897.

Présidence de M. Pilliet

Sarcome à myéloplaxes de l'ovaire, par MM. A. H. Pilliet et Ch. Souligoux (1).

La présence de cellules à noyaux multiples en rapport avec les vaisseaux sanguins, et comparables à celles de la moelle osseuse du jeune animal a été depuis longtemps constatée dans un certain nombre de tumeurs, appartenant toutes au genre sarcome. C'est ainsi qu'on les trouve dans les épulis

(1) Pilliet et Thiéry, Kyste hématique à myéloplaxes du ligament large. *Société anatomique*, 1894, p. 682 ; et Pilliet, Etude sur le sarcome. *Tribune médicale*, 27 octobre 1892.

sarcomateuses, dans les tumeurs dites à myéloplaxes du maxillaire inférieur, dans certains sarcomes périostés, et même dans les tumeurs à marche lente des gaines tendineuses n'ayant avec le squelette osseux et par conséquent la moelle rouge des os que des rapports assez lointains.

Il est plus rare de les rencontrer en grande abondance et avec tous leurs détails caractéristiques dans la plupart des sarcomes des membres et surtout dans les sarcomes viscéraux d'un certain volume où leur recherche est commandée par les interprétations nouvelles dont est susceptible le genre des tumeurs dites sarcomateuses.

L'un de nous a rencontré le sarcome à myéloplaxes dans un kyste hématique du ligament large à parois fort épaisses, contenant de grands vaisseaux entrecroisés et d'immenses plaques cellulaires à noyaux multiples. Ce cas n'était pas isolé puisque dans le fait suivant nous retrouvons ces mêmes cellules caractéristiques par leurs connexions avec les vaisseaux sanguins et la disposition de leurs noyaux dans une tumeur sarcomateuse de l'ovaire.

On pourrait penser que la cellule géante à noyaux multiples n'est qu'un élément banal qui se retrouve dans tous les tissus irrités ; mais nous savons maintenant qu'il n'en est rien. Dans les tissus morbides, comme ceux que la tuberculose, la syphilis ont modifiés, elle représente la fusion de différentes cellules, d'origine vasculaire ou glandulaire suivant les cas, dont les noyaux ont encore pu se multiplier pendant que le plasma cellulaire était déjà frappé de nécrose, par l'action probable des produits microbiens intra-cellulaires. Cette première variété de cellules géantes, dont le centre est nécrosé et dont les noyaux sont disposés en collerette à la périphérie, parce que, soit qu'il s'agisse d'un conduit glandulaire, soit qu'il s'agisse d'un vaisseau lymphatique, le parasite, l'infection, arrive toujours par la lumière du conduit, est absolument distincte de la plaque à noyaux multiples que l'on rencontre à l'état normal dans les os, à l'état pathologique dans les sarcomes qui en dérivent, là, ce ne sont pas des cellules pathologiquement fusionnées, mais au contraire des cellules à division incomplète, à individualité sans contour, des plasmodies ; aussi les noyaux, bourgeonnants et actifs, occupent-ils le centre de l'élément, tandis que son plasma grenu, sans trace de nécrose, se charge au contraire

de principes actifs dont le plus connu à l'époque actuelle est l'hémoglobine.

C'est en effet dans tous les cas de néoformation de vaisseaux sanguins, dans les tumeurs du système vasculaire qu'on rencontre à l'état pathologique ces éléments qui sont dans les tumeurs, comme dans le tissu normal des organes hématopoïétiques des portions actives du réseau vasculaire à sang rouge ; ayant pour fonction propre d'accroître ce réseau par leurs pointes d'accroissement, de la remplir par les globules rouges qui émanent d'eux, et de créer de toutes pièces une circulation lacunaire dans les points où elles se développent d'emblée. Les cellules à noyaux multiples qui se développaient autour des poudres inertes injectées dans le poumon ou des fils à ligatures, ne sont aussi que les ébauches du réseau vasculaire de résorption.

C'est ce qu'on observe chez l'embryon et ce qu'on retrouve, sans différence, dans certains types des tumeurs dites sarcomateuses. Nous n'insisterons pas sur ces détails, renvoyant pour la bibliographie de la question du sarcome au travail de l'un de nous. Mais il ne nous a pas paru sans intérêt de rappeler ces faits en présence d'un type de tumeurs aussi peu défini et aussi mal classé que le sarcome de l'ovaire, et d'un cas de ce genre dans lequel l'examen histologique nous montre en abondance des cellules géantes de toutes formes.

Observation. — La nommée Marie C..., domestique, entre à la Charité, dans le service du professeur Tillaux, le 13 février dernier pour une tumeur abdominale.

Rien d'intéressant n'est à relever dans ses *antécédents héréditaires*; son père est mort d'accident, sa mère et ses quatre frères sont vivants et bien portants.

Elle-même, sans paraître de santé très robuste, n'avait jamais été malade antérieurement. Réglée à 15 ans elle continua à l'être très régulièrement et sans douleurs.

Le 31 décembre 1896, au moment de ses règles, elle fit une chute sans gravité qui fut cependant suivie d'une douleur assez peu violente dans le côté droit. Elle n'en continua pas moins à travailler comme d'habitude et ce fut seulement quinze jours après sa chute qu'elle sentit dans l'abdomen non loin de la ligne médiane une tumeur, grosse comme une mandarine environ, qui était le siège de douleurs assez peu intenses. Cette tumeur a toujours grossi depuis et c'est elle qui a conduit la malade à entrer à l'hôpital.

A son entrée voici ce qu'on constate. Le ventre légèrement rétracté est soulevé, du côté droit, au niveau de sa partie inférieure par une tumeur arrondie paraissant grosse comme une tête de fœtus. La peau à son niveau paraît absolument saine.

Le palper, qui est peu douloureux, permet de délimiter facilement une tumeur arrondie, d'aspect lisse, portant seulement à sa partie supérieure deux ou trois bosselures larges et peu saillantes.

Son volume est celui d'une tête de fœtus. Sa consistance est rénitente, molle même par endroits, sans fluctuation évidente nulle part. Elle semble assez peu mobile dans l'abdomen.

Le toucher assez difficile parce que la malade est vierge permet cependant d'affirmer l'indépendance de la tumeur d'avec la tumeur, et le peu de mobilité de celle-ci. Pas de fluctuation évidente par le palper bimanuel. L'utérus petit est rejeté à gauche, le ligament large droit semble dédoublé. L'état général est mauvais, la malade a beaucoup maigri dans ces derniers temps. Les douleurs sont de plus en plus vives, elles sont constantes avec irradiations dans l'aine et tout le membre inférieur droit.

La tumeur grossit rapidement : huit jours après l'entrée de la malade, elle semble avoir dépassé la ligne médiane et gagné le côté gauche ; l'état général est de plus en plus mauvais, les douleurs ne sont calmées que par la morphine.

Une laparotomie est décidée ; on la tente le 21 février. La paroi une fois incisée, on tombe sur une tumeur absolument adhérente à la paroi en tous ses points. Les tentatives qu'on fait pour la décoller amènent une hémorrhagie en nappe tellement abondante qu'après un vain essai de compression, on se décide à abandonner toute tentative d'ablation pour faire rapidement la suture de la paroi.

La laparotomie paraît suivie d'un soulagement momentané, pendant les quelques jours qui suivent, les symptômes douloureux sont très atténués ; mais la tumeur continue sa marche rapidement croissante ; l'amaigrissement s'accuse ; la malade, arrivée au dernier degré de la cachexie, meurt le 12 avril.

Autopsie. — Le corps est très amaigri, dans un état suffisant de conservation. Le larynx et les poumons sont intacts. Le *cœur* est petit, la sérosité citrine intra-péricardique est assez abondante. Le *foie* est petit et jaunâtre. La vésicule biliaire est intacte.

Rien à noter à la *rate* ni au *pancréas*, non plus qu'aux capsules surrénales. Les deux *reins* sont volumineux, assez mous, de coloration pâle, se laissant facilement décortiquer. Leur bassinet présente un certain degré de dilatation dû à la compression exercée par la tumeur.

Celle-ci qui dépassait notablement l'ombilic est adhérente au péritoine sur tous les points de sa surface et on ne peut l'enlever qu'en la décollant des fascias profonds, encore laisse-t-elle de nombreux fragments adhérents, surtout au niveau de l'angle sacro-vertébral et de la ceinture pelvienne. Lorsqu'elle est enlevée, on constate qu'elle est constituée aux dépens de l'ovaire droit, la trompe et l'utérus restant fort reconnaissables et conservés dans leur forme, ainsi que les annexes gauches. Le fond de l'utérus est même libre d'adhérences avec la tumeur, ainsi que le sommet de la vessie.

La tumeur est solide, molle, friable, à consistance encéphaloïde, parsemée de taches hémorrhagiques plus ou moins fines, à sa surface et à l'intérieur.

Examen histologique par A.-H. Pilliet, chef du laboratoire de clinique chirurgicale de la Charité.

1° *Coupes pratiquées à la partie antéro-supérieure de la tumeur.* Conservation par l'alcool fort. Le feuillet péritonéal est dissocié par des masses de cellules géantes arrondies ou ovalaires, extrêmement abondantes autour des vaisseaux ; dans les portions fibreuses elles sont lamellaires, aplaties, avec de nombreuses traînées de pigment.

Si l'on examine en détail ces cellules, on en voit beaucoup remplies de petits noyaux multiples, isolées du tissu conjonctif ambiant par des cellules endothéliales volumineuses, à noyaux énormes qui

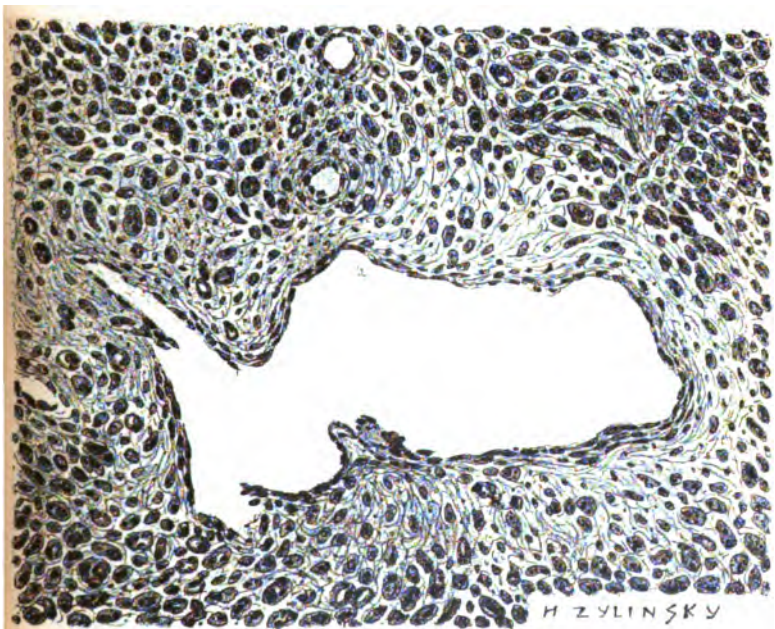

Sarcome à myéloplaxes de l'ovaire. — Coupe à la partie périphérique et antérieure de la tumeur. — Vaste vaisseau de nouvelle formation entouré de capillaires néoformés et de cellules arrondies à noyaux multiples, les unes excavées, les autres pleines, représentant les pointes d'accroissement d'un réseau vasculaire sanguin. — Préparation de Pilliet.

leur forment une couronne épaissie en certains points par la superposition de plusieurs cellules, comme une bague est épaissie à son chaton. On trouve, à côté, des vaisseaux bien nets entourés également d'une collerette de cellules endothéliales d'épaisseur inégale et contenant dans leur intérieur trois ou quatre cellules en voie de segmentation par bourgeonnement. On a évidemment affaire à une cel-

lule géante morcelée, liquéfiée, entourée d'une paroi vasculaire en voie d'organisation.

L'aspect est le même sur les vaisseaux plus étendus ; les cellules du revêtement épithélial se sont aplaties en s'élargissant, leur noyau est beaucoup moins volumineux, et l'on trouve par places, adhérentes à la paroi, des quantités de petites cellules en division englobées dans une masse fibrineuse.

D'autres vaisseaux sont occupés par des masses énormes possédant un seul noyau également énorme et séparés à peine de la paroi en quelques points par de la fibrine.

En des points différents l'aspect change ; le vaisseau est en partie rempli par une immense cellule géante pariétale, à tout petits noyaux; ces cellules excrètent des quantités d'éléments à noyaux également très petits, chargés d'hémoglobine. D'autres boyaux vasculaires sont remplis d'éléments : les uns tout petits, les autres de dimensions colossales, et, sur les vaisseaux coupés suivant leur longueur, on peut voir que les éléments les plus volumineux sont situés à la partie périphérique, bourgeonnante, du néo-vaisseau. C'est ainsi que l'on peut suivre le capillaire aboutissant à un bouquet de cellules géantes dont les noyaux peu nombreux sont tout à fait énormes et rempli de cellules à petits noyaux.

D'autre part on voit au début du processus une seule cellule qui est devenue très grosse, avec deux ou trois noyaux inclus, mal séparés les uns des autres et rappelant les formes de division anormales des cellules de certains épithéliomas (Cornil, Borrel), se creuser à elle-même une vacuole dans le tissu conjonctif ambiant, sans être entourée d'aucun autre élément. Il est donc probable que dès le début un élément unique suffit à créer la plaque vaso-formatrice et sans revêtement de cellules endothéliales.

Dans les vaisseaux déjà développés les globules rouges non nucléés sont abondants mais paraissent être fort peu chargés en hémoglobine. La pièce ayant été fixée par l'alcool, la valeur de ce renseignement est très incertaine, mais nous l'indiquons cependant, car nous avons déjà relevé que la formation des globules rouges, la morphologie de la sanguification était d'évolution plus rapide que la composition chimique définitive de ces éléments, ce qui explique comment les tumeurs dérivées du système vasculaire n'ont pas toujours une teneur en hémoglobine correspondant à celle que l'on serait tenté de leur assigner d'après leur structure. Plus la tumeur est volumineuse et encéphaloïde, plus elle est blanche. Au contraire la coloration rougeâtre des cellules à myéloplaxes s'observe fréquemment dans les sarcomes du maxillaire inférieur, dans les épulis et dans certaines tumeurs fibreuses à évolution lente, telles que le myélome des gaines tendineuses de Heurtaux. Il semble que la cellule anormale ne puisse fixer qu'après la constitution de sa forme définitive la dose d'hémoglobine qui est nécessaire à son action physiologique.

Le pigment ocre, dérivé de l'hémoglobine, se rencontre abondant dans ces préparations, surtout dans les parties fibreuses, et on le voit sous trois formes : d'abord des plaques irrégulières, diffuses, des granulations agminées ; ensuite les grains de pigment inclus dans des cellules à un ou plusieurs noyaux, aplatis dans le sens général du tissu fibreux, enfin, sous forme d'infiltration diffuse du plasma de ces

mêmes cellules, qui est fortement teinté en jaune brun, plus réfringent sous le microscope.

Ces transformations pigmentaires s'observent à côté des ébauches de vaisseaux que nous venons de décrire et montrent que, dans un même élément, ou dans un même réseau capillaire néoformé de sarcome, les cellules peuvent sécréter des globules rouges très pigmentés, d'autres plus chargés en hémoglobine, et enfin détruire sur place ces composés ferriques qu'elles ont élaborés. La transformation pigmentaire peut donc se produire dans ces cellules au fur et à mesure que l'hémoglobine y apparaît, pour y être détruite, sans que les réseaux néoformés aient de rapports avec la circulation sanguine générale du sujet porteur de la tumeur. Cet acte physiologique, cette dernière étape du globule rouge, qui a lieu pour les globules normaux du sang d'adulte dans les organes déjà très différenciés, tels que le foie, la rate, la surrénale, se passe là dans le tissu conjonctif, avec l'aide des mêmes cellules qui édifient le réseau sanguin. La tumeur peut donc donner à elle seule l'ébauche et le schéma de l'hématopoïèse, depuis son début jusqu'à sa terminaison par la destruction du globule chargé d'hémoglobine et sa transformation pigmentaire.

B. *Coupes prises à la périphérie de la tumeur*, dans un endroit libre d'adhérences, en arrière et en haut. En ce point la couche péritonéale est remplie de sinus sanguins et de vaisseaux moins larges, entourés de cellules volumineuses et de nombreux débris d'hémoglobine. Le péritoine est épaissi par ces éléments surajoutés qui dissocient ses feuillets. Au-dessus on rencontre des vaisseaux dilatés, remplis de globules rouges et de cellules endothéliales flottantes, desquamées sans que le revêtement de cellules soit discontinu pour cela, car souvent l'endothélium est formé de deux couches d'éléments superposés. Du reste il n'existe pas de paroi conjonctive spéciale à ces vaisseaux, à peine les plus grands sont-ils entourés d'un cercle conjonctif de refoulement.

Dans la masse sarcomateuse on rencontre des amas de cellules rondes ou fusiformes disposées concentriquement autour des vaisseaux ; c'est le type de l'orientation du sarcome péri-vasculaire. De ces parties les unes sont actives, et leurs cellules sont très volumineuses ; d'autres sont nécrosées, leurs cellules sont désintégrées, leurs vaisseaux transformés en blocs fibrineux, elles sont morcelées par des travées fibreuses contenant du pigment et des vaisseaux lymphatiques.

La CONCLUSION de cette étude est donc fort nette, il peut se développer dans l'ovaire des sarcomes à myéloplaxes, et ces sarcomes gardent leurs caractères généraux, qui sont ceux des tumeurs originaires du tissu conjonctivo-vasculaire, et, en particulier du tissu vaso-formateur.

On peut résumer ainsi ce qui se passe : Une cellule fixe du tissu connectif est le point de départ d'une plaque vaso-formatrice, capillaires ou cellule à noyaux multiples. Nous avons ces deux aspects réunis dans notre cas. Souvent on les trouve

dissociés, le premier type forme le sarcome ordinaire à cellules rondes ou fusiformes, le second la tumeur à myéloplaxes. Mais de même qu'on rencontre assez souvent des myéloplaxes, en les cherchant attentivement dans les sarcomes à cellules fusiformes ordinaires, de même on retrouve toujours ce type ordinaire de sarcome péri-vasculaire dans les tumeurs où les myéloplaxes paraissent prédominer. Ce sont donc deux variétés d'un même type ; elles correspondent chacune à une évolution spéciale du tissu vasculaire en voie de développement ; et l'intéressant sera maintenant de rechercher pourquoi tel type prédomine dans certains organes, tel type dans certains autres. Nous disons prédomine car l'observation que nous publions montre qu'aucune des deux formes n'est exclusive de l'autre.

Appendicite pelvienne, par Octave Pasteau, aide d'anatomie à la Faculté, interne des hôpitaux.

Les pièces que j'ai l'honneur de présenter à la Société proviennent d'un nommé J... Louis, garçon d'hôtel, âgé de 26 ans, entré le 6 avril 1887 à l'hôpital de la Charité, salle Gosselin, n° 32 (service de M. le professeur Tillaux) et dont voici l'histoire clinique :

Antécédents héréditaires et personnels, nuls. — Pas de maladie antérieure sauf quelques douleurs lombaires sans cause bien déterminée il y a 7 ou 8 ans.

Habituellement constipation assez tenace ; le malade n'allait à la selle que tous les deux ou trois jours, mais alors la défécation n'était pas difficile et les selles étaient normales, non rubanées.

Maladie actuelle. — Le mercredi matin, 31 mars, le malade avait déjeuné à midi de bon appétit. Vers une heure de l'après-midi il fut pris sans cause d'une douleur extrêmement vive localisée au niveau de la région sous-ombilicale et un peu à droite de la ligne médiane ; il fut obligé de s'étendre sur son lit ; la douleur diminua d'ailleurs assez rapidement pour faire place à des coliques répandues à peu près également dans tout l'abdomen. Il se leva vers deux heures et put sortir de chez lui. Il descendit cinq étages et alla chercher du travail. Néanmoins il souffrait toujours et dut rentrer vers cinq heures pour se coucher. Il eut alors dans la soirée deux vomissements bilieux ; la douleur persista localisée un peu à droite de la ligne médiane et au-dessous de l'ombilic.

Le lendemain matin jeudi purgation saline qui amène une selle assez abondante (la dernière selle datait de 3 jours). Les mêmes phénomènes se continuant, le samedi nouvelle purgation saline qui a moins d'effet que la première. Les vomissements reviennent dans la soirée et le malade, qui souffrait peu d'ailleurs, se décide à attendre le lundi matin 5 avril pour consulter à l'hôpital de la Charité.

Il entre dans un service de médecine ; le ventre est encore sou-

ple, le pouls fort ; la température 37°8 ; les vomissements ont cessé mais le malade n'a pas été à la selle ; on porte le diagnostic d'obstruction intestinale et il passe dans le service de M. Tillaux le mardi après la visite du matin.

A ce moment le ventre est ballonné, tendu, assez douloureux à la pression ; il existe une zone plus douloureuse à droite et au-dessous de l'ombilic et qui se continue sur la ligne médiane dans la région sous-ombilicale. En aucun point il n'y a de matité : il existe au contraire une zone de sonorité tympanique dans les deux fosses iliaques ; la palpation de l'abdomen est impossible à cause de la tension des muscles abdominaux. Il existe un peu d'œdème de la paroi abdominale dans la région sous-ombilicale, aussi bien à droite qu'à gauche ou sur la ligne médiane.

Le pouls est fort à 96, la température 37°6 ; l'état général semble encore assez satisfaisant ; néanmoins les yeux sont excavés, le facies est nettement abdominal.

Par le toucher rectal, la vessie étant vide, on constate à environ 3 centimètres au-dessus de la prostate et nettement séparée de cette dernière, une tuméfaction qui saille dans le rectum en déprimant sa face antérieure ; cette tuméfaction du volume d'une orange, régulière, lisse, est mollasse, rénitente par place ; elle est très douloureuse en son point le plus saillant et nettement liquide à ce niveau, la paroi du rectum est peu mobile sur elle, mais n'est pas empâtée. On ne peut arriver à dépasser la limite supérieure de la tuméfaction mais il semble qu'elle se prolonge un peu sur la partie latérale de l'excavation pelvienne, à droite du rectum.

La prostate est petite, souple ; la vessie souple également, non douloureuse à la pression ; les urines sont claires.

A la suite d'un lavement et peut-être aussi du toucher rectal, il y a deux selles dont l'une très abondante ; le malade est soulagé ; mais les vomissements fécaloïdes apparaissent néanmoins et le malade est opéré.

M. Tillaux pratique sous l'anesthésie par l'éther, *une incision médiane sous-ombilicale* ; les anses intestinales très distendues n'ont aucune tendance à sortir par la plaie, maintenues qu'elles sont entre elles par de nombreuses adhérences. L'intestin est décollé de la face postérieure de la vessie et dans le cul-de-sac rétro-vésical on arrive sur une masse formée par les anses intestinales réunies entre elles et limitant un foyer purulent assez vaste situé immédiatement en avant du rectum. La poche est lavée, drainée et l'abdomen refermé.

Malgré l'injection intra-veineuse de 2 litres d'eau salée, le malade succombe le lendemain matin.

Autopsie, pratiquée le surlendemain matin. Elle permet de constater une péritonite généralisée avec adhérences de toutes les anses intestinales extrêmement distendues. Dans la fosse iliaque droite on ne trouve rien qu'un cæcum dilaté et adhérent ; mais plus bas au niveau du détroit supérieur du bassin il existe un foyer purulent qui est situé un peu en dehors de l'articulation sacro-iliaque. Ce foyer du volume d'une noix verte est limité par l'aponévrose iliaque et des anses intestinales accolées. Au fond on trouve sur la paroi l'appendice sphacélé à 1 centimètre environ de sa pointe.

En plus de ce foyer péri-appendiculaire il existe dans le petit bassin au fond du cul-de-sac vésico-rectal un second foyer plus petit situé au-dessous du précédent, et qui ne communiquait pas avec lui.

Voici l'*examen histologique* de l'appendice tel qu'il nous a été remis par M. le Dr Pilliet, chef du laboratoire de clinique chirurgicale.

Les coupes de l'appendice au-dessus de la perforation montrent qu'il est le siège de lésions très intenses qui pourraient pourtant passer inaperçues à l'œil nu. Il n'y a pas d'oblitération, ni d'étranglement ; pas de dilatation, pas de vase clos en un mot. L'appendice paraît d'un volume normal ; sa surface péritonéale, sauf à l'extrémité perforée, est peu enflammée.

Le type de la lésion c'est l'*appendicite* à laquelle j'ai donné le nom de *folliculaire*. Les glandes en effet sont réduites, mais encore en place, excepté au niveau des follicules ulcérés. Ce sont en effet ces follicules qui sont le siège de l'affection. Leur centre est thrombosé par des cellules migratrices qui remplissent aussi les vaisseaux sanguins et amènent la nécrose du centre du follicule. Il en résulte un petit cratère par lequel celui-ci se vide, entraînant les glandes sus-jacentes et une perte de substance atteignant en beaucoup de points le chorion, réduit et rendu lui-même friable par la propagation de l'inflammation aux voies lymphatiques. Ces pertes de substance de follicules dénotent un état aigu de la lésion et pourtant elles contribuent à la masquer à l'œil nu. En effet les follicules d'abord tuméfiés s'aplatissent en se vidant et la muqueuse de l'appendice apparaît irrégulière mais non épaissie. C'est un fait qui avait été déjà signalé par nous (1) et qui montre que la gravité de l'appendicite peut n'avoir souvent aucun rapport avec les lésions apparentes, *à l'œil nu*, de la muqueuse.

Il n'y a pas trace de tuberculose dans ces processus, du reste les deux poumons du malade, examinés à ce point de vue, étaient sains.

Réflexions. — Les cas d'appendicite à localisation pelvienne sont encore assez rares pour qu'il soit permis de passer en revue quelques points de l'histoire de ce malade.

Symptomatologie. — Le début brusque de l'affection par une douleur très vive dans la région sous-ombilicale, un peu à droite de la ligne médiane, était bien fait pour attirer l'attention ; mais il faut remarquer qu'ici il existait une sonorité exagérée dans les deux fosses iliaques due à la présence du gros intestin distendu.

L'abcès pelvien situé au fond du cul-de-sac vésico-rectal se sentait fort bien par le toucher très au-dessus de la prostate. La présence de cette masse caractéristique est très importante pour établir un diagnostic. Son siège permet d'éliminer un foyer dû à une prostatite suppurée ; le peu d'épaisseur, l'in-

(1) Pilliet et Costes, Appendicite folliculaire. *Société anatomique*, 1895, p. 19.

dolence de la vessie constatée par le toucher combiné à la palpation hypogastrique, la limpidité parfaite des urines ne peuvent faire admettre un foyer développé aux dépens d'une péricystite plus ou moins intense.

Dans une thèse récente, Dormoy (1) fait remarquer qu' « on peut dire que les appendices à forme pelvienne ne sont jamais exclusivement pelviennes et qu'elles se révèlent toujours par une douleur à la pression dans la fosse iliaque et par une tuméfaction dans ce même siège ». Dans notre cas, en effet, il existait une zone plus douloureuse à droite et au-dessous de l'ombilic et qui se continuait sur la ligne médiane dans la région sous-ombilicale. Cette constatation est importante et on comprend qu'elle puisse être d'un grand secours pour éclairer un diagnostic hésitant surtout chez la femme où les foyers exclusivement pelviens se rencontrent si souvent au cours des affections annexielles.

Anatomie pathologique. — Si on se rapporte à la classification de Piard (2) il existe dans l'appendicite :

1° Des abcès contigus péri ou juxta-appendiculaires qui siègent soit dans le tissu cellulaire iliaque, soit dans la cavité péritonéale, soit dans la paroi abdominale ;

2° Des abcès proches qui sont reliés par de la péritonite plastique et des tissus de sclérose au foyer primitif juxta-appendiculaire, abcès du tissu cellulaire iliaque, de la paroi abdominale ou de la cavité péritonéale ;

3° Des abcès lointains absolument sans aucune connexion avec le foyer d'origine infectieuse.

Dans notre cas il existait nettement un foyer juxta-appendiculaire intra-péritonéal siégeant derrière le cæcum au niveau du détroit supérieur et un second foyer « proche » dans la cavité du petit bassin, foyer limité par des anses intestinales accolées.

Traitement. — Si pour atteindre le foyer appendiculaire il est besoin simplement d'inciser par la paroi abdominale antérieure en regard de la fosse iliaque, par où peut-on atteindre le foyer pelvien ?

Dans la thèse dont nous avons parlé Dormoy dit que si la tumeur proéminait du côté du rectum, c'est par cette voie

(1) Dormoy, *De l'appendicite à forme pelvienne*, Th. Lyon, 1897, n° 87.
(2) Piard, Des suppurations à distance dans l'appendicite. *Arch. gén. de médecine*, sept., oct., nov. 1896.

qu'il faudrait l'atteindre. Dans notre cas M. Tillaux a incisé sur la ligne médiane au-dessus de la symphyse pubienne et c'est évidemment la voie qui doit être suivie, il suffisait de voir les adhérences intestinales au fond du petit bassin pour se rendre compte du danger de l'intervention par le rectum. Intestin adhérent et abcès forment un tout sur lequel le doigt ne peut agir par le rectum avec sécurité. Dans l'observation de Jaboulay rapportée par Dormoy (obs. XIII) la collection fut très nettement sentie fluctuante en avant du rectum et l'ouverture de l'abcès fut faite avec des ciseaux mousses. Mais les cas de ce genre sont très rares et on ne peut poser en principe que toute collection proéminente dans le rectum doit être ouverte par la voie rectale.

Séance du 30 *avril* 1897.

PRÉSIDENCE DE M. CORNIL

Déformation et gonflement articulaire dans le rhumatisme chronique, par M. HENRI DUFOUR, ancien interne des hôpitaux.

L'articulation du genou que je présente provient d'une femme, âgée de 86 ans, morte à la Salpêtrière dans le service de M. le professeur Raymond. Cette malade, hospitalisée depuis de longues années, était atteinte de rhumatisme chronique déformant. A la fin de sa vie elle a eu de la gangrène sénile du pied, occasionnée par l'oblitération complète de son artère tibiale postérieure avec dégénérescence calcaire du thrombus.

Pendant la vie toutes les articulations étaient ankylosées et l'état de maigreur de la malade, joint à la coloration terreuse des téguments, lui donnait vaguement l'aspect d'une momie.

Les membres supérieurs étaient dans la flexion, les membres inférieurs dans l'extension. Sauf au niveau des doigts et des orteils, les articulations ne présentaient ni gonflement, ni déformation. Il nous a donc semblé intéressant de voir quel rapport pouvait exister entre cet aspect presque normal des formes extérieures et l'état des surfaces articulaires.

Le genou du côté droit a été prélevé dans cette intention.

Il présente au maximum les lésions ostéo-cartilagineuses articulaires du rhumatisme chronique.

On y voit sur le condyle gauche une vaste ulcération longitudinale de 1 cm. 1/2 environ de largeur sur 5 centimètres de long, de forme rectangulaire, de couleur rouge foncé, limitée par un bord saillant, anfractueux, constitué par le cartilage diarthrodial. Au niveau de l'ulcération le cartilage a totalement disparu. Même désagrégation sur la surface correspondante du plateau tibial gauche et sur la portion intercondylienne en contact avec la rotule. Le bord externe du condyle interne est parcouru par une production ostéophytique épaisse et surélevée de quelques millimètrés, à direction assez régulière, formant une véritable crête.

Malgré ces notables altérations, on ne constatait pendant la vie qu'une déformation insignifiante et point de gonflement. Le genou était dans l'extension.

Voici au contraire un genou provenant d'une deuxième malade de la Salpêtrière atteinte de la même affection.

Ici les surfaces cartilagineuses et osseuses sont beaucoup moins altérées ; mais tandis que le genou de la première malade était ankylosé en extension, celui-ci l'est dans la flexion à angle droit.

De plus chez la deuxième malade, il existe une subluxation du tibia en arrière, qui suffit à expliquer la déformation de l'article.

Chez la première malade, il n'y avait ni gonflement, ni déformation, bien que les altérations ostéo-cartilagineuses aient été très considérables.

Chez la deuxième, si les désordres intra-articulaires sont de moindre intensité, la déformation et le gonflement étaient à leur maximum.

La subluxation a produit la déformation, et il faut rapporter le gonflement à l'infiltration, à la dégénérescence fibro-graisseuse et à l'épaississement des tissus périarticulaires. En résumé le point particulier sur lequel nous désirons attirer l'attention, c'est qu'il n'existe que peu de relations entre l'état des surfaces articulaires ostéo-cartilagineuses et celui des formes extérieures (déformation et gonflement). A la séance du 12 juin 1896 de la Société médicale des hôpitaux, MM. Launois et Œttinger avaient déjà pu faire semblable constatation, par l'application des rayons Rœntgen à l'étude du rhumatisme chronique déformant. Il nous a paru intéressant d'en apporter une preuve anatomique.

Lithiase totale des voies biliaires, par MM. Roux et Nattan-Larrier, internes des hôpitaux.

Il s'agit d'une femme de 72 ans, atteinte de coliques hépatiques depuis 10 ans. Cette femme entra dans le service de M. le Dr Mathieu avec des signes bien nets d'angiocholite ; elle avait de grands accès avec frisson, fièvre et sueur survenant tous les dix jours à peu près, ces accès s'accompagnaient d'une teinte subictérique des téguments mais jamais il n'y eut de pigments biliaires dans les urines qui étaient seulement hémaphéiques, jamais les matières ne furent décolorées. Malgré l'extrême adipose des parois abdominales, chez cette malade, polysarcique, on crut à plusieurs reprises sentir la vésicule biliaire sous le bord tranchant du foie, un peu hypertrophié. L'autopsie dé-

montra qu'il s'agissait de la ramification droite du canal hépatique gorgé de calculs. La malade succomba au bout de 2 mois avec des signes d'ictère franc ; dans les 24 heures qui précédèrent la mort elle eut une hémorrhagie intestinale en nappe d'une extrême abondance.

Autopsie. — On trouva l'ampoule de Vater très volumineuse et comme hypertrophiée, longue de 1 cm. 1/2, le canal cholédoque était parfaitement perméable, et à la pression l'ampoule laissait s'écouler une bile épaisse chargée de petits graviers. La partie moyenne du cholédoque était assez dilatée pour pouvoir aisément loger le doigt, elle était bourrée de calculs gros comme des noisettes ; le canal kystique peu dilaté à son embouchure, laissait libre communication avec la vésicule biliaire peu développée, cachée sous le bord du foie et contenant très peu de bile ; dans la vésicule on trouvait une dizaine de calculs de moyen volume ; dans la branche droite du canal hépatique un ou deux calculs à facettes, gros comme des petites noix et un énorme calcul ovoïde atteignant le volume d'un œuf de poule, à gauche des calculs analogues mais plutôt moins volumineux, à l'intérieur même du foie dans les voies biliaires très dilatées de 1er et de 2e ordre, une série de calculs pressés les uns contre les autres et gros comme des noisettes, enfin les fines ramifications biliaires sont encore bourrées de calculs de moins en moins volumineux, mêlés à une bile épaisse, verdâtre, peu abondante ou dans du pus. On ne pouvait couper un fragment du parenchyme hépatique sans tomber sur ces masses calculeuses dont le foie est farci. Le parenchyme hépatique lui-même est d'ailleurs atteint de lésions profondes. Le pancréas de cette femme polysarcique le montrait au premier abord sous son aspect normal ; à la coupe, on constatait qu'il n'était plus représenté que par une masse de graisse où subsistaient de loin en loin quelques lobules pancréatiques ; le rein gauche présentait, à sa partie supérieure, un gros infarctus suppuré ; une série d'ulcérations profondes à l'entrée de l'S iliaque étaient l'origine de l'hémorrhagie intestinale. On peut se demander, en face de cette lithiase totale des voies biliaires, si l'intervention chirurgicale que l'on rejeta en raison de l'âge et de la polysarcie énorme, aurait pu être menée à bonne fin, et si la malade en aurait eu le moindre profit.

Sarcome angiolithique des méninges comprimant la protubérance annulaire et le cervelet, par M. Paul Morély, interne des hôpitaux.

J'ai l'honneur de présenter à la Société anatomique l'observation anatomo-clinique d'une malade du service de M. Gaillard, morte peu de jours après son entrée dans nos salles et atteinte d'une tumeur des méninges.

Mme B..., âgée de 44 ans, ménagère, entre le 28 mars 1897, à l'hôpital St-Antoine, salle Roux. C'est une femme de constitution robuste, présentant un fort embonpoint.

Dans ses antécédents héréditaires et personnels, nul point digne d'être signalé. Pas de syphilis, pas traces de tuberculose, pas de maladie infectieuse antérieure.

Elle a un fils âgé de 16 ans, très bien portant.

Le début de sa maladie remonte à un an.

Les parents, qui donnent les renseignements, disent qu'elle commença tout d'abord à ressentir dans les membres inférieurs des engourdissements auxquels succéda bientôt une véritable parésie qui l'obligea à garder le lit.

Son intelligence, sa mémoire, sa faculté d'élocution étaient intactes à cette époque. Mais depuis quatre mois et insensiblement, la malade remarque combien elle mange avec difficulté. Sa parole devient hésitante et confuse. La salive abondamment sécrétée s'écoule hors de la bouche.

Elle se décide enfin à venir à l'hôpital et est apportée le 28 mars, salle Roux, sur un brancard.

Cliniquement, voici ce que l'on constate :

1° Le syndrome glosso-labio-laryngé au grand complet.

Paralysie du voile du palais qui est insensible et pend comme un voile inerte au fond de la gorge.

Difficulté des mouvements de la langue qui ne peut être projetée au dehors ni relevée en l'air.

Difficulté des mouvements des lèvres, la malade ne peut ni souffler ni siffler.

La parole est profondément troublée, la malade répond aux interrogations qui lui sont adressées par un grognement sourd, inintelligible.

Difficulté extrême de la déglutition, les aliments repassent fréquemment par le nez, d'où accès de suffocation qui gênent vivement la malade. Aucun trouble auditif, aucun trouble oculaire, pas de nystagmus, pas d'inégalité pupillaire, le regard est seulement fixe et hébété.

Pas de troubles vertigineux.

2° Du côté des membres. Aucune trace d'amaigrissement ou d'atrophie, sensibilité complètement conservée, impossibilité absolue de la marche, on constate une exagération très marquée des réflexes surtout du côté gauche. Trépidation épileptoïde très accentuée.

Du côté des viscères, rien à noter. Digestions faciles, battements du cœur normaux, un peu précipités cependant.

Respiration de fréquence normale accompagnée de ronflements.

Le 8 avril, la respiration s'accélère, les battements du cœur se précipitent et la malade succombe presque subitement le 10 avril.

Le diagnostic porté, sous caution du reste, fut celui de sclérose latérale amyotrophique.

Autopsie, pratiquée le 12 avril. — L'ouverture et la séparation de la boîte crânienne sont difficiles. La calotte osseuse est très adhérente à la dure-mère surtout au niveau de la suture sagittale.

La dure-mère incisée laisse apercevoir des circonvolutions normales d'aspect, nullement vascularisées.

La base du cerveau étant soulevée et refoulée en arrière, on constate à gauche dans le voisinage de la protubérance, entre la protubérance et la face interne du rocher, l'existence d'une tumeur dont nous allons décrire la forme, la structure et les rapports.

La pièce que nous présentons comprend :

1° La totalité de l'encéphale, c'est-à-dire le cerveau, le bulbe, le cervelet, l'origine de la moelle sectionnée aussi bas que possible.

2° Le siège du [illegible] représenté par une tumeur presque régulièrement arrondie, ayant des dimensions égales à 3 centimètres environ dans ses divers diamètres, d'un volume comparable à celui d'une petite mandarine.

Cette tumeur présente sur sa face externe la trace d'un pédicule [illegible]. C'est son point d'attache à la dure-mère. Il est à noter que toute la surface externe de la tumeur était en outre [illegible] très adhérente aux membranes du cerveau et il fut [illegible] au bistouri.

Cela fait on put la retirer sans difficulté, car il n'y avait aucune adhérence entre elle et la substance cérébrale.

L'encéphale reposant sur sa face supérieure et étalant sa base vers nous, voici ce que nous constatons :

Du côté gauche, dans la région protubérantielle, la présence *d'une dépression volumineuse* développée aux dépens :

1° Du cervelet dont la face inférieure du lobe gauche est profondément excavée et refoulée en haut ;

2° Du pédoncule cérébral du même côté, très aplati ;

3° De la protubérance annulaire qui est l'organe le plus fortement comprimé. En effet, la saillie normale déterminée par les filets nerveux médullaires à leur passage dans la protubérance a complètement disparu et fait place à une dépression accusée. C'est en ce point que la compression exercée par la tumeur, semble s'être produite avec le plus de force.

Le cerveau ne paraît pas avoir souffert, quant au bulbe, il n'est pas directement intéressé. On note cependant que la partie gauche est un peu diminuée de volume. La tumeur en elle-même présente une consistance assez dure et à la coupe un aspect rappelant assez celui du sarcome.

Rien du côté des viscères.

L'*examen histologique* de cette pièce a été pratiqué très obligeamment sur notre demande par M. Macaigne et c'est le résultat de ses recherches que nous consignons ici.

A un faible grossissement, la tumeur se montre constituée d'un nombre infini de lobules de volume extrêmement variable, arrondis ou ovoïdes, circonscrits par un tissu d'aspect fasciculé. A un fort grossissement, le tissu revêt par places l'aspect du sarcome à cellules fusiformes, celles-ci se disposent en faisceaux plus ou moins réguliers, minces, circonscrivant les lobules. Ailleurs les cellules s'enchevêtrent irrégulièrement et par places le tissu est parcouru de vaisseaux sans parois ou de vaisseaux capillaires dont les parois sont les cellules elles-mêmes.

Les lobules ainsi circonscrits sont d'un volume extrêmement variable ; parfois, ils sont petits, irréguliers et groupés et donnent l'impression de bourgeons pleins, épithéliomateux, composés de petites cellules et coupés transversalement, séparés les uns des autres par de minces tractus de cellules fusiformes.

L'aspect rappelle assez bien celui d'un épithélioma tubulé.

Ailleurs, les bourgeons sont très irréguliers de forme et disséminés irrégulièrement au milieu du tissu réticulé. Certains d'entre eux plus volumineux revêtent l'aspect de lobules dont les noyaux sont tassés les uns contre les autres et à disposition concentrique, et ce lobule

ainsi constitué se montre parfois en relation avec un vaisseau sanguin. En d'autres points les lobules sont très allongés, fusiformes et comme pédiculés. Enfin, ils peuvent acquérir un volume considérable et former des nappes très étendues qui présentent tous les caractères du sarcome, avec cellules fusiformes, triangulaires ou irrégulières, à protoplasma aplati, dont les bords sont retroussés.

Il nous reste à signaler la dégénérescence calcaire.

Dans la préparation, elle se montre assez rare. Tantôt c'est sous la forme d'une perle homogène, transparente, nettement circonscrite par des cellules fusiformes, en tractus aplatis. Sur certaines coupes on assiste au début de cette transformation qui se fait aux dépens de petits bourgeons décrits en premier lieu.

En somme nous pouvons dire en matière de conclusion : l'origine vasculaire de ce sarcome ne saurait être mise en doute. En effet au milieu de groupes de tout petits lobules, on en voit qui commencent à présenter une lumière en leur centre, les noyaux se logeant à la périphérie. D'autres, rares il est vrai, montrent dans leur nouvelle cavité centrale un ou deux petits noyaux fortement colorés, leucocytes probables, quant aux lobules plus volumineux, beaucoup d'entre eux sont manifestement en relation avec des vaisseaux sanguins étroits, vides, ou contenant du sang et dont ils paraissent être un véritable bourgeonnement.

Réflexions. — Voici donc une tumeur méningienne remarquable :

Au point de vue anatomique, sans rien préjuger de sa nature, par son volume, les compressions considérables, les déformations étendues qu'elle provoque et la multiplicité des organes qui ont souffert de son action compressive.

Au point de vue clinique, par l'apparition précoce de troubles moteurs du côté des membres inférieurs, précédant les troubles bulbaires, l'absence de troubles vertigineux, l'existence du syndrome bulbaire au complet.

Au point de vue histologique par ce fait qu'elle appartient à une variété de sarcome encore peu connue, peu fréquente à la vérité, variété dont Robin donnait en 1869 une première description sous le nom d'épithélioma des séreuses, que Virchow étudiait sous le nom de psammomes et qu'enfin Cornil et Ranvier ont appelée sarcome angiolithique.

C'est à ces divers titres que cette pièce nous a paru intéressante à présenter.

Ouverture de l'estomac dans une poche sous-diaphragmatique. — Hémiplégie droite avec aphasie, par Le Roy des Barres, interne provisoire.

Les pièces que j'ai l'honneur de présenter à la Société anatomique proviennent d'un malade mort le lendemain de son entrée dans le service de M. le Dr Courtois-Suffit à Laënnec. Les renseignements cliniques que nous avons pu obtenir sont tout à fait incomplets, le malade lorsque nous l'avons vu était dans le coma ; la famille a pu seulement nous dire qu'il était atteint depuis trois ans d'une hémiplégie droite avec aphasie et que quelques jours avant son entrée à Laënnec il avait perdu complètement sa connaissance.

Autopsie, pratiquée 26 heures après la mort. — A l'ouverture de la cavité abdominale il ne s'échappe aucun liquide, les anses intestinales et le péritoine sont normaux. L'estomac cependant au niveau du cul-de-sac est adhérent à la paroi abdominale, et les manœuvres faites pour se rendre compte de l'étendue de cette adhérence, ouvrent une poche d'où s'échappe un litre environ d'un liquide infect mélangé de débris alimentaires. On ouvre alors la cage thoracique avec précautions, la cavité pleurale droite est normale ; à gauche de nombreuses adhérences à la partie moyenne forment une poche qui s'étend jusqu'au diaphragme et renfermant le même liquide que précédemment, mais en moins grande quantité, le reste de la cavité devant être occupé par des gaz.

Le diaphragme est alors désinséré, les adhérences de l'estomac à la paroi abdominale détruites et nous obtenons alors la pièce que nous allons maintenant examiner.

Le cul-de-sac de l'estomac est totalement détruit, ou plutôt ses lambeaux sont restés adhérents aux parois abdominales. La rate qui tient encore à son pédicule vasculaire est contenue dans la poche qui communique largement avec la cavité stomacale par suite de la disparition de toute la paroi à ce niveau. En haut l'orifice œsophagien est intact, mais immédiatement en dehors de lui la paroi stomacale n'existe plus et la poche est fermée par la face inférieure du diaphragme ; celle-ci, en arrière de la foliole aponévrotique gauche, présente un orifice circulaire d'un diamètre d'une pièce de cinq francs établissant la communication entre les poches sous-diaphragmatique et pleurale, à ce niveau le diaphragme est aminci et les plans musculaires qui bordent l'orifice sont déchiquetés. Partout ailleurs la poche est limitée par le péritoine pariétal, ou par des adhérences des différents feuillets péritonéaux entre eux.

Les autres organes ne présentaient rien de bien particulier ; pas de tuberculose pulmonaire ; l'aorte était athéromateuse. Le cerveau cependant offrait des foyers d'hémorrhagie cérébrale, plus ou moins intéressants par leur volume et par leur nombre ; l'hémisphère droit macroscopiquement était indemne, par contre l'hémisphère gauche que j'ai l'honneur de vous présenter contient un certain nombre de cavités kystiques qui étaient remplies d'un liquide jaunâtre, onctueux, comparable par son aspect et sa consistance à de l'huile. Ces kystes siègent de préférence en dehors des noyaux gris, ils sont de volume variable, le plus gros atteignant le volume d'un marron ; à

côté de ces cavités on en trouve d'autres remplies de caillots sanguins.

En résumé nous avons eu sous les yeux les pièces d'un individu atteint d'hémiplégie droite avec aphasie, présentant dans l'hémisphère gauche des foyers d'hémorrhagies de dates diverses, de plus probablement dans les derniers jours de la maladie s'est produite une perforation de l'estomac avec poche sous-diaphragmatique. La cause de cette lésion, qui semble s'être faite sans grand retentissement local (le malade n'ayant jamais appelé l'attention de ce côté), nous est inconnue. Mais cependant il est probable que nous sommes là en présence d'un ulcère de l'estomac ayant perforé la paroi. Quant à l'étendue des lésions, on peut se demander, avec MM. Cornil et Letulle qui ont examiné la pièce, s'il ne faut pas faire intervenir une digestion *post mortem*, en effet s'il existe des adhérences péritonéales indiscutables qui limitent en grande partie la poche, il n'en est pas moins vrai que la face externe de la rate ne présente aucune lésion de périsplénite, que, d'autre part, si nous avons rencontré ces adhérences à la partie moyenne du poumon limitant en haut la loge, la plèvre diaphragmatique et celle qui forme le cul-de-sac costo-diaphragmatique étaient intactes et que la base du poumon ne présentait à ce niveau qu'une légère congestion.

Il nous semble que nous pouvons formuler ainsi la série des phénomènes qui se sont succédé : ulcère de l'estomac ayant perforé récemment la paroi stomacale avec formation d'une poche sous-phrénique, puis sous l'influence d'une digestion *post mortem*, la paroi latérale formée par des adhérences de la face interne de la rate avec les parties voisines s'est détruite, ce qui nous explique comment la rate était en totalité contenue dans la poche, puis le diaphragme altéré pendant la vie par le contact des liquides épanchés, s'est laissé digérer à son tour et le contenu de la poche abdominale a envahi la cavité pleurale où il s'est trouvé cloisonné par des adhérences anciennes. Mais ce ne sont là que des hypothèses et la vraie cause nous échappe entièrement.

M. Letulle objecte que l'intégrité du revêtement pleural tant sur la plèvre viscérale que sur la plèvre diaphragmatique et l'intégrité de la rate qui était plongée dans ce foyer gangréneux doit au contraire faire expliquer la perforation du diaphragme par un processus de digestion *post mortem*.

M. Cornil accepte cette interprétation, d'autant que le poumon ne présentait pas trace d'atélectasie, ce qui élimine l'hypothèse d'une pleurésie chez le malade. Les adhérences signalées pouvant être anciennes.

L'ulcère stomacal est probable, mais la perforation de l'estomac et du diaphragme a pu ne se produire qu'après

la mort sur des tissus déjà modifiés sans doute par l'inflammation.

Le malade avait eu d'autre part une hémiplégie qui trouva son explication dans un foyer de ramollissement central de l'hémisphère gauche.

Tumeur sarcomateuse de la trachée. — Dégénérescence sarcomateuse de l'amygdale, par CHARLES LEVI, interne des hôpitaux.

Poindes Adèle, 38 ans, entre le 30 mars 1897 à l'hôpital Laënnec, salle Broca, n° 22, dans le service de M. le professeur Landouzy.

Cette femme a eu trois enfants, tous vivants, et n'accuse comme maladie qu'une angine à l'une de ses grossesses. Elle a été opérée il y deux ans par M. Albarran d'une petite tumeur, et elle porte au côté droit du cou une cicatrice linéaire de deux centimètres environ, trace de cette opération. Il n'y a aucune lésion actuellement à ce niveau.

La malade a commencé à tousser au mois de juillet 1896, et a eu quelques légers crachements de sang. C'est surtout depuis trois semaines qu'elle est malade. Depuis ce moment elle a souffert d'une dyspnée intense. Elle entre à l'hôpital presque asphyxiante et cyanosée.

Il n'y a pas de signes de tuberculose pulmonaire ; l'air pénètre mal, et il existe du cornage. L'obstacle ne semble pas laryngé, car la voix persiste même pendant les crises dyspnéiques. Il semble donc que l'obstacle doive porter sur la trachée, ou l'origine des bronches. Les urines sont albumineuses.

Les jours suivants, la malade se plaint surtout de douleur rétrosternale ; la dyspnée diminue par la morphine et le bromure de potassium.

L'examen du sang donne :

Nombre des globules rouges : 4.898.000 ;

Hémoglobine (mesurée avec l'appareil Fleischl) : 58.

La malade meurt le 18 avril brusquement dans une crise dyspnéique.

AUTOPSIE. — Aux *poumons*, il n'existe que très peu de lésions. Il n'y a pas de tubercules ; il y a de l'emphysème aux sommets, de la congestion et de l'œdème aux bases, et on peut à ce niveau faire sourdre un peu de pus des bronches.

Il n'y a rien au *larynx*.

Le *corps thyroïde* est normal, macroscopiquement et à l'examen histologique.

La *trachée* ne présente rien extérieurement. Le tissu cellulaire qui l'entoure est normal.

On note seulement latéralement à gauche un ganglion gros comme une noisette, situé au niveau du récurrent qu'il pourrait comprimer. La trachée incisée le long de la paroi postérieure, montre, dans sa partie inférieure, à deux travers de doigt de l'origine des bronches,

une masse oblongue, de la grosseur d'une petite noix, sessile, implantée sur la partie latérale gauche de la trachée, au contact de la face postérieure. A la coupe, elle est blanche, nullement hémorrhagique, ferme, pas ramollie au centre et semble néoplasique. A ses limites, surtout en haut, se trouve un bourgeonnement de la muqueuse. Cette tumeur obstruait au moins les trois quarts du calibre de la trachée. Au-dessous et à côté d'elle, sur la fin de la trachée et sur les grosses bronches, se trouvent disséminés sur la muqueuse de petits nodules de la grosseur d'une grosse tête d'épingle, blanchâtres et de même nature. Au niveau de la tumeur, l'espace entre les cerceaux cartilagineux est un peu augmenté, et le tissu de la tumeur infiltre la tunique externe qui est épaissie. Au-dessous de la tumeur, se trouve un

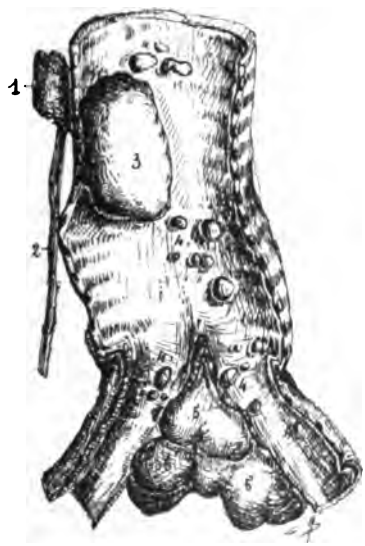

Trachée incisée le long de la paroi postérieure.

1. ganglion. — 2. récurrent gauche. — 3. tumeur sarcomateuse. — 4.4.4.4. petits nodules de nature sarcomateuse. — 5.5.5. ganglions interbronchiques dégénérés.

élargissement de la trachée, dont les cerceaux sont déformés. Le ganglion situé à la hauteur de la tumeur semble dégénéré. Les autres paraissent peu atteints. Il existe cependant à la bifurcation des bronches un assez gros amas ganglionnaire qui pouvait les comprimer.

Il n'y a rien au *cœur*, ni à l'*aorte*. Le *foie* est normal. L'*œsophage*, l'*estomac* ne présentent rien. La *rate* est volumineuse mais ne renferme pas de noyaux néoplasiques. Les *reins* ont quelques petits noyaux coniques blanchâtres dans la substance corticale. L'*utérus* a de petits nodules miliaires d'aspect fibreux au niveau du fond. Il n'y a rien à l'intérieur. Les *ovaires* sont scléro-kystiques. Rien au *péri-*

toine ni à l'*intestin*. La *langue* et la bouche n'ont rien d'anormal; les follicules lymphatiques, ainsi que l'*amygdale gauche* sont hypertrophiés, l'amygdale se montre à la coupe formée d'un tissu analogue à celui de la tumeur.

Examen histologique. — Une coupe comprenant *la tumeur* de la trachée et la paroi qui lui adhère montre de dehors en dedans :

1° Le *tissu cellulo-graisseux* qui unit la trachée aux organes voisins. Ce tissu est normal ;

2° La *tunique externe* fibreuse qui est infiltrée de petites cellules rondes de sarcome ;

3° La *couche de cartilages* normale ;

4° La *couche interne*, où on ne trouve plus ni glandes ni épithélium, mais une infiltration abondante de petites cellules sarcomateuses.

La néoplasie a dû débuter par la couche interne, et ensuite à travers les espaces cartilagineux, envahir la tunique externe, mais en ne dépassant pas le tissu graisseux péritrachéal.

La tumeur se montre formée à un fort grossissement, uniquement de petites cellules de *sarcome globo-cellulaire*, au milieu desquelles on ne voit pas de tissu fibreux, et seulement de très rares vaisseaux.

Des coupes faites au niveau des *petits nodules*, et comprenant ces nodules et la muqueuse du voisinage qui semble normale, nous ont montré que l'infiltration sarcomateuse a débuté par la couche sous-muqueuse, on voit en effet l'infiltration apparaître en dedans des cartilages, autour des glandes ; au niveau même des nodules, ces glandes ont disparu, et le tissu néoplasique occupe toute la sous-muqueuse et la muqueuse dont il ne reste que l'épithélium aminci, et dans les parties les plus envahies, cet épithélium disparaît même complètement. Il n'y a plus alors en dedans des cartilages qu'un amas uniforme de cellules rondes. Le ganglion au voisinage de la trachée nous a présenté de la dégénérescence sarcomateuse.

Les *reins*, examinés au niveau des points blanchâtres, ne nous ont pas montré de dégénérescence sarcomateuse.

L'*amygdale* gauche est entièrement constituée d'un tissu de petites cellules sarcomateuses analogue au tissu de la tumeur. On n'y reconnaît plus les follicules normaux, ni les cryptes, dont quelques-unes seulement se voient encore au milieu de l'amygdale.

Réflexions. — Nous voyons dans cette observation un cas de sarcome globo-cellulaire développé dans la couche profonde de la muqueuse de la trachée, et ayant amené la mort mécaniquement par asphyxie, avant la cachexie cancéreuse. Les tumeurs de la trachée, et en particulier les sarcomes sont rares.

Nous n'avons trouvé de sarcome dans aucun autre organe, si ce n'est une dégénérescence analogue de l'amygdale gauche. On peut se demander si le sarcome a été primitif à l'amygdale, ou si plutôt la tumeur qui avait été extirpée autrefois

n'avait pas été un petit sarcome cutané, point de départ de la néoplasie, et n'ayant pas récidivé sur place.

On voit en effet quelquefois des sarcomes très limités de la peau ou des muscles récidiver dans le poumon ou le médiastin, rarement dans la trachée et les bronches.

Le diagnostic de tumeur de la trachée est difficile à établir, car les seuls signes sont la douleur rétro-sternale, l'intégrité de la voix, l'absence de signes pulmonaires expliquant la dyspnée.

Tuberculose rénale cavitaire latente. Anévrysme artério-veineux du pli du coude, par CHARLES LEVI, interne des hôpitaux.

Tr... Marie, âgée de 54 ans, entre le 24 février 1897, à l'hôpital Laënnec, salle Broca, n° 9, dans le service de M. le professeur Landouzy.

Cette femme, ayant probablement des antécédents alcooliques, malade depuis environ deux mois, est en attaque d'asystolie. Elle est très obèse ; les quatre membres sont œdématiés, ainsi que la paroi abdominale. On trouve au cœur des battements faibles, irréguliers, et un souffle du premier temps à la pointe, ainsi qu'un souffle tricuspidien. Le pouls est petit, les urines sont assez chargées en albumine.

Au poumon gauche au sommet, il y a un gros foyer de râles sous-crépitants.

On porte le diagnostic de dégénérescence myocardique avec dilatation du cœur.

La malade présente au coude droit un gros anévrysme artério-veineux, consécutif à une ancienne saignée.

Elle meurt brusquement le 22 avril au matin.

AUTOPSIE, le 23. — Le *cœur* est surtout très dilaté, particulièrement le ventricule droit de l'orifice tricuspide. Il est flasque et graisseux.

Pas d'insuffisance aortique.

Pas d'endocardite valvulaire mais l'insuffisance était surtout due à la dilatation ; sur l'aorte, se trouvent quelques plaques fibrineuses jaunes, molles.

Les *poumons* sont œdématiés, et congestionnés aux bases. On n'y voit pas de tubercules.

Au sommet du poumon gauche, siège de gros râles sous-crépitants qui persistèrent jusqu'à la mort, se trouve un foyer de sclérose occupant tout le lobe supérieur. La plèvre est très épaissie et presque crétacée à ce niveau. Les bronches sont dilatées. Le poumon crie à la coupe, et le long des travées scléreuses, on voit de l'anthracose. Les ganglions du hile sont noirs, mais pas caséeux. Ce foyer semble un ancien foyer de péribronchite tuberculeuse guérie par sclérose. Le *péritoine* renferme plusieurs litres d'ascite cardiaque.

Le *foie* gros est un type de foie cardiaque. La *rate* est congestionnée.

Les *reins* sont gros. L'un d'eux a l'aspect d'un rein cardiaque.

L'autre, le *rein droit*, présente à la coupe deux grosses cavernes triangulaires à base périphérique délimitées à la périphérie par une mince coque de substance corticale. Une des cavernes est remplie encore d'une bouillie caséeuse. A l'extrémité de ce rein, se trouvent de petits tubercules surtout à la face externe. Nous y avons trouvé par frottis des bacilles de Koch. Pas de périnéphrite. Nous n'avons rien noté dans le bassinet ni l'uretère.

La dissection de l'*anévrysme artério-veineux* nous a montré la communication par un orifice à parois scléreuses de l'artère humérale avec la veine basilique. Le sac est formé aux dépens de la veine, du côté opposé à la communication. C'est donc un *anévrysme variqueux par dilatation simple*, une des formes les plus fréquentes. Il existe un second sac au-dessous du sac principal. Toutes les autres veines sont très dilatées.

Au niveau du sac on voit la paroi veineuse épaissie. Ces épaississements forment à l'œil nu des boursouflements de la paroi.

Au microscope, on voit à ce niveau un épaississement du tissu conjonctif de la tunique externe, mais surtout en certains points une notable hypertrophie de la paroi musculaire dont les fibres lisses sont bien plus nombreuses, comme dans les cas étudiés par M. Quénu.

Réflexions. — Cette observation nous montre un cas de lésion tuberculeuse avancée d'un des reins et restée latente pendant la vie. Cette tuberculose a dû avoir comme point de départ un foyer de tuberculose pulmonaire qui avait laissé comme reliquats le foyer de sclérose que nous avons mentionné.

Un cas de lipocèle inguinale, par Léon Imbert, interne des hôpitaux.

M... Léon, 58 ans, entre à l'hôpital Cochin le 12 avril 1897 dans le service de M. Schwartz. La veille, vers 3 heures de l'après-midi, il est tombé de sa hauteur et, dans sa chute, a entraîné un cric d'un poids de 80 kilogs environ qui s'est renversé violemment sur son abdomen ; on le transporte immédiatement chez lui et on applique quelques sangsues sur la paroi abdominale ; les douleurs ressenties immédiatement après l'accident étant toujours assez vives, le malade est amené à l'hôpital le lendemain matin, on constate les signes suivants : abattement assez marqué, les traits sont tirés, le ventre ballonné, sonore dans toute son étendue, douloureux à la pression, surtout à droite où la paroi se contracte énergiquement à la moindre tentative d'exploration ; mais le malade est en outre porteur d'une hernie inguinale droite, du volume d'un petit œuf de poule, irréductible, tendue, rénitente et un peu douloureuse ; cette hernie, dit le malade, n'a jamais pu rentrer complètement ; rétention d'urine ;

un seul vomissement avant d'entrer à l'hôpital. On pense soit à une hernie étranglée, soit plutôt à une contusion abdominale grave avec perforation intestinale.

On commence par faire une incision au niveau de la hernie et l'on voit qu'elle constitue une masse lipomateuse assez résistante, dont le pédicule pénètre dans l'abdomen par le trajet inguinal, il n'y a pas de sac; par conséquent, la tumeur est tout entière extra-péritonéale ; on continue alors l'incision et l'on fend la paroi abdominale le long du droit antérieur ; ligature de l'épigastrique qui contourne en dehors le pédicule du lipome. Dès que le péritoine est ouvert, on note dans la fosse iliaque droite la présence d'une assez grande quantité de pus grumeleux ; l'intestin est recouvert de fausses membranes friables ; le cæcum est intact ; on examine alors l'intestin grêle et l'on trouve, à 4 centimètres environ de l'angle iléo-cæcal, une perforation longue de 1 centimètre environ, à bords contus, siégeant sur le bord libre de l'intestin et laissant échapper un liquide verdâtre peu odorant ; on place six points de suture à la soie en deux étages. Lavage du péritoine, réduction de l'intestin, fermeture de la paroi. Injection de 1500 grammes de sérum. Mort à 7 heures du soir avec des phénomènes de septicémie péritonéale aiguë.

Autopsie. — Les sutures ont parfaitement tenu ; il y a des lésions de péritonite généralisée, le lipome prévésical, du volume d'un petit œuf, est extra-péritonéal ; il a pénétré par la fossette inguinale moyenne pour sortir par l'orifice externe du canal inguinal ; la vessie est un peu inclinée du côté droit, attirée par le lipome, mais il n'y a pas trace de cystocèle.

Cette observation soulève la question si souvent discutée de la lipocèle prévésicale. Dans un travail récent sur la cystocèle inguinale (*Ann. gén.-ur.*, 1896), nous avons conclu, après discussion des observations publiées, que l'influence pathogénique du lipome par rapport à la cystocèle a été exagérée et qu'elle est nulle dans un très grand nombre de cas. Le cas actuel ne saurait être invoqué en faveur de l'opinion opposée puisque la volumineuse lipocèle existante n'avait pas entraîné la vessie dans le canal ; on peut admettre cependant que cet accident eût pu se produire plus tard. Dans tous les cas, ce fait prouve bien l'existence possible d'un lipome prévésical, *antérieur à la cystocèle* et pouvant la provoquer.

Fistule transversale de la verge, par Léon Imbert, interne des hôpitaux.

Il s'agit d'un jeune garçon de 21 ans, entré à l'hôpital Necker, salle Velpeau, n° 31 (service de M. le professeur Guyon), le 13 janvier 1897, parce qu'il éprouve de temps à autre des douleurs dans la verge ; ces douleurs siègent à la partie supérieure de l'organe, au voisinage

du sillon balano-préputial ; en l'examinant on constate en ce point une sorte d'induration linéaire, parfaitement transversale et nettement sous-cutanée ; elle se termine à environ 1 centimètre à droite et à gauche de la ligne médiane par deux orifices très étroits et longe le sillon balano-préputial en arrière duquel elle est située ; on peut cependant introduire un stylet par l'orifice du côté gauche et l'on voit que cette masse indurée est creuse et que la pointe de l'instrument s'y meut avec facilité ; on a quelque peine à le faire sortir par l'autre orifice ; mais on y parvient cependant sans déterminer aucune déchirure ; on essaie alors d'injecter du liquide avec une seringue à instillation et l'on peut ainsi distendre la cavité qui prend le volume d'un haricot environ, sans qu'une goutte s'écoule par l'urèthre. Il s'agit donc d'une fistule transversale complète de la partie antérieure de la verge, ne communiquant pas avec l'urèthre.

En interrogeant le malade on apprend qu'il s'est aperçu de cette lésion il y a 7 ou 8 ans environ à la suite des circonstances suivantes. Jusqu'à ce moment il avait été porteur d'un phimosis à ouverture large, mais qui n'avait jamais découvert le gland. Un jour il se livra à des tentatives énergiques de rétraction du prépuce en arrière, dans le but, dit-il, de détruire le phimosis ; il y parvint en effet, mais non sans produire de petites déchirures qui s'accompagnèrent d'une légère hémorrhagie ; peu de temps après, il avait noté, en arrière du sillon balano-préputial, l'existence de cette petite induration ; il n'y aurait du reste pas attaché d'importance s'il n'en avait souffert de temps à autre ; par moment en effet il se produit à ce niveau une tuméfaction douloureuse, qui disparaît par l'issue d'une certaine quantité de liquide.

On pratique l'extirpation complète de la petite tumeur le 22 janvier

par une incision transversale, et l'on vérifie le fait déjà noté à savoir qu'elle n'a aucune espèce de rapport avec l'urèthre, le gland ou les corps caverneux ; l'opération est des plus simples et le malade sort le 28 janvier complètement guéri par première intention.

Examen histologique. — Les parois de la fistule sont constituées par un derme conjonctif ; on ne peut apercevoir aucune trace de glandes sur aucune des nombreuses coupes examinées. L'épithélium est nettement épidermique, avec couche malpighienne bien développée, granulations d'éléidine et kératinisation complète des couches superficielles ; il se continue sans démarcation avec l'épiderme de la peau de la verge ; enfin il est soulevé par de nombreuses papilles vasculaires.

La question est de savoir si nous avons eu affaire à une fistule congénitale ou à une fistule acquise. Nous croyons devoir repousser la première hypothèse pour deux raisons : en premier lieu, les notions embryologiques que nous possédons s'accordent mal avec la direction transversale du trajet fistuleux ; cela n'est sans doute pas absolument convaincant ; mais en outre on peut se rendre compte en parcourant les observations patiemment recueillies par Le Fort dans son travail sur les fistules congénitales de l'urèthre (*Ann. gén.-ur.*, 1896), qu'elles présentent toutes un caractère commun absolu, c'est leur direction antéro-postérieure, suivant les corps caverneux. Nous n'admettons pas, pour ces raisons, l'idée que la lésion soit liée à une anomalie de développement bien que, à vrai dire, la structure histologique ne contredise nullement cette hypothèse.

La fistule serait donc acquise. Mais par quel procédé a-t-elle pu se produire ? Tout d'abord, il ne peut s'agir d'une fistule purement traumatique, comme serait celle qui résulterait d'une infibulation ; on voit bien en effet dans ce cas un épithélium à type nettement épidermique, mais, caractère différentiel important, il n'y a jamais de papilles. D'autre part il est très rationnel de supposer que la formation de la fistule remonte aux manœuvres qui ont eu pour but de détruire le phimosis ; celui-ci était certainement adhérent puisque sa réduction s'est accompagnée de déchirures légères. Nous pensons que ces adhérences avaient pu se former de telle façon qu'elles auraient créé entre la face profonde du prépuce et le gland un petit canal transversal et que celui-ci aurait été arraché en totalité, le traumatisme détachant une petite partie du gland ; ce petit canal aurait été transporté en bloc en arrière et serait devenu la fistule que nous présentons. Si l'on admet ce mécanisme, on pourrait penser que le canal en question ne serait autre que le sillon balano-préputial formé par les adhérences ; nous ne croyons pas devoir admettre cette hypothèse parce que nous n'avons pas trouvé de glande ; or elles sont nombreuses en cette région ; par contre, le gland et la face profonde du prépuce sont recouverts d'un épiderme à papilles sans glandes ; nous pensons en définitive que les parois de la fistule ont dû être constituées par ces deux surfaces.

Corps jaune anormalement développé accompagnant un fibrome utérin, par A.-H. Pilliet, chef du laboratoire de clinique chirurgicale de la Charité.

Le corps jaune de la grossesse ne diffère pas sensiblement comme éléments constitutifs de celui de la menstruation ; il en diffère surtout par son volume et sa durée ; et ces deux termes sont assez marqués pour que le doute entre les deux formes soit rarement possible. Le volume du corps jaune normal de grossesse est en moyenne de 7 à 8 millimètres au huitième mois d'après Ch. Rouget (1) ; les autres restent toujours beaucoup plus petits, et, s'ils peuvent prendre dans certains cas pathologiques un volume considérable, le fait est dû à une hémorrhagie, à une transformation kystique du corps jaune, non à une hypertrophie véritable de ses parois.

On ne trouve en réalité que fort peu de cas d'hypertrophie vraie du corps jaune en dehors de la grossesse. M. Mathias Duval dans l'article *Ovaire* du *Dictionnaire Jaccoud*, cite un fait de William Benham, en 1873, dans lequel on trouva un corps jaune gros comme une fève chez une vierge morte au moment de ses règles. C'est pourquoi nous n'avons pas voulu laisser perdre l'observation suivante dans laquelle l'état d'intégrité de l'utérus était parfait, et le corps jaune assez volumineux.

Observation. — Mme Stéphanie Fonc..., 40 ans, journalière, mariée depuis vingt ans, n'a jamais eu ni enfant ni fausse couche. Elle fait remonter à dix ans ses premières douleurs, surtout marquées du côté droit du ventre. Elle entre à la Charité dans le service de M. le professeur Tillaux et l'on constate la présence d'un fibrome très volumineux, latéral, laissant intact le fond de l'utérus et dépassant l'ombilic.

L'opération, étant nécessitée par les pertes et les douleurs, a lieu le 18 mars 1897. Hystérectomie abdominale avec pédicule utérin. La malade guérit de l'opération sans fièvre et fut revue guérie le 13 avril suivant.

L'*examen des pièces* a montré les détails suivants : L'utérus est assez volumineux, sa muqueuse est intacte. Les annexes droites présentent une soudure des franges du pavillon de la trompe et un épaississement très marqué de cette même trompe qui est raccourcie et fixée par des adhérences. L'ovaire est retrouvé en place, il est libre, scléro-kystique, et sa presque totalité est formée par un corps jaune, qui mesure plus de un centimètre de long, sur un centimètre de hauteur et 6 millimètres seulement d'épaisseur. Il n'a pas de ca-

(1) *Dict. Dechambre*, art. Ovaire, 1882.

vité, toute sa substance est compacte ; et sa couleur jaune, le froncement de sa membrane interne feraient penser à une capsule surrénale aberrante plus qu'à un corps jaune si on ne retrouvait le tissu de l'ovaire kystique à son extrémité centripète. Les annexes de l'autre côté ne présentent rien à noter, la trompe n'est pas allongée, le pavillon est sain.

Paroi d'un corps jaune hypertrophié au cours d'un fibrome de l'utérus. Membrane interne proliférée comme dans la grossesse et circonscrivant des lacs sanguins dans lesquels les grandes cellules du corps jaune desquament librement ; centre du corps jaune accusé par un caillot fibrineux et d'anciens vaisseaux. Préparation de Pilliet.

La masse fibromateuse, qui pesait environ deux kilogrammes, est constituée en grande partie par du tissu fibreux œdématié, c'est-à-dire dont les fibres sont dissociées, les cellules étoilées volumineuses et apparentes, et dont le type général rappelle celui du tissu myxomateux ou gélatineux du cordon Mais il ne s'agit naturellement que d'une apparence et nullement d'une vraie production de myxome, l'irrégularité de la distribution de l'œdème et les hémorrhagies plus

ou moins vastes qui l'accompagnent en nombre d'endroits montrent qu'il ne s'agit là que d'une stase dans le tissu fibreux de la tumeur. Les fibres lisses sont très rares sur les coupes.

Le corps jaune est revêtu à sa périphérie d'une couche dense et serrée de tissu ovarique, dans laquelle existent encore un certain nombre d'ovules non développés et d'ovisacs très petits. Vient ensuite, de dehors en dedans, une nappe d'hémorrhagies et de vaisseaux veineux très dilatés, qui circonscrit et remplace en beaucoup d'endroits la membrane externe, fibreuse, du *corpus luteum*.

On rencontre enfin profondément la membrane interne, épaissie comme dans la grossesse, froncée, et composée de ses énormes cellules si spéciales, à noyau arrondi ou fusiforme, suivant la forme même de l'élément. Comme l'a indiqué M. le professeur Cornil dans ses recherches sur l'endothélium vasculaire, ces éléments forment souvent la paroi de sinus sanguins très volumineux et desquament dans l'intérieur même de ces sinus. Ceci se rencontre surtout au bord interne de la couche des cellules de l'ovariule, dont beaucoup ont plusieurs noyaux. Dans l'épaisseur de cette couche on voit en beaucoup de points les cellules polygonales du corps jaune se courber, s'infléchir et circonscrire de nouveaux vaisseaux. Elles prennent alors le caractère de cellules endothéliales et il n'est pas rare d'en voir dont la partie limitant le vaisseau est formée d'une couche de cytoplasma réfringent, cuticulaire d'apparence, chargé d'hémoglobine comme le démontre l'emploi de l'éosine, alors que le reste de l'élément conserve sous l'influence du même réactif son aspect finement grenu sans réfringence particulière.

Le centre du corps jaune est occupé par des vaisseaux en grande partie nécrosés et par des reliquats d'hémorrhagies, sans processus actif de résorption des globules rouges.

Ces cellules volumineuses bordant des cavités vasculaires rappellent au microscope l'image de la capsule surrénale, comme le corps jaune lui-même la rappelle à l'œil nu. Mais indépendamment des autres détails, le siège intra-ovarien de la production suffit à la distinguer. Les capsules surrénales aberrantes du ligament large n'ont en effet pas de connexions avec l'ovaire et ne sont pas nettement encapsulées. Les fibres musculaires lisses des muscles du ligament large se croisent en effet tout autour d'elles et s'intriquent dans les éléments contractiles de leur capsule propre, c'est du moins ce qu'il nous a été donné de voir dans un cas récemment observé ; et nous insistons sur ce petit détail car il est plus difficile qu'on ne croirait de différencier nettement l'un de l'autre le corps jaune de la capsule surrénale ; ce sont deux organes de dépuration sanguine créés aux dépens du mésoderme et des vaisseaux, qui possèdent une certaine ressemblance générale à l'œil et au microscope et qui doivent avoir aussi une certaine parité de relations physiologiques.

En résumé : Il s'agit d'un corps jaune d'un volume égal à celui de la grossesse, congestionné, sans kystes, au cours d'une affection fibromateuse qui avait laissé la cavité utérine intacte.

Quelles conclusions devons-nous en tirer ?

Au point de vue histologique les différences que l'on avait cru pouvoir établir entre le corps jaune de menstruation et celui de grossesse, l'existence d'un réticulum spécial au dernier, par exemple, ne sont plus fondées. Les théories actuelles sur la structure du corps jaune, plus simple qu'on ne pensait, ont fait renoncer aux différentes hypothèses sur son développement au moment de la gestation, telles que celle de l'hémorrhagie ou celles de la prolifération de la membrane interne considérées chacune comme exclusive. La question est de savoir quelles sont les conditions de congestion de l'utérus et des annexes dans lesquelles son hypertrophie peut être manifeste en dehors de la grossesse.

Nous pensons qu'il faut mettre au premier rang le *fibrome*, qui mériterait ainsi plus que jamais son nom ancien de grossesse fibreuse. Viendraient ensuite les affections aiguës et chroniques des annexes, la salpingite et l'ovarite. Nous avons montré en effet dans une autre étude (1) que les kystes hématiques des ovaires enflammés, kystes qui peuvent atteindre un volume considérable et déterminer par leur rupture les hématocèles intra-pelviennes, siégeaient à peu près toujours dans un ancien corps jaune. Or si la membrane interne de ces corps jaunes hématiques ne s'est pas sensiblement accrue en épaisseur, elle a certainement proliféré puisque beaucoup des kystes en question atteignent le volume d'un œuf de pigeon, d'autres celui d'un œuf de poule. Il s'agit donc d'une véritable hypertrophie du corps jaune, d'origine inflammatoire, mais le plus souvent masquée par l'existence de l'épanchement sanguin.

Viennent enfin les tumeurs kystiques de l'ovaire, qui, tant qu'elles ne sont pas enflammées, ne paraissent pas retentir sur les corps jaunes. Ils sont plutôt atrophiés dans ces cas par la distension et la compression, comme les ovaires eux-mêmes, et si ce n'est guère que dans la paroi de kystes dermoïdes peu étendus qu'on a chance de retrouver une nappe de tissu ovarien contenant des ovules, il est plus rare encore d'y rencontrer les corps jaunes et pour ma part je n'en ai pas vu.

M. Cornil a bien souvent constaté, dans de nombreuses autopsies, l'hypertrophie des corps jaunes de menstruation à

(1) Pilliet, Les hémorrhagies dans l'ovarite scléro-kystique. *Gazette hebdomadaire*, n° 40, 6 octobre 1893, p. 469.

des degrés plus ou moins marqués. Elle suit les congestions aiguës ou chroniques des organes génitaux chez la femme et peut présenter une certaine importance au point de vue médico-légal. D'autre part, dans les maladies aiguës telles que la variole et surtout la fièvre typhoïde, il l'a rencontrée souvent très marquée, coïncidant avec la congestion de l'utérus et les épistaxis utérines de Gubler.

Il insiste sur le nombre et le volume des cellules du corps jaune que l'on voit dans les préparations présentées envahir la lumière des vaisseaux sanguins.

Péritonite cancéreuse primitive. Pleurésie et ascite hémorrhagiques. Mort. Autopsie, par Georges Rosenthal, interne des hôpitaux.

La nommée E... V..., âgée de 56 ans, est entrée le 9 décembre 1896, salle Laënnec, lit n° 11.

Antécédents héréditaires. — Le père serait mort de cancer, la mère est morte dans un âge avancé. Une sœur vivante a une laryngite chronique ; une autre sœur est morte poitrinaire. Un frère est mort à 17 ans de la variole.

La malade a eu 13 enfants dont 2 seulement sont vivants, les autres sont morts en bas-âge.

Antécédents personnels. — La malade s'est toujours bien portée jusqu'à il y a 4 ans où elle eut une pleurésie, pour laquelle elle fut soignée à St-Antoine.

Pas de maladie infectieuse dans l'enfance ou l'âge adulte.

Histoire de la maladie. — Depuis 4 mois la malade éprouve une sensation de gêne, de pesanteur dans le bas-ventre, surtout en marchant et en portant des fardeaux. De temps en temps, les douleurs augmentent et la malade pendant quelques jours a de la diarrhée.

C'est pour cette diarrhée qui vient de la reprendre qu'elle se présente à la consultation et elle entre dans le service de M. le professeur Jaccoud où elle est couchée, salle Laënnec, n° 11.

Examen de la malade. — Au début de février, l'état général de la malade est relativement satisfaisant. La malade se lève dans la journée, cause tranquillement, s'occupe, n'a pas de fièvre et du reste l'examen des viscères pratiqué systématiquement reste négatif sauf en ce qui concerne l'abdomen.

Le ventre est gros, tympanisé avec une légère ascite.

Sur les parois on constate des deux côtés une circulation périphérique exagérée. La température locale est un peu accrue.

En palpant le ventre, on sent par une palpation forte une tumeur grosse, dure, ligneuse, inégale, mobile sans adhérences à la paroi que l'on peut sentir dans les deux hypochondres et dans la partie supérieure de la région ombilicale.

En déprimant fortement la paroi, la main peut chasser la tumeur et la sentir à ron retour par une sensation analogue à celle du ballottement fœtal.

Pas de douleurs abdominales. Pas d'adénopathies ni dans les aines, ni aux aisselles, ni dans le cou.

Au toucher vaginal, on constate que l'utérus est peu mobile. Le cul-de-sac gauche semble refoulé en bas. Pas de douleur dans les culs-de-sac. Rien à noter pour les annexes.

Pendant la fin de février l'état reste stationnaire. Vers le milieu de mars on constate que l'ascite a considérablement augmenté. La matité a envahi presque la totalité de l'abdomen et la respiration semble même un peu gênée.

Le 11 *mars*. — La malade est prise dans la cour de frissons petits et répétés, et d'un point de côté gauche. La dyspnée augmente.

Le 12. — La malade se plaint de gêne respiratoire considérable. Elle souffre d'une toux quinteuse et sèche.

L'examen de la poitrine donne à la base gauche les signes évidents d'une pleurésie, remontant jusqu'à la partie moyenne de la fosse sous-épineuse (Matité et disparition totale des vibrations, abolition du murmure vésiculaire. Pas de souffle. Pas d'œgophonie et de pectoriloquie). L'épanchement est moyen, car l'espace de Traube est sonore et le cœur n'est pas déplacé.

Le diagnostic est confirmé par une ponction exploratrice qui retire un liquide franchement hémorrhagique, où, ainsi que le Dr Achalme, nous avons constaté la présence de globules rouges.

Régime lacté. 3 ventouses scarifiées.

17. — L'état de la malade s'est aggravé. La dyspnée est plus forte. L'espace de Traube est mat. La matité remonte jusqu'à l'épine de l'omoplate. La pointe du cœur est légèrement refoulée vers la droite.

La thoracentèse est faite aseptiquement. On se sert de l'aiguille nº 2 et on retire 1 litre 750 d'un liquide d'apparence hémorrhagique.

A la fin de la ponction, la malade est prise de 2 ou 3 secousses de toux légère sans du reste la moindre expectoration.

L'examen microscopique du liquide montre des globules rouges intacts et d'autres déformés. Immédiatement la malade se sent soulagée. La température est à 37°4.

18. — Comme les jours précédents, pas de fièvre. L'espace de Traube est sonore. La matité remonte encore jusqu'à la pointe de l'omoplate ; mais les vibrations thoraciques sont revenues, et l'oreille perçoit de gros frottements qui cependant ne sont pas perceptibles à la main. A droite on entend à la base quelques râles sous-crépitants.

L'auscultation des sommets est négative.

19. — L'abdomen est distendu par l'ascite. La malade dans le décubitus dorsal est très gênée pour respirer. Tout le ventre est mat, la main ne peut plus arriver jusqu'à la tumeur. Le toucher vaginal montre les deux culs-de-sac abaissés et refoulés par l'ascite.

Aussi pratique-t-on la ponction abdominale qui évacue 8 litres 730 d'un liquide franchement hémorrhagique.

La ponction terminée, on peut palper aisément la tumeur. Les caractères se sont modifiés sensiblement. On sent très nettement une masse formant un bourrelet dur et ligneux allant d'un hypochondre à l'autre. Ce bourrelet est bosselé, irrégulier. Il a environ 5 centimètres de hauteur.

25. — L'état de la malade s'est un peu amélioré. Elle ne souffre pas, mais sa faiblesse est extrême et il faut l'aider à s'asseoir pour pratiquer l'auscultation. Du reste le liquide ne se reproduit pas dans la plèvre où les frottements persistent jusqu'à la base.

30. — Les frottements ne se perçoivent plus à la base gauche.

1er *avril.* — La faiblesse augmente. Le ventre est ballonné, il s'est reproduit une légère ascite.

3. — La matité due à l'ascite remonte jusqu'à l'abdomen.

4. — On retrouve les signes d'épanchement pleural. La malade est très faible.

6. — Le matin, nous trouvons la malade dans un état général grave. Faiblesse, tendances à la syncope, impossibilité de parler. L'auscultation donne les signes d'un épanchement pleural considérable. Le ventre est de nouveau rempli d'ascite.

L'état de la malade est tel qu'on doit s'abstenir de toute intervention et la malade meurt dans la journée.

Autopsie, pratiquée le 8 avril. — A l'ouverture de la cavité abdominale, il s'écoule plusieurs litres d'un liquide hémorrhagique. En détachant le plastron costal, il s'échappe des deux cavités pleurales, un peu de la droite, surtout de la gauche, un liquide présentant les mêmes caractères.

Une fois le liquide évacué, on constate sur toutes les anses intestinales, sur le mésentère, sur les feuillets pariétal et viscéral du péritoine, même au niveau du diaphragme, des granulations d'une grosseur qui varie de celle d'un grain de millet à celle d'un petit pois. Ces granulations sont blanchâtres, les unes opalines, les autres transparentes. Elles adhèrent par une base légèrement rétrécie et sont isolées, en séries, et vers l'intestin réunies en petits groupes.

L'attention est surtout appelée par le *tablier épiploïque* qui est ratatiné et forme ce bourrelet transversal que nous avons déjà signalé à l'examen du malade. Cette masse forme un plan de séparation entre la portion intestinale de la cavité abdominale et la portion gastro-hépatique. Elle est recouverte d'une série de granulations présentant les mêmes caractères que les autres.

Enlevée après ligature du côlon transverse auquel elle adhère, on voit qu'elle se divise par un étranglement médian en deux parties principales. A la coupe on constate qu'elle est formée par une capsule fibreuse épaisse d'un demi-millimètre environ renfermant une bouillie molle jaunâtre, encéphaloïde, qui bave et s'écoule de la coupe.

La partie gauche de la masse néoplasique est sensiblement moins ramollie. Nulle part il n'existe d'exsudat fibrineux.

Le *foie* est petit, ratatiné, déformé (980 gr.). La vésicule biliaire atrophiée est pourtant remplie d'une bile de coloration normale. Sur la face externe du foie et paraissant correspondre à la saillie intense du cartilage réunissant les fausses côtes on trouve une dépression de 2 cm. 1/2 de large sur 8 centimètres de longueur. A la coupe pas de noyaux cancéreux. Par places quelques brides fibreuses. Du reste le foie est dur et résistant au couteau.

Les ganglions du hile ne sont pas hypertrophiés, ni malades à l'examen macroscopique. La veine porte est comprimée dans l'épiploon gastro-hépatique recouvert de nodules cancéreux.

Pancréas. — Rien d'anormal.

Rate. — Petite, scléreuse, dure à la coupe, 90 grammes. Pas de noyaux cancéreux.

Reins et *capsules surrénales.* — Capsules surrénales sans hémorrhagies ni lésions. Le *rein droit* est petit, sa face péritonéale est parsemée de granulations. A la coupe, pas de congestion, mais un peu de diminution en hauteur de la substance corticale (rein sénile). Poids 150 grammes. La capsule se détache facilement. Le *rein gauche* pèse 140 grammes, il ne présente rien de particulier.

Tube digestif. — Rien de spécial. L'appendice est adhérent par son extrémité inférieure à la masse qui représente l'ovaire droit.

L'*utérus* est petit, ratatiné, scléreux ; sa cavité mesure 4 centimètres de longueur. L'ovaire et la trompe des deux côtés disparaissent au milieu d'un amas de granulations néoplasiques ; à la coupe on ne peut reconnaître l'aspect ordinaire.

Les *ganglions mésentériques* sont tuméfiés, considérablement indurés et à la coupe on les trouve formés d'un tissu mou, jaunâtre et diffluent, rappelant la structure de la masse épiploïque.

Malgré le soin que nous avons apporté à rechercher l'existence d'une localisation primitive du processus cancéreux, il nous a été impossible d'en déceler dans un viscère quelconque.

L'examen de la cavité thoracique a été tout aussi négatif.

Cavité thoracique. — Sur la plèvre diaphragmatique gauche existent 4 nodules cancéreux.

Le *poumon gauche* est petit, ratatiné. Pas de fausses membranes à sa périphérie. Pas de granulations tuberculeuses au sommet. Emphysème léger du bord antérieur.

Le *poumon droit* est rouge, congestionné. Pas de lésions tuberculeuses dans les sommets, mais à la partie supérieure du lobe moyen, on trouve une formation ressemblant à un tubercule, qui est immédiatement mis dans l'alcool pour être examiné plus tard.

La base du poumon droit est congestionnée sans hépatisation, et à la coupe des bronchioles, du pus s'écoule en abondance. Le tissu pulmonaire de la base droite, jeté dans l'eau, surnage.

Les ganglions du hile pulmonaire sont durs, petits, noirs, résistent au couteau, ils ont subi la dégénérescence calcaire.

Pas de liquide dans le *péricarde.* Les valvules du *cœur* sont normales. L'aorte est saine.

L'examen de la *moelle* et du *cerveau* est absolument négatif.

Le nodule pulmonaire suspect a été examiné microscopiquement. L'existence abondante de cellules géantes des plus nettes et de points dégénérés rappelant les coupes classiques des tubercules pulmonaires nous a montré qu'il s'agissait là non pas d'une localisation cancéreuse, mais d'un tubercule ancien et latent.

Quant à la tumeur même, sur des coupes colorées à la thionine phéniquée et à l'éosine, on constate qu'elle est constituée par des travées conjonctives limitant des alvéoles de dimension variable remplies de cellules volumineuses, la plupart sensiblement sphériques, dont les noyaux fixent bien la matière colorante.

Myélite aiguë primitive à streptocoques, survenue à l'occasion d'un refroidissement. Paraplégie flasque. Mort par congestion pulmonaire suraiguë, par MM. Thiroloix, chef de clinique et G. Rosenthal, interne des hôpitaux.

Le nommé D... J. B., âgé de 52 ans, frotteur de parquets, entre le 6 mars 1897 dans le service de M. le professeur Jaccoud.

Antécédents héréditaires. — Père mort de vieillesse. Mère en bonne santé âgée de 72 ans. Ni l'un ni l'autre n'ont présenté de maladie nerveuse.

Antécédents personnels. — Aucune maladie infectieuse dans l'enfance et l'adolescence. Ni syphilis, ni paludisme. Aucun excès de boisson ou de tabac. Pas de traumatisme dans la région lombo-dorsale.

Il n'a jamais eu ni angine, ni érysipèle ni aucune affection ulcéreuse de la peau ou des muqueuses. Le seul antécédent morbide qui puisse avoir quelque importance dans l'espèce est l'existence d'une grippe à détermination pleuro-pulmonaire gauche.

Cette affection pulmonaire fut de courte durée, mais laisse des reliquats anatomiques pleuraux comme nous le verrons.

Le malade a fait des excès vénériens.

Il a eu deux enfants qui sont actuellement bien portants.

D... a toujours eu une excellente santé, n'a jamais cessé de travailler, pourtant il affirme que de temps à autre, après des journées de surmenage (il frotte constamment avec la jambe droite) il ressentait quelques douleurs musculaires dans les lombes et une sensation de fatigue très prononcée dans tout le membre inférieur droit. Le lendemain après le repos de la nuit le malaise disparaissait. Il n'y a jamais eu ni atrophie musculaire, ni fourmillements, ni picotements dans ce membre.

Le samedi 27 février, après une journée de travail longue et pénible, il monte étant en sueur sur l'impériale de l'omnibus et reste exposé d'Ivry à Paris à la pluie. Pendant ce trajet il eut froid et éprouva à plusieurs reprises des frissonnements. En proie à un malaise indéfinissable, pris d'une fatigue extrême, sans appétit, il se met au lit.

La nuit se passe sans incident ; il ressent pourtant quelques légers fourmillements dans les orteils.

Le dimanche 8, à 6 heures du matin, le malade tente de se lever ; mais alors il remarque que ses jambes sont faibles, molles, le portent difficilement. Il urine, mais en faisant de violents efforts. La quantité d'urine émise fut peu considérable. A 8 heures, il essaie de nouveau d'uriner mais ce fut en vain. A partir de ce moment jusqu'à la mort la rétention d'urine persistera.

La paralysie se complète dans les heures qui suivent et à midi, un médecin appelé constata l'existence d'une rétention totale des urines et la paraplégie complète des membres inférieurs.

A aucun moment D... n'a éprouvé de douleurs dans les masses musculaires, le long des troncs nerveux ou au niveau des articulations. Les sensibilités tactile et thermique sont intactes.

Les désordres morbides se bornent jusqu'au 5 mars à cette para-

plégie flasque accompagnée de la paralysie de la vessie et de l'ampoule rectale. L'appétit reste bon, il n'y a ni insomnie ni fièvre. La puissance des muscles hors la sphère des membres inférieurs est normale. Le cœur et les poumons ne paraissent nullement être le siège d'une altération. Les facultés intellectuelles ne subissent aucun amoindrissement. Chaque jour, à deux reprises il faut évacuer la vessie, et comme la sonde employée n'est l'objet d'aucune précaution antiseptique, la pyurie apparaît dès le 3e jour.

Le 5 mars des troubles trophiques apparaissent, consistant en phlyctènes au niveau de la plante du pied droit, du bord externe au pied gauche, du grand trochanter gauche et de la fesse du même côté. Les masses musculaires du membre droit ont subi un amaigrissement notable.

Le 6, le malade voyant son état ne présenter aucune amélioration se décide à entrer à l'hôpital.

D... est un homme de haute stature, bien musclé, très vigoureux. Les différents viscères sont normaux, pas de tachycardie, pas de signes stéthoscopiques dans la poitrine, pas de dyspnée, pas de sucre dans les urines qui sont franchement ammoniacales, fétides et purulentes. Leur quantité oscille autour de 1 litre par 24 heures (on le sonde 2 à 3 fois par jour, aseptiquement). Les artères sont souples, pas d'hypertension.

En dehors de la paralysie de l'ampoule rectale, cause de constipation opiniâtre, le tube digestif est normal. Aucune lésion buccopharyngée, pas de gastralgie. Le foie et la rate n'offrent aucune particularité anormale.

Les facultés intellectuelles sont en parfait état. D... homme intelligent raconte avec précision et détail les étapes de sa maladie. L'absence de douleurs, la localisation nette aux membres inférieurs lui font considérer son affection comme une simple indisposition.

La musculature externe et interne des yeux est intacte. Pas de diplopie, réaction pupillaire normale à l'accommodation et à la lumière. Pas de dysphagie, pas de troubles de la parole ou de la mastication. Les muscles de la face, de la langue ne sont le siège d'aucun frémissement, d'aucun tremblement. La tête se meut facilement dans toutes les positions. Les muscles du cou ont conservé leur volume, leur puissance. Les masses musculaires des membres supérieurs n'ont subi aucune altération.

Il en est de même des muscles de l'abdomen et des masses sacrolombaires. Le malade les contracte avec force pour se mettre dans la position demi-assise ou pour passer de cette dernière à la position horizontale sans s'aider des mains.

Cette intégrité de tout le système musculaire de la ceinture acromio-thoracique, du diaphragme, des membres supérieurs, du cou et de la tête contraste avec la flaccidité des membres inférieurs. Ils sont inertes, reposent sur leur face externe, et le malade est incapable de leur imprimer le moindre mouvement.

Les réflexes sont abolis, mais sous l'influence d'un pincement énergique, les muscles se contractent. Le réflexe crémastérien persiste.

Les sensibilités au tact, à la douleur, à la température, à l'électricité sont intactes et le malade localise très bien les yeux fermés

les diverses sensations. Aucun phénomène douloureux soit dans la continuité des membres, soit au niveau des articulations qui sont intactes.

La peau n'est pas violacée, et a conservé la température normale. Elle n'est le siège d'aucune ecchymose, d'aucune tache purpurique, d'aucune éruption. Il n'y a pas de modification de la sueur.

A la plante du pied droit, on note l'existence de deux phlyctènes de la largeur d'une pièce de cinq francs ; elles ne sont nullement douloureuses. Au bord externe du pied gauche, phlyctène plus petite. Sur la fesse gauche eschare en voie d'évolution. Toutes ces lésions sont désormais pansées avec des compresses imbibées d'hydrate de chloral. On administre l'iodure de potassium 2 grammes et le régime lacté.

10 *mars*. — Etat stationnaire. Quelques soubresauts perçus dans les orteils.

16. — Les masses musculaires des membres inférieurs, molles, flasques, diminuent de volume. Cette atrophie est plus marquée à droite qu'à gauche. La peau devenue trop large forme un énorme pli. Les selles ne se produisent qu'avec des purgatifs drastiques. La rétention d'urine continue. Les urines deviennent poisseuses, gluantes.

20. — L'eschare du grand trochanter gauche tout en restant superficielle s'est notablement agrandie. Elle a 5 à 6 centimètres de diamètre. Une eschare sacrée est survenue.

21. — Fourmillements dans les orteils. La sensibilité tactile et douloureuse est émoussée dans l'étendue des deux membres inférieurs. La verge est douloureuse par suite du développement d'une uréthrite.

23. — L'uréthrite qu'ont amenée la pyurie et les traumas de la sonde rend le cathétérisme douloureux. Eau de Vichy et benzoate de soude.

26. — L'état général reste bon. Sensation de poids, de tiraillement au niveau des deux aines. L'atrophie des masses musculaires des membres inférieurs fait des progrès continus. La peau semble être un sac trop large pour contenir les fémurs et les os de la jambe à peine garnis de reliquats musculaires. A la face antérieure de la cuisse au-dessus de la rotule, la saillie normale du quadriceps est remplacée par une concavité. Toutes les sensibilités sont émoussées, mais il n'y a ni hémi-anesthésie, ni anesthésie en plaques, ni zones d'hyperesthésie. La sensibilité à la douleur paraît être la plus diminuée. Les sensations tactiles sont perçues, avec retard. Le pincement de la peau provoque des contractions réflexes. Sous l'influence de la répétition des pincements, le membre offre quelques contractions spasmodiques. Pas de secousses fibrillaires.

Les eschares ne s'aggravent pas. Aucun phénomène anormal dans le reste du corps.

27. — Dans la matinée le malade se plaint d'une sensation de froid dans les lombes et au niveau de la paroi abdominale. Il lui est impossible de se placer demi-assis. Il retombe lourdement sur le dos, si on l'abandonne dans cette position. La paralysie a incontestablement gagné un segment médullaire supérieur. Toutefois le diaphragme se contracte bien, les espaces intercostaux ne sont pas le siège d'une dépression inspiratoire. Les muscles des membres

supérieurs, du cou, de la tête sont intacts. Ni dysphagie, ni troubles de la parole, ni dyspnée, ni tachycardie. Le malade ressent un malaise indéfinissable.

L'après-midi se passe sans incident ; à 8 heures du soir il boit du lait sans difficulté, cause avec ses voisins, ne paraît nullement en danger.

A 10 heures il est subitement en proie à une dyspnée intense ; il est pâle, couvert de sueur. Pourtant il cause, se sert de ses bras pour se maintenir à demi-assis, se plaint d'étouffer et expectore des mucosités en masse mais avec beaucoup de difficultés. On lui donne du sirop d'éther qu'il peut prendre sans vomissement. L'asphyxie fait des progrès rapides, les extrémités deviennent violacées et D... meurt à 11 h. 1/2 en pleine connaissance.

Autopsie, faite 24 heures après la mort. — *Cavité thoracique.* — Les deux poumons sont volumineux, gonflés, congestionnés à l'extrême. Le poumon gauche présente des adhérences pleurales anciennes ; sur la plèvre droite on voit disséminées des taches ecchymotiques, comme dans les asphyxies suraiguës.

Des coupes, s'échappe un liquide sanguinolent, aéré, spumeux, extrêmement abondant.

Il semble que le parenchyme pulmonaire ait été injecté sous forte pression. Pas d'infarctus ou d'hémorrhagies diffuses. Des parcelles de parenchyme surnagent. En aucun point il n'y a d'hépatisation. Il y a eu congestion suraiguë ou œdème exsudatif simple.

Les ganglions du hile pulmonaire sont hypertrophiés. Le cœur droit est distendu par un caillot cruorique énorme qui se prolonge dans la veine cave inférieure. Pas de lésion valvulaire ou péricardique. Aorte non athéromateuse.

Cavité abdominale. — *Foie*, 1670 grammes, congestionné. *Rate*, grosse, 220 grammes ; congestionnée, non ramollie. Il en est de même des *reins* qui à part cette lésion congestive sont peu intéressés. La *vessie* et les *uretères* sont dilatés et remplis d'une urine purulente.

Le *tube digestif*, le *pancréas*, les *capsules surrénales* n'offrent aucune altération. En aucun point on n'a pu trouver un foyer de suppuration latent.

Cavité crânio-rachidienne. — La masse encéphalique, cerveau, cervelet et bulbe, est saine. La dure-mère rachidienne n'offre comme le canal ostéo-ligamenteux aucune altération. Cette membrane incisée, on constate une hyperémie manifeste du feuillet pie-mérien surtout dans la région dorsale. L'aspect extérieur du névraxe ne décèle aucun désordre anatomique (pas d'hypertrophie, ni d'atrophie segmentaire, pas de ramollissement partiel avec effondrement de bouillie médullaire).

Les coupes pratiquées sur toute l'étendue de la moelle permettent au contraire de mettre en évidence une zone occupant la partie moyenne du segment dorsal profondément lésé. Tandis que sur tous les autres points les surfaces de coupe n'offrent aucune lésion, ici la disposition normale ne se retrouve nullement.

Toute la partie centrale du segment malade qui a une étendue de 4 à 5 centimètres est ramollie, diffluente et ressemble à un abcès qui vient faire saillie entre les lèvres de l'incision. La partie ramollie est limitée par une zone blanche, plus ferme, irrégulière, tomen-

teuse. Il y a là un véritable foyer de nécrose, intéressant plus particulièrement la substance grise. Pas d'hémorrhagies en foyer. Sur plusieurs coupes, des vaisseaux volumineux gorgés de sang apparaissent et tranchent par leur coloration carminée sur le fond blanc grisâtre du tissu ramolli.

Le foyer de ramollissement nécrotique ne cesse pas brusquement. Les limites supérieure et inférieure se confondent insensiblement avec le parenchyme sain.

Les racines rachidiennes qui partent de cette région sont plus petites ; toutes les autres paires ont leur apparence habituelle. Les troncs nerveux du crural, du sciatique ne sont le siège d'aucune lésion macroscopique. Les masses musculaires atrophiées sont plus pâles, non infiltrées de graisse.

Des cultures ont été faites après stérilisation des surfaces soit avec les masses cérébrale et bulbaire, soit avec les trois segments médullaires, cervical, dorsal et lombaire. Les tubes de culture ensemencés avec la substance cérébrale et bulbaire avec les portions cervicale et lombaire de la moelle sont restées stériles ou ont donné des cultures de bacterium coli. Tous les tubes ensemencés avec le segment médullaire ramolli (cultures aérobies et anaérobies) ont donné un streptocoque qui sur les milieux solides ou liquides et dans ses réactions colorantes s'est comporté comme le streptocoque pyogène. Inoculé à l'oreille du lapin, il a donné un érysipèle expérimental caractéristique. L'examen lamellaire du tissu nerveux nécrosé (méthode de Gram) avait montré des microcoques disséminés très rares.

Nous avons cru devoir publier cette observation, type de myélite *a frigore*, que les recherches bactériologiques ont démontré être de nature streptococcique. La myélite est dans l'espèce identique à l'angine de même nature. Le processus est le même et semble consister dans l'exaltation sous l'influence du froid du streptocoque banal, hôte normal d'une cavité communiquant avec l'extérieur. La localisation seule varie : elle paraît ici avoir été déterminée par le métier du malade qui chaque jour surmenait dans l'exercice de sa profession son axe gris médullaire. La lésion médullaire produite dès le premier jour est restée cantonnée et la mort nous paraît devoir être expliquée par la mise en action de l'appareil vaso-moteur central du réseau sanguin pulmonaire (Fr. Frank), par congestion et œdème pulmonaire suraigus.

Endocardite végétante streptococcique. Myélite suraiguë en foyer. Paraplégie. Mort, par MM. Thiroloix, chef de clinique et Rosenthal, interne des hôpitaux.

La nommée B... Clause, âgée de 48 ans, ménagère, entre le 24 février

1897, salle Laënnec, lit n° 16, dans le service de M. le Professeur Jaccoud.

Les *antécédents héréditaires* et *personnels* de la malade sont absolument négatifs. Pas de maladie infectieuse aiguë ou chronique, pas d'intoxications, pas de grossesse.

La malade était en excellente santé, quand deux semaines avant d'entrer à l'hôpital elle a été prise sans cause apparente de courbature, de malaise, d'insomnie et de perte d'appétit.

Ces phénomènes généraux ne s'accompagnent d'aucun symptôme local, qui attire l'attention (ni vomissements, ni diarrhée, ni douleurs, ni accès fébrile). Il y a cependant quelques palpitations.

La perte des forces va s'accusant et s'accompagne à la fin du deuxième septenaire d'un amaigrissement notable, d'une décoloration générale des tissus.

A son entrée on constate une prédominance manifeste des troubles cardiaques. Le cœur est légèrement hypertrophié, la palpation ne permet pas d'obtenir de phénomène anormal comme le frémissement cataire. Par contre on entend à la pointe un souffle dur, systolique, souffle en jet de vapeur, qui se propage dans l'aisselle et se perçoit avec intensité dans toute l'étendue de la région précordiale.

Les foyers d'auscultation de la tricuspide, des orifices aortique et pulmonaire sont indemnes de tout signe anormal (pas de souffle, pas de dédoublement). Le pouls est régulier, mais accéléré (92 pulsations à la minute).

La peau comme les muqueuses sont décolorées. Il existe un léger œdème mou et dépressible des membres inférieurs. En aucun point on ne trouve trace de foyer suppuratif.

La respiration est peu modifiée. On note l'absence de dyspnée de toux, d'expectoration. L'auscultation met pourtant en évidence quelques râles sous-crépitants, gros, au niveau des deux bases.

La langue est blanche, saburrale, l'appétit est diminué.

Il existe de la constipation. Le ventre est ballonné, mou, douloureux, sans ascite.

Pas d'adénopathie périphérique.

Le foie est hypertrophié, dépasse de 5 travers de doigt les fausses côtes. La rate est appréciable et sensible à la percussion.

Les urines sont diminuées de quantité, hautes en couleur. Elles ne renferment ni albumine, ni sucre, ni pus.

La température est normale et reste cantonnée entre 37°2 et 37°8.

Le toucher vaginal est négatif, le petit bassin paraît indemne.

Du 24 février au 3 mars, le tableau symptomatique ne subit que peu de changements, si l'œdème s'efface, tous les autres phénomènes s'accusent et parmi ceux-ci, les dominant tous, il nous faut signaler la perte des forces, une fatigue extrême qui rend tout mouvement pénible.

Le 4 mars, la phénoménalité cardiaque s'accuse et permet de préciser un diagnostic rendu hésitant par l'absence de fièvre.

Au souffle mitral qui persiste est venu s'ajouter dans l'espace de 24 heures un double souffle systolique et diastolique à maximum dans le deuxième espace intercostal droit, contre le bord sternal. Le pouls est large, dépressible, fréquent (120 par minute). Les artères du cou battent avec force. Pas de douleurs précordiales, mais ten-

dances syncopales et dyspnée qu'expliquent non seulement la double lésion valvulaire aortique et mitrale, mais la venue d'une congestion pleuro-pulmonaire gauche (submatité, râles sous-crépitants, légère œgophonie à la base). Le poumon droit ne présente que quelques râles fins dans son lobe inférieur.

Le thermomètre marque 38°4. La langue est sèche, rôtie. Pas d'accès fébrile.

Dans la nuit du 5 au 6 mars survient tout à coup une paraplégie des membres inférieurs, accompagnée de paralysie des réservoirs vésical et rectal. Cette paraplégie, au dire de la malade, a été précédée de quelques heures par des picotements, des fourmillements dans les pieds, puis est venue l'impotence absolue, et la perte des urines et des matières fécales.

Les membres sont flasques, inertes. La malade ne peut leur imprimer le moindre mouvement (cuisse, jambe, orteil). Les réflexes sont abolis ; la sensibilité dans tous ses modes est diminuée. Pas d'œdème, pas d'abaissement de température, pas de sueurs plus prononcées, pas de phlyctène, ni d'eschares.

Les phénomènes cardio-pulmonaires n'ont subi aucun changement. La dyspnée est cependant plus vive, plus pénible. La température oscille de 39 à 39° 5.

Le 7 mars, état général mauvais, lypothymies dans la journée et la soirée, faiblesse extrême. Alimentation impossible. La dyspnée est très accusée, la congestion pulmonaire est plus marquée à droite.

Le 8, nous trouvons la malade dans le collapsus. Les extrémités sont froides et violacées. La température est de 37°8. La paralysie des réservoirs et la paraplégie n'ont subi aucun changement. Les membres supérieurs, le cou, les muscles de la mastication sont restés intacts.

La mort survient dans la journée à 10 heures.

Autopsie, faite le 9, 25 heures après la mort.

Cavité thoracique. — La plèvre droite ne présente aucune altération, elle n'offre pas d'adhérences et ne contient pas de liquide. La plèvre gauche au contraire est dépolie, recouverte de fausses membranes blanches ou jaunâtres peu épaisses. Une légère traction sépare les deux feuillets. Le cul-de- sac costodiaphragmatique contient 100 à 150 grammes d'un liquide lactescent, le liquide et les fausses membranes fourmillent de coques, disposés en chaînette que les cultures et les inoculations ont montré être des streptocoques. Le poumon droit est congestionné, non hépatisé dans son lobe inférieur. Des surfaces de coupes s'écoule un liquide sanguinolent abondant. Les petites bronches contiennent du pus.

Le poumon gauche est augmenté de volume, résistant. Des fragments pris en différents points surnagent. Pas d'infarctus, ni abcès, ni tubercules. Splénisation totale sans noyaux d'hépatisation.

Le péricarde contient une faible quantité d'un liquide citrin et transparent. Le cœur est non hypertrophié mais dilaté. Le ventricule gauche est oblitéré par un caillot cruorique énorme qui se continue dans l'oreillette. L'endocarde du ventricule et de l'oreillette est sain. Il n'en est pas de même de la grande valve droite de la mitrale.

Cette valve présente sur sa surface auriculaire depuis son bord libre jusqu'à son point d'attache à l'orifice auriculo-ventriculaire un semis de végétations lenticulaires, accolées les unes aux autres au nombre d'une centaine. Toutes ces végétations n'ont que quelques millimètres dans toutes leurs dimensions, elles sont translucides et ressemblent absolument aux végétations récentes de l'endocardite rhumatismale aiguë. Entre elles existe un dépôt fibrineux. La surface végétante mesure 3 à 4 centimètres de longueur sur deux centimètres de largeur. Il n'y a aucune perte de substance. Le tissu qui constitue les végétations est résistant et ne s'écrase que difficilement.

Le tissu comme le dépôt fibrineux renferme des coques, des diplocoques et de courtes chaînettes ; pas de bacilles. La valve postérieure aortique montre sur sa face ventriculaire les mêmes végétations résistantes transparentes.

Le cœur droit ne présente aucune altération. Il en est de même de l'artère pulmonaire et de l'aorte.

Cavité abdominale. — Foie volumineux, 1740 grammes, mou, pas de périhépatite. A sa surface externe, comme sur les surfaces de coupe, on note un grand nombre de points décolorés, translucides, qui tranchent sur le tissu environnant qui est congestionné (nodules infectieux). Pas d'abcès. La bile est épaisse, jaune d'or, pas de calculs, pas de cholécystite ni d'oblitération du cholédoque.

La *rate* est tuméfiée (350 gr.), diffluente. L'examen sur lamelles avec la méthode de Gram montre que son tissu est farci de micro-organismes en points. La culture a montré qu'il s'agissait du streptocoque.

Aorte abdominale, saine. Le tractus intestinal n'offre aucune altération. Le pancréas, les capsules surrénales sont normaux. Les reins sont hypertrophiés, mous, décolorés dans leur substance corticale, pas d'abcès.

Les organes génito-urinaires n'offrent aucune lésion.

Cavité crânio-rachidienne. — Les enveloppes et les artères de la masse encéphalique ne présentent pas de lésion. La substance nerveuse cérébrale, cérébelleuse, mésocéphalique et bulbaire n'est le siège d'aucun foyer de ramollissement, d'hémorrhagie ou d'abcès.

Les enveloppes de la *moelle* sont saines. Aussitôt la dure-mère incisée, on est frappé par le ramollissement et la diffluence d'une notable partie de la moelle dans sa portion dorsale.

Ce foyer nécrotique commence à 4 centimètres au-dessous du renflement cervical et occupe une étendue de 8 centimètres. Sur les coupes faites au niveau de ce foyer, la substance nerveuse a l'aspect d'une bouillie blanche, parsemée de taches grisâtres et hémorrhagiques punctiformes. Le ramollissement intéresse toute l'épaisseur du névraxe, il est moins marqué dans la substance blanche que dans la substance grise qui est comme liquéfiée.

Les artères spinales pas plus que les veines pie-mériennes au niveau de ce segment nécrosé ne paraissent oblitérées, thrombosées, augmentées de volume ou de consistance.

Toute cette partie ramollie tranche sur le reste de la moelle dont les coupes multiples sont absolument normales. La mise en culture du suc des différents parenchymes (cultures aérobies et anaérobies)

et des végétations a donné un streptocoque analogue à celui de l'érysipèle. Inoculé dans l'épaisseur de l'oreille d'un lapin, il a reproduit un érysipèle expérimental typique terminé par la guérison.

Les particularités anatomo-cliniques intéressantes de cette observation sont l'opposition d'une endocardite végétante à streptocoques chez une femme, dont la santé ne paraissait pas avoir subi d'agression sérieuse antérieurement, le début latent, l'évolution apyrétique (fait du reste indiqué par le professeur Jaccoud) et enfin la venue d'une paraplégie, liée à un ramollissement médullaire dont l'origine par embolie septique est indiscutable. Ce ramollissement médullaire tranche par son extrême rareté sur la fréquence relative des lésions cérébrales de même ordre qui peuvent survenir au cours des endocardites infectieuses.

Anomalies de la glande parotide, de l'artère maxillaire interne et du nerf facial, par Mlle Robineau, interne de l'hospice général à Rouen, aide d'anatomie à Rouen.

M. Robineau, prosecteur des hôpitaux, présente à la Société anatomique une pièce sèche, préparée par Mlle Robineau de Rouen.

Cette pièce provient d'un sujet du sexe féminin âgé de 63 ans, mort à l'asile départemental d'aliénés de Saint-Yon.

Le côté gauche de la face disséqué sans soin, lorsqu'il tomba sous les yeux de Mlle Robineau a été incomplètement étudié. On pouvait cependant y remarquer plusieurs anomalies.

1° La *parotide* petite, arrondie, était à 1 centimètre en avant de son siège normal, sur la face externe du muscle masséter. La loge qu'elle aurait dû occuper était à peine marquée : la branche montante du maxillaire inférieur était très rapprochée de l'apophyse mastoïde et l'apophyse styloïde située sur le même plan que ces deux os, plus en dehors que normalement, laissait un passage à peine suffisant pour l'artère carotide externe dont la plupart des branches avaient été sacrifiées par une dissection maladroite.

2° L'*artère maxillaire interne*, très volumineuse, au lieu de contourner le col du condyle, passait en dehors du bord postérieur de la branche montante du maxillaire inférieur, un peu au-dessous du col du condyle, puis, après un court trajet de quelques millimètres, traversait cet os de dehors en dedans, parcourant un canal osseux, légèrement oblique de haut en bas et d'arrière en avant.

Le nerf facial était détruit.

Le côté droit du sujet était heureusement conservé, et Mlle Robineau put, en le disséquant, observer minutieusement les intéressantes particularités qu'elle nous décrit ainsi :

L'aspect extérieur ne présentait rien de spécial.

Sur la joue, aucune saillie anormale, si bien que nous nous de-

mandons au premier abord, si l'anomalie n'était pas seulement unilatérale.

La peau est mince et facile à détacher.

Le tissu cellulaire sous-cutané, peu abondant, n'adhère pas à la surface de la glande que l'on aperçoit par transparence sur la face externe du masséter, exactement à la même place que celle de l'autre côté. A la surface de l'aponévrose épaisse qui la recouvre rampent quelques filets nerveux fins et rares.

Le trajet de l'aponévrose est assez compliqué. D'avant en arrière on voit celle-ci se dédoubler pour envelopper la glande parotide, sans envoyer dans l'intérieur des tractus fibreux. Au bord postérieur de la glande, les deux feuillets se réunissent, fermant ainsi la loge parotidienne. L'aponévrose ainsi reconstituée adhère au maxillaire inférieur sur un espace de 1 centimètre environ. Au bord postérieur du maxillaire, elle se dédouble de nouveau, pour circonscrire la loge parotidienne normale, vide de glande sur ce cadavre ; le feuillet superficiel tapisse la face profonde de la peau, le feuillet profond passe en dedans de la carotide externe pour revenir s'unir au feuillet précédent. Ainsi se trouve constituée une loge, du reste anormalement petite (2 cm. 5 de hauteur, 2 centimètres de largeur, 1 centimètre de profondeur), qui renferme à la superficie, l'artère carotide externe et ses branches, la veine jugulaire externe, le nerf facial, le tout baigné par un tissu graisseux lâche.

Pas la moindre trace de glande dans cette loge.

La *glande parotide* arrondie et de petites dimensions (3 cent. de hauteur sur 3 cent. de largeur, 1 cm. 5 d'épaisseur) est anormalement située sur la face externe du muscle masséter dans sa partie supérieure; elle déborde un peu ce muscle en avant. Elle est facilement énucléable de l'aponévrose qui l'enserre.

Les filets du facial, sauf un, passent seulement à la surface de l'aponévrose, sans pénétrer dans la glande.

L'artère transversale de la face passe sous la parotide et semble lui fournir quelques branches.

Le nerf auriculo-temporal, dont l'anastomose avec le facial est très apparente, lui fournit quelques filets.

Le muscle masséter présente une insertion inférieure très restreinte à la face externe de la branche montante du maxillaire inférieur ; il n'existe là qu'une petite crête d'insertion, oblique de haut en bas et d'arrière en avant, au voisinage du bord antérieur.

L'artère maxillaire interne offre la même anomalie que nous avons signalée du côté gauche.

Le *nerf facial* présente ceci de particulier que la branche temporo-faciale est extrêmement réduite et ne fournit que de fins rameaux rampant à la surface de l'aponévrose de recouvrement de la parotide.

La branche cervico-faciale est au contraire considérable, et fournit des filets pour tous les muscles de la face, ces filets s'anastomosent entre eux et avec des branches du nerf buccal et du nerf sous-orbitaire.

Nous n'avons point eu le temps de faire des recherches bibliographiques qui eussent pu nous renseigner sur le degré

de fréquence exact de ces anomalies, mais le silence absolu de tous les livres classiques d'anatomie et des dictionnaires à ce sujet, nous donne le droit d'affirmer l'extrême rareté de ces diverses anomalies bilatérales de la face.

MAI

—

Séance du 7 mai 1897.

PRÉSIDENCE DE M. CORNIL

Sarcome du cordon inguinal, par MM. PILLIET et PASTEAU, internes des hôpitaux.

Les tumeurs du cordon inguinal, lipomes, myomes, sarcomes sont actuellement encore assez mal délimitées. Nous croyons donc que l'observation suivante ne sera pas inutile. Elle provient d'un malade opéré par notre maître M. le professeur TILLAUX dans son service de clinique de l'hôpital de la Charité, et qui nous a paru intéressante à cause de la difficulté du diagnostic clinique et de l'origine probable de la tumeur.

OBSERVATION, prise par M. PASTEAU, interne des hôpitaux.

V... Jules, 44 ans, entre le 5 mars 1897 à la salle Velpeau, à la Charité, dans le service de M. le professeur Tillaux.

Il est couché au n° 14.

Antécédents héréditaires. — Mère morte de la variole à 44 ans, père mort à 73 ans ; deux frères bien portants ; deux sœurs dont l'une âgée de 30 ans a des bronchites à répétition, et l'autre, âgée de 39 ans, souffre depuis longtemps de l'estomac.

Comme *antécédents personnels*, le malade a eu une fièvre typhoïde pendant son enfance. Depuis 20 ans il souffre d'une entérite chronique : tous les ans ou tous les deux ans il a pendant une quinzaine de jours des selles glaireuses avec du sang mélangé de matières sanieuses, les selles sont fréquentes mais peu douloureuses. Il n'a pas eu de blennorrhagie, pas de syphilis. A gauche il existe une pointe de hernie inguinale survenue il y a 2 ans 1/2 à la suite d'un effort violent. Depuis 3 ans 1/2 il éprouve de temps en temps des douleurs violentes dans la région fessière gauche, douleurs qui apparaissent et disparaissent sans cause appréciable, qui s'irradient dans la région sacrée mais pas dans la cuisse, et qui disparaissent au bout de 4 ou 5 jours.

Maladie actuelle. — Il y a 8 mois la malade constata par hasard la présence à la partie moyenne du cordon inguinal gauche d'une

petite tumeur du volume d'une noisette. Elle était pédiculée sur le cordon, de consistance ferme, à surface irrégulière et pas douloureuse à la pression, elle était située à 4 centimètres environ au-dessus du testicule. Le malade, croyant qu'il s'agissait d'une hernie, réduisit la petite tumeur sous son bandage.

Par suite de cette réduction, le testicule d'ailleurs complètement indépendant remontait cependant un peu vers l'anneau. Pendant 3 mois la tumeur augmente très lentement, à la fin du 3e mois elle atteint le volume d'une noix. Il existe un peu de gêne dans les bourses, quelques douleurs lancinantes. Puis augmentation rapide sans grande douleur, le malade continuait en effet à chasser beaucoup. Depuis deux mois le volume de la tumeur a doublé.

Etat actuel. — A la vue, le scrotum est distendu par une tumeur qui semble occuper la bourse gauche et paraît formée de 3 lobes dont un inférieur. La palpation montre que la peau est saine, libre dans tous les points d'adhérences profondes.

Le *testicule droit* normal est légèrement repoussé vers l'anneau par la masse scrotale gauche. Le *testicule gauche* qui semble mobile sur la tumeur est situé au-dessous de celle-ci et présente une sensibilité normale. Il y a un peu *d'épanchement dans la vaginale.* Au-dessus du testicule gauche, on trouve une masse du volume du poing, irréductible et remontant en haut jusqu'au pubis. Les contours sont irréguliers, elle est formée de deux masses largement unies ; une supérieure et interne, l'autre inférieure et externe. Il existe d'autre part de nombreuses petites saillies irrégulières sur la partie interne de la tumeur. La consistance à peu près égale en tous les points est très ferme, en dehors, cependant, elle l'est un peu moins. Toutes les petites irrégularités de la surface sont très fermes, presque dures. Il n'existe pas de transparence.

La partie supérieure de la tumeur est nettement séparée du pubis dans la station debout, mais néanmoins à cause de son volume il est difficile de mettre le doigt dans l'anneau inguinal. Il semble cependant que le cordon au-dessus de celle-ci est plus volumineux qu'à l'état normal. En faisant tousser le malade on ne sent pas d'impulsion à la partie supérieure de la bourse gauche. Le malade continue d'ailleurs à porter son bandage inguinal.

La palpation est indolore partout sauf à la partie inférieure de la tumeur au niveau de l'angle qu'elle fait avec le testicule. Il n'y a pas de ganglions inguinaux ni rétro-claviculaires.

Par le toucher rectal on trouve que la prostate est petite et régulière. Les vésicules séminales ne présentent rien d'anormal.

Il y a un peu de douleur à la pression sur la partie latérale gauche de la vessie. On trouve quelques petits ganglions mobiles nettement appréciables sur les parties latérales des deux côtés de l'excavation. Rien aux poumons.

Opération le 15 mars 1897 par M. le professeur Tillaux. — Après anesthésie chloroformique, une incision verticale pratiquée sur la face antérieure de la tumeur met à nu le testicule que l'on ne peut séparer de la masse néoplasique et qu'on se décide à enlever. La tumeur est alors isolée de bas en haut ; le cordon est lié en masse et la tumeur enlevée. Le cordon est très volumineux et contient des nodules jaunâtres de grosseur variable ; l'un d'eux fait hernie par

l'orifice externe du canal inguinal. M. Tillaux incise alors l'aponévrose du grand oblique, pour pouvoir enlever cette petite tumeur d'aspect graisseux qui s'isole alors facilement. Les piliers sont ensuite suturés par quatre points de soie et la plaie refermée au crin de Florence avec drainage à la partie inférieure. Deux jours après le drain est enlevé. Le 23 mars, huit jours après l'opération, les points de suture sont coupés ; réunion complète de la plaie.

Le malade est maintenu au lit pendant quelques jours à cause de l'opération pratiquée sur le canal inguinal. Il sort de l'hôpital complètement guéri et avec un anneau inguinal bien résistant.

Examen de la pièce. — La tumeur est du volume des deux poings, un peu allongée dans le sens vertical. Elle présente de grosses bosselures de consistance inégale.

A la partie inférieure on trouve le testicule et l'épididyme complètement adhérents à la masse néoplasique, ne paraissant pas altérés ni atrophiés à la coupe.

Le cordon se dégage de la partie supérieure et postérieure de la tumeur, à la partie postérieure de laquelle on ne peut le disséquer.

Le cordon est épais, infiltré de graisse ; il existe en outre des nodules graisseux échelonnés jusque dans le canal inguinal ; le plus volumineux d'entre eux est celui qui a nécessité l'incision de l'aponévrose du grand oblique.

Sur une surface de section nette, la tumeur présente à la périphérie une teinte rougeâtre et est parsemée de nombreux vaisseaux. Le centre est au contraire foncé, induré et d'un blanc nacré.

Examen histologique par M. le Dr Pilliet, chef du laboratoire de la clinique chirurgicale de la Charité.

A. *Coupe de la tumeur à sa partie périphérique.* — Dans la masse principale on distingue d'abord des vaisseaux sanguins. Les uns largement dilatés, à endothélium distinct, sont entourés de cellules fusiformes dont l'axe est orienté perpendiculairement à celui du vaisseau, leur plasma est rameux, leurs noyaux volumineux ovoïdes ou nettement allongés. Elles sont disposées en plusieurs rangs autour du vaisseau formant centre de figure. Le type des plus éloignées est moins nettement défini que celui des cellules centrales et elles se confondent au point de vue de la forme avec les cellules de la périphérie des groupements voisins.

A côté de ces points s'en trouvent d'autres dans lesquels les vaisseaux sont arrondis, nettement embryonnaires sans dilatation de la lumière, sans globules rouges à l'intérieur, les étages des cellules qui les entourent sont plus petits et les éléments moins volumineux, moins allongés. Il en résulte que les coupes donnent l'apparence d'une masse serrée et confuse de petits éléments ronds ou fusiformes groupés autour des vaisseaux qui ne paraissent pas en rapport avec la grande circulation. Dans ces masses on rencontre par places des ilots de fibres musculaires striées, tous tellement volumineux que leur nombre dans la tumeur devait être considérable. Il est donc certain que le muscle crémaster a subi une hypertrophie considérable. Mais pour l'instant, ces muscles sont en voie d'atrophie, entourés d'un réseau plus ou moins serré de cellules rondes ou fusiformes dont la disposition épouse celle du réseau sanguin. La striation transversale disparaît en partie de ces fibres, la longitudinale est même conservée.

Les caractères de ces points de la tumeur sont donc ceux du sarcome à ordonnance générale péri-vasculaire, occupant le tissu interstitiel d'un muscle strié et ayant déterminé une prolifération puis une destruction de ce muscle.

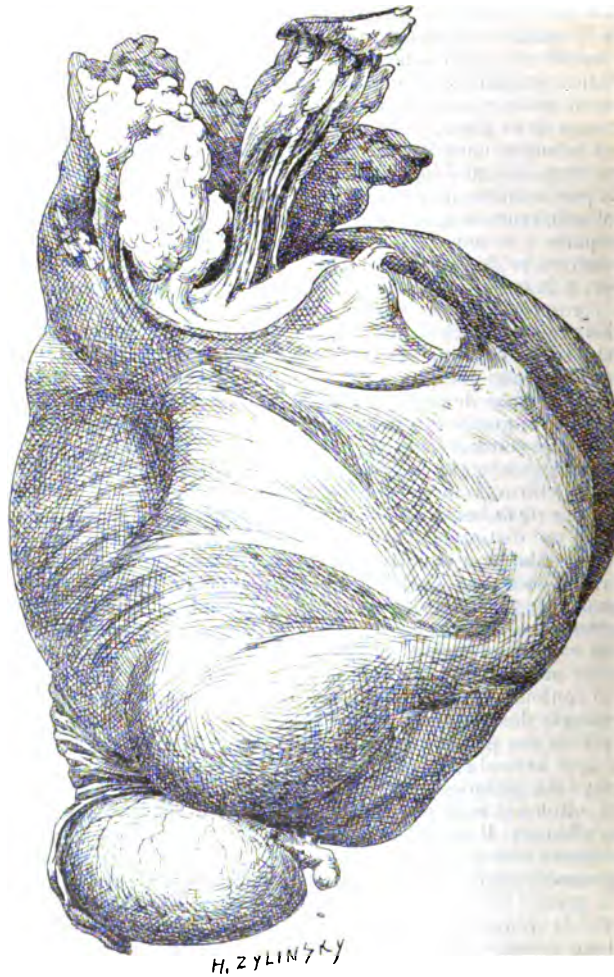

Fig. 1. — Sarcome du cordon. La tumeur est fendue en deux, mais n'est pas représentée ouverte. A la partie supérieure émergent le cordon et des masses graisseuses qui l'accompagnent. A la partie inférieure se voient le testicule et l'épididyme normaux.

B. *Coupes du centre de la tumeur.* — Dans cette partie dure et d'apparence fibreuse, on rencontre quelques lymphatiques béants, très volumineux, entourés de collerettes de cellules fusiformes et étoilées qui envoient très loin des prolongements ramifiés dans la gangue ambiante. Cette gangue qui se teinte vaguement par les réactifs est amorphe, on n'y distingue plus de noyaux, de contours cellulaires, à peine un fragment de capillaire subsiste-t-il de place en place. Il y a donc nécrose sèche et étendue du centre de la tumeur.

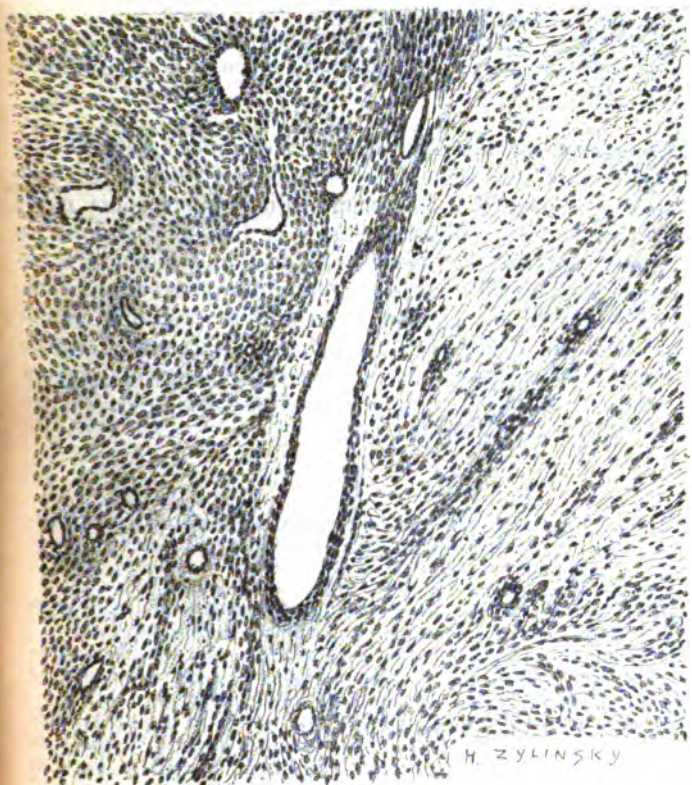

Fig. 2. — Sarcome du cordon. Coupe de la périphérie de la tumeur. Vaisseaux plus ou moins dilatés entourés de cellules fusiformes très nombreuses par places, très raréfiées sur d'autres points qui commencent à devenir fibreux. Préparation de Pilliet.

C. *Coupe du cordon à la partie supérieure de la tumeur.* — Le canal déférent n'a pas été retrouvé dans les coupes. On y distingue des artères très épaisses à contours fibreux irréguliers, d'où partent

des travées qui cloisonnent la masse ambiante. Celle-ci n'est pas sarcomateuse mais entièrement graisseuse.

D. *Coupe de l'épididyme et du testicule.* — L'épididyme est entouré d'une coque épaisse composée surtout de fibres musculaires, lisses, hyperplasiées, formant des anneaux autour des vaisseaux et aussi des masses distinctes. Cette hypertrophie dans la portion inférieure du cordon est tout à fait digne de remarque à côté de celle que nous avons relevée pour les fibres striées de la partie moyenne et indique bien que la tumeur doit être classée dans les myo-sarcomes. Le canal de l'épididyme est sain, les cellules ciliées de son épithélium sont intactes.

Les tubes du testicule sont un peu petits, ils ne contiennent pas de spermatozoïdes, on ne constate aucune lésion de la trame de l'organe.

En résumé, il s'agit d'un sarcome d'origine vasculaire développé aux dépens des éléments interstitiels des fibres musculaires du cordon. Il a déterminé une hypertrophie assez considérable de ces éléments striés et lisses, c'est donc un sarcome interstitiel du muscle, mot que nous préférons à myosarcome sous lequel on peut retrouver des observations comparables, car le développement du muscle n'est que transitoire et lié au développement même du sarcome d'origine vasculaire. On pourra trouver des renseignements sur ces tumeurs du cordon inguinal dans la thèse récente de M. Deroyer (Paris, G. Steinheil, 1897).

Aiguille dans la première phalange de l'annulaire. Radiographie. Ablation. Guérison, par le Dr Maurice Péraire.

La nommée B... Lucie, âgée de 16 ans 1/2, ménagère, se présente le 6 avril 1897 à la consultation de chirurgie de l'hôpital Bichat.

Elle nous dit qu'en lavant du linge la veille, une aiguille s'est enfoncée dans l'auriculaire de sa main droite. Immédiatement douleur très vive et impossibilité absolue de fléchir le doigt.

L'orifice d'entrée de l'aiguille se trouve sur la face dorsale de l'auriculaire, au niveau de la partie médiane de l'articulation phalango-phalanginienne, il existe du gonflement de tout le doigt; la pression sur toute son étendue est douloureuse, le doigt est raidi en demi-flexion; de plus la malade se plaint d'insomnie depuis que l'accident s'est produit. Il est impossible de se rendre compte, par l'examen, du siège exact de l'aiguille.

On fait un pansement humide avec de la tarlatane trempée dans de l'eau boriquée.

Le 14 avril la main de la malade est photographiée par M. Albert Londe dans le laboratoire de radiographie de la Salpêtrière.

L'épreuve radiographique indique que l'aiguille se trouve obliquement placée sur la première phalange du petit doigt, à 1 centimètre de l'articulation phalango-phalanginienne et à 2 cm. 1/2 de l'articulation métacarpo-phalangienne du petit doigt, les mesures prises au niveau du bord cubital de ce doigt.

Le 16 avril opération après anesthésie à la cocaïne. Une incision légèrement oblique est pratiquée sur le bord cubital de l'auriculaire et suivant toute la longueur de la phalange, mais l'exploration ne montre pas le corps étranger.

Une seconde incision verticale est pratiquée sur la face palmaire du petit doigt. Le résultat est négatif.

On revient alors à la première incision que l'on agrandit et on soulève le tendon extérieur de l'auriculaire ; on trouve alors l'aiguille placée perpendiculairement, sous forme d'un point noir, à ce tendon et enfoncée par son chas vers le périoste de la phalange.

Il suffit de saisir ce tronçon d'aiguille avec une pince à forcipressure pour l'extraire. Les deux incisions sont suturées et drainées et un pansement de gaze aseptique est placé en permanence sur le doigt.

Les jours suivants, la malade est pansée régulièrement de la même façon.

Guérison absolue le 7 mai. Le morceau d'aiguille enlevé présente 1 cm. 1/2 de longueur.

Il est incomplètement oxydé. Son chas est entièrement doré.

Kyste du canal de Nuck et hernie inguinale droite. Oblitération entre le kyste et le sac herniaire, par M. Herscher, interne provisoire.

Je viens présenter à la Société une pièce résultant d'une cure radicale de hernie faite, le 15 avril, par M. le Dr Guinard.

C'était chez une jeune femme, âgée de 22 ans, présentant des signes très nets de hernie inguinale droite de petit volume et réductible remontant, au dire de la malade, à deux ans environ.

Après avoir incisé la paroi, on rencontre une petite tumeur molle et fluctuante qui est disséquée, puis ouverte ; l'incision fait sourdre quelques grammes d'un liquide chocolat. Sa dissection est poussée plus avant et on peut isoler à la suite de la tumeur et faisant corps avec elle, un sac herniaire qui est réséqué.

Après l'opération, on constate que les parties réséquées se présentent sous la forme d'un canal rétréci à sa partie moyenne et offrant deux renflements, l'un supérieur qui a logé l'intestin, l'autre inférieur qui a contenu le liquide mentionné.

En examinant le fond du premier renflement, on voit qu'il présente une sorte de petit pertuis par lequel on peut introduire un stylet ; il semble au premier abord que le stylet passe librement, mais on constate bientôt que, pour pénétrer dans le renflement inférieur, sa pointe soulève une membrane mince et transparente, oblitérant à la manière d'un diaphragme l'orifice de communication entre la cavité du kyste et le sac herniaire.

Pleurésie purulente et septicémie mortelle produites par le tétragène, par J. CASTAIGNE, interne des hôpitaux.

Le 20 juillet 1896, le nommé Y... Antoine fut admis à l'hôpital Tenon pour un écrasement des deux jambes par une roue de charrette. Malgré un traitement chirurgical énergique, une suppuration intarissable s'établit au niveau des deux plaies. En novembre, on constate de plus que le malade qui se cachectise graduellement présente de l'œdème généralisé sans que cependant ses urines contiennent lamoindre trace d'albumine ; le 8 décembre pour la première fois, on trouve tous les signes d'un épanchement pleural peu abondant à la base droite. Sous l'influence du régime lacté exclusif, les symptômes semblent s'améliorer, l'œdème disparaît, sauf au niveau des jambes et les signes de pleurésie diminuent à tel point, qu'ils font presque complètement défaut à partir des premiers jours de janvier 1897, et le malade considéré comme guéri de sa pleurésie passe dans le service de chirurgie affecté spécialement aux chroniques en raison de l'état de ses jambes. Il est impotent du fait de ses fistules qui suintent continuellement et du fait des vives douleurs qu'il ressent dès qu'il veut s'appuyer sur ses jambes. Dans le courant du mois de mars le malade maigrit beaucoup, se cachectise et quoiqu'il n'attire pas l'attention sur son appareil respiratoire, on l'examine au point de vue d'une bacillose possible, le 8 mars 1897.

On est alors surpris de constater tous les signes physiques d'une pleurésie droite très abondante ayant évolué sans élévation de température et sans donner lieu à aucun signe fonctionnel. Le malade est passé d'urgence dans le service de M. Achard et c'est alors que nous l'examinons pour la première fois, il présente tous les signes d'un épanchement très abondant de la plèvre droite : le murmure vésiculaire est aboli dans toute la hauteur du poumon tant en avant qu'en arrière ; le foie déborde de 4 travers de doigt les fausses côtes ; la pointe du cœur est repoussée à gauche. Il semble donc que la quantité de liquide est un danger pour le malade et nous pratiquons d'urgence une ponction par laquelle nous donnons issue à 2 litres 1/2 d'un pus bien spécial au point de vue de son aspect microscopique, de sa composition chimique et bactériologique. Macroscopiquement en effet, ce pus ressemble absolument à du lait au moment de son émission, et le lendemain il s'est séparé en deux couches inégales : l'une supérieure très mince d'aspect séreux ; l'autre inférieure représentant les 4/5 environ de la totalité du liquide et ayant conservé l'aspect laiteux.

Au point de vue chimique la réaction du pus était neutre et ce qui semble spécial c'est sa teneur en albumine qui a été évaluée à 60 grammes pour 1000 centimètres cubes sur liquide non filtré, à 24 grammes sur liquide filtré où 2 gr. 6 environ étaient de la globuline.

Au point de vue bactériologique le simple examen du pus sur lamelles y fait reconnaître des tétragènes non douteux, et ne permet pas de trouver d'autres microbes. L'inoculation intra-péritonéale de 10 centimètres cubes de pus à un cobaye pesant 360 grammes a

entraîné sa mort au bout de 3 jours, et à l'autopsie on trouva du pus à tétragène dans le péritoine ; de plus l'examen histologique a montré que les tétragènes avaient déjà envahi les différents organes (foie, reins, rate) mais n'avaient pas eu le temps de produire d'abcès. L'aspect des coupes du foie était particulièrement intéressant : les tétragènes se retrouvent exclusivement dans les espaces portes où ils forment une couronne autour des vaisseaux tandis qu'on n'en voit pas dans l'intérieur du lobule hépatique.

La culture du pus sur les différents milieux a bien montré qu'il contenait du tétragène pur : ce microbe ainsi isolé se montrait *sur lamelles* avec le groupement caractéristique en tétrade, quelquefois cependant on n'en trouvait que deux, ou au contraire plus de quatre, mais dans tous les cas les cocci ainsi groupés étaient entourés par une capsule toujours très nette et que l'on retrouvait même après culture contrairement à l'opinion émise par Boutrou et Tessier.

Sur bouillon il se développe rapidement et forme un dépôt épais et très visqueux.

Sur gélose il donne le long de la strie des colonies rondes, blanches, très saillantes, qui confluent pour former un enduit blanchâtre crémeux et très visqueux.

Sur pomme de terre il se forme un enduit blanchâtre s'étirant en longs filaments.

Enfin caractères de grande importance, *il ne liquéfie pas la gélatine et ne coagule pas le lait* : ces deux dernières réactions permettent d'affirmer d'une façon absolue que c'est bien le tétragène que nous avons trouvé dans le pus de la plèvre.

L'*expectoration* purulente du malade fut alors examinée avec soin : elle contenait des tétragènes en abondance et pas de bacilles de Koch.

Un *abcès du cuir chevelu* complètement indolore et sans réaction locale ni générale, dont le malade ignorait même l'existence, fut incisé : il contenait du pus absolument semblable à celui de la plèvre, dû également au seul tétragène.

Le *pus des jambes* n'a pas un aspect macroscopique uniforme ; en appuyant à la périphérie de la fistule, on fait sourdre tantôt un pus séreux, tantôt de véritables grumeaux de pus glaireux.

L'ensemencement du premier échantillon de pus nous a donné du staphylocoque avec quelques chaînettes de streptocoque ; l'ensemencement du pus glaireux a cultivé du tétragène absolument pur.

En somme notre malade présente un même microbe dans ses plaies des jambes, dans l'abcès du cuir chevelu et dans la plèvre ; partout sauf dans ses plaies le tétragène est à l'état de pureté. Comme, d'autre part, nous n'avons même pas de signe de probabilité tuberculeuse, il nous semble juste de penser que le tétragène après avoir primitivement cultivé dans les abcès de la jambe a envahi la circulation générale et a donné lieu d'abord à des phénomènes d'infection généralisée puis aux infections localisées à la plèvre et au cuir chevelu.

Du 10 *au* 19 *mars* l'état reste stationnaire.

L'épanchement pleural ne s'est pas reformé aussi abondamment qu'avant la ponction.

L'abcès du cuir chevelu est en bonne voie de cicatrisation et il ne semble pas qu'il y en ait d'autres en voie de formation.

Les abcès des jambes laissent toujours s'écouler une grande quantité de pus.

La cachexie augmente graduellement et le malade toujours somnolent semble perdre ses forces de jour en jour davantage.

Du 19 *au* 23 *mars*, le malade fait une petite poussée fébrile sous l'influence sans doute d'une rétention de pus au niveau de ses fistules de la jambe, car un débridement à ce niveau donne issue à une grande quantité de pus glaireux et fait cesser rapidement les accidents fébriles.

Le 30 *mars* pour la première fois le malade se plaint de gêne respiratoire : sa toux a augmenté et il rend en abondance une expectoration purulente contenant beaucoup de tétragènes.

Il a d'une part des signes de congestion pulmonaire ou de broncho-pneumonie à la base gauche et une augmentation de sa pleurésie droite. Une nouvelle ponction donne issue à 2 litres d'un pus absolument semblable au premier, mais n'apporte aucune amélioration notable à l'état du malade.

Le liquide semble se reformer aussitôt, la broncho-pneumonie gauche augmente. La dyspnée augmente et en même temps le malade qui n'a que peu ou pas de fièvre est en proie à des frissons continuels ; il a de plus un délire calme faisant place bientôt à une asthénie complète. A partir du 6 avril en effet le malade semble avoir perdu la force de réagir, il ne fait plus aucun mouvement et avale à peine le lait qu'on veut lui faire déglutir : sa langue, sa bouche, son pharynx absolument cornés et noirs ; ses traits pincés, son facies terreux annoncent la terminaison fatale et le malade meurt le 10 avril.

Le sang du cœur recueilli sept heures après la mort contenait du tétragène absolument semblable à celui que nous avions retrouvé dans les abcès, mais associé à quelques chaînettes streptococciques.

L'AUTOPSIE confirme absolument le diagnostic d'infection généralisée.

La *plèvre droite* contenait encore 2 litres environ d'un pus analogue à celui que la ponction nous avait permis de retirer. Les feuillets viscéral et pariétal très épaissis présentaient du côté de la cavité pleurale des saillies fibrineuses très épaissies donnant à la plèvre un aspect bien spécial.

Le *poumon droit* complètement rétracté, réduit à une épaisseur minime, ne pèse que 120 grammes, il semble qu'il ne devait plus jouer aucun rôle dans l'hématose.

Le *poumon gauche* présente au niveau de la base une couleur rouge foncé et sa consistance est augmentée : à la coupe on voit très nettement des petits foyers de broncho-pneumonie et l'on fait sourdre du pus par les orifices agrandis des bronchioles.

Le *péricarde* et le *cœur* semblent normaux.

Le *foie* pèse 1.800 grammes, onctueux au toucher et d'une coloration jaune pâle, il semble fortement graisseux.

Les *reins* congestionnés présentent de petits abcès miliaires dans la substance corticale, au niveau du pôle supérieur du rein gauche, plusieurs de ces petits abcès conglomérés forment une cavité purulente capable de contenir un gros pois.

La *muqueuse intestinale* et le *péritoine* sont fortement conges-

tionnés, mais nous n'avons pu trouver en aucun point d'abcès collecté.

Du *côté du cerveau et des méninges* nous avons trouvé une congestion très marquée avec prédominance sur la face supérieure du cerveau, en certains points nous avons même trouvé un exsudat louche dans lequel du reste nous n'avons pu déceler aucun microbe.

Enfin résultat négatif qui a son importance, il n'y avait eu aucun point de lésions tuberculeuses.

L'*examen direct et l'ensemencement* du pus des différents abcès trouvés à l'autopsie ont montré partout l'existence du tétragène à l'état de pureté.

Les *coupes histologiques* ont été pratiquées sur les différents organes présentant des abcès, sur les feuillets viscéral et pariétal de la plèvre droite ; sur le poumon gauche, au niveau des foyers broncho-pneumoniques ; sur le rein au niveau des abcès miliaires. Partout on a retrouvé la présence du seul tétragène.

Le foie présentait dans toute son étendue des lésions de dégénérescence graisseuse laissant à peine quelques cellules hépatiques autour des veines sus-hépatiques, les autres étant transformées en vésicules adipeuses.

Réflexions. — L'histoire de la septicémie tétragénique est toute récente ; M. G. Roux (1) ne faisait que la prévoir lorsqu'il disait : « Le micrococcus tetragenus est un microcoque des plus suspects au point de vue de son action sur l'organisme humain, et plus redoutable peut-être qu'on ne l'a cru jusqu'ici. » M. P. Tessier (2) arrivait à une conclusion analogue après avoir étudié la virulence expérimentale du tétragène, mais c'est en réalité MM. Chauffard et Ramon (3) qui les premiers publièrent deux cas mortels de septicémie tétragénique ; nous aurons épuisé tous les cas connus jusqu'alors si nous ajoutons que M. Netter en a observé un cas encore inédit, au sujet duquel il a bien voulu nous donner les renseignements suivants : « Le malade chez lequel nous avons constaté de l'infection tétragénique avait été atteint presque simultanément d'une périostite suppurée des deux cuisses avec ostéomyélite du fémur. Le pus des collections périostées, celui de la moelle osseuse et celui des arthrites suppurées avaient une viscosité tout à fait spéciale plus marquée que celle des suppurations à pneumocoque et à pneumo-bacille ; ce pus était aussi d'un blanc laiteux, et inodore. Ces caractères qui rappellent ceux des cultures du tétragène sur gélose et

(1) G. Roux, *Traité path. gén.*, t. I.
(2) P. Tessier, *Arch. de méd. expérim.*, janvier 1896.
(3) Chauffard et Ramon, *Arch. de méd. expérim.*, février 1896.

ceux des lésions provoquées chez l'animal, méritent d'être signalés. »

Notre cas vient s'ajouter aux observations antérieures en les confirmant et en les complétant même sur quelques points.

C'est bien en effet à un cas de septicémie tétragénique que nous avons eu affaire ; nous avons retrouvé le même microbe au niveau des plaies des jambes, dans le pus et les fausses membranes de la plèvre droite, dans les foyers broncho-pneumoniques du poumon gauche dans un abcès du cuir chevelu et dans de petits abcès des reins : on ne peut donc pas nier l'infection généralisée. Le microbe, cause de cette infection, était bien le tétragène : la disposition morphologique des tétrades d'une part et d'autre part l'aspect des cultures donnant un enduit crémeux sur gélose, ne liquéfiant pas la gélatine et ne coagulant pas le lait, ne laissaient aucun doute à cet égard. Enfin c'était bien le seul tétragène qu'on devait incriminer. D'une part, nous avons en effet recherché le bacille de la tuberculose, et d'autre part, il est vrai, nous avons trouvé le streptocoque dans le sang du cœur 7 heures après l'autopsie, mais on doit probablement incriminer une infection agonique ou *post mortem* étant donné surtout que la marche de l'infection ne ressemblait nullement à la streptococcie.

C'est donc bien un cas de septicémie tétragénique qui vient s'ajouter à ceux de Chauffard et Ramon et de Netter, mais il présente quelques particularités sur lesquelles nous croyons devoir insister.

1° *Nous signalerons tout d'abord la prédominance pleuro-pulmonaire de l'infection* ; le poumon gauche présentant des foyers de broncho-pneumonie due au tétragène et les feuillets pariétal et viscéral de la plèvre droite ainsi que le pus de la cavité pleurale contenaient en abondance le seul tétragène. Ajoutons que pendant plus d'un mois nous avons trouvé le même microbe dans les crachats muco-purulents qu'expectorait le malade. M. Mangin-Bocquet (1) résumant à ce sujet l'opinion classique disait : « Si vous examinez les crachats d'un individu que vous soupçonnez atteint de tuberculose et si malgré l'absence du bacille tuberculeux vous décelez le tétracoque, vous pouvez affirmer qu'il s'agit d'un tubercu-

(1) MANGIN-BOCQUET, *De la fièvre des tuberculeux*, thèse de Paris, 1896, p. 109.

leux. » Si, dans notre cas, nous avions suivi ce conseil, nous aurions conclu à l'existence de la phtisie pulmonaire.

L'autopsie ne nous a montré nulle part de lésions tuberculeuses. Il faut donc se garder d'être trop absolu dans l'interprétation de la valeur du tétragène trouvé dans les crachats ou dans le liquide pleural ; il faut affirmer que la plupart du temps il s'associe au bacille de Koch, mais bien savoir que dans quelques cas rares il peut s'associer à d'autres microbes et même être à lui seul cause des lésions broncho-pulmonaires.

2° *La virulence de notre tétragène* s'est montrée cliniquement bien inférieure à celle que signalaient MM. Chauffard et Ramon : « Chez nos deux malades, disaient-ils, le tableau clinique a été celui des pyémies les plus violentes. » Dans notre cas au contraire en prenant comme premiers symptômes d'infection les phénomènes généraux dont a souffert le malade en novembre 1896, on arriverait à conclure que sa septicémie a évolué pendant 4 mois ; il est vrai que l'examen bactériologique n'ayant pas été fait à cette époque on ne peut affirmer que les premiers accidents infectieux soient dus au tétragène, mais on est bien sûr que l'évolution a duré plus d'un mois parce que le malade est mort 33 jours après que l'on eut constaté pour la première fois la présence du tétragène en différents points de son organisme.

C'est donc à une septicémie très lente que nous avons eu affaire et c'est peut-être la lenteur de l'évolution qui explique aussi la différence des lésions hépatiques : « Notons, disent MM. Chauffard et Ramon, l'absence de dégénérescence graisseuse du foie après onze jours de maladie, alors que le streptocoque et les autres germes pyogènes ont un pouvoir stéatosant si prononcé et si rapide. » Dans notre cas le foie est très fortement stéatosé et c'est à peine si quelques cellules voisines des veines sus-hépatiques sont restées saines. Le poison tétragénique aurait donc causé à la longue des lésions qu'il est incapable de produire par une action moins prolongée. Ces différences de détail montrent une fois de plus que l'infection par un même microbe peut donner lieu à des symptômes cliniques variables et à des lésions différentes selon sa propre virulence et selon le terrain sur lequel il évolue, mais notre observation prise en bloc confirme d'une façon absolue les faits signalés par MM. Chauffard et Ramon et comme eux nous pouvons dire en concluant : « Nous som-

mes en droit d'affirmer que le tétragène est à ajouter à la liste des germes que nous savons capables de réaliser en clinique humaine le tableau complet des plus graves infections. »

M. Griffon. — Chez le malade de M. Castaigne le pus présentait-il ces gouttelettes huileuses qui caractérisaient le pus dans les deux cas qu'ont rapportés MM. Chauffard et Ramon à la fois chez les malades et dans les lésions provoquées expérimentalement chez les animaux ?

M. Castaigne. — Il nous semble que MM. Chauffard et Ramon insistaient sur deux caractères du pus à tétragène : d'une part sur son aspect gras et caséeux et d'autre part sur de nombreuses gouttelettes huileuses surnageant à sa surface. Ces gouttelettes huileuses, nous ne les avons retrouvées en aucun point, au contraire dans tous les points où il y avait des abcès nous avons noté l'aspect caséo-graisseux bien spécial qu'on a retrouvé dans tous les cas d'infection tétragénique et qui peut dans une certaine mesure suggérer l'idée d'une infection tétragénique.

Anévrysme artério-veineux d'une branche de la fémorale profonde, par M. Armand Bernard, interne des hôpitaux.

Cette pièce appartient à un malade qui entrait dans le service de M. Giraudeau, avec des lésions de tuberculose pulmonaire au deuxième degré. Ce malade se plaignait en outre d'un léger engourdissement du membre inférieur gauche, il présentait à la racine de celui-ci, au niveau du triangle de Scarpa, une cicatrice à peu près de la dimension de la paume de la main ou d'un traumatisme ancien (éclatement d'un canon d'enfant). A ce niveau la palpation permettait de constater l'existence d'un frémissement intense et continu et de battements ; l'existence de ce thrill était confirmée par l'auscultation au même niveau. Les seuls troubles fonctionnels à relever étaient une légère exagération de la circulation veineuse du membre et un peu de diminution de l'intensité du pouls de la pédieuse. L'ensemble de ces phénomènes nous faisait porter le diagnostic d'anévrysme artério-veineux de la fémorale.

L'autopsie faite quelques jours après, nous permettait de constater au point où nous avions observé le thrill, une dilatation de la veine fémorale avec lésions anciennes d'endophlébite sans coagulation ; à peu près au même niveau, l'artère présentait un léger rétrécissement sans lésion apparente de ses tuniques. A 7 centimetres au-dessous, nous trouvions une cavité du volume d'une amande formée par l'accolement d'une branche de la fémorale profonde avec un affluent de la veine fémorale.

Cette observation nous a paru intéressante à présenter à

cause du siège du thrill situé beaucoup au-dessus de l'anévrysme ; au point que nous nous demandons si ce thrill n'était pas dû aux lésions d'endophlébite et au rétrécissement de l'artère que nous avons constatés à ce niveau. Ces lésions elles-mêmes s'expliquant peut-être par la suppuration prolongée qui s'était faite jadis en cet endroit.

Enfin cliniquement le diagnostic d'anévrysme artério-veineux de la portion initiale de la fémorale paraissait s'imposer et cependant l'intervention portant sur le point où l'on constatait le maximum d'intensité des bruits n'eût permis de rien trouver.

Persistance du trou de Botal chez une femme de 35 ans, par MM. Mircouche et Boureau.

Nous avons l'honneur de présenter à la Société anatomique le cœur d'une malade âgée de 72 ans, morte de tuberculose pulmonaire dans le service du professeur Terrier.

Le cœur est intéressant au point de vue de la persistance partielle du trou de Botal et un amincissement anormal de la cloison inter-auriculaire au niveau de la fosse ovale. Le bord libre de la valvule obturant le trou est accolé à la face gauche de la cloison musculaire inter-auriculaire, mais une légère traction exercée sur la face postérieure des oreillettes permet d'apercevoir un orifice dans le sens vertical long de 1 centimètre, large de 3-4 millimètres. L'orifice est limité en arrière par un rebord tranchant formé par le bord libre de la valvule semi-lunaire du trou de Botal.

L'artère pulmonaire est rétrécie, les parois du ventricule droit ne sont pas hypertrophiées. Le ventricule gauche l'est considérablement, la valvule mitrale et l'aorte présentent des plaques d'athérome.

La malade était venue consulter le 17 mars pour une adénite cervicale bilatérale ulcérée de nature tuberculeuse. Elle était cachectique et présentait un teint brun grisâtre, plombé, caractéristique mais pas cyanosé du tout. L'interrogatoire au point de vue des antécédents était impossible, la malade étant atteinte de démence sénile, consistant en cris, en une loquacité empêchant le repos des malades et ayant fait décider son transport à la Salpêtrière.

Elle accusait des palpitations, mais l'auscultation n'a rien révélé. Son pouls était dur, les artères athéromateuses.

Le 9 *avril* apparaît un abcès froid des os du tarse avec une légère élévation de température, vu sa cachexie on pense à la tuberculose pulmonaire, mais l'auscultation ne donne aucun signe, la percussion de la submatité généralisée.

Elle est morte le 5 mai sans autre signe qu'une légère élévation de température, 38°5, sans dyspnée.

A l'autopsie on trouve des granulations crues de tuberculose dans les deux poumons, le foie et les veines.

Un cas de maladie kystique de la mamelle, par le Dr Bompard (de Vitry-le-François) et G. Milian, interne des hôpitaux de Paris.

La nommée X..., âgée de 42 ans, demeurant à Maisons-en-Champagne, entre à l'hôpital de Vitry-le-François, le 16 février 1897, pour une tumeur du sein gauche.

Antécédents. — Son père est mort alcoolique à 73 ans. Sa mère est morte asthmatique et hydropique à 60 ans. Elle a une sœur et deux frères vivants et bien portants.

A l'âge de 14 ans elle eut la fièvre typhoïde, à 25 ans une fièvre intermittente et à 30 ans la variole suivie d'une fausse couche de trois mois. Elle est réglée depuis l'âge de 15 ans. Les règles ont toujours été normales et régulières. Elles s'est mariée à 17 ans 1/2 et a eu 7 grossesses.

La première à l'âge de 20 ans, normale, avec accouchement facile. Elle a nourri pendant 9 mois et a cessé l'allaitement à cause de douleurs d'estomac. Le lait était très abondant et un peu clair. Pendant la lactation elle eut dans le sein gauche des duretés douloureuses avec rougeur à la peau et disparaissant au bout de quelques jours. La sage-femme conseillait d'allaiter l'enfant plus fréquemment du côté malade pour « enlever l'inflammation ». Pour faire passer son lait, elle s'est purgée et a bu pendant quelque temps de la tisane de racine de canne de Provence.

La deuxième grossesse a été également très facile. Peu après l'accouchement, elle a eu une descente de matrice qui s'est guérie peu à peu. Elle a nourri pendant 15 mois. Entre temps elle eut un ictère. Pendant l'allaitement, elle ressentit dans le sein gauche les mêmes phénomènes que la première fois. Il en fut de même, du reste, à chaque allaitement. Elle a nourri ses sept enfants : l'un pendant 18 mois et les autres environ 14 à 15 mois. La dernière couche date de 1889 : l'autre sein a présenté alors les mêmes phénomènes que le sein malade. A la suite de l'allaitement, elle perdait tantôt du lait, tantôt du sang du côté gauche, rien du côté droit.

Il y a trois ans, sans cause appréciable, survint un énorme abcès à gauche, qu'elle ouvrit elle-même avec une épingle. Il s'écoula, dit-elle, plus d'un grand verre de pus. Cet abcès a duré trois semaines : il est resté une induration au niveau de l'ouverture. La malade a joui ensuite d'une excellente santé et n'a pas souffert pendant un an. Au bout de ce temps, il survint, à gauche, des élancements fort douloureux, surtout au moment des règles.

Etat actuel. — Le sein droit, flasque, nullement douloureux à la pression, donne au palper la sensation d'une mammite chronique légère. Rien ne sort du mamelon, ni spontanément ni à la pression.

Le sein gauche, flasque également, un peu plus volumineux que l'autre, présente une série de petites bosselures dures, indolores à la pression et donnant la sensation d'un liquide enkysté. Le mamelon n'est pas rétracté : il laisse parfois, à la pression, sourdre un peu de sang. La peau n'est adhérente à la tumeur que du côté où s'est formé l'abcès il y a 3 ans, c'est-à-dire à gauche du mamelon. Le volume total de la tumeur est celui d'une petite mandarine. Le restant de la glande donne la sensation d'une mammite chronique.

Pas de ganglions dans l'aisselle.

L'opération est pratiquée le 19 février par le Dr Vast et moi avec anesthésie chloroformique. La totalité de la glande est enlevée. Sutures au crin de Florence, drain à la partie inférieure. Pansement au dermatol.

Le 8e jour les crins sont enlevés et la réunion parfaite excepté à la place du drain qui est retiré.

Le 13 mars la malade quitte l'hôpital complètement guérie.

Examen macroscopique. — La tumeur, enlevée avec la peau sus-jacente, a le volume d'un œuf de pigeon. Elle est arrondie, manifestement fluctuante et nettement limitée, sans prolongements aberrants. Un kyste du volume d'un petit pois existe pourtant à quelques millimètres de la masse principale. La peau glisse librement sur cette tumeur, sans rétraction du mamelon ; à la pression de celle-ci, on fait sourdre du mamelon un liquide épais sanguinolent. Le tout est entouré de graisse.

A la coupe, un *liquide* gras, épais, coulant difficilement, noir brunâtre, couleur café très foncé, s'échappe. Il y en a un bon dé à coudre. Recueilli sur une lamelle, ce liquide prend en se desséchant l'aspect du savon noir de potasse et forme comme un vernis brun très adhérent sur la lamelle. De place en place, quelques stries sanguinolentes dans ce liquide.

Traité par l'acide acétique dilué, ce liquide ne se coagule pas, il est donc vraisemblablement albuminoïde et non simplement muqueux.

A l'examen *microscopique*, on voit un grand nombre de *corps granuleux* analogues aux corps granuleux de l'ovaire, qui sont des cellules en dégénérescence granulo-graisseuse ; un plus grand nombre encore de globules rouges dont quelques-uns sont à peine déformés et ont une coloration rose très nette.

Pas de cristaux.

Il est impossible, dans tous les *débris cellulaires* qu'on observe, de colorer aucun noyau par les couleurs d'aniline ; le vert de méthyle, l'éosine colorent le tout uniformément.

Au spectroscope, il nous a été impossible de découvrir dans ce liquide, la raie de l'oxyhémoglobine.

A la coupe la tumeur apparaît formée d'une masse principale, blanche, analogue au gras du jambon mais plus ferme, d'un grain plus serré et présentant par places une coloration rouge brun paraissant due à du sang infiltré. Cette masse est environnée d'une capsule lisse dans laquelle elle est enfermée ; c'est un bourgeon sur la paroi d'une coque sphérique. Cette masse paraît être la glande transformée.

En avant de celle-ci se trouvent 4 ou 5 autres petits kystes du volume d'un petit pois, à parois blanches, lisses et luisantes, sans communication macroscopique les uns avec les autres. Ces petits kystes renferment du liquide analogue au premier décrit, lequel s'échappe dès qu'on perfore la poche. Dans un ou deux, nous voyons sur la paroi un petit bourgeon rougeâtre analogue à un bourgeon charnu, comme aspect, forme, couleur, mais peut-être un peu plus aplati. Ces kystes arrivent jusqu'au voisinage de la peau et le doigt introduit dans le kyste ne sent entre le pouce opposé et lui que le mamelon ou la peau environnante.

Sur la coupe antéro-postérieure de la glande on voit de même ces formations kystiques. Les canaux galactophores, en avant d'elles, paraissent intacts.

A l'EXAMEN MICROSCOPIQUE, on voit que les lésions sont de deux espèces : 1° les *travées conjonctives* limitant des cavités ; 2° des *bourgeons épithéliaux* nés sur ces travées.

Sur nos préparations, colorées au procédé de van Gieson, les *travées conjonctives* sont colorées en rouge par la fuchsine acide. Elles sont formées de faisceaux ondulés assez lâches et circonscrivent des cavités entièrement closes. De volume variable, les plus grosses donnent insertion à des travées secondaires. Dans l'épaisseur même des travées, coupés perpendiculairement à leur axe, groupés en archipels on distingue des boyaux épithéliaux, les uns régulièrement arrondis, les autres beaucoup plus rares, aplatis, beaucoup plus grands. Certains de ceux-ci s'allongent jusqu'à former de vastes cavités, sous forme de grandes fentes bordées d'épithélium, mais toujours incluses dans l'épaisseur même des travées. Dans les interstices des faisceaux conjonctifs, on distingue un grand nombre de cellules rondes et de cellules fusiformes.

Les *cavités* limitées par les travées sont arrondies. La plupart cependant se trouvent aplaties dans une certaine mesure par les pressions des manipulations. Leur paroi est bordée de cellules épithéliales cylindro-coniques sur une ou deux couches. En certains points, cette couche s'épaissit ; il y a comme un dépôt de cellules épithéliales, l'origine d'un bourgeon qui va se développer dans l'intérieur de la cavité.

Les *bourgeons épithéliaux* sont extrêmement luxuriants : ils forment un amas considérable de cellules cylindriques serrées vers la paroi, plus lâches vers le centre du kyste et disposées en houppes élégantes analogues à celles des kystes de l'ovaire. Il y a là des végétations épithéliales à charpente conjonctive extrêmement mince, s'élançant comme une presqu'île dans l'intérieur du kyste. C'est là le type de l'épithélioma dendritique décrit par Cornil.

Dans les canaux galactophores, on voit s'élever déjà des végétations analogues aux précédentes : il y a de véritables papilles soulevées vers la lumière avec un centre conjonctif et un revêtement épithélial.

RÉFLEXIONS. — On sait que la maladie kystique de Reclus est un syndrome clinique et non une entité morbide. Suivant les cas, il paraît s'agir d'une mammite chronique ou d'un épithélioma. Ici l'examen histologique se prononce pour un épithélioma papillaire.

Ostéosarcome du fémur avec généralisation, par M. LABEY, interne des hôpitaux.

Il s'agit de pièces provenant de l'autopsie d'un homme mort dans le service de M. Polaillon.

Cet homme était entré dans le service au mois de janvier 1897,

pour une tumeur assez volumineuse siégeant au niveau de l'épiphyse supérieure du fémur gauche. Le début remontait au mois de septembre 1896.

M. Polaillon jugea l'affection trop avancée pour pouvoir faire une opération radicale. La tumeur augmenta de volume et sembla se propager à l'os iliaque. Puis apparurent rapidement des phénomènes de compression du côté du membre inférieur et de l'abdomen (œdème du membre, ascite, douleurs irradiées).

Vers la fin de mars, le malade eut une hématurie qui ne s'est pas reproduite depuis. Le malade est mort cachectique.

Autopsie. — On trouve un ostéosarsome volumineux de l'extrémité supérieure du fémur dont la forme a totalement disparu. Les parties molles environnantes sont étalées et infiltrées. La coupe de la tumeur montre de nombreux kystes, avec des fragments osseux disséminés.

Dans les *poumons* il y a quelques noyaux secondaires.

L'abdomen est rempli de liquide ascitique avec beaucoup de membranes fibrineuses. Le grand épiploon adhérent à la paroi et aux anses intestinales est complètement dégénéré. Sur les parois de l'intestin on trouve également des noyaux néoplasiques.

Le *foie*, les *reins*, surtout le *rein gauche*, sont de même parsemés de noyaux. On n'a pas trouvé de noyaux dans les vertèbres.

M. Dumoulin rappelle un cas de sarcome extrêmement volumineux pesant 5 kilog., développé chez un enfant en moins de 7 mois.

Dans un autre cas la rapidité était telle qu'en 15 jours la tumeur petite au début atteignait le volume du poing et en 4 jours se faisait une exophtalmie avec énucléation spontanée de l'œil. Dans ce cas les ganglions étaient envahis.

Lipome du duodénum.

MM. Natan-Larrier et Roux présentent une pièce provenant d'une femme syphilitique morte de pneumonie. A 8 centimètres du pylore, sur la face postérieure du duodénum, se trouve une tumeur piriforme, longue de 6 centimètres, large de 3, d'une consistance mollasse ; elle est réunie à l'intestin par un mince pédicule. La surface est lisse, et montre de gros vaisseaux ; énorme dilatation stomacale. Le duodénum ne paraît pas oblitéré par cette tumeur.

Tuberculose rénale.

MM. Macaigne et Vanverts présentent un rein atteint de tuberculose. Le rein est complètement transformé en tissu fibreux, parsemé de larges ilots graisseux, surtout à la périphérie. Dans le tissu fibreux se trouvent de petits foyers ramollis, dont l'examen microscopique a montré la nature tuberculeuse (cellules géantes, foyers de nécrose).

Le rein appartenait à une femme de soixante-quatre ans, morte de tuberculose pulmonaire.

Les détails cliniques de cette observation seront publiés ultérieurement avec examen histologique.

Anomalie de l'orifice de l'artère pulmonaire.

M. Bonnus apporte le cœur d'un enfant de quatre ans, mort de rougeole. L'orifice pulmonaire présente 4 valvules sigmoïdes ; 3 de dimensions égales, la 4e un peu plus petite, de conformation absolument normale. L'orifice aortique n'a que 3 valvules.

Ramollissement du cervelet. Ramollissement du bulbe (noyaux des nerfs mixtes), par G. Bonnus, interne des hôpitaux.

Le nommé J..., âgé de 64 ans, entre le 19 décembre 1896, salle Beau, n° 13, dans le service de M. le Dr Chauffard.

Marchand de tonneaux dans les rues depuis trois ans, il n'a jamais eu aucune infection ; très alcoolique d'après ses dires, il n'a cependant ni crampes, ni pituites, ni gastralgie, ni tremblement, les nuits sont agitées, mais il n'y a pas de rêves spéciaux. Le malade est arrêté depuis un an, mais seulement par les étouffements ; il n'a jamais eu de douleurs d'aucune sorte, ni d'anesthésie plantaire. Il marche facilement et est venu à l'hôpital à pied. Il y a 6 à 7 mois qu'on le soigne pour une maladie de cœur.

Entré une première fois à l'hôpital pour une attaque d'asystolie, il reste 18 jours, prend de la digitale et part recommencer son métier. Une semaine après, il entre de nouveau. Le 19 décembre, il présente le tableau complet de l'asystolie : œdème, dyspnée, cyanose, albumine, 4 grammes pour très peu d'urine.

Le 21, il veut quitter son lit, mais à peine à terre, il tombe raide, sans connaissance. On le ramasse et pendant toute la nuit il crie et pousse des plaintes inarticulées. Le lendemain matin, on constate qu'il est dans l'impossibilité d'avaler et ce symptôme va persister, mais on introduit le tube de Faucher sans aucune difficulté.

Le 26, les œdèmes ont disparu, la face est animée, la physionomie générale bonne. Le cœur ralenti est très arythmique ; l'inégalité est telle que toute numération des battements est illusoire ; il n'y a pas de souffles. Les artères sont très dures et très flexueuses.

Les urines sont encore rares. Albumine 1 gramme environ.

La déglutition ne peut se faire : après les mouvements de déglutition faits par le malade, les aliments reviennent sans efforts dans la bouche et sont rejetés en totalité ; cette régurgitation tout en se faisant sans efforts est très pénible pour lui. La sonde passe très facilement et les repas introduits dans l'estomac très bien gardés. La sensibilité du pharynx est peu forte, mais conservée. Le malade se plaint en même temps d'une sorte de raideur de tout le côté droit de la face. Ce côté semble se mouvoir un peu moins facilement que l'opposé, cependant tous les mouvements de la langue, des lèvres et les mouvements de diduction se font bien. Les pupilles sont inégales, la droite plus petite que la gauche, mais les réflexes lumineux et accommodatifs sont bien conservés. Les mains ne tremblent pas, mais les yeux étant fermés, la main droite ne sait plus se mouvoir et présente l'incoordination la plus marquée ; la gauche, au contraire,

atteint facilement le nez. Les membres inférieurs, le malade étant couché, sont également dissemblables ; le gauche se meut facilement les yeux étant ouverts ou fermés. Le droit au contraire est totalement incoordonné : mouvements désordonnés pour croiser une jambe sur l'autre, pour attraper la main, etc. Le réflexe rotulien est absolument aboli à droite ; à gauche, il est nul en ce sens qu'il ne présente pas de soulèvement de la jambe, mais on perçoit une contraction des fibres musculaires du triceps lorsqu'on percute le tendon rotulien.

La marche est absolument impossible ; c'est à peine si le malade peut se tenir sur ses jambes ; le moindre mouvement lui fait perdre tout équilibre.

La sensibilité est absolument intacte, partout et dans tous les modes. Pas de troubles des sphincters.

7 *janvier*. — Même état excepté pour la marche. Le malade peut se tenir debout et faire quelques pas. C'est la démarche ébrieuse la mieux caractérisée, sans aucun phénomène subjectif de vertige, mais zigzags complets et tendance à tomber toujours du côté droit. Rien qui rappelle l'ataxie locomotrice.

Le 15. — Douleurs violentes dans le pied droit et la partie postérieure de la jambe ; douleurs qui disparaissent au bout de 2 jours.

13 *février*. — Il y a très peu de modifications des troubles de la marche : elle est toujours impossible, le malade ne peut faire que quelques pas. La démarche est toujours la démarche ébrieuse, avec cette différence que cette fois il y a toujours tendance à tomber à gauche. Au début, il tombait toujours du côté droit. La sensibilité est peu atteinte, elle est normale partout sauf dans les membres du côté gauche où la température est sentie comme une pression.

L'exploration de l'œsophage, assez pénible pour le malade, montre un spasme à 19 centimètres des arcades dentaires.

1er *mars*. — Une nouvelle exploration de l'œsophage donne les mêmes résultats. La marche est toujours impossible et il a toujours la même tendance à tomber à gauche.

Depuis son ictus le malade est nourri à la sonde trois fois par jour ; la déglutition est en effet entièrement impossible. Quand il veut avaler un peu de lait, il essaie des mouvements de déglutition, mais aussitôt le lait est rejeté par la bouche et quelquefois en partie par le nez. Quand il veut prendre des aliments solides, la mastication se fait très bien et le malade la continue longtemps, puis il essaie plusieurs fois de déglutir, mais toujours le même insuccès, et il est obligé de rejeter chaque bouchée dans un bassin qu'il a toujours à sa portée.

Le pharynx a conservé sa sensibilité ; le voile du palais a des mouvements un peu lents, la voix est un peu nasonnée.

Mort par strangulation quelques jours après.

Autopsie. — Rien de particulier dans les organes abdominaux.

Le *cœur* est gros ; l'aorte a quelques plaques d'athérome.

L'*œsophage* est sain.

Le *cerveau* paraît sain. Les artères, en particulier celles de l'exagone de Willis, sont athéromateuses.

Cervelet. On remarque de nombreuses plaques d'athérome sur la plupart des artères. — Le lobe gauche est intact. Sur le lobe droit

existe un foyer de ramollissement jaune, intéressant le tiers interne de la face inférieure, laissant cependant intacte en dedans et en arrière une mince bande de substance cérébelleuse. Sur la coupe, ce foyer intéresse la substance grise et s'arrête au niveau de la substance blanche.

Bulbe. Dans la partie droite et postérieure du plancher du 4e ventricule à 3 ou 4 millimètres en arrière des barbes du calamus et près de la limite externe existe un très petit foyer de ramollissement jaune.

Sur une coupe transversale, on voit nettement la lésion qui est un foyer de ramollissement jaune en forme de clou très court et à grosse tête, obliquement dirigé en haut et en dehors, la tête étant plus près de la ligne médiane. La tête occupe le centre de la partie droite du bulbe sous le plancher du quatrième ventricule et présente de 4 à 5 millimètres dans sa plus grande étendue. Du milieu de cette tête part se dirigeant en arrière et en haut un tractus nécrobiotique de 1 millimètre de large environ, dont l'extrémité forme le très petit foyer de ramollissement que nous avons décrit sur le plancher du 4e ventricule.

Réflexions. — La lésion bulbaire, étant donné son siège, semble intéresser la colonne des nerfs mixtes. Le glosso-pharyngien et le pneumogastrique fournissent des filets moteurs au pharynx ; leurs noyaux semblent atteints et ainsi peut s'expliquer le symptôme : impossibilité de la déglutition qui semblait tout à fait anormal à côté des phénomènes cérébelleux que présentait le malade. Le noyau moteur du pneumogastrique est-il seul atteint ? La chose est possible. Ce cas peut être rapproché de celui de Van Oordt (*Deuts. Zeitschrift für Nervenheilkunde*, vol. 8, fasc. 3 et 4, 1896) où il existait une lésion profonde du noyau moteur du pneumogastrique avec altération moins prononcée du noyau sensitif.

Granulie et hémoglobinurie, par C. Bacaloglu, interne des hôpitaux.

J'ai l'honneur de présenter les pièces du nommé B... Louis, âgé de 36 ans, typographe, entré à l'hôpital de la Charité dans le service de mon chef, le Dr Moutard-Martin, le 8 février 1897, et décédé le 3 mai.

L'*histoire clinique* m'a semblé intéressante et complétée par la nécropsie, elle peut fournir quelques renseignements utiles.

A son entrée à l'hôpital le malade présente un aspect chétif, émacié, le visage un peu bouffi ; il y a de l'œdème modéré des membres inférieurs et du scrotum. Il y avait 6 jours seulement qu'il se sentait malade et qu'il avait remarqué l'enflure de ses jambes ; il se sentait courbaturé et souffrait surtout d'une céphalalgie tenace, en casque, aussi forte dans la journée que la nuit. En plus, s'il mar-

chait ou restait debout assez longtemps, il était oppressé. Pas de vomissement, pas de diarrhée.

Dans ses *antécédents héréditaires* rien de remarquable ; pourtant relevons que sa mère est morte à 43 ans d'une bronchite, dit-il, probablement de tuberculose. Dans son passé pathologique nous ne relevons aucun accident d'intoxication saturnine ; ses dents ne présentent pas de liseré caractéristique.

Mais il y a deux ans, il y a contracté un chancre induré siégeant sur le prépuce ; on en voit encore la trace sous la forme d'une petite plaque violacée ; il y a des ganglions inguinaux. Il a présenté comme accidents secondaires une roséole et des plaques muqueuses à la gorge. Actuellement le tégument et les muqueuses ne révèlent aucun accident spécifique.

L'examen des organes fournit les renseignements suivants : la percussion et l'auscultation du poumon sont négatives ; on décèle peu de signes d'induration.

Le cœur est normal, pas de bruit de galop.

Le foie et la rate sont normaux.

Le testicule, les canaux déférents de même.

La palpation bimanuelle des reins montre qu'il n'y a pas de prolapsus rénal et qu'on ne sent pas de tumeur appréciable.

La température normale, 37°2.

La quantité des urines est de 1 litre 1/2 pour 24 heures et par les réactifs (acide nitrique, chaleur) et décèle une grande quantité d'albumine. Le dosage montre qu'il y a 10 gr. 50 d'albumine dans les 24 heures. Les urines sont claires, il n'y a pas de dépôt.

On le soumet au régime lacté, on fait de la révulsion sur la région rénale. L'œdème disparaît un peu, mais la quantité d'albumine est la même et le taux d'excrétion urinaire n'est pas changé.

Le 15 *février* un nouveau phénomène se surajoute. C'est une hématurie qui survient sans douleurs, sans coliques. Les urines sont franchement sanglantes, et le sang est intimement mélangé à l'urine ; il n'y a pas de caillot. Nous sommes donc en présence d'une hématurie.

Pas de soupçon sur l'origine vésicale : aucun antécédent pathologique, pas de douleur, pas de ténesme, intégrité de l'appareil génital. On lui prescrit du tanin. On continue le régime lacté.

Le dosage de l'albumine montre toujours 8 grammes jusqu'au 24 février ; puis la courbe descend de 3 grammes, le 3 mars, pour se maintenir entre 1 gr. 50 et 3 grammes ; tandis que les urines sont plus abondantes, et varient entre 3 et 4 litres en 24 heures. Elles sont toujours rouges, brunes de chair, et ne rappellent pas la coloration vin de Bordeaux ou de Madère de l'hémoglobinurie. Pourtant nous prions M. Biquet, pharmacien du service, de faire un dosage et de voir s'il s'agit d'hématurie ou d'hémoglobinurie et cet examen fait à 3 reprises différentes a toujours constaté de rares globules sanguins et la présence de l'hémoglobine.

Nous étions donc en présence d'une hémoglobinurie chez un ancien syphilitique.

Mais un incident clinique très important survient vers le 4 avril ; le malade complètement apyrétique jusqu'alors a des frissons ; on prend la température et on constate 38°. Depuis ce jour il reste fébrile

avec une courbe irrégulière, présentant des oscillations d'un degré, entre la température matinale et vespérale, atteignant 39°5 comme maximum excepté le jour de sa mort, le 2 mai ; le matin il avait eu 37°, la veille au soir 39°, enfin avant de mourir le soir il a un frisson intense, 40°2 de température, et il succombe dans la nuit, après avoir causé avec l'infirmier.

Pendant cette période, l'exploration de la poitrine ne décèle à mon chef le Dr Moutard-Martin et à moi, que des petits râles aux bases, insignifiants ; rien de perceptible aux sommets.

Autopsie. — Elle montre qu'il s'agit d'une granulie.

La *rate* pèse 190 grammes, est farcie de granulations miliaires, confluentes.

Le *foie* présente à la surface, sous la capsule de Glisson, de petits tubercules, grains de semoule, blanchâtres ; la coupe portant sur n'importe quel point, découvre le parenchyme hépatique parsemé de granulations.

Le *rein droit* et le *rein gauche* pèsent chacun 320 grammes. Tous les deux ont sensiblement le même aspect ; il n'y a pas de périnéphrite, ils se laissent enlever facilement de leur loge. Ils sont gros, blanchâtres, mais leur surface est constellée de petites hémorrhagies ponctiformes allant jusqu'à la grosseur d'une lentille.

La coupe montre que la substance corticale est décolorée ; les pyramides de Malpighi se distinguent nettement. Mais soit à la surface du rein, soit sur la coupe, on voit des granulations de tubercules miliaires. En plus, une pyramide de Malpighi est remplacée presque en totalité par une masse jaunâtre, uniformément consistante, et qui paraît être formée par des tubercules conglomérés. Les calices et les bassinets n'ont rien, aucune lésion macroscopique ; la vessie est normale, le trigone présente sa couleur blanchâtre habituelle. La prostate, les vésicules séminales, les testicules sont normaux.

(L'examen histologique du foie et des reins sera fait par le Dr Durante, chef de laboratoire à la Charité.)

Poumons. — Ils présentent la coloration ardoisée de l'emphysème surtout sur les bords et au sommet ; le sommet droit encapuchonné de fausses membranes est uni à la paroi par une symphyse lâche. La palpation montre *a*) des noyaux ; le poumon droit de même que le gauche présentent trois cadres de lésions : aux sommets des anciens tubercules perdus dans un tissu de sclérose.

b) Des granulations miliaires disséminées un peu partout mais surtout aux bases.

c) Une splénisation du parenchyme pulmonaire aux bases ; une parcelle de poumon prise à ce niveau ne surnage pas.

Le *cœur* est normal. Remarquons pourtant sur le péricarde viscéral quelques productions papillaires.

Réflexions. — Donc en résumé : une grêle de tubercules dans le foie, la rate, le rein, le poumon.

Des hémorrhagies corticales rénales. Des gros reins blancs présentent probablement des lésions diffuses à prédominance

épithéliale, chez un malade ayant présenté de l'hémoglobinurie.

Faut-il rattacher tout le complexus morbide et l'envisager comme fonction de tuberculose ? Je le crois. En effet l'apparition de l'affection 2 ans après le chancre initial, est un fait important. Dans les observations de Fournier, Siredey et Dieulafoy, Darier et Hudelo, etc., la néphrite secondaire est survenue 2, 3, 5 mois après le chancre. Quant à l'hémoglobinurie elle a succédé à l'albuminurie de telle sorte que nous croyons interpréter ce fait de la façon suivante. Un ancien tuberculeux du sommet ayant cicatrisé en partie ses foyers pulmonaires, voit apparaître une néphrite à prédominance épithéliale, tuberculeuse par l'intermédiaire des toxines. Cette néphrite bien étudiée par Lancereaux, et sur laquelle insiste Du Pasquier dans sa thèse, est à opposer à la tuberculose caséeuse ascendante. Quant à l'hémoglobinurie, et c'est un fait important dans le cas particulier, vu la pluralité des causes qui la provoquent, intoxications, impaludisme, syphilis, etc., je ne saurais pas les rattacher d'une façon absolue à la tuberculose.

Notre malade est un ancien syphilitique ; et distinguer ici si c'est la syphilis ou la tuberculose qui est en cause me paraît chose difficile.

Enfin, il a fait une poussée de granulie pour mourir. Et je crois que l'apparition de la fièvre à peu près 2 mois après son entrée à l'hôpital, marque l'envahissement de l'économie par le bacille de Koch.

Cancer du larynx, par Georges Célos et Isidore Lustgarten, internes à l'hôpital Hérold.

Nous avons l'honneur de présenter à la Société le larynx d'un malade, Adolphe R..., 64 ans, entré à l'hôpital Hérold le vendredi 30 avril dans le service de notre maître le Dr Gilles de la Tourette.

L'*histoire clinique* du malade est la suivante : aucun antécédent héréditaire important. Comme antécédents personnels on trouve : des bronchites à répétition, depuis l'âge de 30 ans ; il y a 5 ou 6 ans sa voix commença à être voilée, l'enrouement continua et il y a 5 ou 6 mois, il fut pris d'accès de dyspnée intermittente survenant par crises. Il n'a jamais éprouvé de phénomènes douloureux, néanmoins les accès de dyspnée furent si intenses qu'il se décide à entrer à l'hôpital Lariboisière où il fut opéré plusieurs fois, par voie intra-laryngée par M. Gougenhein.

Au moment où il fut examiné, son état était le suivant : dyspnée

intense inspiratoire et expiratoire avec tirage sus et sous-sternal, voix et toux rauques et voilées. Expectoration muco-purulente. Pas d'expectoration sanglante. Pas de douleur ni de dysphagie.

A l'examen du poumon rendu difficile à cause du tirage, on trouve une diminution du murmure vésiculaire des deux côtés, quelques craquements dans la région sus-claviculaire droite et des râles dans les deux bases.

Les bruits du cœur sont normaux. Rien du côté de la circulation périphérique ni de l'aorte.

L'examen de la zone qui répond aux ganglions bronchiques, fait éliminer toute tumeur du médiastin.

Nous avons donc conclu qu'il s'agissait d'une tumeur intra-laryngée.

Comme le malade était presque en état d'asphyxie, nous lui avons conseillé une trachéotomie immédiate. Mais il la refusa énergiquement. Dans la nuit le malade fut emporté subitement par un brusque accès de suffocation.

Autopsie. — *Foie* augmenté de volume et gras. 1800 grammes.

Rate. Poids normal, adhérences nombreuses, capsule épaisse et dure comme du cuir, parsemée sur sa face externe de saillies blanches comme des gouttes de cire.

Intestin normal.

Poumons. Congestion des bases, au sommet droit 3 masses caséeuses grosses comme un pois.

Cœur. Flasque, pas de lésions des orifices. Aorte légèrement athéromateuse. Ganglions bronchiques normaux. Rien du côté de l'œsophage.

En sectionnant la trachée, il s'écoule une cuillerée de liquide muco-purulent.

Le larynx enlevé, les replis aryténo-épiglottiques sont sains, la muqueuse est pâle.

En regardant le larynx par son orifice supérieur, il apparaît comme complètement obstrué par une masse blanchâtre et bosselée. On aperçoit dans l'angle dièdre du thyroïde un infundibulum très petit.

Le larynx sectionné sur sa face postérieure montre une masse grosse comme une châtaigne à point d'implantation situé sur les cordes vocales inférieures, blanchâtre, très friable et s'écrasant sous le couteau. Elle refoule les aryténoïdes, occupe toute la glotte vocale et le pertuis par où le malade a pu respirer dans ces derniers temps, contourne la tumeur dans l'angle du thyroïde et peut admettre à peine une fine bougie.

En somme il s'agit d'une tumeur maligne du larynx, probablement d'un épithéliome strictement intra-laryngé, ce qui explique l'absence de l'envahissement des ganglions.

L'examen microscopique prouve qu'on a affaire à un épithélioma pavimenteux à globes épidermiques.

Réflexions. — Ce cas nous semble intéressant :

1° Par la longue durée de l'affection ;

2° Par l'absence des phénomènes douloureux ;

3° Par l'absence d'extension du cancer, qui était resté in-

tra-laryngé et qui montre qu'une laryngectomie aurait pu se montrer efficace au point de vue curatif et qu'en tout cas une trachéotomie aurait permis une survie probablement considérable ;

4° Enfin par le volume énorme de la tumeur et l'étroitesse du conduit par lequel le malade a pu vivre pendant les derniers temps.

Séance du 14 mai 1897.

Présidence de M. Cornil

Symphyse cardiaque. Tuberculose du péricarde, par M. Lorrain, interne des hôpitaux (travail du laboratoire de M. le professeur Raymond).

La pièce que nous avons l'honneur de présenter, provient de l'autopsie d'une femme morte dans le service de notre maître M. le professeur Raymond à la Salpêtrière.

Il s'agit là, nous devons l'avouer, d'une trouvaille d'autopsie. Aucun symptôme, durant la vie de la malade, n'avait attiré notre attention du côté du cœur.

Observation clinique. — La nommée D..., âgée de 70 ans, entre le 9 février 1897, salle Royer, lit n° 9, à l'infirmerie.

La malade est atteinte depuis 15 ans environ d'un prolapsus utérin, infirmité pour laquelle elle a été admise à la Salpêtrière.

Elle est entrée à l'infirmerie pour les douleurs vives, les tiraillements qu'elle ressentait dans le ventre. A l'examen direct, on constate que le vagin fait hernie sur une longueur de 5-6 centimètres. On voit facilement le col utérin, dont la lèvre inférieure, qui repose sur le lit, est ulcérée.

La malade est très affaiblie ; elle gâte sous elle. Mais on ne constate aucun symptôme spécial. Il n'y a notamment ni cyanose, ni œdème, ni dyspnée.

Le 28 *mars* la malade se plaint de douleurs plus vives dans l'abdomen, de tiraillements plus intenses, qui l'empêchent de prendre aucun repos. Il n'y a pas d'élévation de température : l'auscultation de la poitrine donne un résultat négatif.

La malade meurt dans l'après-midi du 30 mars dans l'espace de quelques secondes. C'est en regardant de son côté qu'une de ses voisines s'aperçoit tout à coup qu'elle est morte.

Autopsie (le 1er avril). — A l'ouverture de la cage thoracique ce qui frappe tout d'abord c'est le volume et l'aspect du cœur.

Le *cœur*, dont la forme générale est conservée, forme une masse du poids de 670 grammes.

Il est entouré d'une mince couche de tissu cellulo-graisseux qui le réunit aux organes environnants.

Il est recouvert en avant par les lames antérieures du poumon ; et il existe à ce niveau des adhérences assez intimes entre la plèvre médiastine et le péricarde. Il n'y avait pas d'adhérence avec la paroi costale antérieure.

Par sa base, le péricarde adhère complètement au diaphragme, dont on n'a pu le détacher.

En arrière l'œsophage se trouve rattaché par du tissu cellulaire lâche.

Le long de l'œsophage on voit plusieurs ganglions lymphatiques hypertrophiés.

Les grosses bronches adhèrent intimement à la masse néoplasique. Au niveau de la division bronchique il y a quelques gros ganglions que l'on ne peut détacher que très difficilement.

Enfin en avant on constate encore la présence des nerfs phrénique et pneumogastrique gauches qui sont restés adhérents au péricarde.

Sur une section complète de la pointe, on constate que le cœur est complètement emprisonné par une gaine de tissu inflammatoire dont l'épaisseur à la partie antérieure atteint quinze millimètres environ. A la partie postérieure ce tissu présente une épaisseur bien moins considérable.

A la région antérieure une partie de la substance néoplasique est ramollie et par la pression on fait sourdre un pus jaunâtre et épais.

Le myocarde est hypertrophié : il est de coloration un peu pâle. L'hypertrophie porte surtout sur la paroi ventriculaire gauche. Il n'y a pas de dilatation cardiaque.

Au niveau de l'oreillette droite, il existe une saillie notable de la grosseur d'une noix. Cette saillie est formée par un gros tubercule développé aux dépens de la séreuse péricardique.

Le cœur étant ouvert, on constate que les orifices valvulaires sont sains. Il existe une dilatation marquée au niveau de la portion ascendante de la veine de l'aorte. Cette ectasie fait voussure à l'extérieur.

Le cœur droit est rempli de caillots assez facilement détachables. Ces caillots présentent une partie cruorique qui occupe la partie inférieure et postérieure et une partie fibrineuse qui occupe la partie superficielle et antérieure.

Poumons. Paraissent sains : cependant par un examen attentif on voit qu'il existe aux deux sommets quelques petites granulations, grosses comme de petits grains de plomb et qui roulent sous le doigt.

Il n'y avait pas d'adhérences pleurales. Nous n'avons pas trouvé non plus de tubercules cicatrisés.

Foie. Présente l'aspect du foie muscade.

Reins. Normaux.

Estomac. Intestin. Rate. Pas de tuberculose. Pas d'ulcérations intestinales.

Utérus. La cavité du corps est un peu dilatée. Un petit fibrome fait saillie dans la cavité utérine.

Examen histologique. — Disons de suite que l'examen bactério-

logique du pus (recueilli dans la partie caséifiée de la face antérieure) a décelé la présence de très nombreux *bacilles de Koch*. Nous avons pu colorer également des bacilles tuberculeux sur différentes coupes.

Coupe de la paroi antérieure ventriculaire gauche (1). — L'épaisseur du tissu pathologique est à ce niveau de un centimètre environ. Au-dessous d'une mince couche cellulo-graisseuse on constate la présence de masses tuberculeuses dont la structure ne présente rien de spécial, sinon la présence de tissu fibreux assez abondant. On voit encore, par places, du tissu adipeux facilement reconnaissable par ses grosses veinules graisseuses.

Sur les coupes faites au niveau de la partie excavée et ramollie, l'épaisseur du tissu inflammatoire est un peu moindre. Au centre de la coupe on voit une grosse masse caséifiée, excavée à son centre. On voit sur la même coupe des tubercules typiques avec cellules géantes nombreuses. Ces tubercules sont entourés de traînées fibreuses.

Coupe du tubercule de l'oreillette droite. — Ce tubercule de la grosseur d'une noix présente une masse centrale caséifiée. Autour, cellules embryonnaires avec cellules géantes et tissu fibreux abondant.

On voit encore les fibres musculaires formant la paroi de l'oreillette. Ces fibres présentent un certain degré de sclérose interstitielle. Au-dessous l'endocarde est épaissi.

Lésions du myocarde. — Sur différentes coupes faites aux dépens de la paroi ventriculaire, nulle part nous n'avons pu constater la présence de tubercules, mais des lésions avancées de myocardite dégénérative.

Ces lésions peu marquées vers les couches profondes du muscle cardiaque sont surtout accentuées à mesure que l'on se rapproche de la zone tuberculeuse.

On constate alors un aspect trouble du muscle cardiaque : les fibres sont segmentées, la striation n'est plus visible, les noyaux sont mal colorés et le protoplasma des cellules renferme de nombreuses granulations pigmentaires. Il existe un certain degré de sclérose interstitielle.

A mesure que l'on s'éloigne du péricarde les fibres deviennent plus nettes, la striation apparaît et le muscle cardiaque devient à peu près sain.

La ligne de séparation du muscle cardiaque et du tissu tuberculeux est très nette.

Coupe du caillot du ventricule droit. — Ce caillot présente un commencement d'organisation. Il est formé de deux parties, l'une nettement cruorique, l'autre formée de fibrine contenant dans ses mailles des cellules embryonnaires.

Coupe du ganglion du hile. — On constate la présence de petits nodules tuberculeux avec cellules géantes.

Coupe du foie. — Le foie paraissait à peu près sain microscopiquement. L'examen histologique nous a montré la présence de petits tubercules dont le centre est déjà caséifié.

(1) Voir l'observation de PINEAU, *Bull. Soc. anat.*, 1892, p. 760.

CONCLUSIONS. — 1° Il s'agit d'un cas de symphyse cardiaque tuberculeuse.

2° Quel a été le point de départ de l'infection bacillaire? S'est-elle faite par les ganglions bronchiques. Cela est possible. Mais le point sur lequel nous voulons insister, sans affirmer pour cela que la lésion du péricarde ait été primitive, c'est que cette lésion du péricarde tenait la première place parmi les lésions trouvées à l'autopsie et qu'il a fallu l'examen microscopique pour déceler la présence de tubercules dans le poumon, le foie et les ganglions bronchiques.

La tuberculose, après avoir envahi l'organisme par une porte d'entrée qui nous échappe, est restée longtemps localisée au péricarde. L'étendue des lésions, la présence de tissu fibreux abondant, les altérations du myocarde, témoignent de la lenteur et de la durée du processus.

Les lésions des autres organes étaient évidemment de date plus récente.

3° Cliniquement ces modifications profondes ne se sont révélées par aucun symptôme, ni du côté du cœur, ni du côté de la circulation générale.

Ce n'est pas là un fait exceptionnel et dans un certain nombre d'observations la symphyse cardiaque a été une trouvaille d'autopsie (Brouardel).

4° Quel a été le mécanisme de la mort?

Nulle part nous n'avons trouvé de traces d'embolie notamment du côté de l'artère pulmonaire et du poumon.

Les lésions du myocarde expliquent suffisamment, croyons-nous, la mort subite, soit par le fait même de la myocardite, soit à la suite de la brusque formation d'un caillot dans le cœur droit, coagulation rendue facile par la préexistence probable d'un caillot fibrineux récemment organisé.

Tubercule massif du cerveau, par ANDRÉ MARTIN, interne des hôpitaux.

La nommée Julia D..., âgée de 3 ans 1/2, est amenée le 10 mars à l'hôpital des Enfants-Malades dans le service de M. d'Heilly.

Dans les antécédents héréditaires, on note chez le père une tuberculose pulmonaire avancée.

Les antécédents personnels sont bons : l'enfant est venue à terme, a été élevée au sein, et sauf un léger érysipèle de la face en 1895, elle a toujours été très bien portante.

Il y a cinq semaines, elle aurait eu pendant trois ou quatre jours,

des vomissements alimentaires et bilieux, s'accompagnant de constipation et de fièvre. Le 4 février dans la nuit : première attaque de convulsions généralisées durant quelques minutes et se reproduisant plusieurs fois dans les 24 heures. Huit jours après, les convulsions apparaissent de nouveau, mais localisées cette fois aux membres supérieur et inférieur droits. Depuis cette époque, elles ont fréquemment reparu, et se sont accompagnées de contractures. Dans l'intervalle des crises, l'enfant est restée gaie, présentant toutes les apparences d'une bonne santé.

En examinant la malade le 10 mars, jour de son entrée à l'hôpital, on constate un état de contracture très accusé des membres supérieur et inférieur du côté droit.

La jambe est en partie soulevée du plan du lit, en extension complète sur la cuisse, le pied et les orteils étant au contraire en flexion. Elle est animée d'un tremblement rythmique presque continuel.

Au membre supérieur, la contracture porte sur le triceps brachial, sur les muscles fléchisseurs des doigts et de la main et sur les pronateurs. On observe les mêmes oscillations rythmiques.

Du côté gauche on constate au membre inférieur, un tremblement analogue mais sans contracture, et beaucoup moins accusé, le membre supérieur est indemne. Il y a légère parésie dans le domaine du facial inférieur droit.

La sensibilité est normale dans ses différents modes, les réflexes un peu exagérés. Pas de trépidations épileptoïdes. On note une alternative de rougeur et de pâleur des téguments, principalement du côté droit. Les réactions pupillaires sont conservées. Les sphincters fonctionnent bien.

Rien aux différents organes. Pas de température. Pas de troubles respiratoires. Pas de lenteur ni d'irrégularité du pouls. Les urines ne renferment pas de sucre ni d'albumine.

L'enfant a toute son intelligence, se nourrit bien et présente un bon état général.

Le traitement ioduré, administré pendant quinze jours n'amène aucune amélioration. On donne alors uniquement du bromure de potassium.

Dans les premiers jours d'avril, l'enfant commence à perdre sa gaieté. On note une constipation opiniâtre, mais pas de céphalalgie ni de vomissements.

Les jours suivants, les mêmes signes persistent et s'accentuent ; la petite se plaint fréquemment et crie quand on veut l'examiner.

Le 20 avril dans l'après-midi : convulsions intenses et généralisées sans prédominance à droite.

La respiration est courte et fréquente.

Le pouls, filiforme et très rapide.

Les pupilles sont dilatées, des deux côtés également.

Il y a incontinence d'urine.

La température rectale atteint 40°.

L'enfant succombe dans la nuit.

On avait porté le diagnostic de tumeur cérébrale.

Autopsie. — Congestion intense des *méninges* dans toute leur étendue mais avec prédominance dans la région occipitale. Pas de

granulations ni de tubercules à la surface des circonvolutions et sur le trajet des vaisseaux.

Après avoir séparé les deux hémisphères, on découvre du côté gauche une tumeur volumineuse. Cette tumeur présente les dimensions d'un œuf de poule, et occupe le tiers antérieur du ventricule latéral.

Elle empiète largement en haut sur la circonvolution du corps calleux, en avant, sur la tête du noyau caudé, et se prolonge en bas jusqu'à la scissure de Sylvius.

Elle est recouverte dans toute son étendue par un tissu mou, de consistance gélatiniforme, qui est surtout abondant à la partie interne, où il pénètre dans le ventricule latéral droit refoulé. Elle est constituée par un tissu jaunâtre lisse, dur à la coupe et non caséeux au centre.

Les deux cavités ventriculaires agrandies, renferment un épanchement séreux abondant.

Les *poumons* offrent des lésions classiques de congestion et d'emphysème ; on n'y trouve aucune trace de tuberculose, pas plus que dans les ganglions bronchiques et dans les autres organes qui ne présentent rien de particulier à signaler.

L'*examen histologique* fait par M. Jacobson donne les résultats suivants :

Les coupes d'un fragment cunéiforme de la tumeur montrent que la partie blanche centrale est constituée par une matière granuleuse ne prenant plus les colorants, à peine l'hématoxyline y colore-t-elle quelques noyaux ; en d'autres points, on distingue comme un réticulum renfermant des éléments cellulaires dont le noyau n'est plus colorable.

Sa partie périphérique est formée par un réticulum dont les mailles renferment un grand nombre de cellules embryonnaires et quelques cellules épithélioïdes ; enfin, on distingue un nombre assez considérable de cellules géantes typiques.

L'*examen bactériologique* révèle la présence de plusieurs bacilles tuberculeux.

Cancer kystique dans un rein mobile, par le Dr F. Legueu.

Voici une tumeur volumineuse, développée aux dépens de l'extrémité inférieure du rein ; je l'ai enlevée par la néphrectomie transpéritonéale sur une malade de 52 ans, qui n'avait éprouvé comme trouble fonctionnel qu'une hématurie survenue sans cause peu de jours auparavant. A l'examen, on constatait dans l'abdomen une tumeur ayant à peu près les dimensions d'une tête de fœtus, mobile en tous sens, mais réductible en partie dans la région lombaire. Assez régulière de surface, tendue et rénitente, elle donnait à première vue l'impression d'un fibrome ou d'un kyste ovarique. Mais l'absence de toute connexion avec les organes pelviens, la réductibilité de la tumeur dans l'hypochondre, et aussi cette hématurie, que rien dans l'état de la vessie ou de l'urèthre ne pouvait expliquer, m'avaient fait penser à une tumeur du rein. Depuis plusieurs années, la malade avait beaucoup maigri. Je diagnostiquai donc un cancer dans

un rein mobile : on sentait en plus à la partie supérieure de la tumeur une extrémité plus dure, une sorte de bosselure, qui ressemblait au rein et se cachait, elle seule, complètement sous le foie, quand on refoulait la tumeur de ce côté ; je pensai donc qu'il s'agissait d'une tumeur développée surtout au niveau de l'extrémité inférieure du rein, avec intégrité relative d'une partie de l'organe.

L'opération a confirmé le diagnostic : toute la partie supérieure du rein est conservée au-dessus du hile. La tumeur est développée aux dépens de l'extrémité inférieure : elle est constituée par une poche, lisse extérieurement, tomenteuse et irrégulière en dedans et pleine de caillots. L'examen histologique a montré qu'il s'agissait d'un épithélioma.

L'opération a été facilitée par la mobilité excessive de la tumeur qui n'avait contracté aucune adhérence, et la malade a parfaitement guéri.

Je n'ai pas fait la néphrectomie partielle, parce que le niveau du hile était dépassé par la tumeur ; et par ailleurs, je ne vois guère le bénéfice qu'aurait eu la malade à conserver l'extrémité supérieure de son rein. La récidive est à craindre, même avec l'exérèse complète ; le long de la colonne vertébrale, il y avait des ganglions, qui n'ont pas été enlevés, et qui ne doivent laisser à ce point de vue aucun doute pour l'avenir.

Kystes séreux de la rate et des reins,
par MM. Klippel et Lefas.

Le malade qui fait le sujet de cette observation était un homme de 71 ans, atteint depuis longtemps de phénomènes parétiques atteignant les quatre membres : il n'existait pas de contractures mais la parésie semblait prédominer du côté gauche : aussi ces phénomènes avaient-ils fait penser à l'existence d'une ancienne hémiplégie sans que l'on ait pu porter un diagnostic précis, le malade étant atteint de démence complète et de gâtisme.

Autopsie. — On trouva des lésions de méningite chronique occupant la pie-mère rachidienne et les lobes antérieurs du cerveau ; les circonvolutions étaient atrophiées et il existait de l'athérome des artères de la base. L'examen histologique montra dans les diverses régions de la moelle un épaississement des travées conjonctives périvasculaires et un certain degré de sclérose du faisceau pyramidal du côté gauche.

Les *poumons* présentaient d'épaisses travées pigmentaires noirâtres ; ils étaient congestionnés et emphysémateux ; la dissection méthodique des artères pulmonaires et de leurs ramifications ne montra en aucun point de lésions athéromateuses. Le microscope révéla, outre des lésions d'emphysème, une sclérose marquée du parenchyme.

Les valvules sigmoïdes de l'artère pulmonaire et de l'aorte étaient épaissies ; de même la valvule mitrale qui présentait des nodules légèrement saillants et de consistance ligneuse.

Le *foie*, de dimensions normales, ne paraissait présenter à la coupe rien de spécial.

Rate. — Elle pesait 235 grammes. Sa forme n'était pas modifiée ; sur son bord antérieur la palpation montra une zone fluctuante, non saillante, correspondant à l'existence d'une poche liquide du volume d'une grosse noix, renfermant un liquide clair et citrin. La paroi interne du kyste est blanchâtre, ecchymotique par places ; en certains points elle revêt un aspect aréolaire assez semblable à celui des cavités ventriculaires du cœur.

A la coupe on découvrit en plein parenchyme un second kyste du volume d'une noisette, facilement énucléable du tissu de l'organe auquel il n'adhérait que par des tractus conjonctifs minces. Sa paroi est mince, lisse et unie, grisâtre, avec plusieurs taches ecchymotiques ; le liquide contenu est transparent et légèrement rosé.

L'examen histologique montra que la paroi de ces kystes est constituée par une lame conjonctive épaisse de un millimètre environ : en certains points cette paroi contient de petites cellules arrondies. Il n'existe pas de revêtement endothélial. Le parenchyme splénique est sain.

Reins. — Leur volume est normal; leur surface externe montre un certain degré de lobulation, elle est lisse. La capsule se laisse facilement décortiquer.

On constate dans chaque rein l'existence de deux à trois kystes de dimensions variant de celles d'un pois à celles d'une noix, uniloculaires, les uns superficiels et visibles à la simple inspection, les autres profonds et décelés seulement à la coupe de l'organe. Leur paroi est mince et transparente ; le liquide contenu est clair, citrin ou rosé.

L'examen histologique montre que le parenchyme récent est sclérosé pour former la paroi du kyste ; il existe de la congestion au voisinage du kyste. Pas de revêtement endothélial de sa paroi mais par places légère couche de détritus granuleux.

Les glomérules sont entourés d'une capsule sclérosée. En certains endroits l'espace semi-lunaire de cette capsule est séparé du paquet vasculaire par un liquide coagulé dans l'intérieur duquel on voit quelques éléments cellulaires arrondis : les glomérules ainsi altérés représentent peut-être un début de formation kystique.

Réflexions. — L'observation précédente se résume dans la présence de kystes dans la rate et les reins.

En ce qui concerne la rate c'est là une lésion bien rare et dont la pathogénie est encore à élucider pour un certain nombre de cas.

Le premier point à établir est la variété à laquelle appartiennent les kystes que nous avons trouvés dans la rate.

En consultant l'ensemble des observations ayant trait à cette affection, il nous semble qu'actuellement l'on doive différencier la variété des kystes intra-spléniques par le contenu du kyste, en attendant que nous possédions des notions plus précises.

Le contenu est-il une masse d'apparence graisseuse, pré-

sentant des produits épidermiques (poils, etc...), le kyste est *dermoïde*.

Le contenu est-il constitué par des membranes hydatiques, renferme-t-il des vésicules-filles, le kyste est *parasitaire*.

Le contenu est-il un liquide assez épais, avec leucocytes, globules rouges, cholestérine, albumine, le kyste malgré son aspect séreux actuel est consécutif à une hémorrhagie : c'est la *variété hémorrhagique du kyste séreux*. Telle est l'observation de Péan (1). Plus récemment, M. Terrier a indiqué quel rôle pouvaient avoir à jouer les traumatismes dans la genèse de ces kystes de la rate.

Enfin, le contenu est-il un liquide citrin ou rosé, il s'agit d'un *kyste séreux*. Ce dernier caractère était celui de l'observation précédente.

Cette lésion est très rare, dit M. Besnier dans son article spécial, et il ajoute : « car nous en avons en vain cherché des exemples dans un grand nombre d'auteurs ». Elle a été décrite par Andral qui la compare aux petits kystes séreux des parois du col utérin. En 1873 Leudet en décrit un exemple fort remarquable (2).

Un autre cas, mais plus complexe, a été décrit par Livois dans le même recueil : le kyste était développé sur une rate altérée et très hypertrophiée ; son contenu était rosé et renfermait de la fibrine ; il y avait eu des symptômes spléniques et des accès de fièvre intermittente. Par le fait il est assez difficile de classer ce cas et d'affirmer qu'il rentre dans le même groupe que les deux précédents à côté desquels nous devons ranger notre observation.

Le second point à établir serait la pathogénie de cette variété *séreuse* de kystes spléniques, qui sans aucun doute est la plus obscure de toutes. La difficulté est grande mais il semble que la présence simultanée des kystes du rein dans notre cas soit de nature à éclairer quelque peu le problème.

Les kystes du rein étaient en effet séreux ; on peut se demander par conséquent si la même pathogénie n'est pas applicable à la lésion des deux organes.

(1) Rapportée dans la th. de MAGDELAIN (*Des kystes séreux et acéphalocystes de la rate*, etc. Paris, 1868) : l'auteur rapporte, outre le cas de Péan, celui de Leudet signalé plus loin ; il n'émet aucune hypothèse pathogénique.

(2) LEUDET, *Bull. de la Soc. anat.*, 1873, et in thèse de MAGDELAIN, citée précédemment.

Nous rappellerons que la pathogénie des kystes du rein est beaucoup plus avancée : elle se trouve exposée dans la thèse de Hommey (1887) (1) qui, en ce qui concerne les kystes du rein sans néphrite interstitielle concomitante, tend à les expliquer par une transformation épithéliale des tubes favorisée par des malformations fœtales de ces derniers. Mais dans notre cas les kystes provenaient vraisemblablement de l'ectasie des capsules glomérulaires.

La structure anatomique de la rate ne permet pas d'invoquer un mécanisme analogue, et bien que la cause ayant donné lieu à ces kystes soit sans nul doute de même nature que celle ayant engendré les kystes du rein, il faut se borner, en l'état actuel de nos connaissances, à enregistrer les faits sans pouvoir en expliquer le mécanisme anatomique d'une façon satisfaisante.

Incrustation pleurale. Asystolie pulmonaire et cardiaque, par M. Rudaux, interne des hôpitaux.

Un malade de 43 ans, zingueur, entre à l'hôpital Beaujon le 17 avril ; dans ses antécédents, il accuse un érysipèle et une grippe suivie d'albuminurie, puis une bronchite en 1894.

Ce qui frappe à son entrée, c'est sa dyspnée extrême et une cyanose très accentuée, en même temps, on constate de l'œdème des membres inférieurs et des organes génitaux externes, datant de deux mois avec quelques périodes de rémission. Aux deux bases, on trouve des râles muqueux, les bruits du cœur sont sourds, le foie est gros et douloureux, les urines sont rares, foncées et contiennent un peu d'albumine. Aucun traitement ne le soulage, saignée, digitale, théobromine. Le 8 mai, ce malade meurt après avoir présenté tous les signes de l'asystolie pulmonaire.

Autopsie. — On constate dès l'ouverture du thorax des adhérences très fortes de la plèvre gauche très épaissie. La partie inférieure, au niveau du sinus costo-diaphragmatique postérieur, est incrustée de sels calcaires dans l'étendue d'une paume de main environ. Cette région pleurale offre un centimètre d'épaisseur, l'incrustation paraît s'être faite dans un dédoublement de la plèvre pariétale en deux feuillets. La coupe macroscopique et le toucher donnent la sensation d'une ossification ; au niveau d'une solution de continuité produite artificiellement, on obtient par le frottement des deux fragments un bruit de crépitation osseuse.

Dans les *poumons*, nous trouvons de la congestion aux deux bases et dans le tiers supérieur du poumon gauche existe une vaste caverne de la dimension d'une noix avec parois crétifiées.

(1) Hommey, *Contrib. à l'étude anat. des kystes du rein* (Th. Paris, 1887).

Le péricarde renferme une petite quantité de liquide séreux, le cœur présente une couleur feuille morte, ses parois sont très amincies, le cœur droit est dilaté. Aucune lésion d'orifice, l'aorte présente sa souplesse normale.

Foie cardiaque volumineux. Rate grosse. Reins petits, sclérosés.

Kyste sébacé du prépuce, par le Dr Maurice Péraire, assistant de consultation de chirurgie à l'hôpital Bichat.

J'ai donné le mois dernier la relation clinique d'une tumeur du prépuce. Cette observation a été insérée dans les *Bulletins de la Société anatomique* (mars-avril 1897, fascicule no 8, p. 317).

Voici l'examen microscopique de cette tumeur que je dois à l'obligeance de mon excellent ami le Dr A. Pilliet, chef du laboratoire de clinique chirurgicale de la Charité.

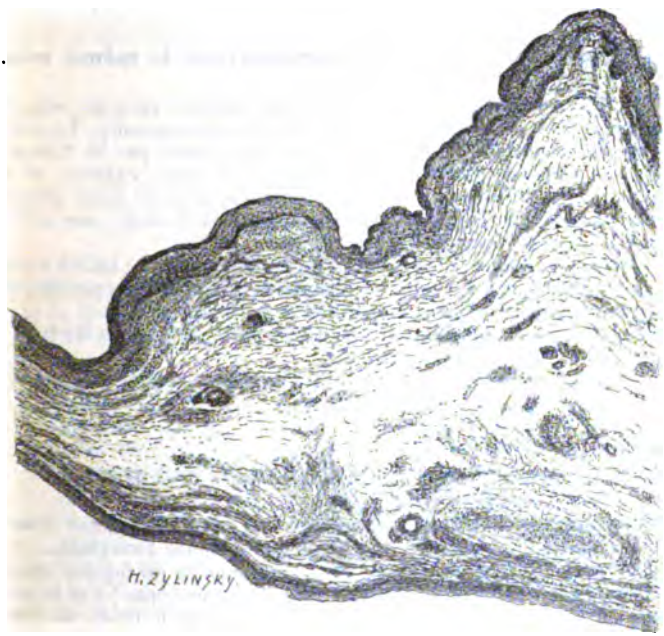

La figure qui y est jointe en fera comprendre tous les détails anatomiques.

La structure de ce kyste est simple. La paroi épithéliale interne forme une ligne continue, régulière, qui n'est soulevée par aucune papille. Elle est composée de cellules polyédriques, sur 5 à 7 couches suivant les points. Les plus superficielles sont aplaties, mais sans transformation cornée et beaucoup conservent leurs noyaux en

même temps que le cytoplasma se charge de graisse. C'est leur desquamation qui constitue la masse sébacée incluse.

Le chorion est régulier, parcouru par des vaisseaux nombreux, sans trace d'inflammation.

La peau, dont le kyste est séparé par une couche de tissu cellulaire lâche, présente son épithélium ordinaire avec les différentes couches distinctes, sans transformation cornée, et par conséquent sans éléidine. Les papilles du derme sont lâches et très chargées de petites cellules rondes qui dénotent un véritable processus inflammatoire. Le chorion sous-jacent est très riche en fibres élastiques et contient quelques faisceaux de fibres musculaires lisses, il n'est pas enflammé.

On ne constate nulle part la présence d'enfoncements, de cryptes ou de glandes de Tyson.

En résumé kyste sébacé simple du prépuce. En raison de l'inflammation du derme, il faut peut-être penser à une inclusion traumatique épithéliale.

Tuberculose et épithélioma coexistant sur le même sein.

MM. Pilliet et Piatot présentent une tumeur rare du sein. Il s'agit à la fois de tuberculose et d'épithélioma mammaire. La pièce provient d'un malade de cinquante et un ans, opéré par M. Campenon, à la Charité. Cette tumeur, située à la partie externe de la glande mammaire droite, remonte à quatorze mois, et s'est ulcérée il y a quatre mois. Elle est adhérente au grand dentelé, non adhérente à la peau ; le mamelon est rétracté.

L'ulcération donne l'impression d'une gomme à bords taillés à pic, contour induré, fond sanieux. L'exploration au stylet permet de constater un trajet sous-mammaire de 6 centimètres.

Gros ganglion sous-pectoral, situé à la partie inférieure de la paroi antérieure du creux de l'aisselle.

Les coupes histologiques ont montré la coexistence des deux processus tuberculeux et épithéliomateux.

Atrophie rénale double par calculs de l'uretère.

M. Labbé. Un homme de vingt-sept ans est amené dans le service de M. Debove, avec de l'anurie et une dyspnée formidable.

Les jambes sont œdématiées, le malade crache un liquide teinté de sang spumeux, très abondant ; il est dans l'orthopnée ; et la poitrine est encombrée de râles sous-crépitants, dont le bruit ne permet pas l'auscultation du cœur. Le malade meurt en quelques heures.

Autopsie. — On trouve les poumons atteints de congestion œdémateuse, les plèvres adhérentes, le cœur un peu hypertrophié, sans lésions valvulaires ; le foie volumineux, dur et parsemé d'étoiles fibreuses à la surface comme le foie syphilitique, la rate grosse et congestionnée. Le rein gauche, complètement atrophié, est réduit à un petit moignon bosselé, allongé, pesant quelques grammes, complètement transformé en tissu scléreux, à la surface duquel se déta-

chent quelques kystes, tandis que dans l'épaisseur on rencontre de petits calculs ; un calcul siège à l'entrée de l'uretère, dans le bassinet, et l'oblitère complètement. Le rein droit a conservé son volume normal, mais il est sclérosé et parsemé de kystes à sa surface ; le bassinet est très dilaté, et un gros calcul, mobile, oblitère l'origine de l'uretère.

M. Legueu. Cette pièce vient à l'appui de la théorie que j'ai toujours soutenue, à savoir que l'anurie due à l'obturation de l'uretère par un calcul ne survient que lorsque le rein du côté opposé manque ou est déjà fonctionnellement perdu.

Tubercule sous-cutané douloureux de la jambe.

M. Péraire présente une tumeur sous-cutanée très douloureuse de la jambe gauche chez un homme âgé de trente-huit ans.

Il insiste sur la rareté de ces tumeurs chez l'homme. Chez la femme au contraire, d'après les statistiques, elles auraient été observées bien plus souvent.

Séance du 21 mai 1897.

Présidence de M. Cornil

Petite tumeur sous-cutanée de la face palmaire du pouce de la main gauche, constituée par un fibrome entouré d'une lame épidermique, par A. Demoulin, chirurgien des hôpitaux.

Les préparations microscopiques que j'ai l'honneur de présenter à la Société anatomique et que je dois à l'obligeance de M. Lenglet, interne des hôpitaux, proviennent d'une petite tumeur opérée à la consultation chirurgicale de l'Hôtel-Dieu, au mois de mars 1897.

Il s'agit d'un garçon de 12 à 13 ans qui s'était piqué à la face palmaire de la main gauche, quelques mois avant de se présenter à notre examen.

La piqûre avait porté exactement au milieu du pli de flexion qui sépare la phalange unguéale de la première phalange, elle n'avait point été infectée et avait passé presque inaperçue.

C'est justement au point que je viens d'indiquer que siégeait la petite tumeur en question. Elle avait, lorsque je l'ai observée pour la première fois, le volume d'une petite lentille, siégeait nettement sous la peau qui ne présentait pas de traces de la piqûre antécédente, ne paraissait pas mobile sur les parties profondes, pas douloureuse d'ailleurs, mais gênait un peu les mouvements de flexion de la phalangine sur la phalange. Comme elle grossissait un peu au dire du malade, depuis un mois, je conseillai l'ablation.

Quelques gouttes de cocaïne au centième. A peine la peau et le tissu cellulaire sous-cutané étaient-ils incisés, dans une étendue d'un centimètre environ, que j'aperçus une petite masse hémisphérique, accolée au tendon du fléchisseur du pouce, recouverte par une membrane mince, nacrée qui semblait la fixer dans la position qu'elle occupait. J'incisai cette membrane très peu résistante, sur la ligne médiane de la petite masse, et j'eus ainsi deux petits volets latéraux qui se décollèrent facilement, pour ainsi dire d'eux-mêmes, d'une petite tumeur sous-jacente qui avait le volume d'une grosse tête d'épingle. Celle-ci à peu près sphérique était dure et n'adhérait que par un tout petit point de sa surface, non au tendon fléchisseur du pouce, mais au tissu cellulaire lamineux et très mince, qui, en cet endroit, représentait la gaine du cordon tendineux.

Ablation facile de la tumeur par un léger coup de bistouri et résection des deux petits lambeaux latéraux, minces, peu résistants, qui l'appliquaient sur la gaine du fléchisseur et se continuaient sans démarcation nette avec le tissu cellulaire voisin. Un point de suture, guérison.

Je pensai que la petite tumeur dure, adhérente à la gaine du fléchisseur, était un fibrome et l'examen histologique le démontre clairement.

Quant à la membrane mince qui recouvrait la tumeur, je ne pus tout d'abord me prononcer sur sa nature. Le microscope fait voir qu'elle est formée par un épiderme normal, avec toutes ses couches et que la couche cornée est extrêmement épaisse. Il est bien probable, si j'en juge par les descriptions qu'on donne des kystes épidermiques des doigts, que les lamelles cornées étaient les plus profondes et se trouvaient en rapport avec le petit fibrome.

En somme l'interprétation de la tumeur à laquelle j'ai eu affaire me paraît facile. La piqûre, en irritant la gaine du fléchisseur du pouce, a amené une prolifération de ses éléments, d'où le fibrome ; quant à la lamelle épidermique qui le recouvrait, on ne peut expliquer sa présence que par un refoulement, par l'instrument vulnérant, dans le tissu cellulaire sous-cutané, d'une parcelle d'épiderme qui a continué à vivre et même s'est développée par la suite. Il est bien probable que si le fibrome évoluant simultanément n'avait empêché la lame épidermique de se pelotonner sur elle-même, nous aurions eu affaire ici à un kyste épidermique traumatique type.

Je n'ai point à insister sur l'histoire, la pathogénie, l'anatomie pathologique des kystes épidermiques des doigts, bien étudiés depuis une vingtaine d'années, en particulier par Reverdin (1) (de Genève), Péraire (2), Jonesco (3) etc. et plus

(1) Reverdin, *Revue méd. de la Suisse romande*, 1887 et 1889.
(2) Péraire, *Rev. chirurg.*, 1892, p. 874-885,
(3) Jonesco, *Bull. Soc. anat.*, Paris, nov. 1888, p. 940.

récemment dans une très bonne thèse de M. Gaston de Manny (1).

En parcourant les observations que contient ce dernier travail, je n'ai pas vu de cas analogue à celui que je rapporte, où une piqûre a produit simultanément un fibrome de la gaine d'un fléchisseur des doigts et une inclusion épidermique, formant lamelle engainant cette tumeur ; aussi ai-je cru intéressant de le présenter à notre Société.

Abcès du poumon méta-pneumonique. — Ostéo-chondrite sterno-costale gauche par propagation. — Phlegmon rétro-mammaire gauche. — Présence du seul pneumocoque, par Ath. Sicard, interne des hôpitaux.

Chondrites, ostéites ou arthrites à pneumocoque, para ou méta-pneumoniques sont depuis longtemps signalées. Presque toujours ces localisations se font plus ou moins loin du foyer primitif à la faveur de l'infection sanguine et souvent d'un point d'appel articulaire. La chondro-ostéite, par propagation, en relation directe avec un abcès pulmonaire méta-pneumonique est exceptionnelle, si l'on en juge par la rareté des observations et c'est à ce titre surtout que nous publions le cas suivant :

Observation clinique. — Une jeune femme de 31 ans entre le 10 avril 1897 à l'hôpital St-Antoine dans le service de M. Brissaud.

C'est une bacillaire au début, avec hérédité tuberculeuse ; bacillaire du sommet gauche, à la phase d'induration avec troubles marqués de la santé générale, facilement fébricitante le soir, sujette à de légères hémoptysies. Au quatrième jour de son entrée on assiste au début brusque et à grand fracas d'une pneumonie que l'on localise au lobe inférieur du poumon gauche. Expectoration peu abondante, mais coloration nettement rouillée des crachats. Température oscillant durant quatre ou cinq jours aux environs de 40° pour diminuer le sixième, et atteindre 37°5 le septième jour du début. Mais, la défervescence se fait incomplète, les phénomènes généraux reprennent leur intensité première, et en même temps qu'une dyspnée intense se déclare une douleur aiguë, localisée à la région précordiale, exaspérée par les mouvements, les fortes inspirations, la toux, la pression extérieure.

Le diagnostic de péricardite méta-pneumonique semble s'imposer d'autant que s'accuse un certain degré de voussure thoracique gauche et que se dessine à la région pré-péricardique une saillie ovalaire à bords étalés. Pourtant, au début, pas de frottement péricardique, dans la suite pas d'éloignement des claquements valvulaires,

(1) Gaston de Manny, Th. Paris, 10 juillet 1895.

mais de gros sous-crépitants, presque du gargouillement, quelque chose qui rappelle le bruit de moulin, le clapotement rythmé par la systole cardiaque. Se trouve-t-on en face d'un empyème de nécessité ? Est-ce un abcès consécutif et sous-jacent à des révulsifs appliqués à la région précordiale ? L'auscultation très gênée par la dyspnée intense, ne laisse percevoir que de gros râles disséminés, plus abondants à la base gauche. Une ponction exploratrice, faite en arrière dans le 7e espace intercostal, ne ramène que quelques gouttes de sang. Puis, rapidement se dessinent des marbrures cutanées, des taches purpuriques tout autour du mamelon gauche, l'empâtement du tissu cellulaire se prononce, l'état général devient très grave, et la malade meurt dans le collapsus, sans que l'on ait eu le temps de discuter l'intervention chirurgicale.

Du grand frisson pneumonique initial à la terminaison fatale, il ne s'était pas écoulé plus de neuf jours.

Autopsie. — Faite 24 heures après la mort. Incision médiane thoracique. En cherchant à rabattre le manteau musculo-cutané gauche, on met à nu sous le grand pectoral un foyer purulent respectant la glande mammaire, mais entourant en nappe le petit pectoral, fusant dans la profondeur avec un véritable décollement musculo-aponévrotique et une épaisse couche de pus au-devant du premier et du second espaces intercostaux. La communication de l'abcès sous-cutané avec la cavité thoracique s'impose déjà à la simple inspection, réalisant ainsi la forme en bouton de chemise à travers un pertuis de la partie interne du second espace intercostal. Pendant que l'on détache le plastron sterno-costal, on peut se rendre compte des adhérences nombreuses des feuillets pleuraux et du périoste des côtes avec un poumon immédiatement sous-jacent, comme accolé à la cage osseuse. L'ablation faite, le lobe inférieur gauche se présente, creusé d'un vaste abcès (de la grosseur d'une orange, environ). La cavité en est irrégulière, bridée par des tractus bronchiques, les parois sont ramollies sans zone d'enkystement. Le pus est épais, cohérent, mêlé de débris de parenchyme pulmonaire à odeur fade plutôt que fétide. Des adhérences ont protégé la grande cavité pleurale, il n'y a pas de pleurésie purulente ; le péricarde est sain, et à l'ouverture l'on ne constate qu'un peu de sérosité citrine.

Le sommet pulmonaire gauche présente macroscopiquement des lésions non douteuses de tuberculose (induration et par place petits nodules ramollis). Le *poumon droit* est fortement congestionné sans foyers d'hépatisation et sans lésions bacillaires appréciables à l'œil nu.

L'examen des autres organes ne décèle rien de particulier. A part des reins congestionnés, les valvules cardiaques sont saines, sans trace d'endocardite, la rate n'est pas hypertrophiée, les méninges sans exsudat.

Le plastron sterno-costal, après lavage, laisse voir au niveau des deuxième et troisième cartilages costaux gauche, des lésions de chondrite ; le périchondre est altéré sur toute son étendue, ne se continuant ni avec le périoste du sternum, ni avec celui des côtes ; le cartilage de l'échancrure sternale a en partie disparu, et le stylet donne au doigt qui explore la sensation nette du contact osseux. De cette région plus spécialement atteinte, descendent deux ou trois

gouttières sinueuses, mi-partie pleurale et périostée, recouvertes de fausses membranes, et allant rejoindre plus bas l'abcès pulmonaire.

Analyse bactériologique. — *Pendant la vie.* Ensemencement renouvelé et toujours négatif du sang de la veine du bras. Pneumocoque de Talamon, en abondance dans les crachats.

Après la mort. — Du pus prélevé soit au niveau de l'abcès pulmonaire, soit au niveau de l'abcès rétro-mammaire, est ensemencé, inoculé et examiné au microscope. On constate, après étalement du pus sur lamelle et coloration, des diplocoques nettement encapsulés, avec chaînettes rares, et résistant à la réaction de Gram.

L'inoculation à la souris détermine la mort en moins de vingt heures, à la dose de deux gouttes de sérosité purulente dans le tissu cellulaire sous-cutané.

Quant aux ensemencements, nous n'avons jamais obtenu que du pneumocoque à l'état de pureté doué d'une vitalité peu grande. Très faible culture sur gélose, trouble uniforme et rapide du bouillon, mais les réensemencements au bout de 48 heures sont déjà stériles.

Des cultures anaérobies n'ont donné aucun résultat.

En résumé, l'analyse bactériologique n'a révélé la présence que du seul pneumocoque sans association microbienne.

Réflexions. — Les cas d'arthrites ou de chondrites à pneumocoques, quoique relativement assez rares, sont déjà bien connus.

Tantôt la localisation se fait primitive sur l'articulation, sans foyer thoracique ou méningé préalable, tantôt au contraire elle apparaît nettement consécutive à la pneumonie franche ou à la péricardite purulente primitive.

Exceptionnelle en tant qu'articulaire primitive (1) on la trouve signalée assez fréquemment, para ou méta-pneumonique, comme en témoignent les cas de Picqué et Veillon (2), Weichselbaum, Widal et Heslay (3), Ausset, Fernet et Lorrain (4), Mercantonio (5), Duflocq (6).

Ces observations tendent à mettre en lumière deux faits principaux : d'une part, passage du pneumocoque dans le sang, retrouvé un certain nombre de fois par ensemencement direct du sang de la veine du bras, d'autre part fixation arti-

(1) Griffon, Pneumococcie articulaire endocardique et méningée. *Soc. anat.*, avril 1896.

(2) Picqué et Veillon, Arthrites purulentes méta-pneumoniques. *Archives de médecine expérimentale*, 1891.

(3) Widal et Meslay, Péricardite et arthrite purulente à pneumocoque. *Soc. anat.*, 19 juillet 1895.

(4) Fernet et Lorrain, Infection pneumococcique. *Gaz. des Hôpitaux*, 2 avril 1896.

(5) Mercantonio, *Riforma medica*, février 1896.

(6) Duflocq et Le Damany, *Soc. méd. des Hôpit.*, 23 avril 1897.

culaire du microbe pathogène à la faveur d'un trauma, d'une luxation, d'une fracture (Zuber), de dépôts uratiques (Widal et Meslay), de nodosités d'Heberden (Duflocq et Le Damany).

Le coccus de Talamon est l'hôte le plus fréquent de ces foyers purulents. On l'y rencontre souvent seul, sans associations microbiennes, capable à la fois d'engendrer du pus, aussi bien au niveau du foyer pulmonaire hépatisé (1) que d'une articulation prédisposée ou non, par son passé pathologique, à se laisser envahir. Mais, pourquoi à un certain moment et chez certains sujets cette action pyogène du pneumocoque ?

Ne faut-il voir, dans cette réaction locale leucocytaire intense, que le témoin d'une virulence et d'une vitalité inaccoutumée du microbe ? Faut-il y trouver la preuve d'une immunité, solidement et rapidement acquise ? Ou plutôt, cette fonction pyogénique ne s'établit-elle pas à la faveur d'un organisme déjà débilité, en état de moindre résistance.

A la première hypothèse nous pouvons répondre que les résultats ne sont pas concordants. Pour Zenker, la virulence est exaltée ; pour Griffon, virulence et vitalité sont diminuées ; dans notre observation, la virulence semblait exaltée et la vitalité moindre. La question de l'immunité semble aussi devoir être réservée. Elle peut expliquer les suppurations de la convalescence (les ostéomyélites typhiques par exemple), elle pourrait expliquer certains cas de pleurésies purulentes méta-pneumoniques, mais il est difficile de l'admettre dans ces foyers à suppuration si abondante, à lésions destructives, si rapidement envahissantes, à réaction générale intense et à terminaison presque toujours fatale. On comprend mieux qu'un organisme déjà débilité, antérieurement à sa pneumonie, et non du fait de sa pneumonie, comme le voudrait Lemoine (2), puisse aboutir rapidement à la suppuration et à un état général grave, se terminant bientôt par la mort. Notre malade n'était ni diabétique, ni albuminurique, ni éthylique, mais elle était tuberculeuse, et, quoique au début de sa bacillose, déjà très débilitée.

Faut-il voir dans cet état de peu de résistance vitale la cause unique de l'extrême *pyogénie* de notre pneumocoque ? peut-on au contraire invoquer une action directe de la toxine

(1) GRIFFON, Présence du seul pneumocoque dans la pneumonie lobaire suppurée. *Soc. de Biologie*, 25 juillet 1896.

(2) LEMOINE, Pleurésies para-pneumoniques. *Semaine médicale*, 1893.

tuberculeuse ? Nous ne voulons pas conclure, mais il était intéressant de montrer chez un tuberculeux ce pouvoir pyogène intense du seul pneumocoque, qui, après avoir détruit le parenchyme pulmonaire, vient nécroser les os, le cartilage, et le tissu cellulaire sous-cutané.

M. Griffon. Ce cas est un exemple de plus d'une suppuration pneumonique consécutive à l'hépatisation, due au pneumocoque à l'état de pureté. J'ai déjà relaté cinq cas d'abcès post-pneumonique à pneumocoque seul ; depuis j'ai analysé trois nouveaux cas, qui m'ont donné également le pneumocoque pur. Si donc les microbes d'infection secondaire interviennent dans ces conditions, le fait doit être bien rare, puisque, ni dans le cas d'aujourd'hui, ni dans ceux auxquels je viens de faire allusion, on ne les a rencontrés.

Fibrome du tibia chez un nourrisson, par M. Jacobson, interne des hôpitaux.

J'ai l'honneur de montrer à la Société anatomique les coupes que voici en lui demandant son avis sur la nature des lésions.

Ces coupes proviennent d'une autopsie faite dans le service de M. le docteur Kirmisson. Il s'agit d'un enfant assisté, âgé de 2 mois 1/2, sans antécédents connus, entré dans le service le 13 septembre 1896.

Cet enfant très amaigri, cachectique, ne pesait que 2 kilog.450. Il portait une double hydrocèle vaginale et présentait sur les membres inférieurs quelques papules sans caractère.

On pensa à la syphilis héréditaire et on institua le traitement sous l'influence duquel le poids augmenta légèrement. Mais l'enfant prit la coqueluche et succomba, le 13 décembre, sans avoir à aucun moment présenté de fièvre.

Autopsie. — On ne trouva aucune lésion viscérale, pouvant faire songer à la syphilis. Le *foie* a été examiné histologiquement.

Nous avons examiné les extrémités osseuses des cous-de-pied, des épaules, des poignets, des hanches, des coudes sans y noter de lésion appréciable. Mais il n'en était pas de même aux genoux : sur les extrémités inférieures des deux fémurs on voit la ligne épiphysaire interrompue par de petites taches blanchâtres. Mais il existe des lésions encore plus nettes au niveau des extrémités tibiales surtout à droite.

La ligne épiphysaire du tibia droit est interrompue par une tache blanche d'aspect fibreux, mesurant environ un centimètre de diamètre.

Sur une première coupe elle a la forme d'une poire dont la pointe s'enfonce dans le cartilage. Sur une autre coupe elle est arrondie et séparée du cartilage par une mince bande de tissu osseux.

Il s'agit donc d'un nodule piriforme situé dans le tissu osseux et dont la pointe s'enfonce dans le cartilage.

Histologiquement. — Le nodule est constitué par un tissu fibreux dense composé de faisceaux conjonctifs dirigés tous longitudinalement dans la direction des canaux de Havers et s'entrecroisant les uns les autres. Ce tissu est assez exactement comparable à un fibrome. Entre les faisceaux conjonctifs sont tassées un grand nombre de cellules, les unes rondes, les autres fusiformes. Le nodule se termine brusquement à la périphérie. Le tissu osseux voisin est peu altéré ; il n'y a pas d'ostéite raréfiante, mais la moelle est complètement embryonnaire.

Ce tissu est peu vasculaire. Les vaisseaux sont contenus dans de petites logettes remplies de tissu conjonctif lâche et situées entre les faisceaux fibreux, ces vaisseaux ne présentent aucune espèce d'altération.

Sur une dernière coupe, on retrouve les mêmes faisceaux fibreux mais séparés par de gros lobules graisseux, aspect dû peut-être à ce que cette dernière coupe a passé au voisinage du périoste.

En étudiant les autres extrémités osseuses nous avons constaté sur une coupe du tibia gauche une lésion bien moins marquée, mais vraisemblablement de même nature : la ligne épiphysaire est interrompue en un point et à ce niveau les travées directrices sont irrégulières, le processus d'ossification est bouleversé. Au-dessous les travées osseuses ont presque disparu et la moelle est manifestement fibreuse.

Je voudrais avoir l'avis de la Société sur la nature de cette lésion que je n'ai vu signalée nulle part.

M. Cornil croit que la syphilis doit être complètement mise hors de cause. Il ne s'agit pas d'une gomme et encore moins d'un des types de lésion du cartilage épiphysaire décrits par Parrot. Ce nodule est très probablement un fibrome.

Enfoncement de la voûte du crâne. — Hémiplégie sans coma. — Ablation des esquilles. — Guérison, par MM. Legueu et Couvelaire.

Germaine Thom..., âgée de 9 ans, en jouant dans la rue reçoit un pot de fleurs tombant d'un 5e étage, le 1er mars 1897, vers 3 h. 1/2 de l'après-midi. Elle est immédiatement conduite à l'hôpital St-Louis où elle est reçue dans le service de M. Marchand. Elle reprend connaissance au bout d'une heure environ et se laisse facilement examiner. Elle comprend tout ce qu'on lui dit et répond sans embarras aux questions qu'on lui pose.

Elle porte au niveau de la région pariétale droite une plaie contuse à bords recroquevillés, saignante, longue de 3 à 4 centimètres. Au-dessous on perçoit un enfoncement de la voûte crânienne avec crépitation osseuse due aux fragments multiples.

Au niveau de la face on note un certain degré de pâleur, quelques mouvements spasmodiques du côté droit qui cessent d'ailleurs au bout d'une heure et une parésie faciale du côté gauche. Il n'y a rien de particulier du côté du globe oculaire. Pas d'ecchymose.

Le membre supérieur gauche est complètement paralysé. Les troubles moteurs consistent en une paralysie flasque, les troubles sensitifs en une anesthésie tactile complète. La sensibilité à la douleur est conservée mais avec un retard notable. Le membre inférieur gauche est seulement parésié.

L'interne de garde, M. Pelisse, fait appeler M. Legueu qui arrive vers 5 heures, une heure et demie après l'accident et intervient immédiatement. Le foyer de la fracture est largement découvert par une longue incision en Y. Les esquilles osseuses sont enlevées, les plus volumineuses sont au nombre de quatre et couvrent un espace quadrangulaire qui avait 6 et 7 centimètres de côté. La dure-mère est intacte et il ne semble pas qu'il y ait quoi que ce soit d'anormal au-dessous d'elle. La plaie soigneusement nettoyée est suturée aux crins de Florence ; une mèche de gaze iodoformée est laissée dans la plaie à l'un des bouts de l'incision.

Le 2 *mars*. — La petite malade est toujours dans le même état, elle a été un peu agitée pendant la nuit, se plaint toujours de sa tête. Sa température est de 36°5. Son pouls bat à 115, il est bien frappé avec quelques irrégularités. Les troubles moteurs persistent, les convulsions localisées au côté droit de la face n'ont pas reparu. Le seul fait nouveau est l'apparition d'une ecchymose dans la partie antérieure de la région temporale gauche du côté opposé à la fracture.

Le 3. — La petite malade va toujours bien, la mèche de gaze est enlevée. L'ecchymose temporale a envahi la paupière supérieure.

Le 5. — L'ecchymose a envahi la paupière inférieure et la partie externe de la conjonctive oculaire. La parésie du membre inférieur a disparu, à peine reconnaît-on celle de la face. Mais le membre supérieur est toujours paralysé.

Le 6, c'est-à-dire 5 jours après l'intervention, la sensibilité au contact encore absente la veille a reparu. La localisation du contact n'est pas très précise.

Le 8. — Les fils de suture sont enlevés. Etat local parfait.

Le 13. — La malade commence à remuer son bras. L'abduction du bras, la flexion et l'extension de l'avant-bras sont possibles, mais le poignet est immobilisé en flexion, la main est maintenant en griffe. La petite malade est incapable de remuer ses doigts. La sensibilité est redevenue normale comme localisation et comme intensité.

Le 21. — Le mouvement de flexion des doigts est possible, l'extension très limitée.

Le 27. — La malade quitte l'hôpital. L'ecchymose palpébrale et conjonctivale est en voie de rétrocession depuis le 6 mars. Du côté de la voûte crânienne, il n'y a plus qu'une dépression cutanée, profonde de près d'un centimètre, cette dépression est triangulaire, la base du triangle parallèle à la suture sagittale en est distante de 1 centimètre et mesure 4 centimètres ; le sommet du triangle est sur la ligne biauriculaire à 7 centimètres de la base. Au niveau de cette dépression, on voit et on sent un soulèvement systolique de faible amplitude. L'état général est excellent.

Le 12 *mai*. — La petite malade toujours bien portante vient nous annoncer de nouveaux progrès, le poignet se fléchit et s'étend par-

faitement. Les doigts se fléchissent et s'étendent, sauf le médius qui reste en griffe, son extension étant impossible. L'abduction est encore limitée. Enfin la force musculaire mesurée au dynamomètre donne encore une différence de 15, 25 du côté droit, 10 seulement du côté gauche.

Réflexions. — 1° Le point le plus intéressant de cette observation est certainement l'absence de coma. La malade est bien restée abasourdie pendant une heure mais la connaissance entière est revenue rapidement avant même que M. Legueu arrivât. Et cependant il y avait manifestement une compression mécanique de la substance cérébrale. Il y a là une anomalie dans la symptomatologie dont il est bien difficile de donner la raison.

2° Un second point qui a bien son intérêt est le retour graduel et successif de la sensibilité et de la motricité. La sensibilité est revenue la première, d'abord incertaine dans sa localisation puis de plus en plus précise. Ce retour à la sensibilité s'est fait brusquement du jour au lendemain.

La motricité est ensuite revenue de la racine vers l'extrémité du membre. Et comme pour la sensibilité, le rétablissement de la fonction s'effectuait du jour au lendemain. D'autre part la malade recouvrait ses mouvements groupe musculaire par groupe musculaire. Ainsi pour les muscles de l'avant-bras et de la main ce sont les fléchisseurs qui les premiers ont recouvré leur tonus musculaire d'abord, puis leur contraction volontaire. Les extenseurs ont suivi. Remarquons qu'actuellement la malade étend tous les doigts sauf le médius. Cette indépendance de l'extenseur du médius méritait d'être signalée.

Anomalie du cœur, par M. André Martin, interne des hôpitaux.

La nommée Angèle B..., âgée de 4 mois, est amenée le 25 mars à l'hôpital des Enfants-Malades dans le service de M. d'Heilly, pour une cyanose congénitale.

Les *antécédents héréditaires* sont bons ; on n'y trouve pas de syphilis ni de tuberculose. La mère n'a présenté aucune maladie pendant sa grossesse et l'enfant est né à terme.

On constate une teinte cyanotique assez intense de la face et des extrémités. Les dernières phalanges des doigts ne présentent pas de renflement en massue, mais celles des orteils sont assez manifestement tuméfiées. La région postérieure des cuisses et des fesses est couverte de larges papules d'érythème post-érosif, la région périanale

est indemne, l'enfant n'a pas de coryza chronique et ne présente aucune trace de lésion syphilitique.

Rien aux poumons ; pas d'hypertrophie du foie ni de la rate ; pas de troubles digestifs sauf une diarrhée légère qui disparaît ; pas d'albumine dans les urines.

L'auscultation du cœur est restée longtemps impossible, l'enfant se mettant à crier chaque fois qu'on l'approchait ; c'est seulement vers la fin qu'on a pu la pratiquer et constater l'absence de souffle. Le pouls est toujours resté petit et rapide. La malade meurt dans un accès de suffocation.

Autopsie. — On constate les lésions suivantes : les *poumons* offrent une coloration rose vif, mais ne présentent à la coupe aucune lésion appréciable ; pas d'épanchement pleural ni péricardique.

A l'ouverture du *cœur* on trouve une grande quantité de caillots noirâtres dans le ventricule droit qui était considérablement distendu. Un seul gros vaisseau représentant l'aorte et l'artère pulmonaire prend son origine à la base du ventricule droit par un orifice muni de trois valvules sigmoïdes saines. Cet orifice communique largement avec le ventricule gauche par une ouverture située à la partie supérieure de la cloison interventriculaire incomplètement développée.

On trouve de plus la persistance du trou de Botal. Ce vaisseau unique avait le trajet de l'aorte normale et de chaque côté, à 4 ou 5 centimètres de la base du cœur, s'échappaient des branches qui se dirigeaient vers les poumons.

Anomalie congénitale du cœur, par M. Jacobson, interne des hôpitaux.

J'ai l'honneur de présenter à la Société anatomique une pièce recueillie dans le service de M. le Dr Moizard, aux Enfants-Malades.

Il s'agit d'une petite fille âgée de 14 mois dont les antécédents n'offrent aucune particularité intéressante.

Cette enfant est entrée dans le service le 16 avril, elle présentait une éruption caractéristique de rougeole, affection dont les premiers symptômes s'étaient montrés 4 jours auparavant. L'enfant présentait une dyspnée intense avec cyanose généralisée qui fit penser d'abord à une broncho-pneumonie. L'examen des poumons fut négatif mais on constata au cœur un souffle extrêmement intense, systolique, à maximum difficile à localiser. On pensa alors à une anomalie congénitale du cœur. L'enfant mourut le lendemain.

L'autopsie confirma le diagnostic. Il existait :

1° Un rétrécissement considérable de l'artère pulmonaire. L'orifice pulmonaire n'est muni que de deux valvules et l'on voit de plus un gros tractus fibreux au niveau de l'infundibulum qu'il rétrécit.

Il existe donc à la fois un rétrécissement pulmonaire et un rétrécissement sous-pulmonaire.

2° Persistance du trou de Botal.

3° Persistance de la communication interventriculaire au niveau de l'espace quadrilatère.

Rupture du cœur gauche. — Thrombose de la coronaire gauche, par G. Milian, interne des hôpitaux.

Il s'agit d'un homme de 64 ans, mort à l'infirmerie des Ménages, dans le service du Dr Marfan, suppléé par M. Dalché.

Cet homme avait toujours été bien portant jusqu'à ce jour. Pas de maladies antérieures. Pas de crises d'angine de poitrine. Il entrait le 1er mai pour des *douleurs* assez vagues dans le dos, particulièrement à droite vers la base du thorax, où elles irradiaient en demi-ceinture. Outre ce symptôme, il existait une *température de* 39°.

La *langue* du malade était rouge et sèche, presque rôtie sur les bords, recouverte d'un enduit blanc très adhérent en son milieu. Il existait d'autre part une *constipation* opiniâtre datant de six à sept jours.

En présence de ces symptômes, le diagnostic porté fut : *constipation et fièvre secondaire*. La constipation s'expliquait par une notable hypertrophie de la prostate.

Les autres appareils étaient intacts : urines normales, d'aspect et de quantité. Pas d'albumine, ni de sucre. Le cœur avait des battements réguliers et n'offrait, à l'auscultation, aucun bruit de souffle. Les poumons respiraient normalement des deux côtés dans toute la hauteur.

Traitement. — Scammonée, 0,75 centigr. Régime lacté.

3 *mai.*— La fièvre diminue un peu. T. 37°8 le matin,38°3 le soir. Les selles sont encore difficiles. Pas de signes pathologiques à l'auscultation du cœur et du poumon. Langue toujours sèche et saburrale.

Poudre laxative. Crème de tartre. Soufre précipité. Magnésie calcinée ãã. Une cuillerée à café par jour.

Le 5. — La fièvre diminue. Mais l'état des voies digestives reste toujours le même. M. Dalché ordonne 1 gramme de calomel.

Il faut noter que malgré cette fièvre, malgré cette langue chargée, malgré cette constipation, le malade se trouvait très bien portant. Les douleurs du début avait complètement disparu. Et il ne demandait rien moins qu'à sortir de l'infirmerie.

Le 6. — Selles très nombreuses, diarrhée abondante à la suite de l'absorption du calomel. Fatigue du malade. Elévation de température : 39°5.

Le 7. — Chute de la fièvre (T. 37°5) qui avait été manifestement occasionnée par la fatigue due au purgatif.

Le 8. — Le malade, qui se considérait comme parfaitement rétabli et demandait sa sortie le matin même, est trouvé mort à 8 heures du soir. La mort l'avait surpris au moment où il se recouchait revenant des cabinets. Il était étendu sur le dos en travers du lit. Ses jambes pendaient dans la ruelle et l'une d'elles touchait encore à terre.

Autopsie pratiquée devant nous 24 heures après par notre collègue Loubet.

Les *poumons* étaient sains dans toute leur hauteur.

Le *foie* mou et congestionné.

Les *reins* durs, violacés, congestionnés aussi, se décortiquaient facilement.

L'*intestin* était fortement vascularisé dans toute sa longueur, surtout au niveau des anses grêles, où les branches terminales des mésentériques dessinaient de nombreuses arborisations. Il n'y existait pas d'ulcérations.

Le *cerveau* était intact mais ses artères, surtout la basilaire et les sylviennes, étaient fortement athéromateuses.

Le *péricarde* était distendu par d'abondants caillots noirs récents, siégeant surtout à la face postérieure du cœur.

Le *cœur* lui-même que nous avons l'honneur de présenter à la Société est énorme, pesant 540 grammes débarrassé de son péricarde pariétal et des vaisseaux intra-péricardiques. L'hypertrophie porte sur le ventricule gauche dont la paroi mesure deux centimètres environ d'épaisseur. L'organe présente une surcharge graisseuse considérable. Le long du bord gauche et à sa partie moyenne, à peu près parallèle à la direction de celui-ci, existe une *rupture* de 6 centimètres de longueur. Elle apparaît comme une fente légèrement contournée en s et à direction verticale.

Un mince pont de myocarde qui a résisté à la poussée sanguine sépare le dernier centimètre de la fente du reste de celle-ci. Les lèvres de la rupture sont assez nettes. A leur niveau, le péricarde éclaté dessine une véritable boutonnière. Le myocarde est aminci en cette région et présente de nombreuses aspérités qui font saillie dans la lumière de la rupture. L'orifice endocarditique présente une orientation et des dimensions analogues à l'orifice péricardique. Un caillot récent, mais peu adhérent, est engagé dans la rupture et s'étend de la cavité du cœur gauche à la cavité péricardique.

Au-dessus de cette perforation, la surface du myocarde présente une teinte rouge violacé ; celle-ci existe sur la face postérieure du cœur ; elle est limitée en haut par le sillon auriculo-ventriculaire, en dedans par le sillon interventriculaire, en dehors par le bord gauche du cœur qu'elle déborde un peu ; en bas elle s'arrête à la rupture. Dans toute cette région, large comme un macaron, il existe, ainsi qu'on peut s'en rendre compte sur une coupe, un foyer jaune d'infarctus nécrotique.

Les *artères coronaires* ont été disséquées par nous attentivement. L'ouverture de la coronaire droite dans l'aorte est largement béante ; au contraire l'orifice de la coronaire gauche est en partie oblitéré par une plaque d'athérome. Le reste de ces artères est, comme on voit, perdu au milieu de la couche énorme de graisse qui surcharge le cœur. La coronaire droite est un peu athéromateuse, encore très souple cependant et, en tout cas, n'offre pas la moindre trace de thrombose. Au contraire, la coronaire gauche est transformée en un tuyau rigide et plein qu'on peut suivre depuis son origine aortique jusqu'à sa branche verticale du bord gauche du cœur. Et il est curieux de voir cette artère thrombosée conduire elle-même le doigt qui la suit à la rupture du ventricule qui semble continuer sa direction. Au delà de cette branche verticale, la coronaire gauche a recouvré sa perméabilité perdue sur un parcours de plusieurs centimètres depuis l'aorte jusqu'à et y compris la terminaison de la branche verticale de son bord gauche en passant par le sillon inter-

auriculo-ventriculaire. La portion terminale de cette coronaire gauche recevait évidemment du sang de la coronaire droite qui continue avec elle le cercle artériel auriculo-ventriculaire.

Les autres parties de ce cœur ne présentent pas de lésions très appréciables : la paroi du cœur droit est très amincie, surchargée de graisse. Il n'existe pas de lésions valvulaires.

L'aorte est un peu dilatée, athéromateuse par places, en particulier à l'origine des coronaires où leur lumière est pourtant intacte. Il existe des plaques calcaires assez nombreuses et assez étendues dans ses portions thoracique et abdominale.

Réflexions. — Nous ferons remarquer à propos de cette observation :

1° La pathogénie de cette rupture du cœur, ici très facile à saisir : athérome de la coronaire gauche et de la branche verticale qui naît de celle-ci pour irriguer le bord gauche du cœur ; thrombose consécutive ; infarctus jaune nécrotique secondaire à cette thrombose dans le territoire de l'artère oblitérée, c'est-à-dire dans la partie supérieure du bord et de la face postérieure du ventricule gauche ; rupture du cœur au niveau de cet infarctus à l'occasion d'un effort (défécation et acte de se mettre au lit).

Ce mécanisme est d'autant plus apparent ici que l'artère coronaire droite ne présente aucune lésion.

2° L'athérome n'existait pas seulement au niveau des coronaires mais encore au niveau de l'aorte dans ses trois portions, dans les artères cérébrales, et les membres.

3° *La pauvreté des symptômes de cette thrombose coronarienne.* Cette thrombose certainement ancienne, puisqu'elle résultait d'un athérome qui a mis des années à se constituer, n'a jamais donné lieu à aucune manifestation symptomatique. Le malade ne présenta jamais, en particulier, de crises d'angine de poitrine à moins qu'on ne qualifie de ce nom les douleurs vagues à la base du thorax qu'il ressentait à son entrée dans le service. La coronarite ne se révéla que par la rupture du cœur qui amena la mort subite. Aucun prodrome ne précéda celle-ci. Elle survint au moment où le malade, rétabli d'une indisposition passagère, songeait à quitter l'infirmerie.

Un cas de muscle pré-sternal, par le Dr A. Jeanne.

Il n'est pas très rare sans doute de rencontrer ce muscle inconstant connu sous le nom de pré-sternal, mais il offre tant de variétés

dans sa forme et ses insertions qu'il n'est pas inutile d'en rapporter un cas nouveau.

Sur un sujet dont tous les autres muscles thoraciques sont normaux, le chef sternal du sterno-cléido-mastoïdien droit s'insère par ses fibres profondes sur la face antérieure du sternum, tandis que ses fibres superficielles constituent le tendon d'origine de deux muscles pré-sternaux.

Ce tendon large de 6 millimètres environ laisse échapper tout d'abord de son bord gauche un petit ruban, renforcé par quelques fibres du grand pectoral droit, à direction transversale, qui s'attache à la moitié gauche de la poignée du sternum, puis il se partage en deux faisceaux, qui se portent en divergeant, l'un à gauche, l'autre à droite.

Ce dernier, plus grêle que l'autre, donne naissance à une nappe musculaire, à direction presque verticale, très légèrement oblique en dehors cependant, qui longe le bord droit du sternum en avant du grand pectoral dont elle croise perpendiculairement la direction et s'élargit peu à peu. Au-dessous du troisième cartilage costal, où sa largeur est de 2 cm. 5 mm., elle se dissocie, laissant voir entre ses fibres celles du grand pectoral sous-jacent et finalement se jette sur deux petits tendons qui se fusionnent avec la partie la plus élevée de l'aponévrose du grand oblique ; un petit ruban réfléchi va s'insérer sur la base de l'appendice xyphoïde.

Le tendon gauche, plus gros, donne naissance à une nappe musculaire de forme et de direction semblables à celles du côté opposé, mais plus large et plus épaisse : c'est ainsi qu'elle mesure 3 cm. 5 mm. au niveau du troisième espace intercostal ; elle se termine par une couche de fibres aponévrotiques qui passent en avant de celles du grand oblique dont elles croisent la direction, y adhèrent fortement et se perdent peu à peu sur elles ; on peut les suivre jusqu'au rebord costal ; un tout petit faisceau interne va se jeter, comme de l'autre côté, mais un peu plus bas, sur l'appendice xyphoïde.

Ces deux muscles, à insertion unique, forment en divergeant un V à base inférieure. A part quelques différences de volume, ils sont semblables par leurs insertions, leur direction et leurs rapports.

Sans chercher à déterminer leur signification, on peut en retenir deux caractères principaux :

1° Ils sont sous-cutanés, sans connexion aucune avec la peau dont ils sont séparés par une aponévrose ; ils ne peuvent donc être regardés comme une continuation du peaucier cervical, ainsi qu'on l'a observé dans quelques cas très rares.

2° Ils n'ont point d'insertion osseuse, ou du moins elle est tout à fait négligeable (1). Ce n'est qu'un pont musculaire entre le sterno-mastoïdien droit et les deux muscles obliques. Cela confirme donc l'opinion de Testut qui les regarde comme une dépendance de ces muscles.

M. Griffon. — Dans l'une des observations de calculs de

(1) Gilis a décrit dans les *Bulletins* de la Société (mars 1896) un cas semblable.

l'ampoule de Vater que j'ai présentées l'an dernier (1) à la Société, j'ai noté incidemment l'existence d'un muscle présternal sur l'un des cadavres qui étaient porteurs de ces volumineux calculs. Dans le cas que je rappelle, l'anomalie était unilatérale.

Brachydactylie de l'index droit, par le Dr A. Jeanne.

La main que j'ai l'honneur de présenter à la Société est celle d'un homme de 45 ans, dont le système osseux bien développé ne présentait pas d'autres anomalies que la brièveté de l'index de la main droite.

Ce doigt, mesuré de la tête métacarpienne à l'extrémité de la dernière phalange, a une longueur de 4 centimètres, tandis que le médius mesure 9 centimètres et demi. Il y a en même temps une diminution considérable de la largeur et de l'épaisseur, de sorte que l'atrophie porte sur toutes les dimensions de l'organe ; elle porte d'ailleurs sur tous les os et même sur le métacarpien.

Tandis que le métacarpien du médius mesure près de 7 centimètres, celui de l'index en mesure 5 1/2, sa tête est notablement en retrait sur celle du voisin. Il est manifestement aussi moins épais.

C'est surtout sur la première phalange que porte l'anomalie. Elle est réduite à un anneau osseux un peu plus large à la face palmaire qu'à la face dorsale, où il mesure 7 millimètres dans son diamètre vertical ; nous disons *anneau* osseux, parce qu'elle s'excave pour recevoir d'une part la tête du métacarpien, d'autre part la base de la phalangine, au point que le tissu osseux n'existe pas à la partie centrale, et qu'un stylet introduit dans l'articulation métacarpo-phalangienne peut pénétrer sans effraction dans l'articulation phalango-phalanginienne.

En passant de la première à la deuxième phalange, brusque réduction du diamètre transversal. Celle-ci, toute petite, très grêle, ne mesure en effet que 4 millimètres de largeur ; son épaisseur est de 3 millimètres ; sa longueur de 14 millimètres. Ainsi à la différence de la première phalange, elle a conservé sa forme allongée normale, c'est une phalange en miniature, comparable à la phalangine d'un orteil.

Enfin la dernière phalange est beaucoup moins atrophiée que les deux autres, elle est cependant plus grêle, et plus courte que les phalangettes des doigts voisins ; son ongle aussi est plus petit, quoique bien conformé.

Ligaments. — La disposition générale des ligaments est la même qu'à l'état normal ; ils sont seulement beaucoup plus frêles.

Muscles. — Ce petit index a son fléchisseur superficiel et son fléchisseur profond, avec leurs insertions normales, l'une bifide à la base de la deuxième phalange, l'autre unique et plus considérable sur la base de la troisième.

(1) V. Griffon, *Bull. Soc. anat.*, juillet 1896, p. 518.

Le tendon fléchisseur profond donne naissance à un lombrical de forme, de longueur et d'insertions normales.

Il y a un tendon extenseur propre et un émané de l'extenseur commun, qui se fusionnent un peu en arrière de la tête métacarpienne, et de là prennent leur insertion principale à la partie interne de cette coque osseuse qui est le seul vestige de la première phalange. Une petite partie des fibres, venant surtout du tendon extenseur commun, se détache au niveau de la fusion des deux tendons pour aller croiser perpendiculairement le petit tendon du muscle premier interosseux dorsal et se perdre sur lui.

Y a-t-il d'autres insertions des extenseurs ? Il m'a paru qu'il y en avait une peu importante à la base de la deuxième phalange, et que quelques fibres accompagnaient jusqu'à la phalangette l'expansion longitudinale de l'interosseux palmaire de l'index.

Les deux interosseux de l'index ont leurs insertions et leur volume normaux.

On voit en résumé que l'anomalie porte exclusivement sur le squelette et peu ou pas sur les muscles. Parmi les os, le métacarpien et la phalangette ont subi un arrêt de développement peu considérable. L'atrophie porte surtout sur les deux os intermédiaires. Elle porte, il semble, d'une façon à peu près égale sur toute la phalangine qui a gardé la forme d'un os long. Mais que signifie cette coiffe osseuse sur la tête du métacarpien, qui forme à elle seule toute la première phalange, et qui cependant reçoit des insertions tendineuses importantes ; à la partie interne de la face dorsale en effet, aboutissent la majeure partie des fibres de l'extenseur (1) ; à son côté externe, arrive le beau petit tendon de l'interosseux dorsal.

Ces deux insertions font de ce bout d'os l'homologue de *la base* de la première phalange.

Si l'on se rappelle que cette base se développe par un point complémentaire, indépendant d'un point principal qui forme tout le reste de la phalange, on arrive à tenir comme probable que celui-ci ne s'est pas développé, et que la coque osseuse qui vient d'être décrite dérive uniquement du point complémentaire de la base.

Appendicite. — Opération. — Trois rétrécissements fibroïdes de l'appendice. — Guérison, par le Dr Maurice Péraire.

M. F.... Jules, artiste peintre, âgé de 33 ans, entre le 10 mai 1897 à l'hôpital Bichat, service du professeur F. Terrier, salle Jarjavay, n° 16.

Rien de bien intéressant comme antécédents héréditaires. Père et mère bien portants. Un frère atteint d'atonie gastro-intestinale (?). Grand'mère maternelle morte d'une affection intestinale sur la nature de laquelle il est impossible d'être fixé.

(1) L'insertion du tendon extenseur de la première phalange ne doit pas surprendre ; c'est une chose normale, constante, comme Duchenne de Boulogne l'a démontré.

Comme antécédents personnels, pas de maladie de l'enfance si ce n'est la rougeole à 7 ans.

Depuis cette époque, indigestions fréquentes. Le malade est sujet aux coliques, aux douleurs abdominales.

A 19 ans, première atteinte d'appendicite.

M. T... se souvient que vers minuit, il fut pris d'une violente douleur dans tout le bas-ventre avec maximum dans la partie médiane de la ligne qui joint l'ombilic à l'épine iliaque antéro-supérieure. Le ventre était ballonné.

Le Dr Andrieux qui lui donna des soins avait constaté dès le 2e jour de l'empâtement dans la fosse iliaque droite. Pas de vomissements.

Le malade resta alité pendant une vingtaine de jours ; et cette douleur vive à droite de l'abdomen avec empâtement de la fosse iliaque droite persista deux mois ; cette douleur abdominale l'empêcha de marcher et il fut obligé de s'aider d'une canne pendant longtemps.

Deuxième crise de colique appendiculaire il y a un an, au mois de juin. Après le dîner du soir, le malade fut pris de petites coliques qui augmentèrent rapidement, toujours avec maximum au point de Mac-Burney.

Le ventre était ballonné, la fosse iliaque droite présentait de l'empâtement. Légère élévation de température.

Le malade resta dans cet état pendant vingt jours, puis tout rentra dans l'ordre.

Troisième crise à la fin du mois de mars 1897. Les mêmes phénomènes reparurent. Le début de la crise s'était produit dans la soirée.

Le surlendemain, il y eut quelques vomissements bilieux.

La durée de cette crise fut de quatre à cinq jours. Mais depuis cette époque, le malade ne peut supporter des aliments solides ; il a été obligé de se condamner au régime lacté le plus absolu.

Depuis un an, il est sujet à une constipation opiniâtre qui ne peut céder qu'en prenant deux lavements par jour.

A l'examen le 10 mai, M. F... ne présente aucun ballonnement de l'abdomen. On ne sent rien de particulier dans la fosse iliaque droite.

Mais cette exploration est très douloureuse surtout au point correspondant au cœur. Sonorité normale dans cette région. Le malade présente un facies pâle. Il n'a jamais eu d'ictère. Les urines sont normales.

Bien que l'on ne sente ni d'induration, ni d'empâtement au niveau de l'appendice vermiculaire, se fondant sur les différentes crises abdominales présentées par le malade, le diagnostic d'appendicite est porté ; M. F... présentant un bon état général pour être opéré à froid, l'intervention est proposée et elle est tout de suite acceptée.

Malgré cela, on le tient en observation pendant une huitaine de jours et on lui continue le régime lacté. Sa température pendant ces huit jours d'attente ne dépasse pas 37.

Le 17 mai, après anesthésie chloroformique, le professeur Terrier fait une incision de l'abdomen dans la fosse iliaque droite. Quelques pinces hémostatiques sont placées sur les artères qui donnent. Arrivé sur le péritoine, il l'ouvre sur toute l'étendue de la plaie cutanée.

Deux écarteurs sont ensuite placés de chaque côté des bords de l'incision.

Le cæcum présente son volume normal, il n'y a aucune adhérence épiploïque à sa surface.

Quant à l'appendice, il est absolument caché. Pour le découvrir, il faut attirer le cæcum sur les compresses placées en dehors de la cavité abdominale. On se rend compte alors que l'appendice est collé à la face postérieure du cæcum et sous le péritoine cæcal.

Pour le décoller, il faut exercer une traction sur son extrémité, après avoir gratté avec l'ongle le péritoine qui le recouvre, on peut ainsi le séparer jusqu'à sa racine, en donnant quelques coups de ciseau sur le feuillet péritonéal, pour faciliter la manœuvre et le rendre absolument libre.

Une double anse de fils de soie est ensuite placée sur les deux feuillets péritonéaux décollés pour assurer l'hémostase et les maintenir ; puis une incision circulaire comprenant seulement le péritoine est pratiquée à la racine de l'appendice ; — ce péritoine est décollé de bas en haut sur une étendue d'un centimètre. Ceci fait, un fil de soie solide enserre l'appendice et un coup de ciseau le sépare de son point d'attache au cæcum.

Ceci fait, on résèque au moyen de la pince et des ciseaux courbes toute la muqueuse de l'appendice ; on cautérise ensuite le pédicule ainsi formé au moyen du thermocautère.

Puis reprenant la collerette péritonéale préalablement ménagée à la racine du pédicule, on la suture au moyen de trois rangées de fils de soie ; elle recouvre ainsi complètement la surface interne cautérisée du pédicule appendiculaire.

Le nettoyage de la fosse iliaque est pratiqué au moyen de tampons montés. On met un drain plongeant dans l'abdomen, drain que l'on maintient fixé à la peau ; et on ferme le ventre par un double étage de fils de soie, comprenant d'abord la séreuse péritonéale, puis les tissus sous-cutanés. La peau est suturée avec des crins de Florence. Pansement aseptique.

Le malade, le lendemain de son opération, urine seul (750 gr. d'urine en 24 h.) et rend des gaz par l'anus. Pas de vomissements. T. 37°.

Le 19. — 650 grammes d'urine en 24 heures. T. 37°2. — Pouls bon. Pas de douleurs abdominales. Le malade lit son journal.

Le 20. — Même état. Pas de fièvre.

Le 21. — On refait le pansement qui n'est souillé que par un peu de sérosité. Ablation du drain. T. 37°1.

Les jours suivants excellent état général. Le malade peut être considéré comme guéri.

L'appendice examiné n'est pas augmenté de volume.

Il est un peu épaissi. Par la palpation, on a la sensation de fluctuation.

On incise l'appendice le long de sa surface convexe, après cautérisation ignée des points sur lesquels doit porter l'incision.

La cavité appendiculaire contient des matières fécales, liquides. Pas de calculs.

La muqueuse a l'air d'être profondément altérée sur différents points. En effet à trois millimètres au delà du point réséqué, il existe un premier rétrécissement.

Vers l'extrémité libre de l'appendice, on voit un noyau jaunâtre, scléreux, occupant à peu près toute la lumière de l'appendice et du volume d'un gros pois.

Au-dessus de ce noyau, en allant vers l'extrémité libre, on trouve une muqueuse boursouflée, blanchâtre et deux points rétrécis, constitués par du tissu scléreux, criant sous le scalpel.

Le liquide brunâtre contenu dans l'appendice est ensemencé par M. Chauvel, interne du service. Il donne au bout de 24 heures de superbes cultures de bacterium coli. Ces cultures sont faites dans du bouillon et sur gélose. Le coli bacillle est pur et en très grande abondance.

Au bout de 48 heures, M. Chauvel prend un centimètre cube de la culture sur bouillon et on l'inocule à un cobaye.

Le 21 *mai* (c'est-à-dire 48 heures après cette inoculation) le cobaye vit encore.

Ainsi donc, ce qui fait l'intérêt de cette observation, c'est d'abord cliniquement les trois crises de colique appendiculaire présentées par le malade.

L'opération à froid était justifiée : car sans elle, le sujet était exposé à une mort fatale du fait de la péritonite qui pouvait se produire un jour ou l'autre.

La recherche de l'appendice caché derrière le péritoine cæcal et collé en quelque sorte contre cette séreuse n'est pas non plus, dans l'espèce, un fait banal. Cette adhérence intime de l'appendice à la paroi cæcale explique jusqu'à un certain point les douleurs abdominales si violentes perçues par le malade à chaque crise d'appendicite, et aussi les tiraillements exercés par les matières solides pénétrant dans l'intestin.

Cette observation est comparable à un cas analogue auquel a eu affaire récemment M. Tuffier. L'opération fut faite par ce chirurgien avec l'aide du professeur Terrier ; et on trouva que des adhérences cæcales et appendiculaires constituaient en quelque sorte la principale lésion. L'appendice enlevé et les adhérences détruites, le malade recouvra complètement la santé (1).

D'après l'examen de la pièce enlevée chez notre malade, il est facile de se rendre compte que le canal appendiculaire est incomplètement perméable sur trois points de son parcours.

Ces points de demi-oblitération qui sont des rétrécissements fibreux nettement constitués auraient pu déterminer des accidents très graves dans un délai plus ou moins éloigné.

Nous partageons absolument l'opinion du professeur Dieulafoy ;

« Quelle que soit la cause de l'obstruction, que cette obstruction soit due à un calcul, à une tuméfaction des parois, à un rétrécissement fibroïde, ou à plusieurs de ces causes réunies, le fait essentiel, le fait qui domine toute l'histoire de l'appendicite, c'est que la partie du canal appendiculaire sous-jacente à l'oblitération est transformée en une cavité close (2). Dans notre cas cette cavité close n'existait pas encore ; mais elle était en voie de formation. D'après

(1) Communication orale.

(2) G. Dieulafoy, Etude sur l'appendicite. Extrait du *Bulletin de l'Académie de médecine* (séance du 10 mars 1896), p. 10.

l'examen de l'appendice enlevé, deux causes se trouvaient réunies, la tuméfaction, la boursouflure de la muqueuse jointe aux trois rétrécissements fibroïdes précédemment décrits. J'ajouterai aussi le coli-bacille, cet agent éminemment infectieux.

Opéré à froid, le coli-bacille a perdu de sa virulence. C'est ce que démontre l'inoculation au cobaye, restée jusqu'à présent tout à fait négative.

Examen histologique par M. A.-H. Pilliet, chef du laboratoire de la clinique chirurgicale de la Charité. — Les coupes ont porté sur un point de l'appendice considérablement rétréci par un gonflement limité de la muqueuse. Ce gonflement présentait une couleur jaunâtre qui a fait penser à l'existence d'une volumineuse granulation tuberculeuse sous-muqueuse.

Il n'en est rien, les coupes histologiques montrent les détails suivants : les glandes en tube sont détruites ; les follicules clos de la muqueuse sont hypertrophiés, extrêmement développés et leur réseau est chargé de leucocytes. Ce sont donc des follicules, au stade de tuméfaction, qui précède le stade d'ulcération et d'altération cavitaire comme Costes et moi l'avons montré à la Société anatomique (janvier 1895). Le pourtour de ces follicules est infiltré de petites cellules rondes et cette infiltration se retrouve non seulement dans les lymphatiques du chorion, mais dans l'épaisseur des deux couches musculaires. Ces deux couches sont tellement morcelées et remaniées par les cellules lymphatiques qui escortent les vaisseaux et remplissent leurs gaines périvasculaires, qu'elles sont à peu près confondues. Le maximum des lésions de diffusion s'observe au pourtour de la tunique musculaire externe et par conséquent dans le tissu sous-péritonéal qui est chargé de graisse enflammée.

L'état d'inflammation des tuniques profondes dénote un processus actif.

En résumé il s'agit d'une *appendicite folliculaire* au stade de tuméfaction des follicules, avec diffusion rapide aux tuniques de l'appendice et au plan sous-péritonéal.

Appendicite. — Phlegmon rétro-cæcal, perforation intestinale par gangrène de l'appendice.

M. Péraire montre ensuite un autre appendice enlevé le matin même par le professeur Terrier. Cet appendice a cela de très remarquable, c'est qu'il est complètement gangréné. Il contient dans sa cavité deux coprolithes, chacun du volume d'un pois. Cet appendice comparable à un morceau d'étoupe mouillé répand une odeur de sphacèle caractéristique.

Il s'agissait d'une jeune Canadienne de 20 à 25 ans qui avait déjà eu deux crises de colique appendiculaire et qui fut prise il y a quelques jours de phénomènes péritonéaux graves. Après avoir éliminé l'idée d'une salpingite que ne démontrait pas le toucher vaginal, M. Terrier fit le diagnostic d'appendicite avec abcès probable péricæcal.

Toute la fosse iliaque droite était douloureuse et empâtée. La

malade avait de la fièvre. C'est donc en pleine crise aiguë qu'elle a été opérée.

Après ouverture latérale droite de l'abdomen, on a trouvé l'épiploon congestionné, rougeâtre, comme infiltré et adhérent à la paroi antérieure du cæcum. Après destruction des adhérences et résection de cet épiploon, on a découvert un vaste foyer purulent situé en arrière du cæcum et répandant une odeur infecte, puis nageant au milieu du pus, l'appendice complètement séparé du cæcum, s'effilochant et présentant une teinte d'un gris verdâtre. Il a suffi de le saisir avec une pince à disséquer pour l'extraire. Des gaz existaient mélangés au pus, et on a constaté une perforation intestinale dans laquelle on pouvait faire pénétrer facilement une sonde cannelée. On s'est contenté de faire un lavage sommaire de la cavité de l'abcès au moyen d'eau salée, on a placé un drainage à la Mickulicz, à la gaze stérilisée et un drain en caoutchouc au fond de la plaie et on a fermé l'abdomen, sans chercher à suturer la perforation intestinale.

M. Péraire insiste sur la nécessité d'opérer rapidement les appendicites, ainsi que cela a été dit bien souvent, et sur l'inutilité d'attendre le sphacèle de l'appendice, les abcès appendiculaires et la perforation du cæcum.

M. Demoulin. — L'une des pièces présentées par M. Péraire est un exemple très net d'amputation de l'appendice à sa base. Le fait est rare. La nature, disait-on incidemment tout à l'heure, a agi ici comme le chirurgien et dans des cas analogues il est bien évident que toute intervention pratiquée à froid serait inutile puisqu'il n'existe plus d'appendice. Cela n'est pas exact.

J'ai eu l'occasion d'observer un cas où l'appendice avait été amputé spontanément à sa base et depuis longtemps probablement, sans que pour cela les crises douloureuses aient disparu ; les lésions que l'opération me révéla étaient anciennes, je ne retrouvai presque rien de l'appendice et cependant mon malade, un jeune homme de 16 ans, chez lequel j'intervins à froid, avait eu, *six crises douloureuses en deux mois*.

L'opération fut laborieuse, je trouvai l'épiploon adhérent sur une large surface à l'intestin grêle et au cœcum, des adhérences du cæcum au péritoine pelvien ; après les avoir détruites je pus contourner le cæcum et constater qu'il n'y avait plus d'appendice. Celui-ci était représenté par un moignon de 4 à 5 millimètres de longueur, non perméable à la sonde cannelée et au stylet, et par un petit fragment des mêmes dimensions représentant le fond de l'organe et que je découvris au milieu des adhérences pelviennes. Il y avait de plus une cou-

dure très nette de l'intestin grêle qui adhérait à sa terminaison, dans une longueur de trois centimètres environ, à la face interne du cæcum. Je disséquai laborieusement ces adhérences. Nulle part je ne trouvai trace de pus. L'opération avait duré 1 h. 1/2, le malade n'eut aucune réaction et quittait la maison de santé au bout de trois semaines. Je puis ajouter qu'il est resté *guéri depuis dix-huit mois* puisqu'il me donnait encore de ses nouvelles ces jours derniers.

On ne saurait, quand l'appendice a été amputé à sa base lors d'une crise aiguë, dire que les crises consécutives sont le résultat d'une appendicite et cependant elles existent bien. A quoi sont-elles dues alors ? Peut-être à des poussées aiguës dans des foyers mal éteints, mais sûrement aussi, et notre observation en est un bel exemple, aux adhérences anormales et aux coudures de l'intestin grêle résultant de l'inflammation primitive. Ce qui le prouve c'est que, les adhérences détruites, tout rentre dans l'ordre. Il nous paraît donc qu'après plusieurs crises on est en droit d'intervenir à froid, ne serait-ce que pour libérer les adhérences, cause de tout le mal. Bien entendu ce sont là des cas exceptionnels, il nous a paru bon de les signaler.

Anévrysme disséquant de l'aorte rompu d'abord dans la plèvre gauche, puis dans la plèvre droite.

M. Maurice Chaillous présente une aorte athéromateuse déchirée au niveau du commencement de la portion thoracique. La tunique moyenne n'ayant pas été dilacérée dans toute son épaisseur, il s'est formé un anévrysme disséquant, entourant les deux tiers de l'aorte et descendant jusqu'à la bifurcation des iliaques. Dans la plèvre gauche se trouvait un caillot déjà organisé datant au moins de plusieurs jours. Dans la plèvre droite, il y avait un caillot récent pesant 1800 grammes. La rupture dans la plèvre droite est celle qui a occasionné la mort.

Le malade, âgé de 58 ans, ni alcoolique, ni syphilitique, ni paludique, entre dans le service de M. Chauffard le 23 avril dernier, se plaignant seulement de douleurs vives dans le ventre et dans la région lombaire, survenues brusquement et datant de six jours. L'abdomen n'était pas douloureux à la pression, les bruits du cœur étaient un peu sourds, le pouls régulier, les artères dures, un peu d'obscurité aux bases des deux poumons. Les douleurs s'atténuèrent lorsque le 27 avril, subitement, dyspnée intense avec point de côté gauche, expectoration épaisse striée de sang, fièvre. On trouve de nombreux râles crépitants sans souffle à la base gauche. Rien du côté du cœur ni du pouls.

Le malade se trouvait mieux, lorsque, le 1er mai, en se levant, il

devint pâle, les extrémités se refroidirent et la mort survint en quelques instants sans convulsions.

Cancer du larynx.

M. Célos apporte des coupes de la tumeur laryngée qu'il a présentée, dans une séance précédente, avec M. Lutzgarten. Il s'agit d'épithéliome lobulé à globes épidermiques.

Sarcome de l'humérus avec généralisation.

M. Ferron apporte les pièces d'une autopsie de sarcome de l'humérus avec noyaux secondaires dans les viscères. Ce qui fait l'intérêt de ce cas, c'est que le diagnostic de généralisation au poumon fut porté pendant la vie (matité, silence respiratoire) et fit écarter l'opération de l'ablation du sarcome huméral.

M. Cornil. J'ai porté un jour, avec Hérard, le diagnostic de sarcome pulmonaire par l'examen microscopique des crachats.

Dans le cas actuel, on voit manifestement la prédilection du sarcome pour les endothéliums ; les tumeurs sont dans l'épaisseur de la plèvre, dans l'endocarde et non au milieu des fibres du myocarde.

Examen d'un appendice réséqué à froid.

M. Chaillous rapporte l'observation d'un enfant de seize ans, entré dans le service de M. Chauffard, à Cochin, le 17 mars 1897, pour une première attaque d'appendicite caractérisée par de la fièvre, des vomissements, des douleurs dans la fosse iliaque, avec maximum au point classique. Pas d'empâtement dans la région cæcale, seulement un peu de résistance de la paroi et de la submatité. Tout symptôme disparaît au bout de quinze jours. Le 7 avril, le ventre redevient un peu douloureux, puis tout s'amende en quelques jours. Le 17 avril, résection à froid par M. Schwartz. Le péritoine cæcal et le péritoine appendiculaire sont injectés, poisseux, recouverts de fausses membranes fibrineuses, peu résistantes. L'appendice est en arrière du cæcum, entouré de brides : l'une d'elles l'étrangle un peu au-dessous de l'insertion cæcale. Cet appendice mesure 6 centimètres de longueur. De volume normal, congestionné, en érection, il ne présente aucune ecchymose, aucune perforation : il n'y a ni pus, ni corps étranger dans sa cavité, qui est oblitérée vers l'extrémité cæcale.

Les coupes histologiques, faites en séries, montrent que l'appendice est bien oblitéré vers son extrémité cæcale. Dans le reste de l'étendue, la cavité est normale. La muqueuse est presque normale : l'épithélium est bien conservé, les glandes sont en bon état, la plupart des follicules clos sont normaux. Sa couche musculaire est infiltrée de quelques éléments embryonnaires : les vaisseaux qui la traversent sont volumineux. Dans la couche sous-péritonéale, les vaisseaux sanguins et lymphatiques sont très dilatés, à parois très

épaissies, quelquefois entourées de cellules embryonnaires. Dans le méso-appendice, les artères sont volumineuses ; on trouve un peu d'endartérite proliférante. En résumé, lésions péri-appendiculaires nettes, sans lésions de la muqueuse, sans tuméfaction appréciable des follicules clos. D'ailleurs l'ensemencement sur bouillon et sur gélose, après ràclage de la cavité appendiculaire, a été négatif. De nombreuses coupes fixées au sublimé, colorées par la méthode de Kühne, par la thionine, n'ont pas présenté de micro-organismes.

Kystes multiples des voies urinaires.

M. Nattan-Larrier a trouvé, à l'autopsie d'une femme de soixante-dix-sept ans, une véritable généralisation de petits kystes à tout l'appareil urinaire : dans le rein droit, qui présente de la néphrite chronique, à la surface du bassinet, sur les uretères, au niveau de la muqueuse vésicale où l'on en compte six à huit ; le rein gauche est atteint d'hydronéphrose par compression de l'uretère.

On trouve, de plus, un kyste de l'ovaire droit, gros comme une tête de fœtus ; à gauche, un kyste de même nature, mais moins volumineux ; au niveau de la symphyse sacro-iliaque gauche, une grosse masse ganglionnaire secondaire ; enfin, trois noyaux de généralisation dans le poumon.

Aplasie artérielle et néphrite interstitielle.

M. Castaigne présente un cas d'aplasie artérielle générale ; la circonférence de l'aorte au niveau des valvules sigmoïdes mesurait 3 cm. 1/2 et toutes les autres artères étaient très rétrécies. Il insiste surtout sur ce fait que le rein présente des lésions très nettes de néphrite interstitielle. Au premier abord, on pourrait donc supposer qu'il s'agit d'un cas de néphrite par aplasie artérielle, analogue aux cas de MM. Lancereaux et Besançon ; mais comme, d'une part, toutes les autres artères sont atrésiées et que, cependant, il n'y a de sclérose que dans le rein, comme, d'autre part, l'aorte est très fortement athéromateuse et que le malade avait eu deux ans auparavant une néphrite aiguë *a frigore*, M. Castaigne pense que l'aplasie artérielle n'a pas été la cause déterminante de la néphrite, et, qu'en réalité, il y a eu des lésions infectieuses aiguës ayant porté à la fois sur l'aorte et sur le rein et ayant par leur évolution donné lieu aux lésions athéromateuses de l'aorte et à la néphrite interstitielle.

Séance du 28 mai 1897

Présidence de M. Toupet

Abcès du cervelet consécutif à une suppuration auriculaire, par M. Paul Viollet, interne de l'hôpital St-Joseph.

Les pièces que je mets sous les yeux des membres de la Société proviennent d'un homme mort le jour même d'une intervention nécessitée par une suppuration ancienne de l'oreille ayant occasionné des symptômes généraux graves depuis un mois environ.

L'autopsie a révélé la présence d'un abcès du cervelet.

L'homme dont il s'agit était âgé de 26 ans, journalier, il était entré le 10 mai à l'hôpital St-Joseph, dans le service du Dr Châtellier, se plaignant beaucoup de la tête dont il souffrait surtout à gauche depuis un mois environ. Les douleurs étaient accompagnées d'un état nauséeux habituel et de vomissements survenant sans cause. Le malade avait eu deux étourdissements dans la rue, quelques jours auparavant. Les passants l'auraient ramassé et reconduit chez lui.

A son entrée nous constations une surdité extrême qu'expliquait facilement la présence de suppurations auriculaires remontant à l'enfance, n'ayant rien laissé subsister de la membrane tympanique du côté droit.

Du côté gauche, la présence de nombreux bourgeons charnus volumineux empêchait de voir la membrane ; leur curettage mit à découvert une large perforation du tympan siégeant en bas et en arrière. L'apophyse mastoïde de ce côté était sensible à la pression. Le malade accusait une douleur sourde, profonde, dans tout ce côté de la tête. Bien que très lucide, il était absorbé et concentré en lui-même. Pas de température.

Pendant son séjour à l'hôpital, l'état nauséeux et les vomissements ont persisté. Jamais le malade n'a présenté de symptômes de paralysies des membres, de la face ou des muscles moteurs de l'œil pouvant mettre sur la voie d'un diagnostic de localisation. Il n'a jamais présenté d'inégalité pupillaire. Pas d'hémianopsie. Les réflexes rotuliens conservés nous ont semblé plutôt exagérés. La température ne s'est jamais élevée au-dessus de 38°, elle n'a atteint ce degré que trois jours avant l'opération.

Les renseignements que nous avons recueillis sur le pouls sont malheureusement incomplets. Seul, un symptôme positif de première importance se manifeste, le matin même de l'opération, je veux parler de la *titubation cérébelleuse* que le malade présenta à un haut degré ce jour-là, marchant à la dérive, trébuchant de droite et de gauche ; l'homme qui lui donnait le bras comparait lui-même sa démarche à celle d'un homme ivre.

L'opération très régulièrement conduite par le Dr Boulay, suppléant le Dr Châtellier, consista dans la mise au jour complète de

l'antre, de l'aditus et de la caisse (opération de Stocke). L'apophyse fut trouvé éburné, l'antre très profond, ne contenant pas de pus.

La curette ramena du fond de la caisse de nombreux bourgeons charnus variant du volume d'une lentille à celui d'un gros pois. Le pus ne fit son apparition que tardivement sous la forme d'un mince filet jaune, filtrant lentement à travers la voûte de la brèche osseuse nouvellement créée. Allant à sa recherche, le Dr Boulay mit à nu la dure-mère au-dessus de l'attique sans trouver de collection. Ne voyant plus de pus, il jugea bon d'arrêter là cette première intervention, se réservant d'aller plus loin une autre fois si les symptômes ne s'atténuaient pas. Le malade ne lui en donna malheureusement pas le temps ; dans la nuit qui suivit, il fut pris, après une période d'excitation très grande, d'un sommeil profond, sorte de coma, et mourut à 3 heures du matin avec une température de 40°8 accompagnée de sueurs profuses.

Autopsie, faite 36 heures après la mort. — Je trouvai le pansement intact. Pas d'épanchement de sang ou de pus.

La trépanation au niveau du point de la dure-mère dénudée au cours de l'opération me conduisit sur le lobe temporal du cerveau que je ponctionnai dans tous les sens sans résultat. Creusant alors en arrière, avec le marteau et le ciseau, je mis à découvert le sinus latéral sur une assez large étendue, puis le contournant en avant, sculptant dans l'os, me tenant en avant de sa portion verticale descendante, au-dessus de sa portion horizontale, me rapprochant autant que possible des indications que donne Broca pour aller à la recherche des abcès du cervelet, après avoir incisé la dure-mère, je ponctionnai le cervelet avec la pointe d'un bistouri. Le pus sortit immédiatement en abondance, jaune, bien lié, analogue à celui qui s'était écoulé au cours de l'opération.

La section du *cervelet*, après ouverture de la boîte crânienne, me montra que l'abcès en question occupait exclusivement les portions centrales du lobe gauche de cet organe.

Le lobe droit et les hémisphères cérébraux étaient intacts. Les méninges également. Pas de phlébite du sinus ; sa cavité était occupée par un caillot non adhérent, la paroi souple n'était pas altérée. Pas d'abcès sous-dural.

Notons seulement la présence d'un orifice de communication entre les cavités de l'oreille moyenne et le cervelet à travers la dure-mère en avant du sinus, à côté de bourgeons charnus situés dans l'épaisseur du rocher semblant indiquer que la propagation de l'oreille au cervelet s'est faite par cette voie. Peut-être avec la participation de l'oreille interne, car nous avons retrouvé dans les débris d'os le conduit osseux d'un canal semi-circulaire totalement infiltré et vert-de-grisé.

Les viscères ne présentaient rien de bien particulier à noter si ce n'est l'absence d'induration des sommets des poumons simplement congestionnés, laissant sourdre de l'écume à bulles légères à la coupe, l'absence de ganglions bronchiques chez un homme qui avait présenté autrefois des manifestations tuberculeuses des os ainsi qu'en témoignent des cicatrices d'abcès froids retrouvées au bras gauche.

Le *cœur* était sain, les valvules souples, le ventricule droit gorgé de sang (Poids une fois vidé : 330 grammes).

Reins sains. Foie et rate également ; le premier pesait 1375 gr., la seconde 140, les reins réunis 185.

Permettez-moi, en terminant, d'insister sur l'intérêt que présente cette autopsie au point de vue de la voie qu'il convient de suivre dans la recherche des abcès cérébelleux. Il me semble ressortir des faits que je viens de vous citer que, dans le cas particulier, la voie la plus directe pour aller à l'abcès, la plus naturelle, pourrait-on dire, puisque du pus appartenant vraisemblablement à la collection cérébelleuse, s'était écoulé de lui-même par cette voie au cours de l'opération, aurait été la paroi postérieure du rocher en avant et au-dessus du sinus. C'est la voie dont le docteur A. Broca s'est fait depuis longtemps le défenseur.

Nous ferons seulement remarquer qu'étant donné le volume de l'abcès, une contre-ouverture pratiquée au point d'élection à égale distance de la mastoïde et de la protubérance occipitale externe aurait été sans doute nécessaire pour bien évacuer et bien drainer l'abcès.

L'importante signification du signe clinique de la titubation cérébelleuse nous paraît également ressortir de notre observation. A lui seul, chez un malade gravement atteint ayant une suppuration ancienne de l'oreille, il me semble devoir entraîner la certitude de la présence d'un abcès cérébelleux.

Tubercule sous-cutané douloureux de la jambe gauche. — Ablation.— Guérison, par le Dr Maurice Péraire et M. A.-H. Pilliet, chef du laboratoire de la clinique chirurgicale de la Charité.

M. B... Léon, épicier, 38 ans, se présente le 4 mai 1897 à la consultation de chirurgie de l'hôpital Bichat.

Ce malade d'un tempérament très nerveux, très impressionnable, porte vers le tiers inférieur de la jambe gauche, un peu en dedans de la crête du tibia, une tumeur du volume d'un gros pois très douloureuse, paraissant immobile, sur laquelle la peau roule facilement. Il n'y a aucun changement de coloration de la peau à son niveau.

La pression exercée sur la tumeur est insupportable, le moindre frôlement de la jambe, le moindre choc, arrache des cris au malade. A peine peut-il supporter le léger contact de la longue blouse qu'il porte habituellement venant frapper son pantalon.

Cette tumeur survenue sans aucun traumatisme a débuté vers l'âge de 20 ans ; elle était du volume d'une tête d'épingle ; son développement a donc été très lent.

En 1896 un médecin diagnostiqua une exostose et conseilla l'intervention.

Le malade paraît être d'une bonne santé habituelle.

Il est robuste, bien constitué, jamais d'affection vénérienne sérieuse si ce n'est deux chancres mous situés à droite dans le sillon balano-préputial, chancres qui n'ont laissé aucune espèce de cicatrice.

Pas d'antécédents héréditaires à signaler : mère bien portante, père mort à 48 ans d'un rétrécissement du pylore sur la nature duquel il est difficile de se prononcer. On conseille au malade l'ablation de la petite tumeur qu'il porte à la jambe. Cette intervention est immédiatement acceptée.

Le 4 mai, incision de la peau au niveau de la tumeur, après anesthésie locale à la cocaïne ; on tombe sur la tumeur d'aspect lisse, jaunâtre, adhérente aux tissus sous-cutanés.

Elle est soigneusement disséquée. Un drainage aux crins de Florence et trois points de suture complètent l'opération. Pansement stérilisé. Le 8, on renouvelle le pansement.

Le 13, on enlève les points de suture et le drainage.

Le 15, guérison absolue.

Mais jusqu'à plus ample informé, cette petite production nous paraît être un tubercule sous-cutané douloureux. C'est le cinquième cas auquel nous avons eu affaire jusqu'à présent. Mais les sujets examinés auparavant avaient été des femmes. C'est la première fois que nous avons eu à observer ce genre de tumeur chez l'homme. D'après les statistiques, cette variété de tumeurs serait plus fréquente dans le sexe féminin que dans le sexe masculin.

Examen histologique, pratiqué le 24 mai par M. Pilliet, chef du laboratoire de la clinique chirurgicale de la Charité.

L'examen montre que ce tubercule est presque exclusivement constitué par du tissu fibreux disposé en tourbillons concentriques et rappelant la disposition générale des fibromes sous-cutanés d'origine cicatricielle ou inflammatoire. Il n'existe pas de veines ni de vaisseaux dilatés, aucune trace d'angiome. D'autre part on ne rencontre que des filets nerveux fort petits à la périphérie de la tumeur.

Le tubercule sous-cutané douloureux est soit un fibrome d'irritation, soit un névrome, simple ou plexiforme, soit un angiome circonscrit : dans le cas présent il appartient évidemment à la première catégorie.

Pneumothorax tuberculeux avec pleurésie chronique, par M. Paul Bouchet.

Nous avons l'honneur de présenter à la Société le poumon d'un individu ayant succombé dans le service de M. Klippel à un pneumothorax tuberculeux.

Cet homme était entré à l'hôpital avec les signes classiques d'une tuberculose pulmonaire ayant frappé les deux sommets ; à gauche, il y avait des cavernes, à droite, surtout des granulations.

Jusqu'au 19 mai dernier, on ne remarquait rien de particulier dans l'évolution de cette bacillose. Ce jour-là le malade ressentit un violent point de côté à droite et une dyspnée extrême ; en même

temps, on constatait du tympanisme, du tintement métallique et tous les signes pathognomoniques du pneumothorax.

La localisation de ces symptômes faisait croire qu'on avait affaire à un pneumothorax partiel ; mais, quelques jours après, ce pneumothorax se généralisa à toute la plèvre droite et le malade mourut asphyxié.

Autopsie. — On constata que la cavité pleurale du côté droit était extrêmement dilatée ; elle contenait une grande quantité d'air et une faible quantité de liquide séreux.

Le poumon, légèrement comprimé contre le rachis, était adhérent seulement à son sommet. Après extirpation de l'organe, nous avons injecté de l'eau au moyen d'une longue canule pénétrant dans la bronche droite. Le liquide sortait très manifestement par la fistule qui fait l'objet de notre communication.

Cette fistule siège à la partie postérieure du lobe supérieur, à égale distance de ses bords. Elle est toute petite et ressemble à un orifice qu'on aurait créé artificiellement avec une aiguille à disséquer. Au moment de l'autopsie, elle était entourée d'un petit anneau rougeâtre que l'immersion de la pièce dans le sublimé a fait disparaître.

La plèvre viscérale est très épaissie, blanchâtre, lardacée, mais, en recherchant dans les antécédents du malade, on constate une pleurésie droite cause de cet épaississement.

Une coupe frontale du lobe atteint nous a montré qu'il n'y avait pas de caverne en communication avec cette fistule, mais on sent par la palpation, de nombreux tubercules ; l'un d'eux a été la cause du pneumothorax.

Il est curieux de voir un pneumothorax déterminé par une granulation tuberculeuse se faisant jour à travers une plèvre très épaisse qui paraissait devoir protéger le poumon contre un semblable accident.

Nous nous proposons de faire un examen microscopique de coupes passant par cette fistule et de déterminer histologiquement quel a été le processus générateur de ce pneumothorax.

Dilatation ou anévrysme vrai de la crosse de l'aorte. — Dilatations ampullaires surajoutées, dont l'une comprimait la trachée. — Signes de tumeur du médiastin. — Mort par asphyxie lente, par P. Le Damany, interne des hôpitaux.

Dans l'observation que nous rapportons ci-dessous, une dilatation énorme de la portion ascendante et de la portion horizontale de la crosse de l'aorte, donnait lieu aux symptômes communs aux tumeurs du médiastin. Cette dilatation pourrait, à la rigueur, à cause de ses grandes dimensions, être considérée comme un anévrysme, puisque l'anévrysme vrai, si nous en croyons Peter, « n'est au fond que

l'exagération de la dilatation artérielle par altération du vaisseau ».

Sur cette dilatation fusiforme étendue à toute la crosse de l'aorte faisaient saillie deux grosses ampoules, l'une sur la face droite de l'aorte ascendante, l'autre sur la face postérieure de la portion horizontale. Cette dernière dilatation anévrysmale comprimait la trachée d'avant en arrière et avait, pendant la vie, produit les signes d'un rétrécissement de la trachée.

Les récurrents étaient peu lésés ; mais le grand sympathique l'était certainement, car le malade avait les pupilles très rétrécies et inégales.

Le nommé G... Edouard, âgé d'une cinquantaine d'années, entre le 26 avril 1897 à l'hôpital de la Pitié, salle Piorry, lit n° 43, dans le service du Dr Faisans. Il est garçon de restaurant, et, avant son affection actuelle, il s'était toujours bien porté. Ses antécédents personnels sont donc nuls. Ses antécédents héréditaires n'ont rien d'intéressant.

Depuis deux mois il tousse et est oppressé. La toux, d'abord légère, est allée en augmentant progressivement, puis est devenue quinteuse et presque incessante. La dyspnée a également suivi une marche progressivement croissante et est devenue gênante surtout depuis une huitaine de jours.

Lors de son entrée la toux est d'une fréquence extrême, presque incessante ; elle n'est pas nettement quinteuse. La respiration s'accompagne d'un léger cornage trachéal qui n'est vraiment sensible que quand le malade a suspendu sa respiration pendant quelques secondes. L'expectoration est muco-purulente, assez abondante. La voix est faible, légèrement chevrotante, sans être nettement bitonale. En un mot les troubles fonctionnels de la respiration sont ceux que produirait un rétrécissement de la trachée.

L'exploration du thorax donne, en outre, les signes d'une tumeur du médiastin.

La percussion de la région pré-sternale et de la partie interne des espaces intercostaux donne, au niveau des premier et deuxième espaces, une augmentation de la matité aortique, qui atteint sept centimètres et déborde de deux à trois centimètres le bord droit du sternum.

En arrière la percussion donne aussi, dans les deux gouttières vertébrales droite et gauche, au niveau des trois premières vertèbres dorsales, de la matité.

L'auscultation donne des renseignements concordants : aux deux sommets, principalement au sommet droit, la respiration est soufflante dans la partie interne des régions sous-clavières et des fosses sus-épineuses. Dans la partie externe de ces mêmes régions, le murmure vésiculaire est affaibli. Dans le reste de l'étendue des poumons, il est masqué par des râles ronflants et muqueux extrêmement nombreux disséminés dans toute l'étendue et surtout abondants vers les bases.

Ces bruits anormaux, ainsi que la toux fréquente du malade, rendent très difficile l'auscultation du cœur et des gros vaisseaux : on n'entend aucun bruit anormal, le pouls radial n'est pas en retard sur la systole cardiaque.

Les signes physiques de l'anévrysme de l'aorte ont été recherchés

avec soin. On n'en a trouvé aucun. M. Faisans a noté seulement que la convexité de la crosse était un peu plus rapprochée de la fourchette sternale qu'à l'état normal.

Le diagnostic de tumeur du médiastin est confirmé par la constatation d'un rétrécissement considérable, mais inégal, des pupilles. La pupille droite est véritablement punctiforme, celle de l'œil gauche n'a guère plus de deux millimètres de diamètre.

Le malade, pendant une quinzaine de jours, ne présente aucun symptôme nouveau. Nous remarquons seulement une aggravation progressive et simultanée de la toux et de la dyspnée qui le privent presque complètement de repos et de sommeil et l'obligent soit à se lever, soit à rester assis sur son lit. Le cornage trachéal devient un peu plus évident et reste surtout net pendant l'inspiration. Puis surviennent de l'œdème des membres inférieurs et de l'albuminurie. Les crachats sont franchement purulents. L'examen bactériologique n'y révèle pas la présence de bacilles tuberculeux. L'état s'aggrave considérablement.

Dans la journée du 16 mai, le malade épuisé demande qu'on le soulage à tout prix. Un demi-centigramme de morphine lui est injecté sous la peau à quatre heures du soir. Il meurt le lendemain matin, par asphyxie progressive.

Autopsie. — Nous avons trouvé dans les cavités pleurales une notable quantité de liquide séreux. Les plèvres sont saines, sauf quelques petites adhérences lâches, anciennes.

Les *poumons*, très denses, crépitent mal sous les doigts. Sous la plèvre on voit de nombreuses vésicules d'emphysème. Des deux côtés les deux tiers supérieurs des poumons sont extrêmement œdématiés. Par la section et surtout par la pression entre les doigts, on produit un écoulement énorme de liquide spumeux, séreux.

Aux bases, principalement dans le poumon gauche, l'aspect est différent. Nous y trouvons un volumineux foyer de broncho-pneumonie, qui, de chaque côté, occupe la partie antérieure des lobes inférieurs.

L'examen du *médiastin* et de son contenu nous en montre les lésions suivantes :

Une dilatation considérable de la crosse aortique qui, de plus, présente deux petits anévrysmes cupuliformes.

Les valvules aortiques sont à peu près saines, suffisamment souples au toucher. L'orifice aortique semble de dimensions normales.

La crosse de l'aorte est considérablement dilatée. Elle acquiert, à l'union de la portion ascendante et de la portion horizontale, une circonférence de 14 à 15 centimètres, tandis que celle de l'aorte descendante n'est guère que de 6 centimètres. Après l'avoir ouverte sur toute sa longueur nous voyons, dans l'aorte descendante, mais surtout dans la crosse de l'aorte, de très nombreuses plaques d'athérome et des pustules athéromateuses rompues, déprimées en leur centre.

Les orifices de l'artère sous-clavière gauche et de la carotide primitive gauche sont normaux dans leur situation et leurs dimensions. Celui du tronc brachio-céphalique est dilaté, au point qu'il admet l'introduction du pouce. La dilatation aortique s'est donc étendue à ce vaisseau près de son origine. Au-dessous et en avant du tronc brachio-céphalique il existe une première dilatation ampullaire de

deux centimètres de diamètre, de forme hémisphérique et qui fait saillie sur le bord droit de l'aorte ascendante. Sa paroi est amincie, sa cavité irrégulière est tapissée de stratifications fibrineuses. Elle n'est en rapport avec aucun vaisseau important.

Dans le point où la crosse de l'aorte croise la trachée, sur la face postérieure de la portion horizontale de cette crosse et dans le voisinage de son bord supérieur, mais pourtant au-dessous de ce bord, nous voyons un deuxième anévrysme de forme également hémisphérique, plus grand que le premier, d'un diamètre de trois centimètres environ. Son volume est à peu près celui d'une très grosse noix. Cette ampoule vient comprimer la trachée à laquelle elle est très adhérente et dont elle commence déjà à éroder les cartilages.

La trachée, en ce point, c'est-à-dire un peu au-dessus de sa bifurcation est nettement aplatie d'avant en arrière et, pendant la vie, son calibre devait être singulièrement amoindri. A ce niveau, la muqueuse trachéale, amincie, a une couleur rouge, inflammatoire.

Dans cette cavité anévrysmale, comme dans la première, nous trouvons des caillots actifs, en couches peu épaisses, intimement unis à la paroi. Sur l'aorte thoracique, l'aorte abdominale et les grosses artères en général, nous trouvons de nombreuses plaques d'athérome.

Les autres viscères ne présentent rien d'intéressant. Les ganglions du médiastin sont normaux.

Mamelle surnuméraire dorsale chez l'homme. — Rapport possible entre la polymastie et le développement exagéré du système pileux, par Paul Guéniot, interne provisoire des hôpitaux.

J'ai l'honneur de présenter à la Société anatomique un fait nouveau de mamelle surnuméraire dorsale chez l'homme.

Les faits publiés de mamelles surnuméraires chez l'homme sont tellement nombreux dans la science, qu'il serait odieusement banal d'en présenter un de plus. Mais, presque toujours, les mamelles surnuméraires sont situées sur la face ventrale de l'individu, soit sur le thorax au-dessus ou au-dessous des mamelles normales, soit sur l'abdomen, assez souvent aussi dans l'aisselle. On ne connaîtrait, si nous nous en rapportons aux classiques, que deux faits de mamelles siégeant dans le dos chez l'homme, et ce sont, nous apprend Testut, deux faits, un peu anciens déjà, de Paulinus et de Salewsky.

Le cas nouveau que nous publions a été observé il y a quelques jours, à la consultation de médecine de Beaujon, sur un sujet du sexe masculin, âgé de 48 ans. La mamelle surnuméraire siégeait à un travers de main en dedans du bord postérieur de l'aisselle gauche, sur la face postérieure de l'omoplate non loin de son angle inférieur. Elle se composait d'un petit mamelon nettement saillant, entouré d'une aréole fortement pigmentée, brunâtre, des dimensions à peu près de l'aréole d'un sein d'homme normal, et surmontée de quelques longs poils.

Je n'ai pas vu sur ce sujet d'autre mamelle surnuméraire : il n'y

en avait pas dans le point symétrique du dos, non plus que sur le thorax, l'abdomen ni dans les aisselles.

Je ferai remarquer que ce sujet présentait un système pileux très développé. Des poils nombreux couvraient le devant de la poitrine, il y avait des touffes importantes de longs poils à la partie inférieure du dos de chaque côté, et sur la ligne médiane au niveau de la région lombo-sacrée.

Aussi, — et tenant compte du rapport anatomique qui unit les glandes sébacées aux poils, et de ce fait que les mamelles ne sont qu'une forme de glandes sébacées différenciée et spécialisée, — je me demande s'il n'y aurait pas un lien, un rapport quelconque, entre la polymastie chez l'homme et le développement exagéré du système pileux. Ce qui me confirme dans cette idée, c'est ce fait classique que, contrairement à ce qu'on aurait pu supposer *a priori*, la polymastie est plus fréquente dans le sexe masculin, qui est précisément celui chez lequel le système pileux présente son plus grand développement. Les deux phénomènes n'auraient-ils pas une souche commune : une puissance proliferatrice particulière, une activité hypergénétique de l'épiderme, dont tous deux seraient des manifestations ?

Cette théorie ne va d'ailleurs nullement à l'encontre de l'idée classique de la polymastie considérée comme anomalie réversive. Ces deux hypothèses, au contraire, peuvent parfaitement s'accorder et s'associer. Bien plus l'activité hypergénétique de l'épiderme chez l'homme ne serait-elle pas un phénomène d'ordre réversif, et — à bien considérer le remarquable développement des productions épidermiques et en particulier du système pileux dans la série animale, et d'autre part son atrophie relative chez l'homme, — le développement exagéré du système pileux chez certains hommes ne serait-il pas un souvenir du pelage ancestral ?

Méningite cérébro-spinale, suivie de congestion hémorrhagique des reins, par F. Ramond, interne des hôpitaux et Decorse, externe des hôpitaux.

Le nommé P... Paul, âgé de 20 ans, rentre le 5 mars dans le service de M. le professeur Chantemesse. Il est impossible d'obtenir quelques renseignements du malade, à cause de son état de délire continu. La tête est renversée en arrière, la percussion de la colonne vertébrale arrache des cris plaintifs au patient ; les pupilles sont dilatées, et réagissent peu à la lumière ; les mâchoires sont serrées, et de sa bouche s'écoule une écume sanguinolente. Les membres supérieurs sont en flexion forcée ; les membres inférieurs en extension. Il est impossible de leur imprimer quelques mouvements. De temps à autre le malade est pris de convulsions cloniques qui durent environ cinq minutes. — Il n'y a pas de vomissements, ni de constipation ; le ventre est rétracté ; les pulsations cardiaques sont précipitées (128 à la minute) et mal frappées ; elles sont cependant régulières. La respiration est rapide et saccadée ; au moment des attaques convulsives, elle se suspend, et le diaphragme entre en contracture. Les urines sont rares et renferment de l'albumine et de

nombreux globules sanguins. Le malade succombe 48 heures après son entrée.

L'AUTOPSIE est pratiquée trente heures après la mort; il n'y a point de pneumonie ; de nombreuses taches ecchymotiques se rencontrent sous le péricarde viscéral ; le cœur est dilaté ; il n'y a pas de lésions valvulaires. Le *foie* pèse 2 k. 240 gr., la *rate* est volumineuse, molle et diffluente ; les *reins* pèsent 220 grammes chacun ; on remarque sous la capsule, dans la substance corticale surtout, dans les colonnes de Bertin, et dans la portion des pyramides avoisinant la zone intermédiaire, une foule d'extravasations sanguines, dont le volume varie entre celui d'une tête d'épingle et celui d'une lentille. Les étoiles de Verheyen sont dilatées. Le rein droit présente deux infarctus blancs, du volume d'une noisette. — A l'ouverture du crâne on remarque la présence d'un exsudat épais et verdâtre au niveau de toute la zone motrice et du chiasma des nerfs optiques. Cet exsudat se rencontre également, mais moins abondant, tout le long de l'axe spinal, y compris le bulbe et la protubérance. Les ventricules ne sont pas dilatés.

L'EXAMEN MICROSCOPIQUE de l'exsudat démontre la présence de nombreux diplocoques, que les cultures et l'inoculation à la souris permettent d'identifier au pneumocoque de Talamon-Frænkel.

Des fragments de rein, fixés par l'acide osmique ou le formol, inclus dans la paraffine et colorés sur coupes par la thionine et l'éosine, prouvent que les glomérules de Malpighi sont normaux pour la plupart. En revanche, les tubuli contorti et les branches de Henle sont pour ainsi dire dissociés, en maints endroits, par de nombreux globules sanguins. Leur lumière contient des cylindres et quelques rares hématies. L'hémorrhagie semble donc s'être produite aux dépens des *capillaires issus de l'artère efférente* du glomérule. Ces lésions rappellent celles que décrivit Germont (1883) à la suite de ligature incomplète de la veine rénale.

Il nous semble que la pathogénie de ces hémorrhagies multiples rénales n'est pas univoque. Il faut tout d'abord incriminer les toxines microbiennes dont les effets hémorrhagiques sont très connus. En second lieu le système nerveux doit être mis en cause : nous avons noté la présence d'un exsudat épais au niveau des régions motrices de l'encéphale, et à la surface du bulbe et de la protubérance. Peut-être cet exsudat a-t-il agi par irritation comme le sang dans l'hémorrhagie cérébrale, comme les tumeurs de la protubérance et du bulbe, toutes affections capables d'entraîner une congestion rénale aiguë (Ollivier). Claude Bernard et Vulpian, en irritant la moelle allongée, ont obtenu une turgescence rénale considérable. L'analogie est donc frappante.

Enfin, la répartition de l'hémorrhagie dans notre cas est celle qu'obtint Germont en jetant une ligature incomplète sur la veine rénale. Nous croyons que les accès de contracture

du diaphragme, que nous avons signalés chez notre malade, entravaient la circulation en retour du rein, et réalisaient en partie l'expérience de la ligature incomplète. D'autant que le cœur, battant 128 pulsations à la minute, n'avait plus l'énergie de surmonter cet obstacle mécanique.

Tuberculose du cœur, par M. Nattan-Larrier, interne des hôpitaux.

La tuberculose du cœur est rare et présente un intérêt tout particulier. Nous avons eu l'occasion d'en observer un cas remarquable par l'étendue et la netteté des lésions. La propagation semble s'être faite à la suite d'une adénopathie trachéo-bronchique et par l'intermédiaire d'une symphyse péricardique tuberculeuse et caséeuse.

L'histoire clinique du malade mérite d'ailleurs d'être rapportée.

T..., âgé de cinquante-deux ans, entre le 7 mai à l'hôpital Andral. Il a été autrefois ouvrier dans une distillerie et a fait quelques excès alcooliques ; quoiqu'il ait aujourd'hui quitté sa profession, il n'a pas renoncé à la boisson. A vingt-deux ans, il a eu une rougeole, et pendant les quelques années qui suivirent, il toussa chaque hiver ; sa santé s'était raffermie lorsqu'il y a trois ans, à la suite d'un accident, il subit l'amputation du bras droit.

Vers le 25 avril, il a été, dit-il, exposé au froid, il s'est senti malade et depuis quinze jours il tousse beaucoup et crache ; dès le début de ces accidents, il a constaté qu'il avait de la fièvre. Enfin il a maigri notablement et se sent de plus en plus faible. A son entrée, il conserve encore tout son appétit et se plaint de constipation. On ne note rien du côté du cœur ni des vaisseaux périphériques. Mais le foie est un peu gros et douloureux à la palpation, la rate est volumineuse. L'auscultation des poumons ne révèle aucune lésion appréciable. A peine peut-on noter sur quelques points l'affaiblissement du murmure vésiculaire.

Pendant les trois jours qui suivent son entrée, du 7 au 12 mai, T... reste dans cet état, il ne présente pas de dyspnée notable, les crachats peu abondants ne sont pas caractéristiques. Il n'y a pas d'hémoptysie, la toux persiste, mais l'amaigrissement ne paraît pas se poursuivre, l'auscultation reste toujours peu nette, il y a un foyer de râles sous-crépitants à la base droite et quelques râles plus fins vers la base gauche. On note un léger souffle trachéo-bronchique en arrière et à droite au niveau du poumon.

Le malade est très déprimé, la température oscille autour de 39° sans atteindre 40°. Le 13 mai il y a des frissons, des deux côtés aux bases, diminution de la respiration, et râles sous-crépitants plus marqués à gauche. Il n'y a pas de modification de la sonorité, mais un peu de bronchophonie à ce niveau. Jusqu'au 19, l'état pa-

rait s'améliorer, le malade se sent mieux et demande à manger ; les râles diminuent.

Le 20, dans la nuit, délire, agitation, la langue et le pharynx sont secs, d'un rouge vif ; pourtant l'auscultation est muette, il n'y a ni sucre ni albumine dans l'urine. Le malade a de la rétention et pisse par regorgement. Le 21, son état s'aggrave ; il répond mal aux questions, mais n'est pas très agité, on le sonde encore les jours suivants, l'état reste stationnaire. Le 25, râle trachéal, agitation, mort.

Autopsie. — Les ganglions trachéo-bronchiques sont notablement hypertrophiés ; ils sont volumineux, anthracosiques, semés de granulations tuberculeuses ; mais à droite on trouve un volumineux ganglion caséeux au niveau du groupe juxtatrachéal, un autre ganglion caséeux ramolli dans le groupe intertrachéo-bronchique ; ces ganglions sont d'ailleurs intimement adhérents avec le péricarde, la trachée et les vaisseaux de la base du cœur.

Il existe une symphyse complète du péricarde : cette symphyse est ancienne, car on trouve des plaques calcifiées au niveau de l'orifice de l'aorte et de l'artère pulmonaire, au voisinage même du bord gauche du cœur et à la face postérieure du ventricule gauche. La matière caséeuse qui existe entre les feuillets péricardiques est ramollie, et elle s'évacue aisément ; dans le cœur gauche de même que dans l'aorte, on ne trouve aucune lésion tuberculeuse. Le myocarde du cœur gauche est sinon indemne, du moins très peu envahi ; le cœur gauche est d'ailleurs hypertrophié.

Le *cœur droit* montre des lésions bien plus importantes. Le ventricule est petit ; l'oreillette, d'un volume énorme bien que sa cavité se trouve très diminuée par la saillie des masses caséeuses que nous allons décrire. On ne peut trouver trace de l'auricule ; mais à la place de son orifice dans l'oreillette, on trouve une énorme masse caséeuse mamelonnée, longue de 5 centimètres, large de 3 centimètres ; à son pourtour on voit quelques colonnes musculaires qui la circonscrivent et indiquent qu'elle s'est développée dans l'auricule. Ce tubercule est recouvert par l'endocarde mais par place cet endocarde est nettement érodé ; pourtant le cœur droit ne contient pas de caillot et on est en droit de se demander si ces érosions ne sont pas artificielles. Cet énorme tubercule reste à cinq ou six millimètres de la valvule tricuspide et n'envahit pas le ventricule ; à 1 centimètre au-dessus de ce premier tubercule, on en trouve un autre gros comme une noisette, arrondi, très proéminent et sessile ; il est recouvert par l'endocarde intact. Une coupe du gros tubercule faite de dehors en dedans montre que sa partie la plus externe extracardiaque est ramollie. Les deux veines caves sont normales, mais l'embouchure de la grande veine coronaire admet facilement l'extrémité du pouce et possède ainsi un calibre supérieur à celui de l'orifice de la veine cave inférieure.

Les deux *poumons* sont le siège d'une granulie intense avec congestion très marquée des deux côtés ; du côté gauche, quelques adhérences pleurales récentes, avec granulations sous-pleurales. Disséminés dans le parenchyme des deux côtés, quelques ilots de broncho-pneumonie ; dans les deux poumons on trouve un ou deux vieux tubercules calcifiés ou en voie de guérison.

La *rate* (280 gr.) est semée de granulations à sa surface et dans son tissu même.

Le *foie* (1680 gr.) en présente de très nombreuses à sa surface externe. Mais à la coupe, il est difficile de rien distinguer dans un parenchyme atteint de cirrhose.

Les deux *reins* (175 gr.-180 gr.) montrent à la surface une quantité considérable de tubercules miliaires du volume moyen d'une tête d'épingle.

Quelques granulations disséminées sur les uretères et au col de la vessie.

Le canal thoracique est intact, il en est de même des autres organes et notamment des voies digestives.

Double ulcère de l'estomac. — Ulcération du foie et du pancréas. — Rétraction cicatricielle intense, avec biloculation de l'estomac. — Abcès sus-hépato-phrénique. — Epanchement pleurétique double, purulent à gauche, séreux à droite, par MM. Rabé, interne des hôpitaux, et Rey, externe des hôpitaux.

Nous avons l'honneur de présenter à la Société anatomique, l'estomac et le foie d'une malade, qui succomba dans le service du Dr H. Martin, à l'hôpital Tenon. Cette malade, âgée de 54 ans, était entrée dans le service le 5 avril 1896, déjà profondément affaiblie par une affection d'estomac, qui la faisait souffrir depuis nombre d'années. Elle racontait que, dès l'âge de 30 ans, elle avait commencé à vomir, cela, une heure, deux heures après le repas, les matières rendues ne contenaient jamais de sang, l'affirmation est ferme sur ce point ; les vomissements étaient faits de matières alimentaires ou bien constitués par un liquide clair comme de l'eau. Jamais de mæléna.

Cet état dyspeptique se prolongea tel pendant 8 ans ; les crises de vomissements faisaient leur apparition, à périodes fixes, vers le mois d'août et de septembre et duraient 2 et 3 mois.

Vers l'âge de 40 ans, la souffrance de l'estomac sembla s'améliorer, les douleurs s'apaisèrent, puis disparurent, réveillées cependant à chaque ennui, à chaque contrariété. Cette période de calme dura dix ans environ, puis les douleurs d'autrefois reparurent ; la malade se reprit à vomir ; la situation s'aggrava progressivement et depuis trois ans, la malade s'est confinée au lit, incapable de tout travail. Jamais, même durant ces dernières années, il n'y eut de vomissements de sang, ni de mæléna.

Le caractère s'était profondément modifié et la malade était devenue très irritable, très exigeante pour son entourage.

A son entrée à l'hôpital, cette femme présentait un état de cachexie avancée : le teint jaune, terreux, l'amaigrissement extrême ne supportant qu'un peu de lait, comme nourriture ; l'anorexie était presque complète, et les douleurs se faisaient sentir plus atroces que jamais, douleurs en ceinture, avec point xyphoïdien et point dorsal. Depuis 4 à 5 mois, les vomissements avaient cessé.

Le palper de la région épigastrique était presque impossible, en raison de la sensibilité accusée ; on n'y percevait aucun empâtement, aucune résistance. L'examen ne relevait rien de particulier, ni du côté de l'abdomen, ni du côté des organes thoraciques. Il y avait de

la fièvre, du type irrégulier et à grandes oscillations variant entre 38°, T. du matin, et 39°5, T. du soir.

Le diagnostic fut posé : cancer de l'estomac, avec résorption de produits septiques, au niveau d'une ulcération ; on avait discuté l'hypothèse de propagation au foie, avec production de toxines hyperthermisantes, en plein tissu néoplasique.

La malade succomba, un mois après son entrée, aux progrès de cette cachexie.

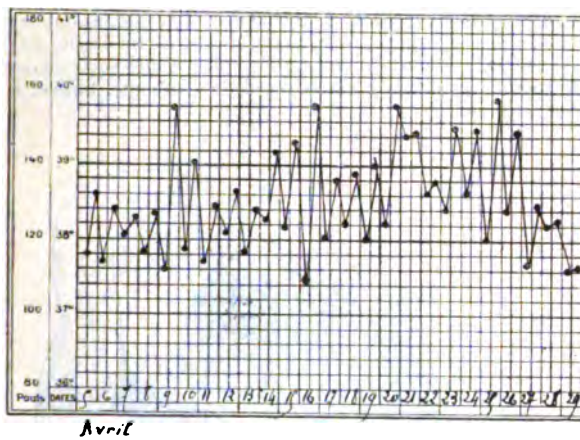

Fig 1.

Autopsie, 24 heures après la mort. — L'ouverture de l'abdomen nous fait tomber sur une large cavité sous-diaphragmatique, contenant une très petite quantité de liquide, mais tapissée de fausses membranes épaisses et purulentes. Cette cavité présente les rapports suivants : développée entre le diaphragme et le lobe gauche du foie, adhérent à la face antérieure de l'estomac, elle est limitée, à droite par le ligament suspenseur du foie et à gauche par l'angle gauche du même viscère, qui vient adhérer au diaphragme. Le doigt introduit dans cette cavité brise quelques tractus qui la cloisonnent et contourne le bord postérieur du foie, dont le ligament coronaire a disparu, et se perd dans un magma purulent dont nous étudierons la marche dans un instant.

L'existence de cette pyo-péri-hépatite soulevait immédiatement l'idée de lésion chronique de l'estomac, avec perforation de la paroi et infection secondaire.

Une incision, menée suivant le bord inférieur de l'organe, laissait pénétrer en pleine cavité et permettait de constater des lésions intéressantes.

Deux vastes ulcères étaient creusés, vers la région moyenne de l'organe, l'un sur la face antérieure, l'autre sur la face postérieure, assez nettement circulaires et se rejoignant par leur pôle supérieur, appuyé sur la petite courbure. Ces ulcères sont remarquables par

leurs dimensions relativement considérables : celui de la face postérieure mesure dans ses diamètres vertical et horizontal, 8 centimètres et 7 cm. 1/2 ; à la face antérieure, on mesure 7 centimètres dans le sens vertical, et 4 cm. 1/2 dans le sens horizontal.

Le fond de l'ulcère postérieur est lisse, régulièrement uni ; sous l'eau, la surface se montre hérissée de minces tractus fibreux ; sa coloration est noirâtre, celle du sang digéré par le suc gastrique.

Les bords, hauts de 1 cm. 1/2, sont taillés en gradins, dans leur 1/3 supérieur ; la muqueuse et la sous-muqueuse s'inclinaient en pente douce, jusqu'à la couche musculaire, qui, elle, est taillée à l'emporte-pièce. Au niveau de la circonférence gauche le suc gastrique avait creusé sous le bord lui-même de l'ulcère une sorte de rainure, de diverticule, surplombés par la paroi de l'estomac, taillée, à ce niveau, en languette.

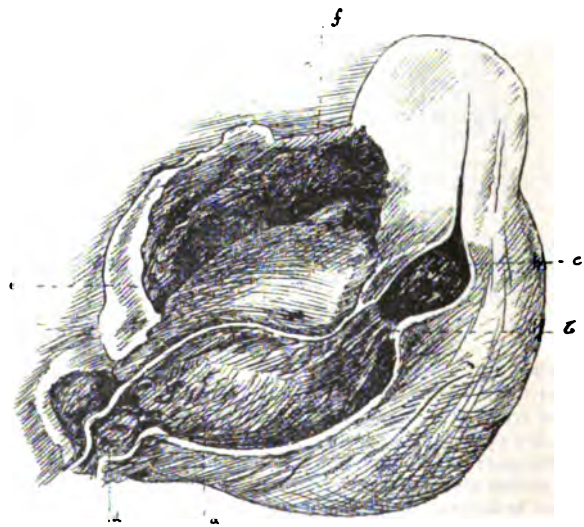

Fig. 2

a. Poche inférieure ou pylorique. — b. Orifice de communication entre les deux poches. — c. Poche supérieure ou cardiaque. — d. Pylore. — e. Lobe gauche du foie adhérent à la face antérieure de l'estomac. — f. Collection purulente sous-phrénique.

L'ulcère de la face antérieure présentait moins de profondeur ; le fond en était plus tomenteux, moins lisse et un examen attentif permettait de constater que la paroi stomacale avait complètement disparu et que l'ulcère creusait en plein tissu hépatique, en plein lobe gauche ; une coupe, portant sur toute la hauteur de la languette hépatique, vérifiait l'intime adhérence du foie et de l'estomac à ce niveau. De plus, le parenchyme était creusé de petites alvéoles puru-

lentes. L'infection partie de la surface de l'ulcus, et suivant la voie lymphatique, avait provoqué la formation d'abcès aréolaires, puis, celle de la collection sus-hépatique. Le fond de l'ulcère présentait la même coloration noirâtre que celui de la face postérieure ; mais les bords étaient moins élevés, taillés eux aussi en gradin.

Les bords de l'ulcération postérieure étaient légèrement surélevés, vis-à-vis de la muqueuse environnante, présentant même une certaine induration à leur pôle inférieur. On pouvait penser à une transformation cancéreuse.

Au niveau de l'ulcère antérieur, les bords restaient de niveau avec la muqueuse périphérique ; la partie inférieure donnait aussi la sensation d'un tissu induré ; mais pas de callosité vraie.

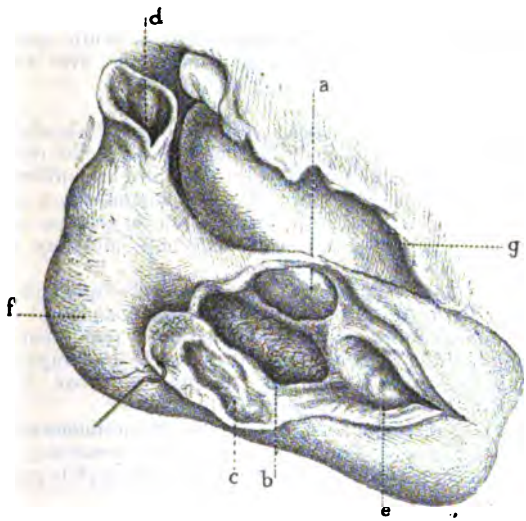

Fig. 3

a. Ulcère antérieur, creusant aux dépens de la face inférieure du lobe gauche. — b. Ulcère postérieur, creusant aux dépens du pancréas. — c. Orifice de communication, entre e. loge supérieure ou cardiaque et f. la loge pylorique. — d. Pylore. — g. Abcès sous-phrénique.

Au-dessous des deux surfaces ulcérées, se trouvait un orifice, que sa situation permettait de considérer à premier examen, comme le pylore ; toutefois deux particularités anatomiques, nettement visibles, répondaient mal aux caractères macroscopiques de l'anneau pylorique : la largeur de cet orifice, et l'absence de cette saillie musculaire qui, normalement, forme bride et arrête le doigt explorateur.

La première incision que nous prolongeons alors, démontrait que nous étions en présence d'une complication des plus curieuses de l'ulcère de l'estomac : un travail de sclérose défensive avait épaissi les tissus qui bordaient l'ulcération antérieure, et de cette gangue

inflammatoire se détachait une bande cicatricielle, qui, jetée comme en sautoir sur l'estomac, au niveau de la région moyenne, l'avait enserré, et progressivement réduit sa cavité à un orifice, mesurant 4 centimètres de diamètre; l'estomac était donc partagé en deux loges, l'une supérieure cardiaque assez spacieuse, l'autre, inférieure, pylorique, plus petite, les deux compartiments communiquaient grâce au pseudo-orifice pylorique. Ainsi se trouvait réalisé l'estomac dit en bissac ou en binocle.

La loge supérieure était à peine dilatée et rien, à l'extérieur, ne trahissait la biloculation de l'estomac.

L'examen de la cavité thoracique nous permit de constater la présence d'un épanchement purulent de deux litres environ dans la plèvre gauche. Le poumon atrophié, sclérosé, était adhérent par sa base au diaphragme, lequel devait être dans l'impossibilité à peu près complète de fonctionner, au moins dans sa moitié gauche.

Du côté droit, léger épanchement pleurétique, avec adhérences au même diaphragme de la base du poumon.

Rien au péricarde, cœur sain.

Le paquet des viscères thoraco-abdominaux est ensuite détaché, de haut en bas, d'un seul bloc; l'examen de la région rétro-péritonéale, nous fait voir que tout le tissu cellulaire est infiltré de pus; une large nappe de liquide purulent en communication avec la cavité sus-hépatique, s'étale des deux côtés de la colonne vertébrale, surtout à droite, jusqu'au niveau de l'extrémité inférieure des reins, cloisonnée par d'épais tractus fibreux.

Mais cette transformation purulente n'intéresse que la zone rétro-péritonéale; l'arrière-cavité des épiploons reste saine.

On sait que de riches réseaux lymphatiques réunissent le péritoine et la plèvre, soit directement à travers le diaphragme, soit en s'insinuant au-dessous de l'arcade fibreuse du psoas. L'infection des cavités pleurales s'est faite par cette voie.

Le pancréas, disséqué avec soin, se montre intimement adhérent à la face postérieure de l'estomac; une section verticale, pratiquée en face de l'ulcère, montre que celui-ci creusait en plein parenchyme glandulaire.

En résumé, double ulcère de l'estomac, à marche chronique, avec ulcération du foie et du pancréas; rétraction cicatricielle bilobant l'estomac; infection partie de l'ulcère antérieur, déterminant la formation d'abcès aréolaires dans le lobe gauche du foie, puis celle d'une cavité purulente sous-phrénique, qui contourne le bord postérieur de la glande hépatique, et s'étale dans le tissu cellulaire rétro-péritonéal des deux fosses lombaires; pleurésie double consécutive.

Examen microscopique. — Des coupes ont été faites, en différents points des bords de l'ulcère postérieur. Nulle part, on n'y distingue de végétations de l'épithélium de la muqueuse. Les cavités glandulaires ne présentent aucune lésion, suspecte au point de vue du cancer. Les différentes couches sous-jacentes ne sont plus différenciables, transformées en une gangue épaisse de tissu fibreux adulte. Les éléments musculaires ont même disparu; quelques infiltrations sanguines sous la muqueuse; çà et là, coupe de vaisseaux, atteints d'inflammation chronique et de végétation de leur paroi interne.

D'autres coupes ont été examinées portant sur cette portion du lobe gauche du foie, rongée par l'ulcère. Des travées scléreuses anciennes séparent le parenchyme hépatique de la surface de l'ulcère, et envoient des prolongements dans les espaces portes. Les vaisseaux sanguins sont atteints d'endophlébite ou d'endartérite, avec infiltration de leurs parois par des cellules rondes.

Réflexions. — Nous voulons, dans cette observation, mettre en relief les particularités suivantes :

Nous soulignerons simplement la bilatéralité de la lésion, d'observation peu fréquente, si nous consultons la statistique de Brinton (1) : 43 fois sur 100, l'ulcère occupe la paroi postérieure, 5 fois sur 100, la face antérieure et 6 fois sur 100, la face antérieure et la face postérieure.

Les deux ulcérations présentent ici des dimensions anormales. Les classiques font varier les chiffres moyens entre 1 centimètre 1/2 et 5 centimètres, la grandeur couramment observée oscille entre celle d'une pièce de cinquante centimes et celle d'une pièce de cinq francs. Ici, nous mesurons 7 et 8 centimètres. La lésion mérite donc d'être placée à côté des grandes ulcérations, rapportées par Debove, Cruveilhier et Peabody. Debove (2) cite une observation d'ulcère, large comme une paume de main. Dans un cas relaté par Cruveilhier, la lésion s'étendait du pylore au cardia, le long de la petite courbure et mesurait 165 millimètres de long sur 85 de large. Enfin Peabody (3) observa un ulcère occupant presque toute la petite courbure jusqu'à 1 pouce 1/2 du cardia ; il avait une largeur variable, suivant les points, entre 4 et 7 pouces.

Nous voulons surtout attirer l'attention sur cette complication curieuse des ulcères de l'estomac : la biloculation de la cavité par une bande de tissu cicatriciel, qui l'enserrait à sa partie moyenne. De l'aveu de tous, cette complication figure l'exception et Brinton donne la proportion de son estomac bilobé par rétraction de la cicatrice sur 200 cas d'ulcère.

Bouveret (4) consacre, dans son *Traité des maladies de l'estomac*, une page à l'étude de cet estomac en bissac, il tente même une esquisse symptomatologique, en se basant sur 2 autres cas, dus à Saundby (5) et à Jago (6). Mais le diagnostic

(1) *Traité des maladies de l'estomac*, trad. Riant, 1870.
(2) Debove et Renault, *Ulcère de l'estomac*, Bib. Charcot-Debove, 1892.
(3) *New-York medical Record*, 1890.
(4) Bouveret, *Traité des maladies de l'estomac*. Paris, 1893.
(5) Saundby, *Deutsch. med. Wochenschr.*, 1891.
(6) Jago, *Medic. Times and Gazette*, octobre 1892.

n'en fut jamais fait qu'à l'autopsie. Ewald a vu une bande fibreuse occuper toute la petite courbure et amener le pylore au contact du cardia.

Nous passons sous silence l'abcès sous-phrénique, bien connu aujourd'hui, comme complication de l'ulcère de l'estomac et nous n'insisterons que sur le double épanchement pleurétique, développé sous la même influence pour en signaler la fréquence. Si Scheurlen (1) ne signale la pleurésie purulente, au cours de l'abcès gazeux sous-phrénique consécutif à un ulcère perforé de l'estomac, que dans la moitié des cas, Howack (2) la note déjà dans les deux tiers des observations : 65 0/0 chez les sujets autopsiés et 50 0/0 d'après les observations faites pendant la vie ; et Leyden (3) déclare que dans le pyo-pneumothorax sous-phrénique, par perforation de l'estomac, il y a toujours pleurésie, et que cette affection devient par sa fréquence un véritable symptôme de l'ulcère perforé ou du duodénum. Il nous a donc paru intéressant de signaler ce rapprochement et de montrer le profit que l'on pouvait en tirer, en clinique.

Deux cas d'abcès aréolaires du foie, par M. Rabé, interne des hôpitaux.

J'ai l'honneur de présenter à la Société anatomique deux foies porteurs d'abcès aréolaires.

I. — La première de ces pièces a déjà fait, de la part de notre maître, le Dr Gérard Marchant, l'objet d'une présentation à la Société de chirurgie (20 janvier 1897), elle appartient à un malade âgé de 55 ans, entré dans son service à l'hôpital Tenon le 15 janvier 1897, pour accidents aigus du côté de l'abdomen.

On ne relevait dans les antécédents personnels du malade, que des crises hépatiques, dont il avait souffert de 1890 à 1895. Depuis cette époque sa santé s'était rétablie, et il se considérait comme tout à fait guéri, quand le 3 janvier 1897, il fut pris brusquement d'un frisson, avec pesanteur à l'épigastre, lassitude générale, et fièvre. On diagnostiqua : embarras gastrique.

Le 11 *janvier*, vive douleur dans le flanc et la fosse iliaque. Le ventre se ballonne. Ni gaz, ni matières fécales depuis, mais pas de vomissements.

13. — Diagnostic de péritonite généralisée, porté en ville par M. Gilbert, de cause appendiculaire. Il conseille l'intervention.

(1) Ueber pyo-pneumothorax subphrenicus. *Berl. klin. Wochenschr.*, 1889, p. 287 et *Charité-Annalen*, 1889, p. 158.

(2) Die hypophrenischen Empyeme. *Schmidt's Jahrb.*, 1891.

(3) *Berlin. klin. Wochensch.*, 1879, p. 320.

M. Marchant voit le malade à 6 heures du soir et pratique la laparotomie à 9 heures.

Examen avant l'intervention. Facies péritonéal. Herpès des lèvres et du nez. Langue sèche. Soif vive. Température 38°5.

Pas d'ictère. Anurie. Ventre ballonné, tendu, sonore, mais mat dans les flancs. Une pression forte détermine de la douleur dans les deux fosses iliaques.

Laparotomie médiane sus-pubienne. Flot de liquide café au lait clair, non odorant. Anses intestinales recouvertes de fausses membranes. Recherche de l'appendice, qui est libre, non augmenté de volume, mais le péritoine est vasculaire à sa surface. Résection, on ne constate aucune perforation de cet organe. Aucune perforation de l'intestin grêle, ni de l'S iliaque, ni de la vessie.

Incision abdominale prolongée en haut. Pas de lésion du côlon transverse, ni de la face antérieure de l'estomac.

Le duodénum adhère à la vésicule biliaire, mais outre qu'il n'existe pas de fausses membranes à ce niveau, on ne fait sortir ni pus ni gaz par pression. Dans les flancs on éponge une grande quantité de pus, qui semble s'y renouveler, surtout à gauche, mais on ne constate aucune perforation des côlons.

Drainage. Un litre de sérum. Mort douze heures après.

Autopsie. — A l'ouverture de la cavité abdominale, le diaphragme soulevé laisse apercevoir un foie volumineux (1800 gr.), s'avançant très loin dans l'hypochondre gauche.

Le lobe droit est jaunâtre. Le lobe gauche a une coloration toute différente, il est rouge vineux, sa face supérieure est plus saillante et l'on voit par ci par là des petites élevures blanchâtres.

Le doigt promené à la surface crève tout à coup une de ces élevures, il s'en échappe une assez grande quantité de pus jaunâtre assez épais. La face convexe où l'on observe ces détails ne présente pas de périhépatite.

Le foie soulevé, après avoir détaché l'adhérence de la vésicule au duodénum, est trouvé d'aspect normal à droite, mais la face inférieure du lobe gauche est convexe, et présente même teinte et même particularité qu'à la face supérieure. Il n'existe pas non plus de périhépatite à son niveau. Ce lobe gauche, saisi entre les doigts, est nettement fluctuant.

Le foie est détaché et enlevé. On constate alors sur le bord postérieur du lobe gauche une fausse membrane épaisse, qui formait une des parois d'un abcès péritonéal circonscrit, rempli de pus. Cette fausse membrane recouvre une partie du diaphragme, le grand cul-de-sac de l'estomac, le méso-côlon et l'angle du côlon.

La *rate* en est enveloppée. Le pus a dû fuser de cet abcès au niveau du bord libre du côlon descendant.

Aucune lésion dans l'*intestin*.

La *vésicule* est petite, ratatinée, remplie d'une dizaine de calculs gros comme des pois, son fond était adhérent au duodénum, mais il n'existait pas de communication. Cette vésicule est vide de bile, parait close. On ne retrouve pas le canal cystique.

Coupe du foie. — Lobe droit : jaune à la coupe. On voit très nettement la coupe des vaisseaux biliaires qui accompagnent de gros vaisseaux portes. — Lobe gauche : siège d'une caverne (volume d'un

citron). Tout autour, série de petits abcès de différentes grandeurs. La coupe de cette portion du foie rappelle celle d'un poumon farci de cavernes. Toutes ces cavernes sont tapissées d'une membrane pyogène de 1 à 2 millimètres d'épaisseur. Elles contiennent un pus blanc épais. En certains endroits les parois des abcès se touchent, ailleurs, elles sont séparées par une mince lame de tissu hépatique. Au niveau des faces elles sont recouvertes seulement par le péritoine. Le bord tranchant du foie est seul constitué par du tissu hépatique, mais en pressant à son niveau on fait sourdre en certains points de la surface de coupe, une gouttelette de pus, qui s'échappe par un canalicule biliaire reconnaissable.

Dans la grande caverne on voit des vaisseaux disséqués.

Le canal hépatique du lobe gauche n'a pu être isolé et étudié. Aucun calcul dans les cavités purulentes.

Examen bactériologique. — I. — Pus retiré de la cavité péritonéale au cours de l'opération.

Examen direct (16 janvier). — Le pus contient une grande quantité de globules blancs, des globules sanglants, de grandes cellules polygonales sans noyau apparent.

La coloration simple au bleu de Kuhne, la méthode de Gram faite au moyen du violet de gentiane phéniqué, la double coloration par le Gram et la fuchsine aqueuse diluée ne permettent de déceler aucun microbe.

Cultures. — On ensemence sur bouillon, sur gélose, sur gélatine à l'aide de plusieurs gouttes du liquide purulent ; ces ensemencements, faits le 16 janvier au matin, n'ont donné aucun résultat après cinq jours.

II. — Après l'autopsie, l'examen direct du pus des abcès aréolaires du foie, fait à plusieurs reprises, a montré un nombre très considérable de globules blancs ; mais aucun microbe n'a pu être décelé par les différentes méthodes de coloration.

Examen histologique, portant sur un point macroscopiquement sain. Sclérose ancienne et très accentuée des espaces portes, qui sont élargis et sillonnés de travées conjonctives adultes, denses et serrées.

Les voies biliaires sont relativement saines. Un peu d'épaississement de leur paroi.

Les divisions de la veine porte présentent le maximum de lésions ; outre l'épaississement de leur paroi, il y a, par places, des amas de cellules migratrices, qui l'infiltrent ; en d'autres points la lumière du vaisseau est totalement remplie.

Les capillaires sont, eux aussi, bourrés de cellules rondes.

Les veines sus-hépatiques sont envahies presque au même degré par l'inflammation ; les cellules leucocytes infiltrent la paroi, et oblitèrent la lumière ; par places, ces cellules ont perdu leur noyau et la transformation purulente est accomplie.

Les cellules hépatiques se montrent vivement irritées ; elles sont volumineuses, comme tuméfiées, et souvent on distingue deux et plusieurs noyaux ; parfois, en pleine travée inter-cellulaire, amas de leucocytes, indiquant qu'il s'est produit là une embolie microbienne.

L'infection s'est donc faite par la voie veineuse ; l'intégrité rela-

tive des vaisseaux biliaires le dit nettement ; quant à fixer le système veineux primitivement infecté, on doit y renoncer ; les lésions sont aussi accentuées au niveau du réseau sus-hépatique que du réseau porte.

II. — La seconde de ces pièces, moins atteinte par le processus de suppuration, présente autant d'intérêt, en raison de la multiplicité et de la variété des lésions.

Elle appartient à un homme qui était entré dans le service de notre maître, le Dr Gérard-Marchand, se plaignant d'un malaise général, avec fièvre et troubles digestifs. Le début des accidents remontait à une huitaine de jours ; il avait déjà perdu l'appétit, digérait mal, avait sans cesse des envies de vomir, quand, trois jours avant son entrée, le soir, après un repas léger, il fut pris d'un vomissement et se mit à claquer des dents ; cet accès de frisson dura une demi-heure, il y eut une épistaxis, puis l'accalmie se produisit ; seules, les nausées persistèrent.

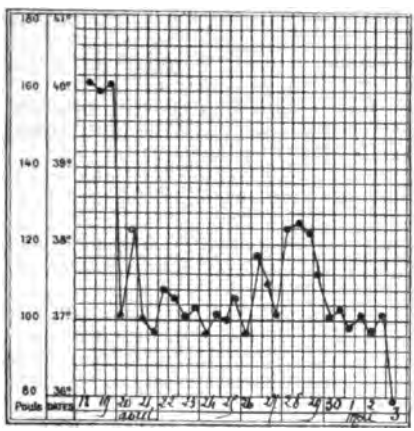

Fig. 1.

Deux jours après le malade, dont l'état s'aggravait, sollicita son admission à l'hôpital Tenon. Il demanda lui-même à rentrer dans le service du Dr Gérard-Marchant, qui l'avait opéré, il y a deux ans, d'un kyste hydatique suppuré du foie ; le registre d'opérations porte, en effet, pour l'année 1895, en regard de son nom, la note suivante :

31 *juillet*. — Laparotomie pour kyste hydatique suppuré. Kyste adhérent à la paroi ; au trocart rien ne sort ; il faut presser sur le foie pour amener l'évacuation du pus ; il s'en écoule ainsi 2 à 3 litres. Suture du foie à la paroi et incision qui donne issue à 5 litres de liquide, de couleur et d'odeur crémeuses, contenant de nombreuses hydatides.

On fit des lavages de cette cavité pendant six mois, puis le malade, très amélioré, demanda sa sortie. Mais il revint se faire pan-

ser pendant six autres mois. A ce moment, la fistule se referma et la guérison fut regardée comme complète ; du reste, cet homme avait retrouvé sa force d'autrefois et repris son métier.

Il porte, comme souvenir de l'opération, une éventration de la paroi abdominale, au niveau de la ligne d'incision ; une hernie, du volume d'une grosse tête de fœtus, fait saillie à l'hypochondre droit. La peau est amincie à ce niveau et souffre dans sa nutrition, car elle est tigrée de plaques d'hyperpigmentation et sillonnée de larges veines. Il y a de la sonorité à la percussion et la toux projette contre la main appliquée sur la grosseur, les anses intestinales.

Le malade entra le soir à l'hôpital ; la température était à 40°4 et le lendemain se maintenait à 40°. A notre examen cet homme se présentait de forte corpulence, de haute taille, les pommettes très rouges. La langue était large et saburrale, le ventre, ballonné mais indolore à la palpation, donnant à la percussion une sonorité tympanique. Aucune douleur ni dans l'hypochondre droit, ni dans la fosse iliaque. La matité hépatique, sur la ligne axillaire, était normale ; la matité de la rate, impossible à délimiter, en raison du météorisme intestinal.

Le malade souffrait de nausées continuelles ; il y avait de la constipation.

Du côté de la cavité thoracique, sonorité exagérée fournie par deux poumons emphysémateux, bronchite des grosses bronches ; un peu d'accélération de la respiration.

Les battements du cœur sont réguliers et chiffrent 120 ; la matité précordiale, réduite presque à néant, cachée par les lobes emphysémateux.

Pas de symptômes cérébraux, pas d'état typhoïde, les urines atteignaient un litre, de teinte bouillon foncé et contenant des traces d'albumine.

Le diagnostic posé fut celui d'embarras gastrique fébrile. Le soir, le thermomètre montait à 40°1. Le lendemain, 20 avril, la T. tombait à 38°. Mais deux autres symptômes faisaient leur apparition : coloration subictérique, jaunâtre des conjonctives, qui s'étendit assez vite aux téguments, et décoloration des matières. Le malade souffrait du ventre, d'une douleur diffuse sans localisation ; il eut des frissonnements, toute la matinée.

Au diagnostic primitif, fut ajouté, à titre de complication, celui d'angiocholite avec ictère catarrhal.

Le soir, la T. atteignait 38°3, mais pour retomber le lendemain à 37° ; chute parallèle du pouls, qui revient à la normale ; la respiration est à 32. Les urines montent à 2 litres, toujours couleur bouillon sale et sans pigments biliaires. Les frissons n'avaient pas reparu.

L'abaissement de la T. et du pouls, du chiffre des mouvements respiratoires, combattait l'idée d'un pronostic défavorable, et le processus d'angiocholite semblait enrayé.

Mais les symptômes généraux prenaient une allure alarmante. La prostration et l'asthénie s'accusaient ; les lèvres se desséchaient, et les narines devenaient pulvérulentes ; il y avait sans cesse des nausées, un peu de délire nocturne. Du côté des poumons, aux gros ronchus, aux râles ronflants s'ajoutaient de fines sibilances, et quelques râles muqueux. De plus, si les conjonctives et le tégument

cutané présentaient une teinte subictérique, cette coloration s'éloignait nettement de celle de l'ictère franc ; c'était un jaune sale, le teint du cirrhotique, le teint de l'urobilinurique ; du reste, les urines bien que hautes en couleur ne rappelaient en rien la couleur vert foncé, bière brune des urines biliaires ; le 25 avril, une analyse chimique donnait les résultats suivants :

Volume	1200 gr.
Densité	1011 gr.
Urée.	12 gr. 81 par litre
Chlorures.	1 gr. 60
Phosphates	1 gr. 15
Sucre	Néant
Albumine.	Néant
Pigments biliaires	Néant

Pas d'urobiline.

La T. restait à la normale et le pouls à 80.

Le diagnostic fut réformé. Angiocholite ascendante puis infection hépatique frappant un organe lésé antérieurement, amoindri dans sa résistance, dégénérescence aiguë de la cellule hépatique, ictère grave par infection coli-bacillaire.

Deux autres symptômes vinrent s'ajouter, traduisant la malignité de cette toxi-infection : une diarrhée profuse, de coloration jaunâtre, très odorante, qui provoqua rapidement des excoriations péri-anales ; et une éruption érythémateuse, un véritable rash scarlatiniforme. En effet, le 26 avril, se montraient au niveau des coudes et des poignets, et surtout à leur face postérieure, de larges placards d'érythème granité, qui, le lendemain, avaient envahi les membres supérieurs dans toute leur étendue, puis bientôt, la partie supérieure de la poitrine, la face postérieure du tronc, la région lombaire ; les membres inférieurs ne furent pris qu'en dernier lieu.

Cette éruption présenta la teinte rouge-framboise, rouge-coquelicot de l'exanthème scarlatin. Les plaques étaient franchement limitées par un bord rouge intense, qui tranchait brutalement sur la coloration normale de la peau ; mais celle-ci était marbrée, autour des placards principaux, de taches rouges, de petites dimensions, séparées par des espaces de tégument sain ; l'érythème était, à cet endroit, morbiliforme.

L'état général devenait de plus en plus misérable ; l'aspect typhoïde s'accentuait : torpeur cérébrale, trémulation tendineuse, carphologie, pulvérulence des narines, langue rôtie ; l'incontinence des sphincters s'établissait ; parfois des hoquets, des nausées, qui aboutirent, les derniers jours, à des évacuations bilieuses ; il y eut, pendant cette période terminale, quelques épistaxis.

Le malade succomba le 3 mai, 15 jours après son entrée, aux progrès de cette infection profonde. La T. était toujours restée autour de 37° ; le pouls à 80.

Autopsie. — A l'ouverture de la cavité abdominale, le foie se montre considérablement augmenté de volume, mais surtout dans son diamètre transversal, qui atteint 32 centimètres, le lobe gauche couvre une grande partie de l'hypochondre droit, et c'est à peine si le lobe droit dépasse le rebord des fausses côtes.

A la surface de ce lobe gauche, et sur la coloration rougeâtre du

parenchyme, deux plaques, de la largeur d'une pièce de 5 francs, tranchent par leur teinte gris-pâle, elles sont légèrement surélevées et présentent à leur sommet un point franchement purulent ; on dirait de larges furoncles, prêts à s'ouvrir. Plusieurs plaques, de même aspect, mais de moindres dimensions, tigrent cette face du lobe gauche ; le doigt perçoit la fluctuation, le pus n'en est séparé que par l'épaisseur du péritoine viscéral, resté transparent ; pas de périhépatite à ce niveau. A la première tentative d'extraction du foie, les abcès déchirent leur paroi et il s'écoule un pus jaunâtre, sans odeur et visqueux ; pas de coloration verte du pus, pas de calculs biliaires. Nous étions en présence d'abcès aréolaires du foie.

A la face inférieure du lobe droit se dessinait une masse d'apparence fibreuse enveloppée d'une gangue blanc-nacré, et adhérente au foie ; on parvenait assez facilement à l'en détacher et la coupe permettait de reconnaître l'atmosphère cellulo-adipeuse péri-rénale, considérablement épaissie, très dure, atteinte d'inflammation chronique ; il s'agissait d'une véritable péri-néphrite scléreuse, de date ancienne, remontant à la première suppuration hépatique. et emprisonnant le rein, qui formait noyau, vis-à-vis de cette gangue scléreuse ; il ne semblait pas malade du reste, et se montrait simplement congestionné.

Même prolifération de tissu fibro-graisseux se retrouvait au niveau du hile du foie, dont tous les éléments étaient dissociés par une abondante couche de tissu conjonctif adulte largement infiltré de graisse ; cette lésion était superposable à celle que l'on observe, au niveau du hile des reins, atteints de néphrite chronique : calices, artères et veines sont perdus dans une gangue fibro-adipeuse abondante, qui s'insinue très haut entre les pyramides de Malpighi. Ce processus d'irritation chronique avait gagné les organes du foie ; les parois de la veine porte, des canaux biliaires, de l'artère hépatique étaient manifestement épaissies, entourées de travées fibreuses concentriques, d'aspect presque nacré. La vésicule biliaire n'était pas épargnée et montrait des parois, épaisses de 1/2 centimètre, avec péricystite fibro-graisseuse.

La coupe de la veine porte, près de sa bifurcation, ne montrait aucune lésion d'endophlébite.

La face externe du lobe droit avait perdu son aspect lisse et brillant ; le péritoine était, lui aussi, atteint d'inflammation chronique, de coloration gris terne, blanc opaque. De plus la palpation rencontrait une certaine rénitence, on éprouvait la sensation d'une paroi fortement tendue, et la section du lobe droit ouvrait une cavité, du volume d'une grosse tête de fœtus, pleine d'un amas putrilagineux, coloré en vert bile, et dégageant une odeur nauséabonde ; ce magma était constitué par deux éléments : l'un, répondant à la structure des membranes hydatides, de véritables plaques de carton mouillé, repliées sur elles-mêmes ; l'autre rappelait l'aspect d'un sable d'alluvions, donnant au doigt la sensation d'un fin sablé. La paroi de cette cavité semblait formée de deux couches : l'une, plus interne, sans consistance, rappelait la matière caséeuse ; l'autre, qui la doublait en dehors, était dure, de consistance fibro-calcaire et donnait un bruit sec à la percussion.

Cette cavité occupait une grande partie du lobe droit et répondait

probablement à l'ancien kyste suppuré, dont les parois s'étaient durcies, puis infiltrées de sels calcaires, avant que la régression complète ait pu se produire.

De plus, au niveau du bord antérieur du même lobe, et pour ainsi dire, flanquant la vésicule biliaire sur son bord droit, se dressait une saillie de la grosseur d'une mandarine, sessile et lisse à sa surface ; l'ouverture la montrait constituée par un amas de membranes hydatides, pressées et repliées sur elles-mêmes, mais pas de coloration verte, ni de sable de cholestérine. La paroi était mince, sans épaississement calcaire.

Des coupes en série faites sur ce lobe droit permettaient de constater l'élargissement des espaces portes, avec une béance plus grande des différents vaisseaux qu'ils renferment, un épaississement sclérreux manifeste des parois des veines, et des conduits de la bile ; en plusieurs points, il semble même que les différentes couches qui

Fig. 2

composent la paroi veineuse, soient infiltrées de pus. Mais il n'y a pas d'abcès collecté. La branche droite de division de la veine porte ne présente pas de lésions d'endophlébite ; il n'y a pas de caillot oblitérateur, simplement de la péri-phlébite chronique.

Le lobe gauche est transformé en une éponge purulente à la section, le pus sourd de tous côtés, jaunâtre et visqueux ; le parenchyme est criblé d'abcès aréolaires ; un lavage des branches de sections permet de reconnaître qu'ils sont tous, à part les cavités superficielles, de petites dimensions et qu'ils ne dépassent pas le volume d'un haricot ; à l'aide des coupes en série, on peut suivre le trajet de la branche gauche de la veine porte qui présente à signaler des lésions intéressantes : péri-phlébite chronique, remarquable par son étendue, et le manchon fibro-graisseux, épais de 1 cm. 1/2, qui la double, et à quelques centimètres de sa naissance, sa lumière est oblitérée par un gros caillot fibrineux, qui se prolonge sur une éten-

due de 3 et 4 centimètres ; puis, au delà, la face interne du vaisseau semble doublée d'une membrane purulente de 4 à 5 millimètres d'épaisseur, ou bien cette face est rugueuse, comme villeuse, hérissée de minces tractus. Les vaisseaux biliaires sont atteints de péri-angiocholite, mais il n'y a pas de pus à la surface de section ; ils paraissent vierges de lésion récente. Les travées conjonctives qui séparent les différents organes de l'espace porte, délimitent des alvéoles, de la grosseur d'un grain de chènevis, et pleines de pus ; enfin, à ce niveau, le parenchyme hépatique, qui borde l'espace, est percé d'une infinité d'abcès, qui lui donnent l'aspect, après lavage, d'une ruche d'abeilles.

Cette grosse lésion d'endophlébite purulente indique nettement que l'infection s'est faite par la voie veineuse ; la production de la thrombose de la branche gauche représente, sans doute, la première étape de l'infection, et de ce caillot ont dû se détacher des embolies microbiennes, qui provoquèrent la formation des abcès aréolaires.

Mais l'infection n'était pas restée localisée au foie et des lésions importantes de voisinage traduisaient son allure maligne, sa tendance envahissante.

La rate était enveloppée par des anses intestinales agglutinées par des néomembranes purulentes et le décollement de ces adhérences découvrait deux gros abcès périspléniques, développés sur la face convexe de l'organe ; mais pas de collection intra-splénique.

Du côté du thorax, on relevait les lésions suivantes : à gauche, grand épanchement pleurétique séro-fibrineux ; à droite, pleurésie adhésive de la base, qui fixait le poumon au diaphragme ; enfin grande péricardite fibrineuse, riche en exsudats, qui par places avaient déjà provoqué la symphyse des deux feuillets.

L'intestin grêle, le gros intestin furent examinés avec soin, surtout le cæcum et son appendice ; on ne put trouver aucune solution de continuité, aucune ulcération.

Examen histologique. — Des fragments sont prélevés au niveau du lobe gauche, en des points où il n'y a pas d'abcès collecté, afin de surprendre le processus en évolution. Après fixation et durcissement (formol et alcool) ces fragments sont montés dans la paraffine, puis colorés à l'hématéine et à l'éosine.

Les espaces portes se montrent, comme dans le cas précédent, très élargis et les éléments en sont dissociés par d'épais tractus de sclérose adulte, qui traduisent un processus d'irritation chronique. Les parois des branches de la veine porte sont très épaissies et, en bien des points, infiltrées de cellules rondes, groupées par amas, les capillaires sanguins sont bourrés des mêmes leucocytes. Quant aux voies biliaires, elles paraissent saines ; l'épithélium des gros canaux est intact, leur paroi augmentée de volume et très scléreuse ; les capillaires de même ordre présentent de légères lésions inflammatoires développées par contiguïté ; enfin, çà et là, dans les espaces qui séparent les vaisseaux, sanguins ou biliaires, amas de leucocytes.

Du côté du lobule hépatique, les cellules traduisent une irritation intense : beaucoup d'entre elles sont tuméfiées, hypertrophiées, leur protoplasma a pris fortement les colorants ; enfin, souvent, une même cellule possède deux, trois et quatre noyaux.

Les veines sus-hépatiques ont une paroi très scléreuse, mais il n'y a pas d'infiltration embryonnaire, ni autour, ni dans l'épaisseur de la paroi. Le long des travées des capillaires, par places, quelques petits amas de cellules rondes.

Un fragment de la paroi de la branche-mère de la veine porte, du côté gauche, a été examiné. Il montre la face interne de ce vaisseau tapissée d'une épaisse couche de cellules rondes, en voie de dégénérescence purulente ; au centre, en effet, ces cellules n'ont pas pris l'hématéine ; il y a une infiltration pariétale et péri-veineuse intense par les mêmes éléments. En un point, un gros abcès se forme ; des cellules sont frappées de mort, au centre d'un énorme amas et les abcès aréolaires ne se sont pas colorés.

Le pus n'a pas été examiné, ni ensemencé. La recherche des microbes a été faite sur les coupes montées à la paraffine et colorées à la thionine, ou bien traitées par le violet de gentiane phéniqué et le Gram ; nous n'avons décelé la présence d'aucun microbe pathogène ; à la surface de la nappe purulente endoveineuse, quelques gros bacilles courts et une agglomération de longs bacilles, que leur coloration violette après action du Gram permettait de classer parmi le genre subtilis ; ces éléments bactériens formaient là une couche assez abondante qui limitait sur une grande étendue la plaque d'endophlébite purulente.

Examen chimique du contenu de la grande cavité kystique ; voici la note remise par M. Quelorget, interne en pharmacie du service :

Aspect. — Masse dense grenue et hétérogène.

Odeur. — Nauséabonde.

Réaction. — Acide.

Couleur. — Jaune noirâtre.

Calcinés sur une lame de platine, les produits résultant de cette opération sont inflammables et répandent en brûlant une odeur dominante de corne brûlée, due à des matières organiques azotées (fibrine, cholestérine, etc.). La flamme observée possède une couleur légèrement bleuâtre et indique *à priori* la présence de *cystine*.

La très faible quantité de matières fixes restées dans le creuset après incinération indique dans la substance soumise à l'examen une forte proportion de matières organiques.

La dessiccation à l'étuve jusqu'à poids constant nous donne une proportion d'*eau* de 20 0/0.

L'analyse du résidu fixe donne les résultats suivants.

Résidu fixe après incinération, 1 gr. 50 0/0 composé de :

Chaux évaluée en sulfate	1	gr.	055
Magnésie	0	»	1086
Acide phosphorique	0	»	0287
Chlore	0	»	243
Acide oxalique	0	»	059

La substance traitée par le carbonate d'ammoniaque, la liqueur donne après décantation, filtration et ébullition, des cristaux de *xanthine* qui traités par l'acide nitrique à 1/2 et la potasse donnent la coloration orange caractéristique.

Le traitement de la substance par l'ammoniaque donne une liqueur qui évaporée laisse comme résidu des cristaux de *cystine*, qui repris par l'ammoniaque donnent avec le nitroprussiate de soude une coloration violette.

Le traitement par le chloroforme ne décèle aucun pigment biliaire.

Acide urique et urates : néant.

Le liquide baignant la masse solide montre à l'examen microscopique des cristaux tabulaires de *cholestérine*. Quelques crochets ont été observés.

Réflexions. — La pathogénie des suppurations du foie, à forme aréolaire, s'est bien éclaircie depuis le travail de Chauffard (1), qui montra le rôle causal de l'infection biliaire, dans la formation d'une certaine catégorie de ces abcès. Puis vinrent les observations d'Achalme (2) et de Claisse (3) où le réseau des veines sus-hépatiques fut le point de départ du processus suppuratif. Enfin Achard, s'appuyant sur 4 observations, dont une personnelle, décrivait (4) les abcès aréolaires du foie, secondaires à une infection de la veine porte. C'est à cette dernière variété, qu'appartiennent les deux cas d'abcès que nous venons de rapporter.

Dans la première observation, les grosses branches du réseau porte étaient saines, mais l'examen microscopique révélait une infiltration embryonnaire abondante des veines sus-hépatiques et des fines branches de la veine porte, mais le maximum des lésions se trouvait au réseau porte qui représente la voie d'attaque de l'infection.

Quant à la seconde observation, les lésions macroscopiques de pyléphlébite purulente disent nettement que c'est la branche gauche de division du tronc porte qui fut le point de départ de l'hépatite suppurative diffuse. On pouvait d'emblée rejeter, après cette constatation, l'hypothèse d'une infection, partie de la cavité kystique, qui occupait le lobe droit ; nous l'avions trouvée pleine d'un magma verdâtre, et il était plausible d'admettre l'inflammation de cette cavité et de son contenu, à la suite d'une angiocholite ascendante.

Mais cette cavité n'avait pas suppuré et de plus le lobe droit était à peu près complètement respecté par la transformation purulente, tandis que le lobe gauche se montrait criblé d'abcès.

(1) Etude sur les abcès aréolaires du foie. *Arch. de physiologie*, 1883.
(2) *Bull. Soc. anat.*, 12 décembre 1890.
(3) *Bull. Soc. anat.*, 9 janvier 1891.
(4) Achard, Pathogénie des abcès aréolaires. *Soc. méd. des hôp.*, 16 novembre 1894.
(5) Abcès aréolaires du foie. *Soc. méd. des hôp.*, 21 décembre 1894.

Mais dans les cas relevés par Achard, la porte d'entrée du microbe infectant fut retrouvée : il s'agissait d'une ulcération intestinale, d'une perforation de l'appendice, avec abcès gangréneux, une ulcération de la muqueuse du cæcum, avec collection péri-cæcale, dont la suppuration hépatique représentait une complication mortelle.

Au cours de nos deux autopsies, l'examen attentif du tractus gastro-intestinal ne peut donner la raison des accidents ; il n'y avait aucune solution de continuité de la muqueuse digestive, au moins macroscopiquement. Ces deux suppurations hépatiques sont à rapprocher de celle qui fut publiée par Oettinger, à la *Société médicale des hôpitaux*, où, malgré la transformation totale du foie en une éponge purulente, on ne put trouver la raison des accidents, au niveau de la muqueuse intestinale.

Ces deux relations prouvent aussi combien le tableau clinique des suppurations aréolaires du foie reste vague et indécis, et quelles difficultés le diagnostic présente. A aucun moment, la courbe fébrile ne prit les allures du type intermittent décrit par Charcot, comme symptomatique d'un abcès du foie ; bien plus, chez notre deuxième malade, malgré une infection d'essence maligne, à marche rapidement envahissante, malgré le développement d'une pleurésie et d'une péricardite, il n'y eut pas de réaction fébrile, et, sauf l'ascension de T. du début, le thermomètre se maintint à la normale.

Enfin, il est curieux de relever chez nos deux malades, à l'examen microscopique du foie, des lésions de sclérose ancienne, développée au niveau de la plupart des espaces portes ; les veines sus-hépatiques elles-mêmes participaient à ce même processus, l'indice d'une inflammation chronique de l'organe. Le parenchyme hépatique se présentait donc dans de mauvaises conditions pour résister à une infection ; il existait un état de vulnérabilité particulière du foie qui le laissait sans défense, en face d'une invasion microbienne.

Péritonite suraiguë à début brusque. — Laparotomie. — Découverte et suture d'un ulcère perforant du duodénum, par MM. Banzet et H. Lardennois.

Nous présentons à la Société anatomique des pièces appartenant à un jeune homme de 24 ans mort de péritonite généralisée à la Pitié dans le service de M. le professeur Berger.

La laparotomie d'urgence pratiquée dès l'entrée du malade à l'hôpital permit de reconnaître un ulcère perforant du duodénum qui put être fermé et suturé. Malheureusement cette intervention était déjà bien tardive, le début des accidents remontait à 19 heures et elle ne put empêcher le malade de succomber.

Voici l'observation :

Le sieur L... André, garçon marchand de vins, entre à la Pitié, salle Michon, le 26 mai, à 10 heures du soir. Il est envoyé par un médecin de la ville qui a fait le diagnostic d'obstruction intestinale.

Les antécédents de notre malade étaient difficiles à rechercher à ce moment, mais, dans la suite, les renseignements donnés par sa famille et par lui-même établissent nettement qu'il a toujours joui d'une bonne santé. Il est fort et robuste, sans aucune tare héréditaire ou acquise. Jamais il n'a présenté jusqu'à présent de troubles gastriques, jamais il n'a eu de douleurs abdominales, ni rien de spécial dans ses garde-robes. On note seulement que c'est un gros mangeur. En sa qualité de garçon marchand de vins, on peut lui supposer des habitudes alcooliques, et ces présomptions semblent confirmées par l'interrogatoire de ses parents. C'est là le seul antécédent, qui ait quelque importance au point de vue de l'affection qui l'a amené à l'hôpital.

Le lundi soir 24 mai, à la suite d'un dîner assez copieux, paraît-il, il est pris d'un léger malaise, d'ailleurs tout à fait passager. Le mardi matin il est tout à fait remis, allègre et dispos. A 6 heures il déjeune avec son appétit habituel; à la dernière bouchée, après avoir pris un verre de vin blanc, il est pris subitement d'une douleur abdominale extrêmement vive et déchirante, douleur atroce qui ne fait qu'empirer et l'oblige à se coucher.

En même temps il est pris de nausées et de vomissements alimentaires, auxquels font suite des vomissements bilieux mais peu abondants, et qui ne tardent pas à cesser.

La douleur abdominale persiste au contraire extrêmement intense et le malade attire l'attention sur sa fixité. — « Ce ne sont pas, disait-il, des coliques qui se promènent dans tout le ventre, c'est toujours au même endroit que je souffre. » Il localise cette douleur en un point siégeant à gauche de la ligne médiane, entre l'ombilic et l'appendice xyphoïde. Il n'existe aucune irradiation scapulaire.

Un médecin de la ville appelé aussitôt pense à un « volvulus » et à deux reprises essaie des lavements sous pression. Enfin dans la soirée, il le fait transporter à l'hôpital de la Pitié. Il est admis en médecine, puis passé d'urgence dans le service de clinique chirurgicale où on l'examine à 10 heures du soir.

Les vomissements ont complètement cessé depuis 11 heures du matin, ils ont été d'ailleurs peu abondants. Il n'y a pas de hoquet. La douleur est beaucoup moins vive à ce moment, elle est diffuse dans toute la portion sus-ombilicale de l'abdomen. Depuis la veille, il n'y a eu, malgré les lavements, aucune évacuation de gaz ni de matières, d'autre part le malade a uriné plusieurs fois spontanément.

Le ventre est tendu sans être ballonné, il y a plutôt comme une sorte de défense musculaire plus accusée du côté gauche et à la partie supérieure de l'abdomen. La palpation pratiquée avec précaution

est supportable, peut-être y a-t-il un peu à gauche de la ligne médiane un maximum de sensibilité à la pression. La percussion ne donne rien de particulier, ni tympanisme, ni son hydroaérique, pas de submatité bien nette dans les parties déclives. Le toucher rectal ne révèle rien d'anormal, la vessie est vide.

Ce qui frappe avant tout c'est l'état général de notre malade. Il est étendu dans son lit et plongé dans une demi-torpeur dont il a peine à sortir pour répondre aux questions qui lui sont posées. Il dit souffrir moins et croit aller mieux, mais le facies est profondément altéré. Le visage est légèrement cyanosé, les traits tirés, le nez pointu, effilé, les yeux cernés et excavés, le regard terne, la voix cassée. La langue est sèche et tremblante. La respiration est anxieuse, un peu précipitée, le pouls surtout est inquiétant, très rapide et filiforme, imperceptible presque, on a la sensation d'un fil tendu qui vibre par intervalles et de façon irrégulière. Avec ce pouls incomptable le thermomètre placé sous l'aisselle marque 36°6, les extrémités sont froides et couvertes de sueur.

Notre diagnostic était un peu hésitant. Le médecin traitant avait parlé d'occlusion, de hernie rétropéritonéale. L'arrêt des gaz et des évacuations alvines, en dépit des lavements sous pression, les mictions spontanées, l'hypothermie et le peu de sensibilité du ventre à la pression, l'absence d'un état pathologique antérieur permettant d'expliquer une perforation, nous empêchèrent de poser d'une façon ferme le diagnostic de péritonite suraiguë.

La conduite à tenir était la même d'ailleurs dans les deux hypothèses. Il fallait intervenir immédiatement et pratiquer une laparotomie exploratrice.

Opération le 26 mai, à 1 heure du matin. — Chloroforme. Longue incision sur la ligne blanche commençant à deux travers de doigt du pubis et dans la suite continuée au-dessus de l'ombilic. Les anses intestinales sont adhérentes au péritoine pariétal sur la ligne médiane au-dessous de l'ombilic, fixées par des adhérences d'ailleurs lâches et faciles à détruire, et il faut une certaine circonspection pour ouvrir la cavité péritonéale. Aussitôt s'échappent quelques bulles de gaz peu fétide et un liquide louche, plutôt sanieux que purulent, tenant en suspension des flocons fibrineux blanchâtres. Des dépôts de même nature formant des adhérences molles encore et sans consistance recouvrent en de nombreux points les anses intestinales qui sont moyennement distendues. La séreuse péritonéale est rouge, ses vaisseaux finement injectés. Les lésions paraissent absolument généralisées.

Nous cherchons immédiatement le cæcum ; l'appendice est amené au jour et examiné. Il est contracté, rigide et durci, mais n'offre aucune trace de perforation, il n'y a rien dans la partie inférieure de l'abdomen.

Alors d'une façon systématique on cherche du côté de l'étage supérieur et l'incision est prolongée par en haut au-dessus de l'ombilic. Le côlon transverse est abaissé avec l'épiploon collé à la face antérieure des anses intestinales pendant que la main de l'aide écarte le foie ou explore méthodiquement la face antérieure de l'estomac. Le liquide péritonéal paraît ici plus louche et les dépôts fibrineux plus abondants gênent beaucoup notre examen. Au cours de cette

recherche, la main qui relevait le foie appuyant sur l'estomac aplati, on voit et on entend très haut et à droite sous la masse hépatique des bulles de gaz qui s'échappent en gargouillant dans le liquide. La perforation était évidente et il ne restait plus qu'à en déterminer le siège précis, et c'est le doigt qui porté en ce point achève de le constater. Cette perforation offre les dimensions d'une grosse lentille, régulièrement arrondie, à bords très nets nullement amincis ni ramollis. Elle siège au niveau du canal pylorique à égale distance des deux bords supérieur et inférieur, on ne peut se rendre compte alors et savoir si elle siège à gauche ou à droite du pylore.

Il faut aller vite en effet. L'aide tout en écartant fortement la paroi abaisse la perforation pour l'amener à portée et on l'enterre par une double série de points de Lembert à la soie fine.

Toilette rapide du péritoine et des anses intestinales qui sont asséchées avec des compresses. Suture de la paroi, on ménage deux orifices aux extrémités. Deux drains juxtaposés dans l'angle supérieur arrivent jusqu'à la perforation, deux autres sont placés à la partie inférieure.

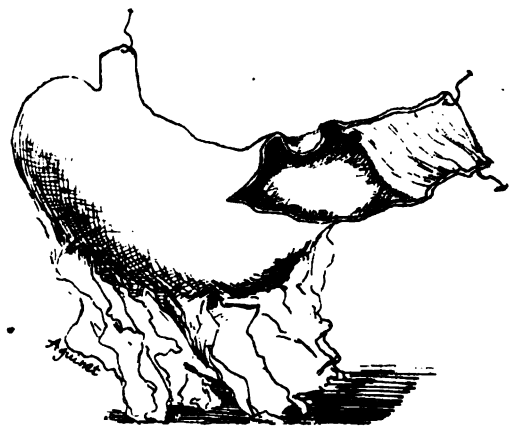

L'intervention a duré en tout une heure environ.

Immédiatement après, injection intra-veineuse de 1500 grammes de sérum de Hayem. Le pouls semble reprendre une certaine force, la température remonte, et, peu après, atteignait 40°.

26 *mai*. 9 *heures matin*. — L'état général semble plutôt un peu moins grave, le pouls est moins misérable, le malade répond assez bien aux questions qui lui sont posées et dit se sentir mieux. Les vomissements n'ont pas reparu, la respiration est moins anxieuse.

A 12 *heures*, nouvelle injection intra-veineuse de 1200 grammes de sérum.

A 5 *heures*, injection de 1500 grammes. Le pansement, imbibé par le liquide qu'ont laissé écouler les drains, est renouvelé. Température, 38°4. Le pouls est filiforme, extrêmement rapide, avec des intermittences.

A 9 *heures* (soir) le malade succombe brusquement sans agonie, après avoir vomi une demi-cuvette de liquide coloré par de la bile.

Autopsie. — Elle n'a pu être faite complètement, mais on a enlevé les pièces que voici en désunissant la partie supérieure de l'incision.

On constate tout d'abord que la perforation était bien oblitérée et que les points de suture avaient bien tenu.

Après avoir sectionné la face postérieure du duodénum et de l'estomac, on constate, comme on peut le voir sur la figure que nous devons à l'obligeance de notre ami Aguinet, que l'ulcération siège sur le duodénum ; elle est toutefois absolument contiguë au pylore ; elle est située à la partie supérieure de la face antérieure. Ses dimensions sont celles d'une grosse lentille, ses bords sont arrondis, aucunement ramollis, comme taillés à l'emporte-pièce. Le fond est oblitéré par les points de suture de Lembert qui ont plissé le sérum par dessus.

Sur la muqueuse stomacale et duodénale aucune autre lésion n'apparaît ; l'estomac n'est pas dilaté, le sphincter pylorique est normal, il ne semble y avoir ni hypertrophie, ni sclérose.

Réflexions. — Cette observation nous a paru assez intéressante et nous pouvons la rapprocher d'un autre cas publié par l'un de nous au mois de janvier dernier.

L'ulcère est situé tout près du pylore absolument tangent au sphincter. Ce siège est fréquent. Collin (1) a pu le relever 74 fois sur 262 observations. Au cours de la laparotomie, il est en pareil cas bien difficile à distinguer d'un ulcère de l'estomac, et il faudrait peut-être rattacher à la portion initiale du duodénum certains de ces ulcères rapportés à la région pylorique lorsqu'ils ont évolué jusqu'à la perforation sans avoir jamais donné lieu à aucun symptôme. Cette évolution latente est en effet caractéristique. Tollin, voulant résumer la symptomatologie dans les conclusions de sa thèse, divise les observations recueillies en deux groupes. Dans le premier groupe sont des malades ayant présenté des symptômes que l'on peut rapporter rationnellement à une ulcération duodénale : mélæna, douleurs abdominales ; ces malades ayant tous guéri, on n'a pu vérifier le diagnostic qui reste à l'état d'hypothèse. Dans toutes les autres observations au contraire, et ce groupe est de beaucoup le plus nombreux, l'ulcère fut reconnu à l'autopsie ou plus rarement au cours d'une intervention chirurgicale pratiquée pour une péritonite suraiguë.

Après l'opération, nous avons recherché encore minutieu-

(1) *Bulletin de la Société anatomique*, janvier 1891, fascicule n° 2.
(2) H. Collin, thèse Paris, 1894.

sement tous les antécédents de notre malade et essayé de reconstituer à son affection une histoire clinique. Nous n'avons rien pu retrouver.

Rien, dans notre cas, ne pouvait avant l'ouverture du ventre donner les moindres présomptions sur la cause des accidents. La seule chose à retenir était cette douleur non généralisée au début, douleur vive, poignante, survenue brusquement et rapportée d'une façon assez précise par le malade à la partie supérieure du ventre, à gauche de la ligne médiane. — On doit pourtant songer à la possibilité d'un ulcère perforant stomacal ou duodénal ; les observations rapportées sont de plus en plus nombreuses ; les antécédents alcooliques doivent éveiller l'attention de ce côté et aussi certains caractères de la péritonite, l'atrocité et la brusquerie du début, l'absence relative des vomissements. L'enseignement qui nous semble ressortir de ce cas au point de vue de la détermination opératoire est le suivant : dans un cas de péritonite généralisée ou plutôt de septicémie suraiguë d'origine péritonéale à début subit, lorsqu'aucun antécédent pathologique ne peut donner des présomptions sur le siège de la perforation soupçonnée, il faut ouvrir largement l'abdomen, chercher d'abord du côté de l'appendice et des organes génitaux chez la femme ; si l'on ne trouve rien, il faut agrandir l'incision par en haut de façon à pouvoir explorer complètement et d'une façon méthodique l'estomac et le duodénum.

Dans un certain nombre de cas, sans doute comme dans le nôtre, l'issue de gaz s'échappant à travers le liquide qui baigne les anses intestinales peut conduire directement sur la perforation.

Notre malade a été opéré dix-neuf heures après le début des accidents ; dans des cas de ce genre, c'est déjà un délai trop long pour que l'on ait des chances sérieuses de voir survenir la guérison : les terminaisons heureuses à la suite de laparotomies faites plus de dix heures après le début sont tout à fait exceptionnelles. Nous ne pouvons citer de statistiques d'interventions pratiquées dans des cas de perforation d'ulcères du duodénum ; mais ceux de l'estomac, qui leur sont sans doute tout à fait comparables au point de vue du pronostic opératoire, fournissent actuellement déjà des documents assez nombreux ; citons seulement la statistique de Pariser (1), portant

(1) PARISER, *Deut. med. Woch.*, 1895, n° 28-29.

sur 43 cas avec 11 guérisons ; dans dix de ces cas heureux, le début remontait à moins de dix heures.

Pour terminer, nous rappellerons la possibilité de perforations multiples, et la nécessité de bien explorer la région pylorique pour s'assurer, après avoir obturé un orifice, qu'il n'en existe pas un second.

Appendice à deux cavités.

M. Weinberg montre des coupes pratiquées sur un appendice de vieillard, où l'on voit, à une certaine hauteur, deux cavités accolées en canon de fusil. Il s'agit d'un diverticule appendiculaire, ou bien d'un abcès pariétal évacué.

Insertion vélamenteuse du cordon sur le placenta.

MM. Funck-Brentano et Goudard présentent un placenta avec insertion vélamenteuse du cordon. Cette pièce est intéressante, parce qu'elle avait fait faire une erreur de diagnostic, le battement d'une des ramifications vasculaires ayant fait penser à une procidence du cordon. Elle montre, en outre, le danger des hémorrhagies dans ces cas d'insertion vélamenteuse, la rupture s'étant faite au ras d'une des grosses branches vasculaires ramifiées.

JUIN

—

Séance du 4 juin 1897.

PRÉSIDENCE DE M. TOUPET

Fracture de jambe consolidée avec déviation considérable du fragment inférieur. — Travée osseuse unissant le tibia et le péroné. — Ankylose osseuse de l'articulation péronéo-tibiale supérieure, par le Dr A. JEANNE.

Cette pièce est le squelette de la jambe gauche d'un homme de 50 ans, sur lequel je n'ai aucun renseignement clinique. Il est cependant très probable que cette fracture n'a été l'objet d'aucune tentative de réduction. Elle siège au niveau de la jonction du tiers moyen avec le tiers inférieur, exactement à cet endroit où le tibia perd la forme prismatique et triangulaire pour devenir cylindrique. Les deux os ont été fracturés, le péroné à un niveau un peu plus élevé, mais très peu, que le tibia.

Ce qui surprend, c'est l'étendue du déplacement du fragment inférieur. Il est dévié en dehors de manière à faire un angle obtus d'environ 130° avec le supérieur et si on prolonge l'axe de celui-ci, on voit qu'il passe à 4 cm. 5 en dedans de la malléole interne.

Le fragment supérieur tibial forme une grosse saillie libre, en cône à sommet inférieur mousse ; elle est interne et un peu postérieure par rapport au fragment inférieur, qui outre son énorme déviation latérale est un peu dévié en avant dans le sens antéro-postérieur.

Le fragment inférieur du péroné au contraire est venu se souder à la face postérieure du fragment supérieur, où il fait un petit relief très net et à cause de cela il s'est dévié en arrière.

Il y a enfin un autre déplacement des fragments inférieurs qui ont accompli un mouvement de rotation selon leur axe longitudinal. Sur un tibia normal, les plans verticaux qui passent par le grand axe du plateau tibial et par celui de la surface articulaire inférieure se coupent en formant un angle aigu assez notable ; eh bien ici, l'angle est devenu plus petit et les plans de ces axes tendent à devenir parallèles. Pourquoi cela ? Cela a pu se faire de plusieurs façons :

Ou bien le fragment supérieur a tourné en dehors,
Ou bien le fragment inférieur a tourné en dedans,
Ou bien ces deux mouvements se sont faits simultanément,
Ou les deux fragments ont tourné en dedans, mais l'inférieur plus que le supérieur,
Ou enfin les deux fragments ont tourné en dehors, mais l'inférieur moins que le supérieur.

De ces différents modes de déplacement, possibles *à priori*, quel est celui qui s'est produit en réalité ? Pour le savoir, c'est ici le lieu de rechercher la variété étiologique de la fracture. La forme en V du fragment supérieur du tibia, le niveau un peu plus élevé du trait de rupture du péroné, l'étendue du déplacement permettent d'en faire une fracture indirecte par torsion. Or le déplacement dans ce cas porte sur les deux fragments et se fait en dehors ; mais, dit Ricard (1), « il est plus marqué sur le fragment inférieur ». L'examen de notre pièce montre qu'il a été plus marqué au contraire pour *le fragment supérieur*.

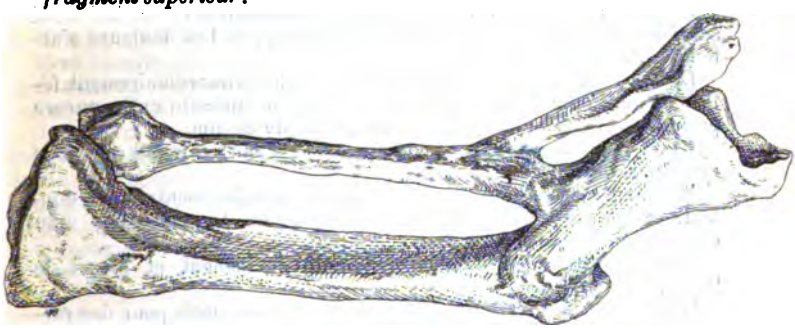

Une autre particularité est l'existence d'une *travée osseuse* de la grosseur du petit doigt, continuation du fragment supérieur du péroné et qui vient se souder à la face externe du fragment inférieur tibial, supprimant ainsi physiologiquement l'espace interosseux, au point de vue des petits déplacements normaux d'un des os sur l'autre.

C'est cela qui a eu sans doute pour résultat l'*ankylose osseuse de l'articulation péronéo-tibiale supérieure* ; l'ossification s'est faite à la partie supérieure et interne. L'articulation péronéo-tibiale inférieure ne s'est pas ankylosée ; il n'est pas difficile d'en saisir la raison : la mortaise tibio-péronière qui loge si justement l'astragale, os plus large en avant qu'en arrière, est soumise en effet à de perpétuelles alternatives d'élargissement et de resserrement, tandis qu'il n'existe pas de causes pareilles de mouvements à l'articulation péronéo-tibiale.

En résumé la soudure de cette articulation, la fusion limitée des deux os au niveau du col, l'étendue considérable du déplacement dans le sens latéral, les quelques différences qu'il présente avec le

(1) Ricard, Art. Fracture de jambe, in *Traité de chirurgie de Duplay et Reclus*, p. 605.

type habituel dans le sens antéro-postérieur et dans la rotation des fragments, tels sont les caractères les plus marquants de cette pièce.

Invagination intestinale. — Elimination spontanée de 25 centimètres d'intestin, par les Drs Laurent et Paley (de Cosne).

Une femme de 33 ans, après quelques jours de malaise, de céphalalgie, de fièvre peu intense, symptômes attribués à un embarras gastrique, est prise brusquement de douleurs abdominales très intenses, le 1er avril 1897. En même temps surviennent des vomissements, tandis que les selles se suppriment et que le ventre se météorise.

La palpation fait sentir dans la fosse iliaque droite une tumeur allongée, résistante et douloureuse à la pression, qui nous fait songer à une appendicite ou à une invagination.

Le 15 *avril*. — La fièvre tombe, et la constipation cesse. A celle-ci succèdent d'abondantes évacuations diarrhéiques. Les douleurs s'atténuent, le ventre s'affaisse.

Le 24. — Elle évacue au milieu d'une selle extraordinairement fétide le long bout d'intestin que voici. C'est de l'intestin grêle, encore parfaitement reconnaissable, et une partie du cæcum.

L'état général s'était à ce point amélioré les jours suivants que nous espérions voir survenir la guérison.

Mais le 2 mai survinrent de nouveau des vomissements et des douleurs abdominales sans suppression des selles, toutefois. Il y a au contraire persistance de la diarrhée fétide.

Notre infortunée malade s'affaiblit graduellement et meurt le 9 mai.

L'indication d'intervenir était nette dans ce cas, mais pour des raisons indépendantes de notre volonté nous avons dû nous borner à une thérapeutique purement médicale.

En relatant le fait dont nous avons été témoins, nous désirons simplement ajouter un cas nouveau à la liste déjà longue des invaginations terminées par élimination spontanée de segments plus ou moins étendus de l'intestin. Cette élimination peut conduire à la guérison, mais notre cas malheureux prouve, après un certain nombre d'autres, que tout n'est pas fini, et que la mort peut survenir soit par infection, soit par péritonite.

Obstruction du pylore par un calcul biliaire, par le Dr Monprofit (d'Angers) (1).

La femme Marie D..., âgée de 58 ans, ménagère, entre dans le service de M. le Dr Monprofit, à l'Hôtel-Dieu d'Angers, le 2 décembre 1895, envoyée par MM. les Docteurs Jagot et Thibault.

Dans les *antécédents héréditaires* de la malade, rien de particulier à noter : père rhumatisant, mère morte très âgée.

(1) Observation recueillie par M. Maugourd, interne du service.

Antécédents personnels. — Fièvre typhoïde à l'âge de 8 ans, convalescence très longue de 3 ou 4 mois. Premières règles à 15 ans, ménopause à 45 ans. Mariage à 29 ans, 4 enfants. Etat général très bon.

Dans la 45e année, la malade est prise subitement de douleurs extrêmement vives au creux épigastrique et dans l'hypochondre droit, avec irradiations dans la région de l'épaule droite.

Ces crises se renouvellent presque tous les jours pendant environ trois ans. Les vomissements sont rares, ils n'ont lieu que lorsque la douleur présente une acuité extraordinaire ; ils sont alimentaires et glaireux, rarement bilieux, ne contiennent jamais de sang. La malade affirme n'avoir pas présenté à cette époque la moindre trace d'ictère ; elle ne peut rendre un compte exact du traitement ni du régime qui lui furent alors ordonnés.

Les crises deviennent de plus en plus éloignées et disparaissent complètement pendant quelques années, mais l'état général se ressent de cette première atteinte ; la femme D..., qui auparavant était presque obèse, s'amaigrit beaucoup ; les digestions sont pénibles, la fatigue survient après le moindre effort.

Vers le milieu de l'année 1888, les douleurs violentes reparaissent dans l'hypochondre droit, et durent trois mois et demi à quatre mois.

Pendant tout ce temps *l'ictère est très manifeste, les selles sont décolorées.* La teinte ictérique persiste environ un mois après la cessation des phénomènes douloureux ; pas de vomissements.

En janvier 1895, la malade est prise d'une diarrhée intense, très abondante, persistant pendant plus d'un mois, malgré une médication énergique.

C'est à la suite de cette diarrhée que les vomissements apparaissent : ils ont lieu après chaque repas, quelques instants ou quelques heures après l'ingestion des aliments. Ils sont accompagnés d'une douleur vive, localisée au creux épigastrique, et ne s'irradiant plus dans tout le côté droit comme cela avait lieu lors des premières crises. La malade n'a de répulsion marquée pour aucun aliment d'une façon particulière ; la sensation de la faim est même vive ; la viande, les graisses, le lait, les légumes, tout lui ferait plaisir, mais rien n'est supporté par son estomac. Il ne se passe pas de jour qu'elle ne rejette la plus grande partie des aliments ingérés ; aussi s'amaigrit-elle très rapidement, les forces l'abandonnent complètement ; elle ne peut se livrer à aucun travail, pas même vaquer aux soins de son ménage.

C'est dans cet état qu'elle arrive à l'hôpital ; elle est essoufflée, le moindre effort d'inspiration ou de toux réveille sa douleur épigastrique ; le moindre mouvement lui est pénible.

La peau présente une teinte jaune faible ; elle est flasque, sèche, ridée, elle se colle aux os ; les yeux sont rentrés dans les orbites, les conjonctives ont leur coloration normale.

Les masses musculaires des membres sont complètement atrophiées. La constipation est opiniâtre ; les selles, presque nulles, ont la coloration normale. Le pouls est petit et fréquent.

Le *foie* n'est pas sensible à la palpation, il ne déborde pas les fausses côtes ; il n'existe nulle part d'adénopathie appréciable.

Le palper de l'abdomen ne réveille de douleur qu'au creux épigastrique ; là on a la sensation nette d'une tumeur dure, à surface lisse, dont on suit facilement le bord gauche, lequel arrive à peu près à 2 centimètres à gauche de la ligne médiane.

Du côté droit on ne peut pas délimiter la tuméfaction. L'exploration est très douloureuse et arrache des plaintes à la malade.

En présence de ces divers symptômes, le diagnostic reste hésitant ; on pense ou à un cancer de la région pylorique, ou à une occlusion du pylore amenée par d'anciennes adhérences inflammatoires d'origine biliaire.

Sur les instances de la malade, et malgré la cachexie profonde à laquelle elle est arrivée, on se décide à pratiquer une laparotomie exploratrice.

Laparotomie. — Le 6 décembre 1895, la laparotomie est pratiquée sous le chloroforme, avec les précautions d'usage. Une incision de 10 centimètres est faite sur la ligne médiane, à partir de l'appendice xyphoïde.

A l'ouverture du péritoine l'estomac apparaît aussitôt ; il est énormément dilaté, on ne peut en atteindre le bord inférieur. Le doigt va à droite à la recherche du pylore, mais il est impossible de l'amener au dehors, car il adhère solidement à la face inférieure du foie. La vésicule biliaire est introuvable ; elle est englobée avec le pylore et l'extrémité supérieure du duodénum dans un tissu induré formant une masse considérable qui justifie bien la sensation de tumeur ci-dessus décrite. Il semble impossible de libérer le pylore au milieu de ces adhérences et l'intervention est abandonnée. La paroi abdominale est suturée et la plaie pansée aseptiquement.

La malade continue à faiblir après l'intervention, ne pouvant prendre aucun aliment, et elle s'éteint sans élévation de température au bout de quarante-huit heures.

Autopsie. — Ouverture de l'abdomen. *L'estomac* apparaît extrêmement dilaté ; il occupe presque la totalité de la partie gauche de la cavité abdominale, les anses de l'intestin grêle sont refoulées à droite.

La grande courbure descend à *quelques centimètres au-dessus de la symphyse pubienne.* Sa cavité peut contenir environ quatre litres de liquide.

La face antérieure de la grosse tubérosité est légèrement adhérente à la face inférieure du lobe gauche du foie. Le bord supérieur de l'estomac au voisinage du pylore, le pylore lui-même et la première portion du duodénum sont absolument soudés à la face inférieure du foie et de la *vésicule biliaire.* Les adhérences sont épaisses, fibreuses et extrêmement résistantes, il est très difficile de disséquer les différents organes pour se rendre compte de leurs rapports.

Après un examen attentif nous arrivons cependant à reconnaître que le fond de la vésicule biliaire est adhérent à la partie supérieure du pylore et à l'extrémité externe de la petite courbure de l'estomac. Les parois de cette vésicule sont extrêmement épaisses. Dans sa cavité, dans la partie qui représente le fond adhérent au bord supérieur de l'estomac, nous trouvons un calcul biliaire de forme prismatique, à surface lisse, et derrière ce calcul, qui en obstruait l'orifice, un *conduit fistuleux se dirigeant à gauche vers la cavité de l'estomac.*

Une sonde cannelée introduite dans ce trajet, long d'environ 2 centimètres, arrive jusqu'à la cavité stomacale dont elle n'est séparée que par une fine pellicule excessivement mince. Du côté de la cavité de l'estomac on voit à ce niveau une cicatrice déprimée, triangulaire, au fond de laquelle aboutit le trajet fistuleux en question.

Il existe, en outre, un second trajet fistuleux situé sur la face postérieure du pylore, dirigé directement de haut en bas, et allant du fond de la vésicule jusqu'à la cavité pylorique.

Lorsque nous prenons entre les doigts le pylore, à peu près libéré de ses adhérences, nous percevons à travers ses parois assez souples et minces, une induration très limitée, dure et arrondie, sur la nature de laquelle nous sommes assez embarrassé pour nous prononcer.

Nous introduisons par le cardia dans l'estomac une certaine quantité d'eau, et nous constatons que le liquide ne s'écoule par le pylore que *goutte à goutte* ; en exerçant même des pressions assez fortes sur la poche stomacale, nous n'arrivons pas à produire un écoulement beaucoup plus rapide. Il y a donc un *obstacle évident et très prononcé à l'écoulement des liquides de l'estomac vers le duodénum.*

Nous ouvrons l'estomac sur sa face antérieure, et nous le trouvons rempli de débris de toute sorte : petits os, fragments de cartilages, noyaux de cerises, pépins de raisins etc., etc., et un noyau de prune long de 3 cm. 1/2.

Nous nous disposons alors à fendre le pylore afin de nous rendre compte de la nature et du siège de l'obstruction ; à notre grand étonnement, nous sentons l'extrémité de nos ciseaux buter contre un corps dur donnant la sensation du contact d'un os ou d'une pierre. Nous arrivons avec quelque difficulté à glisser l'une des branches des ciseaux entre l'obstacle et la paroi pylorique et nous fendons longitudinalement le pylore.

Nous trouvons alors, enchâssé en quelque sorte dans l'orifice pylorique, un corps sphérique, d'un centimètre environ de diamètre, de couleur brune avec reflets verdâtres, à surface dépolie, d'aspect mûriforme ; nous reconnaissons un calcul biliaire fixé là dans une logette circulaire, sorte de rainure creusée dans la paroi pylorique même et rendue plus profonde par un repli muqueux double s'élevant d'une part entre le calcul et l'estomac et d'autre part entre le calcul et le duodénum. Le calcul présente une certaine mobilité dans sa logette ; à la partie supérieure et antérieure de l'orifice pylorique la rainure est à peine marquée et la paroi semble seulement appliquée à la surface du corps étranger sans l'enchâsser aussi étroitement qu'en arrière et en bas. Les liquides ne peuvent donc passer de l'estomac vers le duodénum qu'autour du calcul et surtout en avant.

La gêne dans la circulation des aliments de l'estomac vers l'intestin grêle nous paraît bien manifestement tenir à la présence du calcul retenu en place par le boursouflement de la muqueuse en amont et en aval.

Si nous cherchons maintenant comment ce calcul est arrivé dans la place qu'il occupe actuellement, nous rappellerons que le fond de la vésicule contenant encore un calcul, est adhérent à la paroi stomacale, qu'un trajet fistuleux va aboutir du fond de la vésicule à l'estomac et qu'il n'est séparé de la cavité stomacale que par une

mince lamelle transparente qu'une très légère pression d'un stylet mousse a suffi à rompre; une cicatrice très nette, déprimée et triangulaire marque, du côté de l'estomac, l'orifice ancien qui faisait communiquer à un moment donné la vésicule à l'estomac.

Après l'examen attentif de la pièce, il ne nous paraît donc pas douteux qu'une communication a existé entre la vésicule et l'estomac, et que un ou plusieurs calculs ont pu passer ainsi *directement de la vésicule dans l'estomac* ou dans l'anneau pylorique. Des calculs plus petits ont pu s'écouler librement par le pylore, mais l'un d'eux plus volumineux s'y est arrêté, la muqueuse s'est peu à peu gonflée autour de lui et l'a définitivement fixé dans ce point, où il ne permettait plus que le passage lent et difficile des liquides alimentaires.

Nous croyons donc pouvoir conclure que :

1° Des calculs biliaires ont pu passer directement de la vésicule dans l'estomac par une fistule cystico-stomacale ;

2° Que l'un d'eux s'est arrêté dans le pylore et en a déterminé l'obstruction presque complète.

La conduite chirurgicale qui devrait être tenue si un pareil cas se représentait, paraît d'abord assez simple : il suffirait de sectionner longitudinalement le pylore, d'extraire le corps étranger et de suturer le pylore. Mais serait-il possible d'arriver au diagnostic sans inciser l'estomac et sans pratiquer l'exploration du pylore au moyen du doigt introduit dans la cavité stomacale ? D'autre part, chez une malade cachectique et présentant manifestement un obstacle pylorique, le plus prudent serait peut-être de pratiquer d'emblée et rapidement une gastro-entérostomie.

Pour nous résumer, nous dirons donc que si on se trouve en présence d'un malade encore résistant ayant un estomac peu dilaté, il faudra ouvrir l'estomac au voisinage du pylore, l'explorer et tenter l'extraction du corps étranger avec ou sans section du pylore selon le cas ; si, au contraire, on a affaire à un malade depuis longtemps débilité et cachectique, avec un estomac très dilaté, le meilleur sera de recourir d'emblée à la gastro-entérostomie.

M. Letulle. L'obstruction pylorique me paraît due, dans ce cas, non seulement au corps étranger constitué par le calcul, mais à l'épaississement inflammatoire de l'anneau pylorique. Très souvent, à l'origine du duodénum, existe une véritable cavité, où j'ai déjà trois fois rencontré des tubercules.

Adénome des capsules surrénales.

M. WEINBERG présente un cas d'adénome double des capsules surrénales qu'il a trouvé chez un malade âgé de soixante-cinq ans, et ayant succombé à une pleuro-pneumonie droite.

Il s'agit d'adénomes graisseux, qui ont provoqué l'hypertrophie considérable de la couche pigmentaire de la substance corticale.

D'autre part, les éléments cellulaires de la substance centrale des capsules surrénales, située au-dessus et au-dessous des adénomes, sont le siège d'une prolifération intense, et se présentent sous forme de cordons pleins, s'anastomosant entre eux et séparés les uns des autres par des vaisseaux capillaires.

Radiographie d'une anomalie squelettique.

M. JEANNE montre une épreuve radiographique de la main atteinte de brachydactylie qu'il a présentée dans une séance précédente.

Tuberculose de la vessie et du rein.

M. JEANNE apporte la vessie et les reins d'un malade qui a succombé à la tuberculose pulmonaire. Il est difficile de dire quel est l'organe qui a été touché primitivement. Le rétrécissement de l'uretère gauche avait entraîné une hydronéphrose.

M. Toupet fait observer que la tuberculose rénale peut fort bien être d'origine sanguine, les deux reins étant atteints.

Ovaro-salpingite tuberculeuse.

M. FAITOUT présente des pièces de salpingo-ovarites tuberculeuses. Il s'agit d'une jeune fille de dix-huit ans entrée dans le service de M. Nélaton, pour une péritonite tuberculeuse à forme ascitique. Après évacuation par laparotomie d'une assez grande quantité de liquide péritonéal, M. Nélaton, suivant la pratique qu'il recommande, fit l'exploration du petit bassin pour savoir si les ovaires ou les trompes n'étaient pas le point de départ de la tuberculose péritonéale. Comme la séreuse abdominale, les organes étaient parsemés d'un très grand nombre de granulations de volume variable ; l'ovaire droit était complètement caséeux, les deux trompes contenaient en abondance du pus tuberculeux.

Ostéo-sarcome de la jambe.

MM. LARDENNOIS et WINTREBERT apportent la jambe d'un jeune homme de vingt ans, qui offre dans sa loge postérieure un ostéosarcome.

ÉLECTIONS.

M. Lacour est nommé membre correspondant.

Séance du 11 juin 1897.

PRÉSIDENCE DE M. LETULLE

Rein en fer à cheval, par M. Rudaux, interne des hôpitaux.

Un vieillard de 79 ans meurt à l'hôpital Beaujon de tuberculose pulmonaire.

Autopsie. — On constate que les reins sont déplacés, portés vers la ligne médiane, fusionnés par leur extrémité supérieure, ils constituent le « rein en fer à cheval » décrit par les auteurs. Les deux hiles très rapprochés donnent naissance à deux uretères qui côtoient les parties latérales de la colonne lombaire.

Kystes hydatiques multiples du poumon droit, par M. Rudaux, interne des hôpitaux.

Une femme de 52 ans entre à l'hôpital Beaujon dans le service du Dr Florand pour des douleurs dans le côté droit et de la toux, ayant débuté quelques jours auparavant ; elle meurt le lendemain de son entrée.

A l'examen de la malade on constate un abattement général, un facies cachectique avec teinte plombée, de la fièvre (39°), une haleine très fétide qui avec les symptômes physiques fait porter le diagnostic de gangrène pulmonaire. A l'auscultation on trouve à l'extrémité inférieure du poumon droit, en arrière, de la diminution du murmure vésiculaire avec quelques râles sibilants. Dans la partie supérieure du même côté et dans tout le poumon gauche la respiration est plus intense et on y entend de nombreux râles sibilants et ronflants. L'expectoration est purulente, couleur brique et d'odeur de macération anatomique.

Autopsie. — Le *poumon* droit renferme plusieurs kystes hydatiques de la grosseur d'une mandarine ; à la base deux de ceux-ci ont dû se rompre en constituant deux cavernes de la dimension d'une noix ; les parois en sont tomenteuses et la cavité renferme un liquide sanieux et fétide.

Rien dans les autres organes.

Cancer de la langue avec noyau cardiaque secondaire,
par Prosper-Emile Weil, interne des hôpitaux.

J'ai l'honneur de présenter à la Société des coupes de langue et de cœur cancéreux.

Elles proviennent d'une autopsie, pratiquée sur un malade, mort cachectique dans le service du Dr Hallopeau, d'un cancer de la langue. Ce cancer à marche plutôt lente a mis plus de deux années à évoluer.

A l'amphithéâtre, on ne trouve rien de particulier dans aucun organe si ce n'est un noyau de cancer cardiaque.

La langue n'existe plus qu'à l'état de moignon, fusionnée avec le plancher de la bouche.

Les coupes montrent que nous sommes en présence d'un épithélioma lobulé, corné, avec globes épidermiques ; elles ont été faites après inclusion à la paraffine et colorées par la thionine, l'hématéine-éosine et la safranine.

Le noyau cardiaque apparaît après ouverture du péricarde, qui ne contenait pas de liquide. Il est d'un blanc mat et a la grosseur d'une noisette. Il siège sur la face antérieure, à la base du ventricule droit, en dehors du sillon interventriculaire. Il fait une saillie très nette hors du myocarde.

Nous le sectionnons : il est macroscopiquement bien limité et n'arrive pas jusqu'à l'endocarde. Par le râclage, il donne un suc blanchâtre, miscible à l'eau.

Les coupes microscopiques montrent que ce noyau est constitué par du cancer. Celui-ci est un épithélioma lobulé, dont la constitution est analogue, sinon identique à celle du cancer lingual. Les globes épidermiques sont en effet beaucoup moins apparents. D'autre part, le stroma conjonctif de la tumeur est très peu développé ; l'élément épithélial est très abondant, formé par des cellules très irrégulières, avec protoplasma réfringent et gros noyaux, où l'on trouve des figures de karyokinèse. La limitation de la tumeur et du muscle n'est pas aussi nette que l'examen macroscopique le pouvait faire croire : à la périphérie, le tissu épithélial s'infiltre dans le myocarde, dont les cellules musculaires sont tassées, refoulées, mais non détruites.

Réflexions. — Le cancer secondaire du cœur est rare. Il peut succéder à un épithélioma cylindrique, glandulaire ou à un épithélioma pavimenteux, dont il reproduit le type avec plus ou moins de netteté.

Les voies d'invasion du néoplasme qu'on incrimine sont soit la voie lymphatique, soit la voie vasculaire sanguine. Pic et Bret (*Rev. méd.*, décembre 1891) signalent la presque absolue constance des noyaux pulmonaires, comme preuve que ce dernier mode de propagation du cancer est plus fréquemment, sinon exclusivement suivi par les cellules malades.

Lenoble est moins catégorique sur ce point (*Rev. méd.*, décembre 1896).

Toujours est-il que nous n'avons dans notre cas trouvé de noyaux secondaires ni dans le poumon, ni dans aucun autre viscère que le cœur.

Cliniquement, le cancer secondaire du cœur peut donner lieu à des symptômes très variables. Dans notre cas, il avait passé totalement inaperçu ; rien n'appelait l'attention sur lui. Ce fut l'autopsie qui le révéla.

Sclérose pulmonaire avec dilatation des bronches. — Hémoptysie mortelle, par G. Milian, interne des hôpitaux.

Le 9 *juin* 1897 mourait d'une hémoptysie foudroyante la nommée M... en traitement à l'infirmerie de l'hospice des Ménages.

C'était une femme de soixante et onze ans, couturière de sa profession ; son histoire clinique était assez complexe. En 1870, elle avait eu, pendant le siège, une « fluxion de poitrine » qui la tint au lit quatre semaines. Elle n'avait auparavant jamais fait aucune maladie. A la suite de cette « fluxion de poitrine », elle eut chaque hiver de « gros rhumes » qui pourtant n'exigeaient pas le séjour au lit. Il y a cinq ans, « son affection devint chronique », mais l'état général resta excellent.

Le 7 *décembre* 1896, cette femme entrait à l'infirmerie de l'hospice des Ménages pour une hémoptysie assez abondante ; cet accident cessa d'ailleurs rapidement par un traitement approprié. Dans les jours qui suivirent, elle fit quelques poussées fébriles au voisinage de 39°. Ces accès disparurent et en février furent remplacés par une fièvre légère à type intermittent quotidien qui dura jusqu'à la fin de la maladie. Le matin, au réveil, la malade avait 37° et le soir, quoique couchée toute la journée, elle avait 38°, quelquefois 38°2 ou 38°4.

Les symptômes fonctionnels consistaient en une toux fatigante, souvent quinteuse, accompagnée d'une expectoration assez abondante.

La malade empl issait chaque jour le quart d'un crachoir et ses crachats étaient purulents, nummulaires, souvent striés ou même entièrement composés de sang; il se produisait même parfois de petites hémoptysies ; l'expectoration avait une odeur fade non fétide et existait de préférence le matin. Enfin, la malade éprouvait de vives douleurs, des points très pénibles dans la région thoracique supérieure droite.

L'examen objectif donnait les résultats suivants : à la vue, du côté gauche, la poitrine était bombée; à droite, au contraire, il y avait une légère rétraction de la paroi.

L'auscultation révélait à gauche un emphysème marqué dans toute la hauteur et des sous-crépitants à la base sans modification de la sonorité à ce niveau.

A droite, en avant, il existait sous la clavicule une matité de plomb

et la percussion y était très douloureuse. On entendait là une grosse bouffée de râles très fins apparaissant à la fin de l'inspiration et à la fin de l'expiration.

A part leur présence aux deux temps de la respiration, on eût dit des râles crépitants. Ils persistèrent tant que la malade fut soumise à notre examen. En arrière au sommet existaient des signes cavitaires évidents: matité, souffle tubaire, bronchophonie, gargouillement.

En présence de ces symptômes, le diagnostic posé tout d'abord fut celui de tuberculose pulmonaire chronique commune à évolution lente.

Cependant, l'absence de bacille : tuberculeux dans les crachats (examen pratiqué plusieurs fois à des intervalles assez éloignés), la longue durée de l'affection, la conservation de l'état général, le facies excellent, l'absence d'amaigrissement, l'absence de troubles dyspeptiques, l'uniformité de la température sans ces poussées fébriles si fréquentes dans la tuberculose, firent répudier ce diagnostic pour celui de sclérose pulmonaire avec dilatation des bronches. La limitation exacte des lésions au sommet droit alors que le début par le sommet gauche est la règle dans la tuberculose rendait encore vraisemblable cette hypothèse.

On traita la malade par des lavements créosotés.

Vers la fin de mai et au commencement de juin la malade eut à plusieurs reprises de petites hémoptysies qu'on traita par des injections d'ergotine.

Le 9 *juin* elle mourut à 9 heures du matin étouffée par une violente hémoptysie, alors que rien ne faisait prévoir un dénouement aussi proche.

Autopsie, pratiquée le 11 juin par M. Chevallier, interne du service.

Le *cœur* était normal. L'*aorte* présentait quelques plaques d'athérome.

Le *foie*, la *rate* étaient normaux sans cirrhose.

Les *reins* ne présentaient pas d'altération appréciable à l'œil nu à part un certain degré de congestion.

Le *tube digestif* était sain.

Restaient les *poumons* que nous présentons à la Société.

Comme on le voit, le *poumon gauche* est emphysémateux dans toute sa hauteur. Il n'y a pas le moindre tubercule à son sommet. Par la pression, on fait sourdre des orifices des bronches, au niveau de la base, du pus jaune verdâtre. Le parenchyme lui-même est intact. Il s'agit donc là de bronchite.

Le *poumon droit* était extrêmement adhérent à la paroi thoracique au niveau de son sommet ; la symphyse pleuro-pariétale y était si épaisse que la coque périphérique du sommet du poumon resta fixée à la paroi au niveau de l'angle postérieur des côtes. Extrait de la cavité thoracique, on voit que la sclérose porte uniquement mais en totalité sur le lobe supérieur. Les deux autres lobes sont intacts.

Ce lobe supérieur est recouvert d'une couche de plèvre épaissie, de 2 millimètres environ, blanche, luisante, presque cartilagineuse. Après décortication, ou dans les points non symphysés, la surface du lobe apparait de teinte ardoisée, avec traînées blanches limitant les

lobules ; le tout est dur, très résistant au doigt, et plonge au fond de l'eau. A la coupe, on retrouve ces deux colorations ; fond ardoisé parcouru de bandes scléreuses blanches. Mais en plus on voit un grand nombre de trous donnant l'aspect classique du fromage de gruyère ou de la pierre vermoulue. Ces trous sont les lumières des bronches dilatées. Celles-ci ont elles-mêmes une paroi extrêmement épaisse et les dimensions respectives de la lumière et de la paroi apparaissent sur la coupe perpendiculaire à l'axe comme sensiblement égales.

Il existe quelques dilatations ampullaires à paroi lisse, mais surtout une dilatation cylindrique uniforme de tout le système des bronches.

Malgré une dissection attentive, il nous fut impossible de découvrir l'anévrysme cause de l'hémoptysie. On ne voyait pas le moindre tubercule dans ce sommet sclérosé.

Les ganglions trachéo-bronchiques n'étaient pas hypertrophiés mais extrêmement anthracosiques.

Réflexions. — Les cas de sclérose broncho-pulmonaire avec dilatation des bronches ne sont pas très fréquents. Les cas d'hémoptysie mortelle au cours de cette affection le sont encore moins. Hanot et Gilbert, Cornil et Jocqs en ont cependant rapporté des exemples.

Il est intéressant de remarquer que dans notre observation le diagnostic exact avait été porté du vivant de la malade. On s'était appuyé sur les signes suivants pour la différencier de la tuberculose : absence de bacilles de Koch dans les crachats, conservation du bon état général sans amaigrissement ni troubles dyspeptiques, uniformité de la température, longue durée de l'affection, localisation des signes au sommet droit alors que la tuberculose débute, dans l'immense majorité des cas, par le sommet gauche.

L'origine de l'affection paraît être dans cette « fluxion de poitrine » développée 27 ans auparavant. Peut-être faut-il incriminer une broncho-pneumonie tuberculeuse ayant évolué spontanément vers la guérison. L'examen histologique pourra, sans doute, nous renseigner à cet égard ; il sera publié ultérieurement.

M. Letulle fait remarquer que, à en juger d'après l'aspect, cette sclérose du sommet avec excavations semble être de nature tuberculeuse, et qu'un examen histologique est indispensable pour résoudre la question.

Deux cas de molluscum pendulum, par A. TERMET, interne des hôpitaux.

I. — La nommée M... Rose, âgée de 49 ans, garde-barrière à Mayenne, entre le 29 mai 1897 à l'hôpital Beaujon dans le service du Dr Lucas-Championnière pour se faire débarrasser d'un volumineux molluscum de la cuisse gauche.

La tumeur avait débuté une trentaine d'années auparavant par un petit bouton situé sur la face externe de la cuisse, à l'union du tiers supérieur avec les deux tiers inférieurs. Le bouton grossit peu à peu, lentement, n'occasionnant ni douleur ni gêne. Plus tard la tumeur se mit à grossir plus rapidement et, il y a deux ans, elle avait acquis un volume moitié moindre que le volume actuel. Elle avait donc fait de rapides progrès dans ces deux dernières années, mais sans que la malade s'en inquiétât, à cause de l'absence totale de douleur.

Cependant dans ces derniers temps la tumeur par ses grandes dimensions et son poids était devenue insupportable, elle occasionnait en outre une certaine fatigue dans la jambe gauche par suite des tiraillements qu'elle déterminait.

On constate à l'entrée de la malade, à la région précitée, la présence d'une masse grosse comme une tête d'enfant, arrondie, légèrement ovoïde, reliée à la cuisse par un pédicule de 10 centimètres environ de largeur dans le plan vertical.

La surface externe de la tumeur est lisse. La peau y présente son aspect normal, mais elle est sillonnée par de gros troncs veineux qui paraissent en certains points se terminer en cul-de-sac.

Sa consistance est irrégulière. Dans la majeure partie de la tumeur elle est molle, rappelant celle du lipome. En certains points, principalement vers sa région antéro-inférieure, elle présente des masses dures de consistance fibreuse.

Le 1er juin, ablation de la tumeur. Le pédicule est très vasculaire dans ses parties périphériques. Vers le centre, se trouve un prolongement lipomateux s'enfonçant dans les téguments presque jusqu'au contact de l'aponévrose. La masse, facilement extirpée, pèse 1340 grammes. Hémostase et sutures au crin de Florence.

A la coupe, la tumeur apparait constituée par des masses plus ou moins distinctes les unes des autres de tissu lipomateux, circonscrites et reliées entre elles par des tractus fibreux, durs, assez nombreux, et dont le développement, plus grand en certains points, a donné lieu à ces amas de tissu fibreux, perçus à la palpation de la tumeur comme des noyaux indurés noyés dans sa masse.

II. — La nommée W... Adèle, âgée de 42 ans, domestique, entre le même jour, dans le même service, pour une affection analogue, mais à un degré beaucoup moindre de développement.

Elle a un petit molluscum du volume d'une mandarine environ, situé à la partie supéro-interne de la cuisse gauche, à environ 3 travers de doigt au-dessous de la grande lèvre.

La tumeur avait débuté dix ans auparavant par un petit noyau induré perçu sous la peau, de la grosseur d'une noisette, mais ne faisant aucune saillie. L'évolution, pendant les quatre premières an-

nées, en a été lente, mais depuis dix ans, elle s'est développée plus rapidement, jusqu'à atteindre le volume actuel. Elle a été traitée il y a 7 ou 8 ans par des pointes de feu et de la teinture d'iode en applications.

Actuellement c'est une petite masse arrondie, légèrement pédiculée, molle à la palpation avec quelques points plus indurés, peu douloureuse à la pression, indolore spontanément, quoique, de temps en temps, surtout au moment des règles, elle ait été le siège d'élancements s'irradiant dans tout le membre inférieur, assez pénibles pour que la malade désire s'en faire débarrasser.

Elle est opérée le 1er juin. Comme pour la précédente tumeur, il y a un prolongement lipomateux s'avançant jusqu'au contact du muscle. A la coupe sa structure est identiquement la même que celle de la précédente tumeur.

Réflexions. — Nous avons présenté la première de ces pièces, à cause du volume relativement énorme qu'elle présente. Il existe des exemples de tumeurs de ce genre aussi grosses et même beaucoup plus volumineuses, mais il n'en est pas moins vrai qu'il est assez rare d'observer des tumeurs de ce volume. On conçoit mal la patience des sujets à supporter la présence de pareilles masses, gênantes à coup sûr par leur poids et leur volume. La plupart du temps d'ailleurs, les malades se préoccupent plus tôt de la présence de ces tumeurs et se font opérer alors qu'elles sont loin d'avoir acquis un pareil développement, comme notre seconde malade par exemple. Cette indifférence des malades est certainement due à l'absence totale de douleur pendant l'évolution de ce genre de tumeurs ; ils n'arrivent à s'en préoccuper que lorsque la gêne est devenue considérable, soit à cause du poids ou du volume des tumeurs, soit à cause de leur siège. La première de nos malades, outre que sa tumeur était moins douloureuse, a pu à cause de son siège la tolérer plus longtemps que la seconde, que la présence de cette petite masse à la partie interne et supérieure de la cuisse gênait du reste un peu dans les mouvements de la marche.

Les cas analogues à celui de cette dernière malade sont très fréquents, et nous ne l'avons rapporté qu'à cause de la grande similitude dans l'histoire de l'évolution de ces deux tumeurs, et à cause de l'identité complète de leur structure, malgré l'énorme différence de leur volume. On remarquera également que ces deux tumeurs, toutes proportions gardées, présentaient le même prolongement lipomateux intra-pédiculaire, s'étendant jusqu'au voisinage immédiat des parties profondes.

Épithélioma primitif de l'ampoule de Vater,

par MM. A. Thomas et Noica.

Depuis la communication de Hanot au congrès de Carthage, plusieurs observations avec autopsie de cancer de l'ampoule de Vater ont été rapportées, entre autres celle de Rendu (*Société médicale des hôpitaux*, 1896) et celle de Durand-Fardel (*Presse médicale*, 17 juin 1896). Dans l'observation de Durand-Fardel, il ne s'agissait pas, à proprement parler, d'un cancer de l'ampoule de Vater, mais d'un cancer développé dans le segment inférieur du canal cholédoque : dans les observations de Hanot et de Rendu, l'épithélioma semble s'être développé au niveau même de l'ampoule de Vater, et ces deux cas méritent bien la dénomination de cancer primitif de l'ampoule de Vater (cancer du pylore pancréatico-biliaire de Hanot.

L'observation que nous rapportons présente d'assez grandes analogies avec celles de Hanot et de Rendu : elle en diffère quelque peu au point de vue clinique.

Observation (recueillie dans le service de M. le Dr Dejerine à la Salpêtrière). — L. U..., âgée de 73 ans, ne présente rien de particulier dans ses antécédents héréditaires. Mariée à 25 ans, elle a eu 5 enfants, dont 4 sont morts en bas âge ; le cinquième est mort à 45 ans de tuberculose pulmonaire. Quelque temps après son mariage, elle fut atteinte d'un ictère qui disparut assez rapidement. Depuis 30 ans, elle souffre de douleurs rhumatismales dans toutes les articulations. Actuellement on ne constate que des nodosités des articulations digitales : les autres articulations ne sont pas déformées et se meuvent facilement.

La maladie actuelle semble remonter au mois de mai 1896. A cette époque, la malade sentit ses forces diminuer, elle n'avait plus d'appétit, le ventre se ballonnait et devenait douloureux après les repas : les digestions étaient lentes et pénibles, mais jamais de vomissements. Elle entre à l'infirmerie de la Salpêtrière le 25 juin 1896. A l'examen de la malade, on ne découvre que peu de chose : l'hypochondre droit est un peu douloureux à la pression, l'estomac est dilaté ; à l'auscultation un léger degré de bronchite chronique. Rien à l'examen du cœur et des reins : pas d'albumine dans les urines. Le pouls est régulier, les artères un peu dures. Température normale. Dès son entrée à l'infirmerie, on la soumet au régime lacté. Malgré le régime, les troubles gastriques persistent ; l'anorexie est plus prononcée, elle a même un dégoût très vif pour les aliments : mais pas de vomissements ; constipation opiniâtre. Cet état a persisté jusqu'au commencement du mois de septembre ; pendant cette période l'amaigrissement s'est accentué.

Dès les premiers jours du mois de septembre, elle se plaint de

démangeaisons sur tout le corps, les conjonctives présentent une teinte subictérique ; quelques jours après on constate un ictère généralisé très intense, les matières sont décolorées, les urines peu abondantes, d'une coloration foncée et verdâtre, elles contiennent une grande quantité de pigments biliaires. On continue le régime lacté, le lait étant l'aliment pour lequel son dégoût soit le moins prononcé; deux ou trois fois par semaine, on lui donne du calomel à très petite dose. La douleur de l'hypochondre droit est plus vive, le foie est gros et déborde les fausses côtes ; l'examen des urines décèle tous les jours la présence d'une très faible quantité d'albumine et des pigments biliaires en très forte proportion. Les matières sont toujours décolorées.

Deux ou trois fois on lui a fait prendre 150 grammes de sirop de sucre à jeun le matin. Les urines recueillies toutes les heures, pendant les premières heures après l'ingestion, ne contenaient pas de sucre.

Vers le 15 novembre, l'état s'aggrave, la malade perd ses urines et ses matières, la diarrhée est continuelle, l'œdème apparaît aux chevilles, puis se généralise aux membres inférieurs, l'émaciation est extrême, le dégoût des aliments s'accuse et elle refuse le lait. Plusieurs fois elle a des accès de fièvre, débutant par des frissons violents et se terminant par une sudation abondante ; la cachexie est extrême. Malgré cela, elle se maintient jusqu'au 23 décembre, elle succombe après 24 heures de délire.

En résumé la marche de la maladie a été progressive, il n'y a pas eu d'intermittences dans son évolution.

Autopsie. — Le *cœur* et les *poumons*, les *reins* ne présentent rien de particulier à signaler. La *rate* est volumineuse et résistante, elle pèse 400 grammes. Le péritoine est sain et ne contient pas de liquide ascitique.

Le *foie*, volumineux, déborde les fausses côtes de trois travers de doigt, il pèse 2300 grammes. La capsule de Glisson est épaissie, particulièrement sur la face diaphragmatique du lobe gauche, où on constate une plaque fibreuse de cinq centimètres de diamètre, irrégulière, sur laquelle se détachent quelques granulations variant de la grosseur d'un pois à celle d'un grain de millet. A la coupe, la substance hépatique est jaune verdâtre, molle et laisse sourdre à la pression un liquide séro-purulent très abondant.

La vésicule biliaire de coloration blanchâtre est très distendue et remplie aussi par un liquide séro-purulent.

Le *pancréas* est d'apparence normale.

Les *canaux cystique* et *cholédoque* sont extrêmement distendus. Le canal cystique mesure 4 centimètres de long et 12 millimètres de circonférence ; le canal cholédoque est accompagné par un chapelet de ganglions lymphatiques assez volumineux, variant de la dimension d'un pois à celle d'une petite olive, un peu au-dessus de l'embouchure du canal cholédoque dans le duodénum, ils entourent le canal cholédoque et le compriment.

A l'ouverture du *duodénum*, la muqueuse de l'intestin est rouge et congestionnée ; l'ampoule de Vater a disparu pour faire place à une plaque indurée de 2 centimètres de diamètre environ, à limites nettes, tranchant par sa coloration gris blanchâtre sur le reste de

la muqueuse ; cette plaque fait saillie du côté de l'intestin ; la partie centrale est déprimée en entonnoir ; mais, sur la pièce fraîche, il est impossible d'introduire un stylet du canal cholédoque dans l'intestin ou de l'intestin dans le canal cholédoque. Après durcissement de la pièce, le trajet du canal cholédoque à travers la paroi intestinale a été retrouvé : il permettait à peine l'introduction d'un fin stylet. L'embouchure du canal de Wirsung n'a pu être retrouvée.

Examen histologique. — Nous ne rapportons ici que l'examen du duodénum, des ganglions et du foie : les autres organes n'ayant rien présenté de spécial.

Sur les coupes, la plaque indurée signalée précédemment à la place de l'ampoule de Vater, siège bien à ce niveau. A sa surface, la muqueuse est très épaissie : le tissu conjonctif forme de larges bandes d'éléments fibrocellulaires entre lesquelles on découvre des longs boyaux d'éléments épithéliaux ; en certains endroits les éléments épithéliaux sont moins nombreux et contenus dans de véritables alvéoles dont les parois sont formées par des faisceaux de tissu conjonctif entrecroisés. Il n'y a donc aucun doute sur la nature cancéreuse de la tumeur. Le néoplasme s'infiltre dans la sous-muqueuse et dans la tunique musculaire, principalement dans la couche transversale où les fibres musculaires lisses sont dissociées par les éléments épithéliaux.

Au niveau même de la tumeur, il n'y a pas trace de glandes, mais au point même où la muqueuse de l'ampoule de Vater se continue avec la muqueuse du canal cholédoque, on voit de nombreux plans de cellules épithéliales polyédriques et cylindriques se continuer d'une part avec le revêtement épithélial de la muqueuse et plonger profondément d'autre part dans la profondeur de la muqueuse qui tapisse l'ampoule de Vater.

Les éléments épithéliaux sont généralement de forme polyédrique, en quelques points très rares, ils sont nettement cylindriques.

Le néoplasme s'arrête brusquement à la limite du canal cholédoque ; du côté de l'intestin, il s'infiltre très légèrement dans la muqueuse et dans les tuniques musculaires, mais sans s'étendre très loin.

Au niveau de l'ampoule de Vater, on constate encore des lésions d'inflammation, infiltration embryonnaire, etc.

L'examen de plusieurs ganglions a été pratiqué. Dans le ganglion le plus gros et le plus proche de l'ampoule de Vater, il existe une infiltration très nette de cellules épithéliales, plus des lésions d'inflammation : sur les autres ganglions, ces dernières seules ont pu être retrouvées.

Le foie présente sur les coupes les lésions caractéristiques de l'angiocholite et de la péri-angiocholite suppurée, avec infiltration biliaire des cellules hépatiques.

Le *pancréas* ne présente pas de lésions très nettes : le tissu interstitiel est un peu plus développé que normalement.

En résumé, il s'agit d'un épithélioma cylindrique qui s'est développé dans l'ampoule même de Vater aux dépens de l'épithélium de revêtement, et qui s'est transformé par la suite en carcinome. Il en est résulté une oblitération du canal

cholédoque qui a déterminé une rétention biliaire avec lésions des voies biliaires intra et extra-hépatiques : angiocholite et péri-angiocholite.

La maladie a débuté à un âge avancé (73 ans) et a suivi une marche progressive sans arrêt ; elle s'est manifestée cliniquement par de l'anorexie, de l'ictère, une douleur à la pression dans l'hypochondre droit, par une évolution assez rapide. La mort est due aux complications hépatiques.

Contrairement à ce qui a été signalé dans les observations de Hanot, Rendu et Durand-Fardel, l'ictère s'est graduellement accentué, sans intermittence.

Lymphosarcome du tibia, succédant à une ancienne lésion osseuse probablement tuberculeuse, par M. Ombredanne, interne des hôpitaux.

La pièce que j'ai l'honneur de présenter à la Société provient d'un malade opéré dans le service de M. Nélaton à l'hôpital St-Louis.

Cet homme, aujourd'hui âgé de 35 ans, n'a pas de tare héréditaire, pas d'antécédents personnels à signaler. Il y a 15 ans, en 1882, il commença à souffrir dans la jambe gauche. Au bout de 15 jours environ, la peau rougit, puis s'abcéda une dizaine de jours après. Bientôt 7 ou 8 orifices se constituèrent, par où sortait une sanie sanguinolente. Deux ans après, des fragments osseux furent éliminés.

L'année suivante, 1885, la suppuration persistant, M. Delens à l'hôpital St-Antoine évida le tibia.

Depuis cette époque, la perte de substance ne s'est jamais comblée. Les téguments ont toujours présenté une ulcération plus ou moins étendue autour de l'évidement osseux.

Il y a 6 mois, le malade entre dans le service de M. Tennesson, à l'hôpital St-Louis. C'est il y a 15 jours que le malade est adressé à M. Nélaton pour être opéré. Au milieu d'une vaste ulcération bourgeonnante et irrégulière apparaît une sorte de champignon du volume d'une noix, pédiculé, qui semble nettement avoir son point d'implantation dans le canal médullaire. On porte le diagnostic de sarcome, et le malade est amputé au 1/3 supérieur de la jambe.

L'os, scié au niveau du néoplasme, est considérablement augmenté de volume. La cavité médullaire a disparu, et la colonne osseuse, compacte, éburnée, présente seulement un petit canal dans lequel s'implante la tumeur.

L'examen histologique a été fait par M. Leredde, chef de laboratoire de M. Tennesson.

Examen histologique. — La tumeur est formée en majeure partie de petites cellules à noyau généralement arrondi, prenant fortement les matières colorantes, quelquefois, coloré par la thionine, il paraît irrégulier et offre des prolongements, des expansions effilées. Dans les régions centrales où l'infiltration cellulaire est beaucoup moins serrée, on rencontre les mêmes éléments et en assez grand nombre des

leucocytes polynucléaires ; leur présence est-elle due à une infection ? on ne réussit pas à colorer de microbes dans la tumeur.

En dehors des éléments cellulaires qui ont été décrits, le caractère principal de la tumeur est dû à des fibres minces très allongées, rangées parallèlement les unes aux autres en longues travées ; il est plus difficile de voir les fibres du réticulum qui divisent ces travées ; quand on les constate, on les trouve en général obliques aux précédentes, de sorte que les mailles du réticulum sont allongées. Parfois des globules rouges rangés régulièrement sont compris dans un vaisseau embryonnaire dont la paroi est formée par les fibres du réticulum. La tumeur a du reste une vascularité extrême, et en de nombreux points on constate des hémorrhagies.

Les altérations des vaisseaux de calibre qu'on observe dans la tumeur sont des plus nettes, jamais la paroi n'est dense, elle est formée de fibres dissociées entre lesquelles on trouve des globules rouges et les éléments cellulaires arrondis de la tumeur.

Le diagnostic de lymphosarcome peut être porté sans réserves.

C'est l'apparition d'un lymphosarcome sur un point atteint depuis 17 ans d'ostéite probablement tuberculeuse qui nous a paru intéressante à signaler à la Société.

Hémorrhagie cérébrale limitée à la couche optique. — Mort. — Autopsie, par Georges Rosenthal, interne des hôpitaux.

La nommée B... Marie, âgée de 65 ans, est entrée le 17 avril, salle Laënnec, dans le service de M. le professeur Jaccoud.

Elle a fait un premier séjour à la Pitié d'où elle est sortie le 28 avril.

Son père et sa mère sont morts dans un âge avancé.

Personnellement elle a toujours eu une bonne santé. Dans les derniers temps, elle est tombée dans une grande misère et c'est aux privations qu'elle rapporte les troubles nerveux pour lesquels elle entre à l'hôpital. Sensations de fatigue, crises de larmes.

Il faut ajouter que la malade, qui a été longtemps marchande de vins, a fait des excès notables de boissons.

En l'examinant on constate une diminution considérable de l'acuité visuelle, surtout marquée à droite et une anesthésie sensitive sensorielle du côté droit. La piqûre à l'épingle, le bruit de la montre, le goût de la quinine ne sont pas perçus à droite.

Il n'existe aucun signe pouvant faire songer à une affection organique du système nerveux. Les réflexes, tant ceux du genou que de la pupille, sont normaux ; la station verticale est possible. Il n'y a ni céphalalgie ni vomissements.

La malade quitte le service le 28 avril.

Elle nous est ramenée le 12 mai, dans un état ressemblant au coma et qu'on peut décrire en disant que la malade est réduite à la vie végétative.

Il n'y a aucune paralysie localisée et la malade effectue dans son lit les mouvements ordinaires.

Cependant quand on soulève les bras ou les jambes ils retombent sans résistance. La figure est sans expression, les yeux sont le plus souvent demi-clos. Le bas de la figure est immobile. Les sensibilités sont amoindries, mais conservées. Les réflexes existent comme à son premier séjour.

La vue paraît presque abolie.

La malade reste pendant la fin du mois de mai dans un état de torpeur. Elle ne reconnaît personne, pas même ses parents qui viennent la voir.

Il faut lui porter le verre à la bouche pour qu'elle boive. Elle boit alors facilement. Il est impossible de lui tirer une parole.

Cet état végétatif dure jusqu'au 30 mai, où on constate à l'auscultation jusqu'alors négative des râles sous-crépitants disséminés dans les deux bases.

En même temps la fièvre s'allume, elle monte progressivement, en offrant cette particularité de présenter son maximum thermique le matin.

Malgré le traitement institué, les râles s'accumulent aux deux bases et la malade s'éteint dans la torpeur le 2 juin.

Autopsie, pratiquée le 3 juin. — L'examen des *poumons* montre une congestion intense des deux poumons qui sont gorgés de sang.

Le tissu pulmonaire crépite néanmoins sous le doigt et surnage absolument sur l'eau. L'examen du *cœur* est négatif.

Le *foie* est assez petit, 1150 grammes. Les reins nous montrent l'atrophie sénile de la substance corticale.

A l'examen du *cerveau*, on constate tout d'abord que les artères de la base sont dures et peu souples. Il n'y a ni congestion, ni ramollissement périphérique.

Les coupes de Pitres du côté droit ne montrent aucune lésion.

Du côté gauche en pratiquant la coupe de Brissaud, on constate que la couche optique est détruite par une hémorrhagie limitée à ce noyau, laissant au-dessous les ventricules, séparés par une couche mince de tissu nerveux et la capsule interne, dont seule l'extrémité lenticulo-optique est touchée.

Le foyer est récent, car les caillots sont mous, non rétractés, les parois ne sont pas pigmentées ; et en lavant légèrement le foyer, on voit au milieu des caillots flotter des débris de substance nerveuse adhérant aux anfractuosités de la paroi.

Il nous a paru intéressant de présenter une hémorrhagie cérébrale ainsi limitée à un noyau central de l'encéphale.

Corps étranger (épingle à cheveux) du rectum. — Ablation. — Guérison, par le Dr Maurice Péraire.

La nommée Yvonne L..., âgée de 8 ans, se présente le 31 mai 1897, à l'hôpital Bichat, service de la consultation de chirurgie.

Elle est envoyée par un médecin de son quartier, le Dr Renard, avec le diagnostic de corps étranger du rectum.

Ce médecin a tenté infructueusement d'extraire ce corps étranger et ses tentatives ont duré vingt minutes. Il est facile de s'en rendre

compte à la vue de la muqueuse rectale qui est rouge, enflammée, excoriée à certains endroits, sanguinolente.

Les parents de la malade se sont aperçus de l'accident produit chez l'enfant en remarquant qu'elle avait de la gêne de la marche et ne pouvait supporter la station assise. L'enfant finit par avouer qu'elle s'était enfoncé elle-même dans le rectum une épingle à cheveux depuis vingt-quatre heures.

Cette enfant n'est pas plus développée que les enfants de son âge. Elle est nerveuse, impressionnable. Elle passe toutes les journées dans une école religieuse et ne rentre que le soir chez son père et sa mère.

Elle a une sœur âgée de 10 ans et un frère âgé de 12 ans.

A l'hôpital, après un lavage du rectum à l'eau boriquée, on anesthésie la muqueuse rectale avec de la cocaïne ; mais comme l'enfant s'agite on pratique la narcose complète au bromure d'éthyle.

Le doigt enfoncé sent le corps étranger haut placé.

Il est impossible de le ramener sans se servir d'une pince de Lister. Celle-ci accroche le corps étranger qui résiste, fixé qu'il est dans la cloison recto-vaginale.

Il faut le faire basculer et il est facile de reconnaître alors que le corps étranger a été enfoncé par son extrémité mousse.

L'épingle à cheveux présente une coudure sur une de ses branches, ainsi qu'on peut s'en rendre compte.

On ordonne à la petite malade de grands lavages et injections rectales à l'eau boriquée.

Vue les jours suivants, la guérison est complète. Il y a eu un écoulement séro-sanguinolent pendant quelques jours, puis tout est rentré dans l'ordre.

Je rapproche de cette observation un cas de corps étranger de la vessie que j'ai eu l'occasion d'observer en 1886, à l'hôpital Beaujon, dans le service du Dr Léon Labbé. Il s'agissait aussi d'une petite fille âgée d'une douzaine d'années. Le corps étranger qui était aussi une épingle à cheveux avait perforé le vagin, et pour l'extraire par la cavité vaginale, je dus agrandir l'orifice à travers lequel l'épingle faisait saillie dans le vagin. Celle-ci avait séjourné dans la vessie pendant un mois et était recouverte de concrétions phosphatiques.

La malade guérit très bien sans fistule vésico-vaginale.

M. Péraire présente une **tumeur kystique du sein** enlevée la veille à l'hôpital.

L'examen bactériologique du liquide contenu dans les kystes, ainsi que le résultat des inoculations aux animaux et l'examen histologique de la tumeur seront donnés ultérieurement.

Deux pièces d'ankylose du coude. — Diminution du diamètre transversal des os, par le Dr A. Jeanne.

I. — Homme de 45 ans. Trouvaille d'autopsie. Ankylose osseuse du coude gauche à 120° environ, centrale et périphérique, mais non totale, de l'humérus avec le cubitus ; le radius est libre.

La partie inférieure de l'humérus est épaissie, le cylindre articu-

laire a disparu et la cavité sigmoïde cubitale déformée, comblée, ne forme plus qu'une masse, creusée par places, avec ce qui a été la trochlée. La cavité olécrânienne est conservée.

Du côté externe, bien que le radius ne soit pas soudé à l'humérus, leur articulation présente de notables déformations ; il n'y a plus d'épicondyle, plus de cartilage et le condyle est remplacé par une sorte de petit pivot irrégulier qui correspond à un enfoncement brusque de la capsule radiale. L'articulation radio-cubitale a perdu également son cartilage et la lame compacte sous-jacente du radius a disparu.

Ces lésions paraissent résulter de l'évolution spontanée d'une tuberculose du coude à terminaison favorable. Il y avait en effet sur les parties latérales de la région des cicatrices cutanées, bleuâtres, adhérentes, témoignage d'anciennes fistules.

Fig. 1. — Vue par son côté interne.

Vo. — Voûte osseuse rétro-articulaire.
M. — Massif s'élevant de la cavité sigmoïde pour se fusionner avec le reste de la trochlée humérale.

II. — Cette seconde pièce est encore un coude gauche, celui d'un homme de 40 ans dont je n'ai pas davantage l'histoire clinique. L'ankylose qui s'est faite à angle droit n'est pas osseuse, mais les trois os sont unis d'une façon extrêmement serrée par une véritable *synarthrose*, ce qui avait fait supposer l'ankylose osseuse avant le détachement des parties molles ; ils étaient entourés d'ailleurs de tous côtés d'un tissu fibreux très dense.

La trochlée de l'humérus a disparu et l'extrémité inférieure de cet os se bifurque en deux branches osseuses ; la branche interne irrégulière, couverte d'aspérités, vestige de l'épitrochlée, s'appuie sur le fond de la cavité sigmoïde, amincie, creusée, à part une saillie centrale qui se porte à la rencontre de la saillie humérale.

La branche externe est une large lame osseuse, aplatie transversalement, de forme quadrilatère et qui s'excave en dedans pour abriter et loger la partie supérieure du radius. De ses quatre bords, l'antérieur et l'inférieur sont libres, le supérieur et le bord adhèrent à l'humérus, le postérieur est remarquable en ce qu'il s'articule par une suture légèrement dentée sur une longueur de plus de trois centimètres, avec une autre lame osseuse qui vient, elle, du bord interne de l'olécrane. Ces deux lames forment à la partie postérieure de l'articulation une voûte osseuse séparée par une sorte de petit tunnel, admettant presque le doigt, des extrémités humérales et radiales. La tête du radius est complètement détruite, et c'est le col très réduit qui s'articule avec la face interne de la lame quadrilatère humérale.

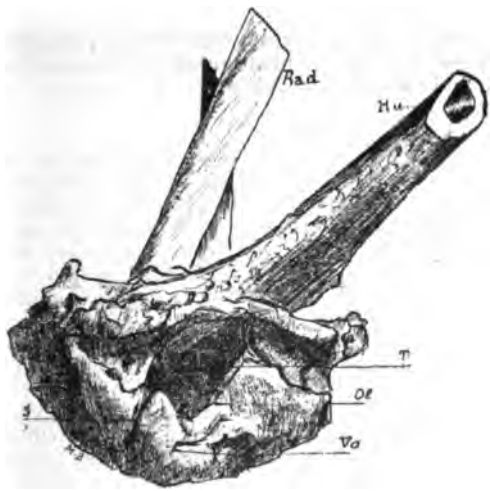

Fig. 2. — Vue d'en haut et d'arrière.

S. — Sillon d'amphiarthrose entre la demi-voûte humérale et la demi-voûte olécranienne.
T. — Tunnel en avant de la voûte osseuse.
Ol. — Olécrane.
Vo. — Voûte osseuse mi-olécranienne, mi-humérale.

Toute la pièce et surtout l'humérus, irrégulier, raboteux, témoigne d'une prolifération active du périoste.

Enfin une déformation des trois os me paraît devoir être signalée. En général les ankyloses sont suivies de changement dans la forme des os articulaires ; c'est ainsi qu'au genou il y a allongement antéro-postérieur des condyles fémoraux. Eh bien ici, comme dans la pièce précédente où la déformation est d'ailleurs moins accentuée, il y a *un rétrécissement transversal* considérable des os.

La coupe de l'humérus au tiers inférieur qui a normalement la

forme d'un *triangle à grand côté latéral*, a ici la forme d'un *ovale* à grand axe antéro-postérieur (voir les figures).

Le cubitus qui sur une coupe a normalement la forme d'un triangle à sommet interne, est ici une mince *lame* à cavité médullaire très réduite. Enfin à la place de sa face antérieure le *radius offre une crête mousse.*

Telle est cette déformation curieuse. Est-elle le résultat d'une évolution purement spontanée de la tuberculose ? C'est probable. Et sur cette pièce, comme sur la précédente, il y avait sur les côtés des cicatrices adhérentes d'anciennes fistules, mais pas trace d'intervention chirurgicale à la face postérieure de l'articulation, face par laquelle on l'aborde habituellement.

De l'élimination du pigment noir dans la maladie bronzée, au sujet d'un cas de pigmentation des ganglions lymphatiques chez un addisonien, par J. Castaigne, interne des hôpitaux.

J'ai l'honneur de présenter à la Société anatomique des coupes de ganglions lymphatiques recueillis à l'autopsie d'un addisonien.

L'*examen clinique* du malade a été forcément incomplet en raison du peu de temps que le malade a passé dans le service. En effet il était absolument dans le coma, lors de son entrée, le dimanche matin, à l'hôpital Tenon dans le service du Dr Achard et il mourut le soir même sans qu'on ait pu avoir aucun renseignement précis sur l'évolution de sa maladie.

Le *diagnostic* cependant n'était pas douteux, le malade présentait une maladie d'Addison absolument caractéristique. Un seul point nous avait frappé d'une façon spéciale, c'est l'intensité de la pigmentation de la peau et des muqueuses. Le malade n'était pas seulement bronzé, il était véritablement nègre, et cette teinte si foncée n'aurait, d'après les renseignements donnés par ses voisins, débuté que depuis deux ans. Du reste la mélanodermie aurait été le seul signe de sa maladie qui ne l'aurait jamais forcé à interrompre son travail avant les accidents terminaux ayant entraîné sa mort. Ces accidents terminaux semblent du reste avoir été dus à une autre cause qu'à la maladie bronzée, le malade serait tombé brusquement en traversant la rue et il n'aurait pas pu se relever ; quelques heures après on nous l'amena à l'hôpital absolument comateux et il mourut le jour même.

En somme on se trouvait en présence d'une paraplégie brusque survenue chez un addisonien et rapidement suivie de coma et de la mort du malade.

L'autopsie vint nous montrer la cause de la paraplégie brusque qui était due à un mal de Pott latent jusqu'au dernier moment ; un abcès par congestion siégeait au niveau du corps de la septième dorsale qui s'était complètement effondrée et avait entraîné la compression de la moelle.

Le diagnostic de maladie d'Addison fut confirmé par l'*examen des capsules surrénales* qui pesaient chacune 40 grammes et qui étaient transformées en véritable tissu tuberculeux caséeux dans la plus

grande partie de la masse fibreuse et même crétacé par place. L'*examen de la coupe de la peau et des muqueuses* montre l'aspect classique : des granulations de volume variable, ne dépassant pas cependant 1 μ dans toutes leurs dimensions, de couleur franchement noirâtre, se trouvant à l'intérieur des cellules de la couche profonde de l'épiderme. Ce pigment n'a aucune des réactions ferrugineuses et il se dissout dans les solutions concentrées d'ammoniaque.

La *pigmentation des ganglions* est le seul point sur lequel nous voulions insister. A l'œil nu déjà, les ganglions de l'aisselle et de l'aine nous avaient semblé augmentés de volume et légèrement colorés en brun. Nous avons donc pris des ganglions en différents points : ganglions de l'aine, du creux poplité, de l'aisselle, de l'épitrochlée, ganglions mésentériques et ganglions du médiastin ; sur tous ces ganglions sauf sur ceux du mésentère et du médiastin nous avons retrouvé l'aspect que nous allons décrire.

Les ganglions mésentériques que nous avions recueillis étaient augmentés de volume, mais sur les coupes que nous avons pratiquées nous avons vu qu'ils étaient tuberculeux et qu'ils ne contenaient pas de pigmentation.

Les ganglions du médiastin doivent être mis à part en raison des granulations de charbon qu'on y trouve chez la plupart des malades morts à l'hôpital. Nous ferons remarquer toutefois que sur les coupes que nous avons faites des ganglions du hile du poumon nous avons retrouvé plutôt moins de pigments noirs que dans les ganglions périphériques et que du reste ces pigments ne se dissolvant pas dans une solution concentrée d'ammoniaque différaient absolument de ceux que nous allons décrire.

Les autres ganglions que nous avons examinés (creux poplité, aine, aisselle, épitrochlée) présentaient tous un aspect analogue sur les coupes.

Déjà sans aucune coloration on pouvait se rendre compte qu'il existait de nombreux pigments dans toute l'étendue de la coupe. La simple coloration au picro-carmin permettait déjà d'affirmer l'existence dans le ganglion de deux pigments : l'un de couleur franchement noirâtre analogue au pigment addisonien, l'autre de couleur jaunâtre analogue au pigment ocre. Les réactions ferrugineuses affirmèrent cette distinction et nous permirent d'admettre l'existence dans les ganglions des deux ordres de pigments actuellement décrits. En effet, si nous mettons nos coupes dans une solution de ferrocyanure de potassium puis dans l'eau acidulée par l'acide chlorhydrique, nous constatons que les pigments noirs sont restés intacts, tandis qu'au contraire les autres pigments ont pris la teinte bleu de prusse caractéristique. Cette réaction nous permet également de préciser le siège de nos deux ordres de pigments : le pigment ocre se trouve infiltré un peu partout, mais on ne le rencontre qu'exceptionnellement dans les vaisseaux. Le pigment noir au contraire se rencontre en grande partie dans l'intérieur même des vaisseaux, mais de plus on trouve des granulations nettement noires et le restant après la réaction du ferrocyanure, qui sont en dehors des vaisseaux, en partie libres, en partie incluses dans les leucocytes : il semble en somme que les pigments noirs amenés aux ganglions par les vaisseaux en sortent et se disséminent dans toute l'étendue du ganglion.

En somme nous avons constaté sur les ganglions d'addisonien que nous avons examinés, l'existence des deux sortes de pigments qu'il est classique de décrire et de séparer ; le pigment ocre caractéristique par sa couleur et sa réaction ferrugineuse ; et le pigment noir qui n'a aucune des réactions du fer. Ajoutons du reste que nous nous sommes assuré que ce pigment était bien le pigment noir et non du charbon comme on aurait pu peut-être le supposer : ces granulations en effet se dissolvaient en totalité dans une solution concentrée de potasse et en grande partie dans une solution concentrée d'ammoniaque.

Réflexions. — L'existence de pigment noir à l'intérieur des ganglions lymphatiques n'avait jamais été signalée dans le cours de la maladie bronzée ; l'association du pigment ocre et du pigment noir dans un même organe contribue également à rendre intéressante l'étude de nos coupes histologiques qui au point de vue de leur interprétation remettent en discussion deux questions sur lesquelles on est loin d'être d'accord : d'une part la différenciation des pigmentations pathologiques ; d'autre part les voies d'élimination du pigment noir.

1° *Au point de vue de la différenciation des pigments* nous rappellerons que d'une part M. Brault (1) admet que le pigment noir diffère essentiellement du pigment ocre par l'absence des réactions ferrugineuses et par son origine, le pigment ocre n'étant pas élaboré par les cellules mais simplement déposé dans leur intérieur pour y être modifié ou détruit, le pigment mélanique au contraire étant élaboré directement par les cellules dont il fait partie intégrante.

D'autre part Schmidt (2) en Allemagne, Paul Carnot (3) en France s'appuyant sur des expériences physiologiques d'une grande précision, pensent que pigment noir et pigment ocre ne sont que les deux stades d'un même processus. Schmidt base aussi son opinion sur ce fait que dans les sarcomes mélaniques on trouve les deux pigments ; le pigment à réaction ferrique étant localisé aux portions traversées par les vaisseaux, tandis que le tissu même du sarcome présente du pigment sans trace de fer.

Nos coupes semblent donc se rapprocher de celles de

(1) Brault, Sur les pigmentations pathologiques. *Bull. de la Soc. anat.*, 1895 et thèse de Marotti, 1896.

(2) Schmidt, *Arch. f. path. An. u. Physiol.*, Band. CXV, Heft 3, 1889.

(3) Paul Carnot, *Recherches sur le mécanisme de la pigmentation.*

Schmidt au point de vue de la coïncidence dans un même organe, des deux ordres de pigments, mais sans avoir la prétention de trancher une question aussi discutée il nous semble que l'on ne peut pas affirmer l'identité de deux pigments pour cette seule raison qu'ils existent en même temps dans le même organe. Il est vrai que l'étude des pigmentations dans la série animale, dans le tube digestif de la sangsue notamment, semble avoir montré à Paul Carnot toutes les transitions entre les deux pigments : mais dans les coupes que nous décrivons, au contraire, rien ne peut faire affirmer que le même processus ait donné naissance aux deux pigments : ils existent côte à côte, voici tout ce que nous pouvons affirmer pour l'instant.

2° *Au point de vue de l'élimination du pigment noir dans la maladie d'Addison*, on admet généralement que le pigment disparaît de l'épiderme par suite de la desquamation des couches superficielles. L'élimination se ferait donc de dedans en dehors, mais en est-il ainsi dans tous les cas ? Déjà Audry (1) avait constaté à la suite du tatouage que les grains de matière colorante se trouvent entraînés par les lymphatiques jusqu'aux ganglions correspondants. L'expérimentation entre les mains de P. Carnot (2) a montré que si on l'injecte à un animal, le pigment noir « semble se détruire par une sorte de digestion intra-cellulaire dans les cellules lymphatiques ».

Nous n'avons pu retrouver dans aucune des observations de maladie d'Addison publiées jusqu'à présent, la preuve de ce mode d'élimination du pigment noir. Nous pensons donc que le plus souvent c'est de dedans en dehors que s'élimine le pigment noir. Mais dans les cas où la pigmentation est très intense comme dans notre cas, l'élimination de dedans en dehors semble ne plus être suffisante. Alors les lymphatiques emportent vers les ganglions l'excès de pigment noir qui va infiltrer les ganglions et qui peut-être est détruit par « une sorte de digestion intra-cellulaire » comme dans les expériences de P. Carnot. En tout cas le dernier point est une hypothèse que nous ne pouvons pas prouver mais qui est rendue vraisemblable par l'existence du pigment noir non seulement à l'intérieur des vaisseaux des ganglions, mais

(1) Audry, *Gaz. hebd.*, 1894.
(2) P. Carnot, *loco citato.*

encore en plein tissu ganglionnaire et dans les cellules elles-mêmes.

En résumé, l'examen de nos coupes nous a présenté deux points intéressants et dont l'interprétation nous semble délicate :

L'existence dans un même organe du pigment ocre et du pigment noir sans que dans le cas particulier il y ait aucune raison de croire qu'ils soient dus au même processus.

Le fait de l'existence dans les ganglions du pigment noir chez un addisonien nous paraît pouvoir être interprété en faveur de l'hypothèse de l'élimination du pigment par la circulation lymphatique dans les cas de pigmentation très abondante, mais comme nous n'avons pas trouvé de cas semblable au nôtre, nous serions heureux d'avoir à son sujet l'opinion de la Société.

Tubercule massif de la protubérance et du bulbe chez un enfant, par Charles Levi, interne des hôpitaux.

Un enfant, âgé de neuf mois, Albert Port.., entre avec sa mère le 9 avril 1897, à la crèche de l'hôpital Laënnec, dans le service du Professeur Landouzy. Cet enfant, très amaigri, a tous les signes d'une tuberculose chronique. Il a de la microadénie généralisée, des râles disséminés dans la poitrine. Il pèse 4 k. 800 à son entrée, et son poids va progressivement en diminuant jusqu'à 4 k. 070, au moment de la mort survenue le 11 mai 1897. La température pendant son séjour à l'hôpital était restée à la normale ; elle oscillait entre 36° et 37°, et quelquefois même le soir est tombée aux environs de 35°.

L'enfant présentait une *paralysie faciale gauche* du type périphérique. Le facial supérieur était également pris. Cette paralysie, dont il était impossible d'après les renseignements de la mère d'établir la date exacte du début, devait remonter aux premières semaines de la vie ; sur une photographie de l'enfant à deux mois, on remarquait l'existence de cette paralysie. On avait cru d'abord à une raralysie obstétricale, mais l'accouchement s'était fait normalement sans forceps ; il avait été seulement un peu long. L'enfant se présentait par le sommet. L'accouchement avait eu lieu à la clinique d'Assas, et il ne semblait pas qu'on eût noté à la naissance de paralysie. L'enfant, en dehors de cette paralysie de la septième paire, ne présentait rien d'autre à noter. Il avait eu pendant quelque temps des signes de paralysie du voile du palais, mais à l'époque où nous l'avons examiné, la déglutition était normale.

Les membres ne semblaient pas paralysés.

L'enfant n'avait jamais eu de convulsions, et la mort est survenue par les progrès de la cachexie.

Autopsie. — *Poumons*. — On y trouve des tubercules disséminés.

L'un d'eux montre au sommet un nodule tuberculeux caséeux, et même une cavernule.

Un ganglion trachéo-bronchique est en voie de caséification. Les autres ne semblent pas tuberculeux.

Cœur. — Rien à noter.

Foie. — On voit à la surface et à la coupe de nombreux tubercules de la grosseur d'un pois, et quelques cavernes biliaires.

Rate. — Tubercules assez nombreux à la surface et à la coupe.

Reins. — Normaux.

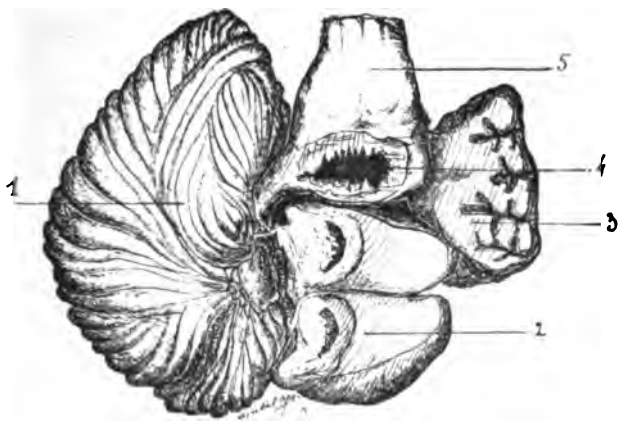

1. Lobe gauche du cervelet. — 2. Section de la protubérance dont la partie gauche est occupée par un tubercule. — 3. Lobe droit du cervelet. — 4. Caverne tuberculeuse au centre du bulbe. — 5. Le bulbe relevé.

Cerveau et cervelet. — Normaux. Rien aux *méninges.*

Région bulbo-protubérantielle. — On voit que la *moitié gauche de la protubérance* est occupée par un gros tubercule jaune, caséeux, mais non complètement ramolli. La moitié droite est indemne.

Ce tubercule se continue dans la moitié supérieure du *bulbe.* Il occupe toute la partie centrale, où il forme une caverne à parois ramollies, caséeuses, et de la coloration verdâtre. Il ne reste qu'une couronne périphérique de substance bulbaire.

Nous avons trouvé par le raclage des *bacilles de Koch* dans le tissu des parois de cette caverne.

Réflexions. — Cette énorme lésion bulbo-protubérantielle qui avait dû se produire lentement en quelques mois, ne s'était traduite que par une paralysie faciale de type périphérique et située du côté de la lésion. Il n'y avait pas d'ophtalmoplégies, ni de paralysie alterne des membres. On n'a pas noté de convulsions, mais seulement quelques vomisse-

ments à l'approche de la mort. L'hypothermie enfin a pu être due à cette lésion.

Notons le peu de signes d'une pareille lésion chez l'enfant, où le diagnostic du siège et de l'étendue d'une lésion nerveuse est souvent presque impossible.

Volumineuse exostose du fémur chez un vieillard de 63 ans, atteint d'arthrite sèche coxo-fémorale. — Ossification partielle du muscle crural, par Albert Mouchet, aide d'anatomie des hôpitaux.

Nous avons l'honneur de présenter à la Société anatomique une volumineuse exostose de la face antérieure du fémur droit que nous avons trouvée sur le cadavre d'un homme de 63 ans dans notre pavillon de l'amphithéâtre des hôpitaux. Comme le montrent nettement les dessins ci-joints que nous devons à l'obligeance de M. Decorse, externe des hôpitaux, cette exostose occupe la partie moyenne de la diaphyse fémorale, à égale distance du grand trochanter et des condyles fémoraux.

Longue de 12 centimètres, large de 6 centimètres dans presque toute l'étendue, cette exostose s'implante par son extrémité supérieure et son bord externe sur la face antérieure du fémur ; son bord interne est complètement détaché de l'os en avant duquel il fait une forte saillie ; son extrémité inférieure très pointue retombe librement un bon pouce en avant de la face antérieure du fémur. Dans son ensemble, cette exostose est donc recourbée en crochet à concavité inféro-interne. Sa surface extérieure très rugueuse, déchiquetée même à la partie moyenne, reçoit l'implantation des fibres musculaires du faisceau crural du quadriceps. La base d'implantation haute de 10 centimètres, large de 1 centimètre, occupe à peu près exactement le milieu du corps du fémur, un peu plus rapprochée cependant de l'extrémité supérieure que de l'inférieure.

Quelle est l'origine de cette exostose ? Ma première pensée fut qu'il s'agissait d'une *exostose ostéogénique* ; mais je renonçai immédiatement à cette hypothèse, vu la distance considérable qui séparait la base d'implantation de l'exostose des cartilages épiphysaires supérieur et inférieur. Il est vrai que les exostoses ostéogéniques, nées sur la face diaphysaire des cartilages de conjugaison, peuvent être ensuite repoussées loin sur la diaphyse par les progrès de l'accroissement osseux. L'éloignement serait toutefois bien considérable dans le cas présent.

Il nous paraît plus vraisemblable d'admettre qu'il s'agit ici d'une *sorte de myosite ossifiante localisée dans la portion crurale du muscle quadriceps*. Cette ossification musculaire partielle aurait contracté, comme cela est si fréquent, des

adhérences avec le fémur. Sous quelle influence s'est-elle développée ? C'est ce que nous ne saurions préciser, tout en

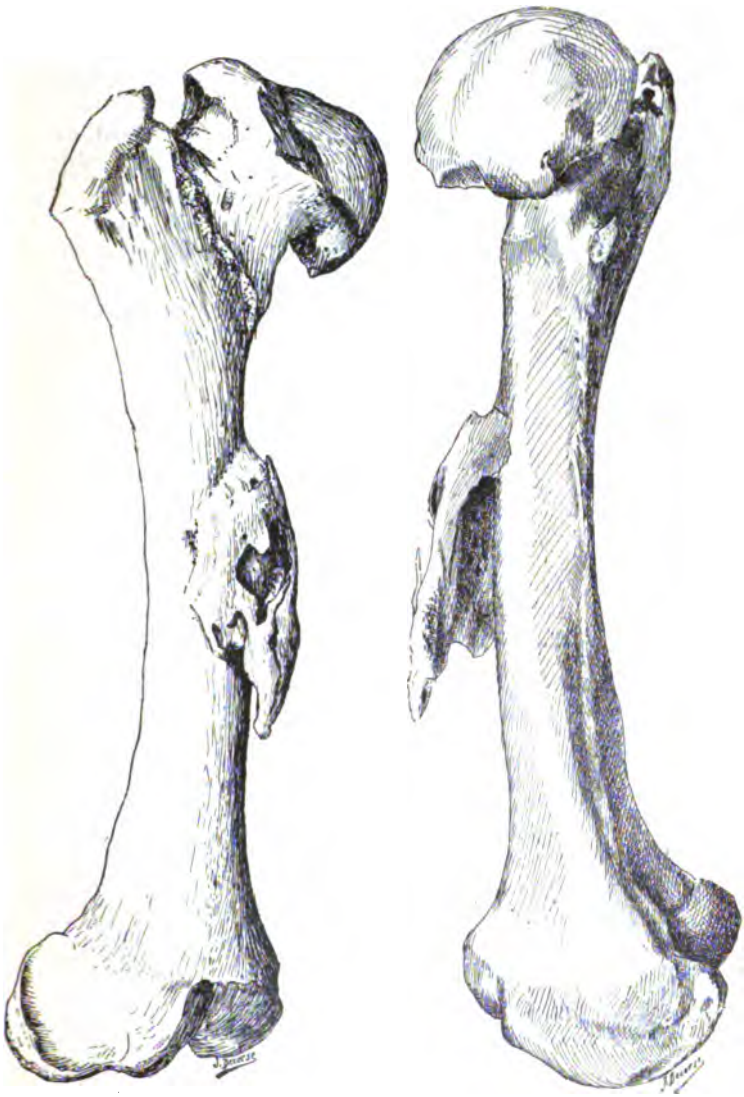

Fig. 1. Fig. 2.

reconnaissant la part prépondérante du traumatisme dans ces sortes de productions.

L'orientation spéciale de l'exostose, les rugosités de sa surface extérieure, militent en faveur de notre hypothèse ; nous accordons enfin une valeur toute particulière à la présence concomitante d'une arthrite sèche très prononcée de l'articulation coxo-fémorale du même côté. La tête fémorale est entièrement déformée ; très hypertrophiée aux dépens du col, elle est aplatie, rugueuse. Le cotyle qui la logeait, présente un agrandissement considérable ; l'arrière-fond a disparu presque entièrement ; quant au bourrelet cotyloïdien et à la capsule articulaire, ils sont très épaissis et ossifiés en maints endroits.

Nous devons ajouter en terminant que le sujet ne présentait ailleurs aucune trace d'exostose ni d'arthrite sèche.

Séance du 18 *juin* 1897.

PRÉSIDENCE DE M. CORNIL

Salpingite double et appendicite.

MM. PROSPER MERKLEN, JACOMET et CHIFOLIAU présentent des annexes de l'utérus enlevées par laparotomie dans le service de M. Ricard, à Bicêtre.

La malade est entrée dans le service au mois de mars 1897 pour des métrorrhagies abondantes, avec fièvre, douleurs abdominales généralisées, surtout intenses dans la fosse iliaque droite, état gastro-intestinal, nausées, vomissements, diarrhée. Le pouls était petit, misérable : la malade était dans un état de faiblesse et d'anémie extrêmes.

Tous ces accidents furent attribués, après examen succinct, à une tumeur abdominale diagnostiquée fibrome utérin probable avec salpingite droite. L'opération immédiate étant contr'indiquée par l'état général, la malade fut traitée pendant deux mois par le repos, des injections vaginales chaudes, des injections sous-cutanées de sérum, d'ergotine, et un régime reconstituant.

Le 15 juin, la malade parut en état de supporter l'opération. D'ailleurs un examen plus approfondi et plus facile avait permis de constater les signes suivants : tumeur régulière, rénitente, mobile transversalement, située dans la fosse iliaque droite, dépassant très

peu la ligne médiane à gauche et remontant jusqu'à l'ombilic. L'utérus, au toucher vaginal, semblait repoussé à gauche et en avant, et séparé de la tumeur par un sillon.

A l'opération, on trouva une tumeur du volume d'une tête de fœtus à terme, reconnue liquide à la ponction, avec contenu jaune-rougeâtre, à parois très épaisses, et constituée par la partie externe de la trompe et l'ovaire droits. Toute la moitié interne de la trompe apparaissait à la surface de la tumeur comme un cordon recourbé ; elle était grosse comme l'index. La dissection de cette tumeur, après évacuation préalable, fut difficile en raison de nombreuses adhérences, avec l'épiploon, l'intestin grêle et les parois du petit bassin. L'urèthre fut découvert et disséqué sur une petite étendue. Cette dissection permit en outre de constater, adhérent par un tissu extrêmement induré à la partie postéro-latérale droite de la tumeur, l'appendice volumineux, dur, turgescent, recourbé en S, et renfermant dans sa cavité plusieurs corps étrangers facilement sentis à la palpation. Néanmoins l'extirpation totale de la tumeur fut possible.

A gauche, salpingite purulente, moins volumineuse, mais extrêmement adhérente au rectum. L'extirpation laborieuse fut cependant complète.

L'utérus, dans la situation reconnue par l'examen clinique, renfermait dans sa corne gauche quelques petits fibromes du volume d'une noisette. Il fut laissé en place.

L'ouverture de la trompe droite enlevée montra sa surface interne tapissée de petites végétations arrondies, pédiculées, serrées, ressemblant à de véritables choux-fleurs. Par places, des zones ecchymotiques et des groupes de lacunes. Dans la trompe gauche, mêmes végétations, mais moins accentuées.

L'examen histologique sera pratiqué et communiqué ultérieurement.

Affection congénitale du cœur. — Transposition des artères, par A. Coyon, interne des hôpitaux.

La pièce que j'ai l'honneur de présenter à la Société anatomique provient d'un enfant reçu le 5 mai 1897 dans le service de mon maître M. le Dr Variot.

J. B..., âgé de 14 mois, est atteint depuis sa naissance d'une cyanose très accentuée. Il est amené à l'hôpital pour des crises de suffocation survenant après le moindre effort ; au cours de ces crises, la respiration s'arrête, l'enfant devient d'une teinte noirâtre.

A l'examen l'enfant est normalement constitué, l'état général est bon. Sur tout le corps la peau laisse apparaître une teinte légèrement bleuâtre. Cette coloration devient très manifeste au pourtour des lèvres formant une bande de 2 centimètres environ, sur la muqueuse buccale, aux paupières, aux conjonctives, aux pavillons des oreilles, surtout aux doigts et en particulier à la pulpe des dernières phalanges où son intensité est très marquée. Au moindre effort de l'enfant il se produit une surcoloration.

L'auscultation du cœur, difficile à cause des cris incessants de l'enfant, laisse entendre un léger souffle systolique.

Rien dans les autres organes.

L'examen du sang pratiqué pendant la vie par notre collègue M. Zadock d'après la méthode de M. Hayem a donné les renseignements suivants :

Numération globulaire (hématies)	8.618.000
gl. blancs. . . .	24.800
Richesse hémoglob. totale	1.741.383
Richesse hémoglob. globulaire	0.20

Comme dans tous les examens pratiqués nous trouvons une hyperglobulie, mais, contrairement à ce que l'on observe, une diminution de la richesse en hémoglobine. Devant cette contradiction l'examen du sang fut répété à deux autres reprises avec du sang recueilli en différents points ; le résultat fut toujours identique.

Dans les antécédents du petit malade il faut signaler qu'il naquit en état de mort apparente, et que l'on dut faire la respiration artificielle pendant 20 minutes.

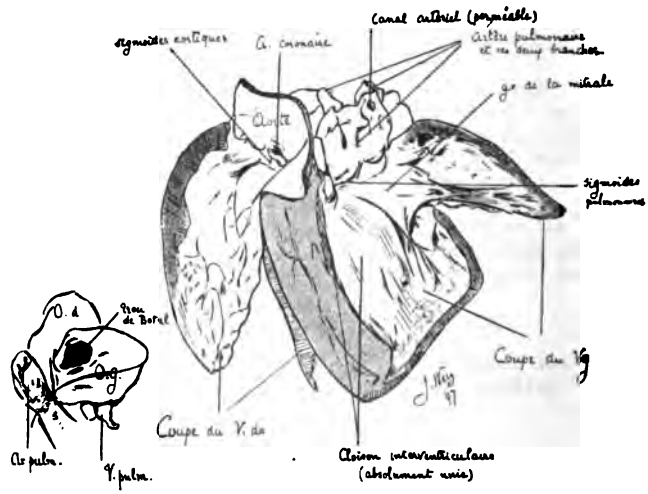

Le 2 juin 1897 l'enfant meurt au milieu de phénomènes convulsifs.

Autopsie, pratiquée le 3 juin. — A l'examen du corps on est frappé par la distension du système veineux, les veines dilatées sont remplies d'un sang très noir.

A l'ouverture du thorax ce fait est encore plus manifeste, surtout aux gros troncs veineux de la base du cou. A droite léger épanchement pleural. Les *poumons* sont normaux, pas de trace de tuberculose.

Les *ganglions* trachéo-bronchiques ne sont pas hypertrophiés.

Le péricarde incisé laisse écouler 100 grammes d'un liquide citrin.

Le *cœur* apparaît très hypertrophié, globuleux, il mesure 7 centimètres de la pointe à l'origine de l'aorte, 8 centimètres de large à la

base des ventricules, à ce niveau sa circonférence est de 17 centimètres.

L'aorte naît franchement en avant et un peu à droite de l'artère pulmonaire. Séparés par un intervalle d'environ 1/2 centimètre les deux vaisseaux sont parallèles. Elle se détache du ventricule droit, l'artère pulmonaire du ventricule gauche.

Le cœur étant incisé nous voyons que la pointe est formée par les deux ventricules. Le ventricule droit est de beaucoup plus développé que le gauche, il y a interversion dans le développement des deux ventricules. Ses orifices examinés ne présentent pas d'insuffisance, les valvules sigmoïdes s'accolent parfaitement. Le ventricule droit hypertrophié a une épaisseur de 8 millimètres. Son orifice auriculo-ventriculaire est muni de sa tricuspide avec ses 3 valves. L'aorte sectionnée longitudinalement présente une largeur de 4 centimètres. Ses sigmoïdes existent, une postérieure, une antérieure gauche, une antérieure droite. Derrière les sigmoïdes postérieure et gauche se trouvent les orifices des artères coronaires.

A 3 centimètres de son orifice l'aorte donne les troncs réglementaires : innominé, carotide, sous-clavière gauche, puis elle se rétrécit légèrement et à ce niveau se trouve l'orifice du canal artériel. L'oreillette droite dilatée reçoit les veines caves inférieure et supérieure. Cette dernière, distendue, gorgée de sang, avait un diamètre de 1 centimètre.

Le ventricule gauche offre une épaisseur de 4 millimètres environ. Son orifice auriculo-ventriculaire présente sa valve mitrale. L'artère pulmonaire naît du ventricule gauche. Son orifice se trouve légèrement à cheval sur la cloison interventriculaire. Elle forme un tronc de 2 centimètres 1/2 de long qui donne naissance aux deux artères pulmonaires. Un peu au-dessus de la pulmonaire gauche débouche l'extrémité du conduit artériel. L'artère n'est nullement rétrécie de son calibre. Les sigmoïdes pulmonaires sont disposées comme celles de l'aorte, une postérieure, une antérieure gauche, une antérieure droite.

L'oreillette gauche reçoit les 4 veines pulmonaires.

La cloison interventriculaire formée surtout aux dépens du ventricule droit est épaissie. Absolument fermée elle ne présente aucune lésion.

Macroscopiquement on ne note pas trace d'endocardite.

Le trou de Botal persiste largement ouvert sans trace de soudure, il mesure 1 centimètre diamètre vertical, 8 millimètres diamètre horizontal ; à sa partie inférieure existe une petite bride fibreuse qui le divise. Le canal artériel offre une longueur de 1 cm. 1/2, il est perméable, son diamètre est de 2 millimètres 1/2 environ.

Rien à signaler dans les autres viscères.

L'ouverture de la boîte crânienne montre la dure-mère très adhérente au crâne qui est épaissi ; la voûte crânienne enlevée, on est frappé par la quantité de veines qui sillonnent la surface des hémisphères. Ces veines sinueuses sont très volumineuses, quelques-unes ont la grosseur d'un manche de porte-plume, elles sont gorgées d'un sang très noir.

Réflexions. — Quoique les cas de transposition des artères

soient signalés, ils sont parmi les affections congénitales du cœur des moins fréquents. Mais cette observation nous semble surtout intéressante par ces quelques points.

L'âge du sujet, la plupart des faits rapportés ayant trait à des enfants n'ayant pas dépassé l'âge de 3 à 4 mois.

Par l'absence de toute autre malformation soit des autres organes, soit du cœur lui-même. Nous ne trouvons en effet ici ni perforation interventriculaire, ni rétrécissement de l'artère pulmonaire.

Cet enfant possédait deux cœurs presque distincts.

Un cœur droit : grande circulation.

Un cœur gauche : circulation pulmonaire.

La persistance providentielle du trou de Botal et du canal artériel qui permettaient le mélange des deux sangs nous explique la survie du malade, sans cette persistance en effet le corps n'eût reçu que du sang veineux. Le cœur d'ailleurs recevait lui, presque exclusivement du sang veineux, les artères coronaires, nous l'avons vu, naissant de l'aorte dans le ventricule droit. Le mélange des deux sangs qui se passait probablement dans l'oreillette droite par le trou de Botal ne devait pas encore être intime à ce moment.

Quant à la pathogénie de cette anomalie il semble qu'elle soit, comme cela a été démontré par l'embryologie, sous la dépendance du développement du septum qui divise le bulbe aortique.

Oblitération totale de l'appendice consécutive à une série de crises d'appendicite, par M. Macaigne, chef de laboratoire à l'hôpital Saint-Antoine.

Voici un appendice, enlevé à froid, par M. Monod, chirurgien de l'hôpital Saint-Antoine, chez un jeune homme vigoureux, de 18 ans, qui depuis longtemps avait éprouvé plusieurs crises d'appendicite de moyenne intensité.

La portion d'appendice réséquée mesure environ 4 centimètres. Son volume et sa surface sont normaux ; mais sa consistance est d'une fermeté anormale, et sa coupe transversale ne présente aucune apparence de cavité centrale.

L'*examen histologique* en a été pratiqué à diverses hauteurs et a fourni pour chaque coupe des résultats sensiblement égaux.

La tunique musculaire avec ses deux couches de fibres, transversales et longitudinales, est presque intacte ; en un point de sa périphérie elle est interrompue par une bande fibreuse qui va du bord péritonéal au tissu fibreux central. Le tissu cellulaire sous-péritonéal qui entoure le muscle est par places un peu épaissi, et le tissu

conjonctif qui accompagne les vaisseaux est plus dense que normalement. Il n'y a pas d'accumulation de cellules embryonnaires notable.

La partie centrale de l'appendice est totalement transformée. Tout à fait au centre existe une nappe fibreuse dense ayant la forme d'un X ou d'un H dont l'extrémité des branches diffuse, rayonne en tractus plus minces qui aboutissent à la première couche musculaire, se perdant dans ses interstices.

Dans l'intervalle des bandes fibreuses émanées du centre se trouvent des loges de tissu adipeux qui occupe une grande étendue ; on y trouve les vaisseaux de la tunique cellulaire : ils sont étouffés par la sclérose.

Les bandes fibreuses rayonnantes sont très denses et prennent le carmin très vivement en rouge intense.

La zone centrale est moins colorée, elle paraît résulter du tassement d'un tissu réticulé parsemé de cellules rondes ; les tractus se réunissent formant une lame de plus en plus dense qui prend alors une teinte d'un rouge de plus en plus vif.

Tout ce tissu fibreux est parsemé de cellules embryonnaires d'une manière discrète. Mais au centre de la nappe fibreuse existe une accumulation intense, nodulaire, friable. Nous ne croyons pas que ce soit là le dernier vestige de la cavité de l'appendice, car on ne le retrouve pas sur toutes les coupes.

En résumé, il n'y a plus dans cet appendice ni lumière, ni muqueuse, ni follicules lymphatiques. Tous ces éléments ont été remplacés par du tissu fibreux parsemé de zones adipeuses. L'intérêt de cette observation est la démonstration d'un fait connu, mais rarement constaté, de la guérison de l'appendicite par l'oblitération complète de sa cavité, remplacée par une nappe de tissu fibreux.

Tuberculose primitive de l'amygdale.

MM. Lermoyez et Macaigne présentent des coupes, et les dessins correspondants, de tuberculose amygdalienne.

Il s'agit d'une jeune fille atteinte d'hypertrophie des amygdales chronique avec poussées d'inflammation aiguë sans tuberculose des poumons.

On voit sur ces coupes les amygdales farcies de follicules tuberculeux isolés, et confluents en voie de nécrose. En certains points les cellules géantes sont admirablement développées ; et au sein de plusieurs follicules en voie de nécrose, et, loin de la surface de l'amygdale, on a pu colorer quelques rares bacilles de Koch.

Occlusion intestinale dans un sac herniaire propéritonéal (variété vésico-pelvienne) à double ouverture, l'une herniaire, l'autre abdominale (1), par le Dr P. Mauclaire, chirurgien des hôpitaux.

Le malade qui fait l'objet de cette présentation était âgé de

(1) La pièce est déposée au musée Dupuytren.

35 ans, il était porteur de deux hernies inguinales facilement réductibles. Le 27 mai 1897 au soir, il ressentit une violente douleur dans le côté gauche pendant un effort. Progressivement des accidents d'occlusion intestinale surviennent : coliques, vomissements fécaloïdes, ballonnement, absence de selles et de gaz sortant par l'anus etc. En ce qui concerne la hernie inguinale du côté correspondant, le malade n'est pas très affirmatif ; il dit cependant que le 30 mai il a encore pu la réduire. Quoi qu'il en soit, le jour suivant à dix heures du soir cette hernie est dure, tendue, douloureuse au niveau de son pédicule, aussi nous ne faisons aucune tentative de taxis. L'état général du malade est très altéré, le pouls est très petit, refroidissement, etc

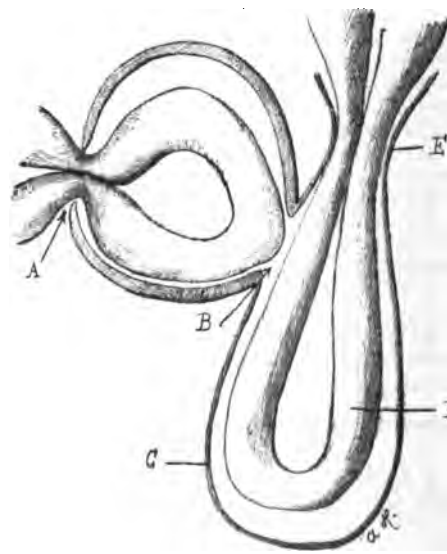

Hernie propéritonéale à double ouverture, l'une herniaire, l'autre abdominale. — A. Ouverture abdominale (la hernie siégeait à gauche et le sujet est supposé vu de face). — B. Ouverture herniaire. — C. Sac inguinal classique funiculo-scrotal gauche. — D. Anse intestinale dans ce sac. — E. Collet de ce sac inguinal et étranglement de l'intestin à ce niveau. — (Dessin dû à l'extrême obligeance de M. Huguier, externe des hôpitaux.)

En présence de ces symptômes vagues du côté de la hernie nous pratiquons la laparotomie sous-ombilicale pour aller explorer par sa face profonde immédiatement le collet de la hernie inguinale. Nous trouvons une anse intestinale engagée et fortement retenue dans le sac herniaire. Nous pratiquons immédiatement l'opération classique de la hernie étranglée. Le sac contient un liquide sanguinolent, l'anse intestinale est rouge ; débridement du collet qui en réalité ne serrait pas très fortement l'anse herniée. Au cours du débridement l'in-

testin est éraillé, une suture immédiate n'a permis aucune issue de matières. L'anse est facilement réduite dans l'abdomen.

Au cours de l'exploration par l'incision sous-ombilicale nous sentons au milieu des anses intestinales, sur le rebord du détroit supérieur, une masse à surface lisse, plongée dans le petit bassin, occupant la place de la vessie, mais déjetée un peu à gauche; la main contourne facilement cette masse arrondie qui paraît s'insérer en avant comme la vessie, et non pas franchement vers l'orifice inguinal interne. Quoi qu'il en soit une sonde est mise dans la vessie, et mon aide, M. Hallé, et moi nous croyons en sentir l'extrémité dans la tumeur anormale. Dans ces conditions nous nous hâtons de laver la cavité péritonéale, car elle contenait des fausses membranes purulentes; au cours de ce lavage la suture mise sur l'intestin cède et des matières stercorales tombent dans la cavité péritonéale. Nettoyage et fixation de l'anse intestinale au niveau de la plaie.

Le malade meurt quelques heures après l'intervention.

Autopsie. — Lésions de péritonite purulente généralisée. En incisant la paroi abdominale au niveau de la hernie inguinale opérée nous voyons une anse intestinale apparaître dans le sac herniaire; cette anse ne vient pas directement de l'abdomen, elle vient d'un sac herniaire surajouté à celui que nous avons incisé au cours de l'opération. Ce sac surajouté s'ouvre donc dans le sac inguinal. Sa paroi est épaisse, il est très tendu, du volume d'un poing d'adulte. Cette masse est à cheval sur le détroit supérieur, mais elle occupe plutôt le petit bassin et maintenant nous constatons bien son insertion très étendue, d'une part depuis l'orifice inguinal profond, d'autre part cette insertion se prolonge très en bas et en dedans, et si dans le bassin on ne peut pas faire le tour de la tumeur avec la main c'est qu'une anse intestinale entre dans le sac supplémentaire. Dans ces conditions, on comprend comment la large base que présentait la tumeur, ait pu donner le change et faire prendre celle-ci pour la vessie.

Cette masse est enlevée et si, maintenant, on tire sur l'anse qui entre dans le sac, on la retire avec difficulté et on constate un point très serré, c'est le siège de l'étranglement.

Bientôt le sac est vidé de l'anse intestinale et il se présente sous la forme d'une poche à deux ouvertures : l'une abdominale par où entrait l'anse qui s'est étranglée, l'autre herniaire par où l'anse étranglée venait se montrer et où elle aurait pu s'étrangler une deuxième fois. Je répète que cette deuxième ouverture du sac propéritonéal se faisait dans le sac herniaire inguinal qui d'autre part communiquait franchement plus haut avec l'abdomen.

L'orifice abdominal a des bords très tranchants, il est nettement arrondi et présente un diamètre de 2 centimètres. L'orifice herniaire est un peu plus grand, ses bords sont plus mousses. Il s'ouvrait tout près au-dessous du collet du sac inguinal funiculo-scrotal. L'existence entre l'ouverture abdominale et l'ouverture herniaire du sac propéritonéal est de 1 centimètre 1/2 environ (sa distance par conséquent n'est pas exactement représentée sur notre figure).

Réflexions. — Il s'agit donc d'une hernie avec sac propé-

ritonéal, variété pelvienne et vésicale à la fois. Ce sac supplémentaire présente deux orifices : l'un abdominal par où est entrée l'anse qui s'est étranglée, l'autre ouverture est herniaire, par elle, l'intestin aurait pu s'étrangler en un deuxième point.

Nous ne sommes pas en présence d'un étranglement par une simple bride péritonéale, ni d'une hernie rétro-péritonéale dans une fossette péritonéale anormale.

Cette observation est des plus curieuses, car dans les mémoires si complets de Parise, de Strenbel, de Krœnlein, il n'en existe pas d'analogue. Nous supposons que l'orifice herniaire de ce sac propéritonéal existait seul au début. Une anse intestinale l'occupait et a fini par ulcérer un point de la paroi. A un moment donné, par cette ulcération, une anse siégeant franchement dans l'abdomen est entrée dans le sac par ce deuxième orifice et elle s'y est étranglée.

Récidive de mastoïdite et d'otite moyenne suppurée. — Méningite suppurée consécutive à un foyer péripétreux, par le Dr Mauclaire, chirurgien des hôpitaux.

Le malade qui fait l'objet de cette présentation était un jeune homme âgé de 19 ans, qui en mars 1896 avait présenté des accidents de mastoïdite suppurée et consécutive à un écoulement de l'oreille moyenne gauche datant déjà de longtemps. A ce moment M. Brodier pratiqua la trépanation de l'apophyse mastoïde et le nettoyage de l'oreille moyenne. L'incision mastoïdienne se ferma progressivement et complètement, mais l'oreille moyenne continua à suppurer jusqu'en mai 1897. A cette époque surviennent une céphalalgie intense, des vomissements, de la raideur de la nuque et tous les signes d'une méningite cérébrale qui forcèrent le malade à rentrer de nouveau dans le service de M. le professeur Le Dentu. L'examen clinique ne permit pas de reconnaître l'existence d'un abcès cérébral bien localisé, c'est-à-dire donnant lieu à des troubles de compression et à des troubles moteurs ou sensitifs. Le pouls est fréquent et rapide et non ralenti comme dans les cas de compression cérébrale. Somnolence. Surdité, écoulement peu abondant de pus par l'oreille, pas de paralysie faciale. Température 40°. Le diagnostic de thrombose du sinus latéral pouvait être franchement éliminé. L'ataxie cérébelleuse ne fut pas recherchée. A la pression la douleur était très marquée au niveau de la partie moyenne de l'écuelle du temporal, aussi nous pensâmes à un abcès subdural au niveau de la face antéro-supérieure du rocher. Etant donnés ces symptômes, l'intervention fut faite immédiatement, aussitôt après l'entrée du malade dans le service. Pour faire la trépanation nous nous proposions d'employer la voie mastoïdienne de Wheeler qui permet si facilement d'explorer et la face antéro-supérieure ou céré-

brale la face postéro-supérieure ou cérébelleuse du rocher. Nous dirons plus loin pourquoi nous n'avons pas suivi jusqu'au bout ce projet.

Nous commençâmes la trépanation de la mastoïde au niveau du cordon antéro-postérieur. Tout en nous dirigeant ensuite dans la bonne direction, il nous fut assez difficile de bien nous orienter, car la gouge et la curette rencontrèrent des masses osseuses néoformées et des fongosités, mais pas de séquestre apparent. A un moment donné, nous ramenons très profondément avec la curette un magma caséeux qui sans aucun doute fut considéré par nous et par les assistants comme un petit fragment de substance cérébrale. Nous pensâmes alors avoir exploré la face antéro-supérieure ou cérébrale du rocher. Il nous parut inutile d'aller plus loin et de bien mettre à nu la dure-mère à ce niveau pour voir si elle bombait ; croyant donc avoir défoncé le toit de l'aditus nous décidâmes d'en rester là pour cette première intervention.

Ajoutons qu'au cours de l'opération nous nous sommes trouvé dès le début en présence du sinus latéral. Il nous fut facile de le reconnaître à sa couleur bleuâtre, à ses battements.

La région fut tamponnée à la gaze assez profondément à cause d'un écoulement de sang rouge assez abondant. Une intervention plus complète devait être faite 24 heures après, si les symptômes de méningisme ou de méningite suppurée persistaient. Ces symptômes persistèrent et le malade mourut 22 heures après cette première opération.

Autopsie. — A la surface des lobes cérébraux droit et gauche on note des traînées de méningite suppurée le long des vaisseaux. Au niveau de la face cérébelleuse du rocher en dedans du sinus, en dehors du trou auditif interne, se trouve un petit abcès gros comme une petite noix et paraissant avoir siégé tout d'abord entre la dure-mère et l'os. En contact avec cet abcès se trouve un magma de fausses membranes sur le lobe correspondant du cervelet. Le rocher est intact au niveau de l'abcès ; de même dans les autres points de sa surface endocrânienne. Il n'y a donc pas d'ostéite et la propagation de l'infection paraît donc s'être faite par les vaisseaux.

En disséquant la pièce nous constatons que nous ne sommes pas entré dans le crâne, nous n'avions pas défoncé le plafond de l'aditus. Les débris caséeux que nous avions ramenés avec la curette et qui ressemblaient tant à la matière cérébrale, provenaient d'un diverticule profond du foyer de suppuration.

Pas d'abcès entre la dure-mère et l'os au niveau de la face cérébrale du rocher. Pas d'abcès du cerveau ni superficiels, ni profonds.

Sur la coupe du rocher, il n'y a pas de pus dans l'oreille interne. Pas de thrombose au niveau latéral.

Réflexions. — Plusieurs points sont, sinon nouveaux du moins intéressants dans cette observation. Tout d'abord le sinus latéral quoique mis à nu n'a pas été lésé. Une trépanation présinusale aurait ouvert le foyer de suppuration. Pour ouvrir ce foyer par la voie du plafond de l'aditus la brèche aurait dû être très grande et les dégâts osseux très étendus.

Il est vrai que cette voie en permet d'explorer la région cérébrale et la région cérébelleuse du rocher là où se trouvent le plus souvent ces collections péripétreuses. Quand les symptômes durent depuis plusieurs jours et qu'il y a doute sur la présence d'un abcès bien collecté, est-il toujours prudent d'attendre 24 ou 48 heures après une première trépanation destinée à faire tomber des symptômes de méningisme ?

Enfin dans le cas de récidive de la mastoïdite et de l'otite moyenne suppurée, on peut trouver dans une deuxième intervention, des productions osseuses qui peuvent gêner l'opérateur.

Abcès aréolaire du foie.

M. Rabé revient sur une précédente communication, qu'il a faite sur les abcès aréolaires du foie, et présente deux figures reproduisant les lésions de pyléphlébite purulente avec thrombose totale de branche gauche de la veine porte.

Fig. 1.

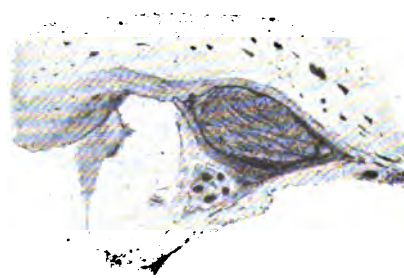

Fig. 2.

La figure 1 représente cette branche mère du côté gauche, à parois très épaissies, entourée d'un large manchon fibro-adipeux. Sa cavité est complètement oblitérée par un gros caillot fibrineux, stratifié, grisâtre, d'ancienne date.

La figure 2 reproduit la coupe de cette même veine, mais un peu plus loin, en son point de bifurcation. Toute la face interne du vaisseau est tapissée d'une nappe purulente, épaisse de 1/2 centimètre, et de plus, dans la branche antérieure de division, on distingue l'extrémité d'un caillot oblitérateur, lui aussi d'ancienne date.

Angiome des lèvres et bec-de-lièvre, par M. DE BOVIS (de Reims).

D'après les théories régnantes, dues à Virchow (1) et à Heine (2), l'angiome est une sorte de monstruosité en relation avec des troubles embryogéniques du côté des arcs branchiaux. Les désordres qu'on observe à leur niveau sont de deux ordres : tantôt, il y a retard ou absence dans leur soudure et nous sommes en présence de malformations par arrêt de développement : telles que le bec-de-lièvre, la macrostomie, les fistules branchiales, etc... ; tantôt, il se fait dans les arcs un travail hyperplasique qui non seulement dépasse le but, mais qui, pour des raisons encore inconnues, persiste après l'évolution branchiale : d'où une série nouvelle de productions morbides : tubercules branchiaux, macrocheilie, hémangiomes et lymphangiomes, etc. Il semblerait donc *a priori* qu'il y eût antagonisme entre ces deux ordres de lésions, d'essence différente. Cet antagonisme existe en effet ; c'est donc au seul titre de la curiosité que se recommandent les quelques faits de cette nature que nous avons pu grouper et dont nous apportons un nouvel exemple.

En dehors des régions branchiales, à la tête, M. le professeur Lannelongue a démontré que nombre de tumeurs réductibles de la voûte du crâne n'étaient autres que des angiomes (3). Ceux-ci s'accompagnent dans quelques cas d'une perforation osseuse trop importante pour ne pas être signalée. Mais ici, semble-t-il, l'angiome est la cause et non le contemporain de ces désordres. Il agit peut-être d'une manière toute mécanique en empêchant les travées osseuses de se développer, ou en troublant la circulation. Tel est par exemple le cas d'Arved Fax (4), auteur suédois du siècle dernier, et où le frontal entier semblait faire défaut, jusqu'à l'arcade sourci-

(1) *Pathologie des tumeurs.*
(2) *Vierteljahreschr. f. prakt. Heilk.*, 1869.
(3) *Congrès de chirurgie*, 19 octobre 1886, p. 411.
(4) Cité par VIRCHOW, *Path. des tumeurs*, trad. ARONSOHN, t. IV, p. 47.

lière. Même pathogénie peut-être pour l'observation de Lamosier (1) ; le squelette du bras du malade semblait faire défaut et le bras était « mou comme une tête de veau ».

Au crâne, nous trouvons encore les encéphalocèles. Dans la peau qui les recouvre, M. Largis (2) a signalé quelquefois la présence d'angiomes. Mais on ne les rencontre guère que dans les encéphalocèles fronto-nasales. En comparant ces faits à ceux de M. le professeur Lannelongue, on pourrait se demander incidemment, si l'encéphalocèle ne peut résulter quelquefois du trouble apporté par l'angiome dans l'ossification crânienne : la distension de la peau par l'encéphalocèle amenant ensuite l'atrophie du nævus.

Aux membres, M. P. Mauclaire a observé un cas d'angiome digital greffé sur un doigt atteint de flexion congénitale (3). On pourrait encore voir dans cette flexion une malformation par arrêt de développement.

Si nous passons aux malformations fissuraires des lèvres, la présence de l'angiome devient tout à fait exceptionnelle, malgré la fréquence extraordinaire du bec-de-lièvre. Si nous en exceptons un cas de M. le professeur Lannelongue et le nôtre, aucun auteur, à notre connaissance, ne signale cette association.

Voici en quelques mots l'observation de M. le professeur Lannelongue (4).

Obs. I. — Un nouveau-né de huit jours offrait un bec-de-lièvre unilatéral droit de la lèvre supérieure et ne comprenant que le tiers de la hauteur de cette lèvre. Au niveau du partage de la muqueuse, on trouvait fixée à la muqueuse et au périoste alvéolaire une tumeur rouge foncé, fluctuante, entourée ou traversée de petites varicosités veineuses. Cette petite tumeur contenait un kyste, mais semblait être le débri d'une tumeur érectile.

A cette curieuse observation nous joignons la nôtre qui la rappelle en bien des points :

Obs. II. — L... Charles, âgé de six mois, nous est présenté à la consultation de l'Hôtel-Dieu de Reims, le 3 mai 1897. Ses antécédents personnels sont insignifiants : citons pour mémoire l' « envie » classique, dont une fraise serait coupable en l'espèce.

Le jour même de la naissance on observa la tumeur que l'enfant porte un peu au-dessus de la narine gauche. L'encoche et les petites

(1) Cité par Boyer, *Œuvres chirurgicales*, 5e édit., Paris, 1845, II, p. 474.

(2) *Arch. gén. de méd.*, 1877, I, p. 583.

(3) Mauclaire et de Bovis, *Les angiomes*, Paris, 1896, p. 16.

(4) *Arch. gén. de méd.*, 1883, I, p. 397.

cicatrices labiales ne furent remarquées que les jours suivants. Le tout est stationnaire depuis la naissance.

Etat actuel : a) *Tumeur sous-nasale.* — Elle a les dimensions d'un gros pois, soit 8 à 10 millimètres de diamètre. Régulièrement circulaire, de coloration rouge grenat, elle forme un relief de 2 à 3 millimètres au-dessus de la peau. Sa surface est lisse, quoique très légèrement mamelonnée. Au toucher, elle donne la sensation d'une petite plaque indurée, enchâssée dans les tissus voisins normaux. Elle pâlit sous la pression du doigt, mais sans diminuer de volume d'une manière appréciable. Les cris, les efforts, l'action du froid ou de l'air extérieur sont sans action sur elle ou peu marqués.

Elle siège à peu près sur le trajet d'une ligne qui joindrait la narine à l'encoche labiale et qui en figure à peu près l'axe vertical. Quelques millimètres de peau saine la séparent en haut et en bas, soit de la narine soit de la lèvre.

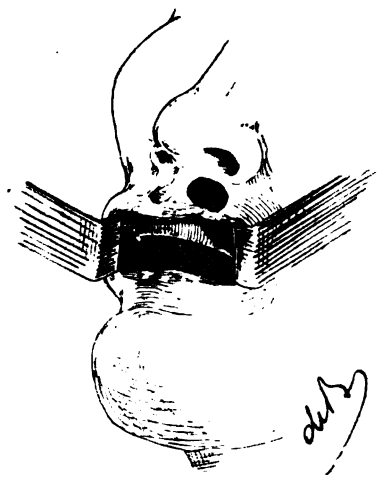

b) *Lèvre supérieure.* — Elle n'est que peu ou pas épaissie. Le bord libre offre à 7 ou 8 millimètres de la ligne médiane, et du côté gauche, une petite encoche de 1 ou 2 millimètres de profondeur. Elle se laisse à peine deviner quand la bouche est close, car elle siège plutôt sur la partie muqueuse interne que sur la partie muqueuse externe du rebord labial. Le fond de cette encoche est occupé par une cicatricule blanchâtre d'où partent trois ou quatre petits tractus cicatriciels ayant à peine 1 ou 2 millimètres de long.

Sur la face muqueuse de la lèvre gauche, en dehors de l'encoche, mais sur toute sa hauteur, jusqu'à la commissure, on trouve la muqueuse légèrement épaissie, de couleur rouge-vineuse.

c) *Muqueuse gingivale.* — Dans le sillon labio-maxillaire, cette plaque rouge se continue sur la muqueuse alvéolo-gingivale dont elle occupe également la région comprise entre l'encoche et la commissure labiales.

Pas de malformations maxillaires ou palatines. Les dents ne sont pas encore sorties.

Aucune autre particularité à signaler sur le reste du corps, qui est celui d'un enfant bien constitué.

Chez notre petit malade il y a donc un angiome de la lèvre et de la muqueuse correspondante avec « amorce » de bec-de-lièvre. A retenir aussi les petites cicatrices qui marquent l'encoche labiale et qui pourraient autoriser peut-être le diagnostic rétrospectif de trauma intra-utérin (?) ou de brides amniotiques, comme cause de la déformation.

Si nous comparons notre observation à celle de M. le professeur Lannelongue, nous constatons qu'il existe comme une sorte de balancement entre l'angiome et l'arrêt de développement. Bec-de-lièvre rudimentaire et angiome bien développé chez notre petit malade ; angiome rudimentaire et bec-de-lièvre bien visible chez celui de M. Lannelongue. De plus, ni dans l'un ni dans l'autre cas, l'arrêt de développement n'est bien marqué, et c'est peut-être le cas de répéter que l'exception confirme la règle, la règle étant ici l'antagonisme que nous signalions au début.

M. Mauclaire. — La communication de M. de Bovis me rappelle un cas d'angiome simple que j'ai observé chez une femme de 40 ans environ. Cet angiome occupait exactement le point où siège le bec-de-lièvre quand il est à droite, il avait une forme triangulaire à base inférieure. La lèvre n'était pas plus épaisse à ce niveau, la lésion était stationnaire depuis la naissance, il n'y avait pas d'autres malformations congénitales dans le voisinage.

Épithélioma récidivant de l'angle interne de la région orbitaire droite. — Destruction de l'os frontal. — Abcès intra-cérébral du lobe frontal du même côté. — Petite tumeur névroglique comprimant l'origine de la 3e circonvolution frontale du côté gauche, par le Dr A. Jeanne.

La nommée Lh. Edmée, âgée de 68 ans, entre dans le service chirurgical de M. le Dr Remy, à la maison de Nanterre, le 10 décembre 1896. Cette femme opérée déjà, dit-elle, à l'hôpital Bichat porte à l'angle interne de la région orbitaire droite, une grande ulcération arrondie, à fond rouge, irrégulier, suppurant, saignant facilement, limitée en haut par un bourrelet cutané très dur ; elle a rejeté l'œil en dehors, et a déterminé un ptosis et un œdème qui le masquent complètement ; mais à part une légère conjonctivite, il est sain. Un stylet explorateur, dirigé en bas, pénètre dans la cavité nasale, et di-

rigé en arrière, pénètre facilement et loin dans la cavité crânienne.

On était donc là en présence d'une récidive, après ablation d'un épithélioma dont le point de départ aurait été vraisemblablement la paupière supérieure.

A part quelques douleurs circumorbitaires, spontanées et provoquées, la malade se trouvait bien portante et en effet malgré son âge, l'état général était excellent.

On appliqua sur l'ulcération des pansements humides au sublimé, et la suppuration diminua, l'ulcération se rétrécit, les douleurs s'amendèrent. Elles persistaient cependant, presque nulles dans la journée, un peu plus accentuées la nuit, mais fort supportables, n'empêchant pas le sommeil ; celui-ci toutefois était troublé par des rêves à haute voix, des cauchemars. A deux reprises, cette femme eut quelques douleurs, et quelque gêne dans les membres inférieurs, elle trouvait aussi son bras droit raide, n'arrivait pas à le lever assez haut pour se peigner. Mais à part ces symptômes sur lesquels elle attirait fort peu l'attention du reste, la santé générale restait bonne, les forces normales et elle demeurait debout toute la journée sans fatigue.

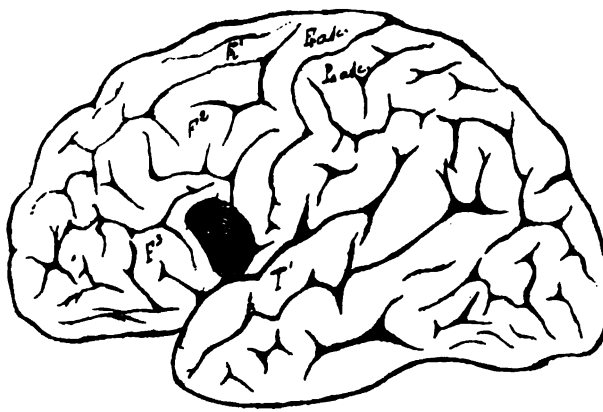

La partie ombrée correspond à la dépression produite par la petite tumeur méningée.

Tel était son état lorsque le 1er mai, vers 9 heures du matin, voulant se lever, elle ne peut se remuer et l'infirmière qu'elle appelle constate que le tronc est raide ; presque aussitôt elle est agitée de tremblements, de sursauts dans les deux jambes et dans le bras gauche, pendant que l'avant-bras droit est raidi en demi-flexion.

Au moment où je la vois, vers 11 heures, elle a perdu connaissance, n'émet aucune parole, ni aucun son, est étendue la tête couchée sur le côté gauche, en extension, la nuque contracturée ; l'œil gauche est dévié en haut et en dehors, mais il voit et sent, car si on relève la paupière supérieure fermée, et qu'on approche le doigt, elle s'abaisse aussitôt ; de même, quand le doigt touche la cornée.

Mais ce qui frappe surtout, ce sont les petites contractions des muscles du tronc et des membres, à l'exception du bras droit.

Les deux membres inférieurs sont agités de tressaillements de même nature, brusques, répétés, peu étendus, mais ils sont plus intenses, plus fréquents, presque continus du côté gauche, tandis qu'à droite il y a des périodes assez longues de repos.

Ce membre gauche est étendu, le pied en hyperextension, agité de petits mouvements de flexion et d'extension ; la jambe, de très petits mouvements de flexion, la cuisse de petits mouvements d'abduction et d'élévation.

Au niveau du tronc, les contractions prédominent aussi du côté gauche ; elles sont très faibles et rares à droite, ce sont de petits mouvements de propulsion du corps ; l'épaule se porte à chaque instant en avant.

Il y a une différence considérable entre le membre supérieur gauche et le droit. Le premier est, comme tout le côté gauche, le siège de tressaillements presque continus, remarquables surtout en ce que le mouvement d'abduction du bras prédomine ; si on l'applique contre le corps, il ne tarde pas à s'en éloigner, et à pendre hors du lit ; on l'y replace, et il s'éloigne de nouveau. A la main, prédomine le mouvement d'abduction du petit doigt, très écarté des autres.

Le membre supérieur droit au contraire est *immobile*, *contracturé*, le bras à faible distance du tronc, l'avant-bras en demi-flexion, la main en extension moyenne, les doigts fermés, le pouce replié sous l'index.

Tel est l'ensemble symptomatique pendant une demi-heure environ ; vers 11 heures 1/2, surviennent des contractions plus étendues, généralisées ; la face fait une grimace de douleur, semble pleurer, devient rouge, la pupille se dilate, l'œil se dévie en dedans, la respiration s'arrête un instant, les membres inférieurs se contracturent ; cela dure une demi-minute à une minute environ, puis survient la paralysie flasque de tous les membres.

Dix minutes plus tard les petites convulsions prédominantes dans le côté gauche reparaissent, les mouvements d'abduction du bras et du petit doigt se répètent et le membre supérieur est à nouveau contracturé.

La malade resta 2 jours dans cet état de paralysie flasque ; à part quelques moments de rémission, les contractions du côté gauche, et celles moins accentuées qui avaient leur siège dans la jambe droite, la contracture en demi-flexion antibrachiale du membre supérieur droit, furent les symptômes dominants. Elle mourut 48 heures environ après le début des crises convulsives, le 3 mai dans la matinée.

Je fus assez embarrassé pour porter un diagnostic et pour instituer un traitement. Ces accidents étaient sans le moindre doute sous la dépendance de la lésion épithéliomateuse de l'orbite droit. Mais qu'avait-elle déterminé ? Un abcès ? une propagation secondaire des méninges ou du cerveau ? Me basant sur l'absence complète de fièvre, le peu d'intensité des douleurs antérieures, je penchai pour cette dernière hypothèse. Il y avait d'ailleurs un symptôme de localisation en sa faveur : c'était la contracture du bras droit, qui me faisait penser à une lésion en foyer de l'écorce gauche.

Autopsie faite le lendemain de la mort. Voici ce qu'elle montra :

1° Il n'y avait pas de lésions cancéreuses secondaires.

2° La partie antérieure et interne du lobe frontal *droit* était transformée en une poche fluctuante fermée, d'où il s'échappa par l'incision près de cent grammes d'un pus vert bien lié, mêlé à quelques débris de matière cérébrale. Voici quelles étaient les limites de l'abcès; il s'était développé surtout du côté interne en refoulant et détruisant la circonvolution frontale interne, et il arrivait presque jusqu'à la circonvolution du corps calleux; en avant la partie antérieure de la première frontale était détruite; en bas, les deux circonvolutions olfactives, et un peu de la portion orbitaire de la deuxième. Sa limite postérieure était à trois travers de doigt des circonvolutions rolandiques.

3° Du côté de l'hémisphère *gauche* il y avait à la face interne de la dure-mère une petite tumeur arrondie, bien limitée, lobulée, du volume d'une très grosse amande de la consistance et de la couleur de la masse cérébrale et qui paraissait être un gliome; elle faisait relief d'environ un centimètre et avait déterminé en regard d'elle une très nette dépression de la substance cérébrale exactement moulée sur elle.

Cette dépression était à cheval sur le petit sillon vertical qui émane de la scissure de Sylvius et sur lequel se coude la troisième frontale; elle déprimait la circonvolution de chaque côté de ce petit sillon, plus complètement du côté du pied que du côté du cap, elle empiétait aussi, mais très peu, sur une étendue d'un centimètre environ, sur l'extrémité tout à fait inférieure de la frontale ascendante. Le reste des circonvolutions rolandiques était absolument intact.

Réflexions. — 1° Le diagnostic de la nature et de la localisation de la lésion cérébrale a présenté quelque difficulté, les seuls symptômes diffus de compression cérébrale ont été la céphalalgie et les cauchemars. La prédominance des convulsions du côté gauche faisait présumer, sans qu'on pût l'affirmer, que le siège de la lésion était dans l'hémisphère droit. Et le seul symptôme net de localisation cérébrale, la contracture du bras droit, allait à l'encontre de ce diagnostic.

2° Cet abcès du lobe frontal, assez éloigné il est vrai de la zone motrice, a été remarquable par son évolution silencieuse. l'apyrexie et la brusquerie avec laquelle ont débuté les convulsions.

3° Ce qui nous paraît le plus remarquable, c'est que la contracture du bras droit était en rapport avec une lésion inaccoutumée de l'hémisphère gauche. Les observations de monoplégie pure du membre supérieur ont montré que les lésions corticales susceptibles de les produire siègent « dans l'aire des deux quarts moyens des circonvolutions ascendantes » (1). Or ici la lésion très limitée siège sur l'origine de

(1) Charcot et Pitres, *Centres moteurs corticaux chez l'homme*, p. 108 et suiv.

la 3e frontale (pied et cap) et empiète aussi, mais très peu, sur la partie tout à fait inférieure de la frontale ascendante.

Le dessin ci-joint représente exactement la dépression bien limitée produite par la petite tumeur. Cette localisation corticale inaccoutumée des mouvements du membre supérieur nous a paru devoir être signalée avec précision.

Kyste du prépuce, par MM. Griffon et Ségall.

Les coupes que nous soumettons à l'examen des membres de la Société ont porté sur la paroi d'un kyste du volume d'une noix développé à la face supérieure de la verge chez un jeune homme de 18 ans, mort de tuberculose pulmonaire chronique. Ce kyste occupait, sur la ligne médiane, le repli supérieur du prépuce ; le gland restait découvert, ce qui donnait à la verge un aspect rappelant au premier abord celui du paraphimosis. Quant au début de ce kyste, le malade se souvenait avoir remarqué la tumeur dès sa plus tendre enfance ; seulement elle avait un peu grossi dans ces dernières années.

Le malade avait le teint clair ; la peau, et en particulier la peau de la verge, n'était pas pigmentée ; petit fait à noter, car nous allons trouver tout à l'heure de la pigmentation de la membrane interne de ce kyste.

A l'ouverture de la poche, il sort un liquide blanchâtre, plutôt séreux avec des particules blanches en suspension. On ne voit pas de poils. Ce liquide n'a pas été examiné au microscope.

La paroi interne du kyste est rose, mince et se plisse, se ride immédiatement après l'évacuation du contenu du kyste.

Les préparations ont été colorées avec le picro-carmin, la thionine phéniquée, l'hématoxyline éosine.

A l'œil nu, la membrane interne du kyste paraît foncée, brunâtre.

A un faible grossissement, après coloration à l'hématoxyline éosine, on voit, à la surface libre, une bande foncée peu épaisse, tapissée à sa face profonde par un tissu conjonctif généralement lâche, parsemé çà et là de faisceaux plus serrés et ondulés. On aperçoit une assez grande quantité de vaisseaux, dont quelques-uns à paroi épaisse, d'autres à paroi très mince. Les vaisseaux occupent assez souvent les points où le tissu conjonctif est plus dense. Des coupes transversales de nerfs sont perçues au voisinage de certains vaisseaux.

Le derme n'est pas hérissé de papilles. Sur des préparations colorées au picro-carmin, la bande foncée formant la paroi interne du kyste prend une couleur rouge ; on ne voit pas de différenciation en stratum lucidum et stratum granulosum comme dans les coupes de peau normale.

Par places, entre les plis qui rident la surface, on distingue une légère coloration rouge jaunâtre, due à l'accumulation d'épithélium détaché sous forme de squames.

En arrivant à la paroi externe, on ne trouve plus aucune délimi-

tation précise ; la poche se continue insensiblement avec le tissu cellulaire sous-cutané qui l'entourait.

A un fort grossissement, la bande foncée apparaît formée par un épithélium stratifié, dans lequel on distingue : à la surface, des cellules plates ayant conservé par endroits leur noyau ; ailleurs on ne voit plus de noyau ; la couche est alors soulevée sous forme de squames et proémine vers la cavité du kyste. Parmi ces squames, sur les préparations au picro-carmin, quelques-unes, vues de face, dessinent le contour de cellules plates, pavimenteuses, sans noyau.

La deuxième couche est formée de cellules polyédriques, à noyau ovalaire, ressemblant absolument aux cellules de la couche muqueuse de Malpighi. En certains endroits, il semble même qu'il y ait des dentelures.

La couche la plus profonde est constituée par une rangée unique de cellules cylindriques perpendiculaires à la paroi, avec noyau à grand axe parallèle à celui de la cellule.

L'aspect foncé de cette couche épithéliale stratifiée est dû surtout à la présence de pigment brunâtre qui infiltre les couches moyenne et profonde. Par places, le pigment est plus abondant.

La couche sous-jacente à l'épithélium renferme des fibres conjonctives tantôt lâches, tantôt denses et ondulées. Des vaisseaux à paroi mince, parfois réduite presque à l'endothélium, sillonnent ce tissu. On voit également des vaisseaux à paroi plus épaisse. Tous les vaisseaux sont remplis de sang. On rencontre aussi des nerfs coupés soit transversalement, soit longitudinalement. Ces nerfs n'ont rien d'anormal. Les tubes nerveux sont entourés de myéline. Parfois on rencontre, dans ce tissu conjonctif, des espaces tapissés simplement d'une paroi endothéliale, et qui paraissent être des fentes lymphatiques dilatées.

A une certaine distance de la couche épithéliale, on rencontre parfois un corpuscule ovoïde, entouré d'une gaine, avec une série de noyaux allongés, enroulés en spirale à sa surface, le tout plongé dans le tissu conjonctif ; ces corpuscules rappellent ceux de Krause et de Meissner.

On ne trouve nulle part de glandes ni de follicules pileux.

Réflexions. — L'absence d'élément sébacé et d'élément glandulaire nous fait exclure le diagnostic de kyste sébacé.

La constatation du revêtement épithélial superficiel ; des squames que nous avons vues se détacher de la surface et souvent aplaties ; du pigment brun, qui, à l'état normal, infiltre les poils et qui n'est pas ici de l'éléidine, nous porte à penser qu'il s'agit d'un kyste dermoïde.

Nous avançons cette hypothèse, malgré les caractères du contenu et l'absence de poils. L'un de nous, en effet, a récemment eu l'occasion d'examiner un kyste dermoïde de la région temporale, dont la paroi interne présentait la même structure que celle que nous venons de décrire. Dans ce kyste, il n'y avait pas non plus trace de poils ni de glandes dans la paroi ;

le contenu présentait un aspect blanchâtre, crémeux, rappelant le contenu des kystes sébacés.

Pourtant, le microscope permit de déceler des poils libres, invisibles à l'œil nu, dans le contenu du kyste. Ici, si ce contenu avait été porté sous le microscope, peut-être eût-on acquis ainsi la certitude de la nature dermoïde du kyste.

Grossesse ectopique, par M. Couvelaire, interne des hôpitaux.

Les pièces qui font l'objet de cette communication proviennent d'une malade opérée par M. Marchand à l'hôpital St-Louis, le 11 juin 1897.

Il s'agit d'une femme de 25 ans n'ayant pas vu ses règles depuis le 28 février. L'évolution de sa grossesse ectopique fut classique, phénomène de péritonisme avec écoulements sanglants noirâtres revenant par accès. Le 10 juin, brusquement le kyste fœtal se rompit et la malade fut amenée d'urgence à l'hôpital.

M. Marchand l'opéra le lendemain. Le péritoine était rempli de sang, 2 litres environ ; un fœtus de 14 centimètres de long, déjà quelque peu macéré, fut trouvé au milieu des anses intestinales ; il était relié par un cordon normal long de 16 centimètres à une masse placentaire contenue dans le kyste fœtal. Celui-ci fortement adhérent aux parois pelviennes fut libéré de ses adhérences et enlevé après qu'un clamp eût été placé sur le ligament large.

L'examen de la pièce permet de constater les faits suivants.

1° La portion juxta-utérine de la trompe de calibre et d'aspect normaux est perméable, elle vient s'ouvrir à canal ouvert dans le kyste fœtal.

2° Le kyste fœtal est constitué de deux parties bien distinctes, une portion tubaire et une portion abdominale. La portion tubaire est une cavité longue de 6 cm. 5, large à sa base de 3 cm. 5 ; sur la partie la plus interne de cette cavité s'insèrent des fragments de placenta adhérent. Le reste de la cavité est parfaitement lisse et c'est à peine si l'on voit quelques fins faisceaux faire saillie à sa surface.

3° Cette poche tubaire communique avec la poche abdominale par l'orifice du pavillon surdistendu. Cet orifice circulaire mesure 2 cm. 5 de diamètre. Les franges du pavillon s'épanouissent en rayonnant des bords de l'orifice sur la paroi interne de la poche abdominale.

4° La poche abdominale est celle qui s'est rompue. Elle a la forme d'une coupe aux bords irréguliers. Au niveau des bords, ses plus grands diamètres sont 16 centimètres et 11 centimètres. Les parois sont fibreuses, épaisses. En avant on voit de nombreux vaisseaux venus du ligament large s'épanouir à sa surface et pénétrer dans ses parois. En arrière et en bas est accolé l'ovaire avec un corps jaune mesurant 2 centimètres sur 1 cm. 5 et 0 cm. 5.

La surface intérieure irrégulière présente les traces de l'insertion des membranes de l'œuf, placenta, amnios au fond de la coupe, ce sont les franges du pavillon et l'orifice tubaire.

L'observation complète et les examens microscopiques seront publiés ultérieurement.

Malformation du poignet. Radiographie.

M. Jeanne montre l'un des membres supérieurs d'un homme qui, depuis l'âge de trois ans, est atteint d'une déformation du poignet. On pourrait penser à une rétraction cicatricielle, mais il s'agit probablement d'une difformité congénitale.

Disjonction de l'épiphyse inférieure du fémur.

M. Ardouin présente l'épiphyse inférieure du fémur d'un jeune homme de seize ans, qui fut victime, le 16 mars 1896, d'un grave traumatisme. Ce malade, imprimeur, eut la jambe prise dans une courroie de transmission et fut amené le même jour à l'hôpital Broussais. Bien qu'il y eût une vaste déchirure des téguments, avec un large orifice par lequel faisait issue la diaphyse du fémur complètement séparée de l'épiphyse, on tenta la conservation du membre. L'état fut satisfaisant pendant quinze jours ; mais l'on dut finalement se résoudre à faire l'amputation de la cuisse. On constata alors, à la dissection, une perforation de la veine poplitée, laquelle avait donné lieu à des hémorrhagies abondantes, et un abcès de la paroi de l'artère poplitée. On voit sur l'épiphyse fémorale toutes les dépressions et éminences auxquelles correspondent les dépressions et éminences symétriques de la diaphyse. Actuellement le malade, guéri, marche avec un pilon.

Cancer du larynx.

M. Ardouin montre des coupes histologiques d'un épithélioma intralaryngien. Cette tumeur semble avoir évolué rapidement, les troubles de la voix n'ayant apparu que six semaines avant l'entrée du malade à l'hôpital Broussais. Le 24 février, on constate au laryngoscope une volumineuse tumeur obstruant complètement la glotte. Le 4 mars, on pratique, après trachéotomie, la laryngectomie totale. On administre au malade des lavements nutritifs, puis on le nourrit à l'aide de la sonde œsophagienne. Au dixième jour, apparaissent des accidents pulmonaires qui enlèvent le sujet au dix-septième jour. Au point de vue histologique, il s'agit d'un épithélioma pavimenteux sans retentissement ganglionnaire.

Calcul du ligament large.

M. Ardouin présente une tumeur dure, calcifiée, du volume d'un petit œuf, qu'il a rencontrée dans le ligament large d'une femme soumise à l'hystérectomie vaginale, le 11 mai 1897, pour un volumineux polype sphacélé de l'utérus. La tumeur, presque entière-

ment formée de carbonate de chaux, était contenue entre les deux feuillets du mésosalpinx d'où elle fut facilement énucléée. Il y a lieu de croire que cette masse indurée n'est autre qu'un fibrome calcifié, soit né primitivement dans le ligament large, soit provenant de l'utérus lui-même. La présence du fibrome, qui nécessita l'hystérectomie, fait pencher en faveur de cette dernière opinion. La malade est sortie guérie le 1er juin 1897.

M. Ardouin se propose de revenir en détails sur ces trois communications dans une séance ultérieure.

Phlébite puerpérale d'une branche de la veine mésaraïque.

MM. Mayorier et Letulle ont observé une localisation rare de la phlébite chez une femme enceinte depuis six mois. L'observation sera publiée ultérieurement en détail.

Organisation de la fibrine introduite expérimentalement dans les séreuses.

MM. Cornil et Carnot montrent des préparations de lésions déterminées par l'introduction de fibrine dans le péritoine des chiens. La fibrine, introduite expérimentalement, s'organise de la même façon que la fibrine transsudée dans les inflammations. Les fragments adhèrent très vite au grand épiploon, et, au bout de quatre jours, il y a déjà pénétration de la masse par les nouveaux vaisseaux. Si l'on prend des corps plus durs que la fibrine, du blanc d'œuf cuit, par exemple, le processus existe encore, mais apparaît beaucoup plus tardivement.

D'autre part, si l'on pratique chez un animal une plaie du foie, et si l'on remplit de fibrine la perte de substance ainsi créée, la fibrine y reste, s'y accole et s'organise immédiatement, de sorte qu'au bout de vingt-quatre heures, l'adhérence est déjà définitive.

Cancer primitif de la prostate.

M. Hérescо montre les organes urinaires d'un homme mort à Necker, à l'âge de quatre-vingt-dix ans, de cancer prostatique. Le néoplasme n'a pas atteint la vessie ; il s'est seulement propagé aux ganglions du petit bassin ; il n'y a pas de noyaux de généralisation dans les viscères.

Elections

M. de Bovis (de Reims) est nommé membre correspondant.

Séance du 25 juin 1897.

Présidence de M. Cornil

Kyste hydatique à évolution pulmonaire. — Tuberculose de l'autre poumon, par M. Clerc, interne des hôpitaux.

Il s'agit d'une malade (la nommée F... Adèle), âgée de 43 ans, entrée à l'hôpital Laënnec dans le service de M. le docteur Barié, le 25 avril 1897. Les antécédents héréditaires de cette malade ne donnaient aucun renseignement ; elle-même n'avait jamais eu de maladie, mais il y a deux ans, aurait été atteinte de pleurésie droite et, à partir de ce moment, n'aurait plus été bien portante.

A son entrée à l'hôpital, la malade se plaint de douleurs dans le dos et dans le côté droit ; elle est oppressée la nuit, tousse fréquemment ; ses crachats sont peu abondants, jamais elle n'a eu d'hémoptysie. Ni diarrhée, ni constipation : le cœur est normal, les urines ne contiennent ni sucre ni albumine.

L'examen du poumon droit donne les résultats suivants : en avant diminution du murmure vésiculaire sous la clavicule ; en arrière submatité dans le tiers inférieur avec diminution des vibrations thoraciques. Diminution du murmure vésiculaire ; quelques frottements. Au sommet inspiration rude avec un peu de retentissement de la voix.

L'examen du poumon gauche permet de percevoir des signes d'emphysème.

L'état général de la malade est mauvais ; elle a beaucoup maigri. Sa face présente une teinte terreuse. La température oscille entre 38° et 39°.

Les symptômes restent stationnaires jusqu'au 12 mai.

Le matin la température monte à 39°2 et l'après-midi, la malade, après avoir eu quelques nausées, rend un litre environ de pus bien liè, jaune verdâtre, inodore. Ce pus ne contient pas de fausses membranes, pas de crochets ; l'examen bactériologique décèle la présence de pneumocoques et d'autres microbes.

Le 13 *mai*, la température est de 38°6. L'examen du poumon droit permet de percevoir, au-dessous de la pointe de l'omoplate, un gros souffle à timbre amphorique, expiratoire et entouré d'une zone de râles sous-crépitants abondants principalement après la toux.

Le souffle n'existe pas au sommet, et se propage en bas et en avant sur la paroi latérale du thorax. En avant on ne l'entend pas.

On pratique dans le 8e espace intercostal une ponction exploratrice qui ne donne aucun résultat.

A partir de ce moment jusqu'au 17 juin la malade a présenté une série de vomiques de moins en moins abondantes et toujours de même nature.

En même temps l'état général devient rapidement mauvais. La fièvre oscille entre 38°5 et 39°5.

La malade s'amaigrit et prend une teinte jaune paille. L'intolérance gastrique devient presque absolue et la diarrhée s'établit.

Le 18 *juin*, de nouvelles ponctions exploratrices sont pratiquées à 4 centimètres de profondeur soit au niveau du souffle, sous l'angle de l'omoplate, soit dans le huitième espace intercostal à 8 centimètres de la ligne des apophyses épineuses, mais elles ne donnent pas de résultat.

La malade se cachectise de plus en plus et meurt le 22 juin.

Autopsie. — A l'ouverture du thorax on remarque des adhérences épaisses entre les deux feuillets de la *plèvre* droite, le diaphragme et le foie. En incisant les brides fibreuses on tombe sur une poche volumineuse qui laisse échapper un liquide purulent contenant des flocons blanchâtres et de nombreuses vésicules d'hydatides dont quelques-unes sont nettement colorées en jaune.

La poche est creusée en plein tissu pulmonaire, sans empiéter en apparence sur le tissu hépatique : elle occupe les deux tiers inférieurs du *poumon* et remonte jusqu'au lobe supérieur. On ne peut trouver de communication ni avec le foie ni avec une bronche. Les parois de cette poche sont formées par une membrane fibreuse, résistante qui les limite nettement.

Au niveau de la limite supérieure de la poche, la plèvre interlobaire est épaissie, le tissu pulmonaire est induré, scléreux et présente quelques ulcérations de nature indéterminée.

Le reste du parenchyme pulmonaire est congestionné, œdémateux ; pas de dilatation des bronches, aucune trace de tubercules.

Le *poumon gauche* est aussi congestionné et œdémateux, mais on rencontre au sommet quelques tubercules crétacés, et de plus, dans une région nettement limitée au tiers inférieur on rencontre un semis de granulations ressemblant nettement à du tubercule jeune.

Le *foie* très volumineux adhère à la partie inférieure de la poche par la partie supérieure de son lobe gauche ; ce lobe est très atrophié par rapport au lobe droit. A la coupe, le tissu hépatique paraît pâle, et considérablement dégénéré. La teinture d'iode ne permet pas d'y déceler la dégénérescence amyloïde.

Les *reins* et la *rate* sont congestionnés. Rien au *cœur*.

Réflexions. — Cette observation semble intéressante au point de vue clinique et anatomique.

Il s'agit, en effet, d'un kyste hydatique à évolution pulmonaire qui s'est manifesté pendant la vie, d'abord par les signes vagues d'épanchement pleural et ensuite par une vomique dont les caractères microscopiques et macroscopiques ne pouvaient faire penser qu'à une pleurésie purulente enkystée, ouverte dans une bronche et déterminant la production du souffle intense que l'on percevait.

Au point de vue anatomique, ce kyste est intéressant par son siège ; car si son évolution a été nettement pulmonaire, la coloration jaune des hydatides semble due à la bile et indique une participation du foie.

Enfin le poumon gauche présente une localisation curieuse du processus tuberculeux à la base.

M. Letulle fait remarquer que les vésicules trouvées dans le kyste sont teintées par la bile, et que ce caractère porte à penser qu'il s'agit ici d'un kyste hydatique du foie, devenu secondairement intra-pulmonaire, et évacué par vomique.

Ostéomalacie chez un homme de 39 ans,
par MM. Letulle et Péron.

Le squelette, à peu près complet, que nous présentons vient d'un homme de 39 ans mort, au bout de 8 mois, d'une ostéomalacie généralisée, dans le service de l'un de nous, à St-Antoine. Nous n'avons pu relever dans ses antécédents héréditaires, dans ses antécédents personnels, dans ses habitudes, dans son hygiène, rien qui puisse expliquer l'apparition de ce ramollissement généralisé des os.

Des douleurs profondes, ostéocopes, pénibles, pseudo-rhumatismales en ont marqué le début. Au bout de cinq mois, une fracture spontanée de la cuisse s'est faite à droite; 15 jours plus tard, seconde fracture de cuisse, spontanée, à gauche. Le malade, mis en gouttière de Bonnet, est mort anémié, cachectique, sans autre complication qu'une large eschare fessière.

En dehors d'une légère scoliose et des déformations résultant des fractures spontanées, nous n'avons observé ni la modification des extrémités, ni l'atrophie musculaire que l'un de nous avait pu noter dans un cas d'ostéomalacie aiguë, étudié antérieurement (1).

A l'autopsie, tous les organes, en dehors du système osseux, ont été trouvés sains à l'œil nu ; nous avons examiné avec soin les restes du thymus, le corps thyroïde, les organes génitaux, la prostate, les vésicules séminales, le corps pituitaire, les capsules surrénales. Le tissu musculaire, au niveau des os les plus altérés, avait sonservé son aspect normal.

L'ensemble du squelette était ramolli. *Tous les os* se coupaient facilement au couteau. Seuls les deux rochers résistaient encore à la pointe de l'instrument.

(1) Péron et Meslay, *Bulletins de la Société anatomique*, 1894. Nous étudierons ce fait nouveau, en le comparant à l'ancien ; nous noterons les différences, et surtout les analogies (V. thèse de Meslay, Paris, 1896).

Toutefois les déformations osseuses étaient beaucoup moins accusées que dans notre premier cas.

Ici, dans les os les plus atteints (fémurs, tibias), le tissu osseux était considérablement réduit et très fragile. Mais la cavité médullaire n'avait pas envahi dans sa totalité l'os, le réduisant à une gaîne périostique comprenant dans son intérieur une boue rougeâtre, d'origine médullaire. La forme générale des fémurs était conservée. En outre, aucun os ne présentait dans ce second cas l'atrophie fibreuse spéciale qui, dans notre première observation, avait réduit les os de l'avant-bras à l'épaisseur d'une allumette. A cette rapide description macroscopique ajoutons, pour terminer, que les épiphyses des os longs ne contenaient pas davantage de ces amas pseudo-cartilagineux, analogues à du riz cuit, que nous avions signalés précédemment.

L'ensemble du squelette était donc simplement ramolli, par perte de la substance calcaire des os ; les os devenus flexibles avaient acquis une telle fragilité, que le simple palper de l'omoplate, sur le cadavre, y détermina une série de fractures ; seule, la calotte crânienne était légèrement augmentée d'épaisseur.

L'examen histologique a porté sur le corps et le col du fémur, la tête articulaire, le fond de la cavité cotyloïde, l'occipital. Les os ont été décalcifiés par les procédés habituels, les coupes montées aux colorants usuels, et à la thionine, suivant le conseil du professeur Cornil.

L'étude des préparations, dans quelque point que les coupes aient été faites, nous a toujours montré le même aspect.

Les ilots osseux conservés se présentent sous forme de blocs, à contours très irréguliers. Leur bord est souvent échancré largement, et dans ces échancrures les colorants montrent d'énormes cellules géantes, contenant un grand nombre de noyaux, de 6 à 15 au moins, et une masse importante de protoplasma.

La présence de ces éléments, dans cette situation particulière, est constante. Pris individuellement, ils ne diffèrent pas des myéloplaxes qu'on trouve, normalement, dans la moelle osseuse. Mais ils sont en nombre considérable, colossal, pourrait-on dire, et cet excès ne paraît pas être une des lésions les moins curieuses de nos os ostéomalaciques.

Sur certains points, l'ilot osseux ayant complètement dis-

paru, des amas de myéloplaxes persistent seuls, logés dans une gaîne fasciculée, d'origine conjonctive.

Cependant, on ne rencontre jamais à l'état isolé quelqu'un de ces éléments dans l'intérieur du tissu conjonctif fibrillaire qui remplace peu à peu la substance osseuse. Il semble qu'une fois la destruction ou la résorption osseuse calcaire terminée, leur fonction soit, de même, épuisée : ils disparaissent, sans laisser traces.

La moelle osseuse, devenue graisseuse, très peu riche en cellules, ne montre jamais de cellules géantes, quand on examine à cet égard les cavités médullaires envahissant ou remplaçant le tissu osseux détruit.

Si nous attirons l'attention sur ce point particulier, c'est que, jusqu'ici, la présence au pourtour de l'os malade de ces myéloplaxes n'a guère été signalée, sauf dans une observation, celle de notre fillette, résumée par Meslay. Cet auteur, qui a rassemblé plusieurs cas personnels étudiés histologiquement avec le plus grand soin, n'en a pas retrouvé d'autre exemple. Il a d'ailleurs figuré, d'une façon très exacte et sous les différents aspects où nous les avons nous-même rencontrés, ces éléments polymorphes et multinucléés.

Ce processus assez particulier mis en lumière, les autres lésions observées par nous ne méritent pas de nous arrêter.

La transformation fibreuse de l'os est un fait constant, résultat naturel, peut-on dire, du processus de ramollissement osseux. Ici, comme dans beaucoup d'autres circonstances, la résorption établie, le tissu fibreux remplit les vides. Insistons cependant sur ce fait que, en aucun cas, l'examen des os ostéomalaciques ne nous a montré trace d'un processus inflammatoire primitif. Il s'agit toujours de régression pure et simple, non d'ostéite atrophique.

Cette forme assez spéciale d'ostéomalacie, qui serait anatomiquement caractérisée par la présence de nombreux myéloplaxes autour des ilots osseux en voie de résorption, constitue-t-elle une entité morbide ? Mérite-t-elle d'être décrite à part, à côté des faits d'ostéomalacie véritable, aujourd'hui nombreux et bien étudiés, dans lesquels l'examen histologique n'a pas montré l'exagération du nombre des cellules géantes normales de la moelle osseuse ? Existe-t-il, en d'autres termes, une ostéomalacie à myéloplaxes, et une ou plusieurs ostéomalacies sans myéloplaxes ?

M. Cornil croit, et son opinion est reproduite dans la thèse de Meslay, que dans cette forme, les cellules géantes viennent user, en quelque sorte, par contact, le tissu osseux déjà malade, et que leur enclavement au niveau de points osseux échancrés indique une action destructive particulière, exercée par ces éléments très vivants.

Peut-être pourrait-on interpréter d'une façon différente les figures histologiques observées.

Nous avons remarqué ce fait, qu'en matière d'ostéomalacie, les processus néo-formateurs manquent toujours. Ce qui domine, pour tous les os, ce sont les transformations régressives. C'est l'atrophie fibreuse de l'os avec transformation graisseuse de la moelle osseuse ; l'os, en son entier, revient à l'état de tissu conjonctif non différencié. Tous les auteurs qui ont examiné l'os ostéomalacique, avec ou sans cellules géantes, ont noté cette tendance spéciale. Si l'on tient compte encore de ce fait que les cellules géantes disparaissent dès que leur rôle de destruction est achevé, qu'on n'en retrouve plus trace nulle part, on admettra assez volontiers que ces éléments ne représentent qu'une des phases des transformations des ostéoblastes.

Les choses paraissent, en effet, se passer de la façon suivante : le tissu fondamental de l'os disparaît, sous une influence qui nous échappe encore, mais qui n'est pas la simple résorption cellulaire, car un fait capital domine la scène : l'absence d'apports calcaires dans l'organe. Or, celui-ci, normalement, détruit, chaque jour, une certaine quantité de matières albuminoïdes chargées de sels minéraux. La mise en liberté des ostéoblastes en est la conséquence. On peut les suivre, comme M. Cornil nous l'a appris le premier, et les apercevoir, avec leurs canalicules, depuis l'intérieur de la lamelle osseuse jusque dans le sillon de bordure qui sépare celle-ci du tissu conjonctif voisin. La thionine y montre les anastomoses de ces éléments entre eux et leurs anastomoses avec les cellules géantes voisines, qui ne sont elles-mêmes que des cellules à prolongements multiples, comme les ostéoblastes. On y reconnaît, enfin, l'anastomose des cellules géantes avec les cellules fixes du tissu conjonctif des espaces médullaires. Tous les auteurs ont été frappés de l'aspect épithélioïde des ostéoblastes libérés, fixés encore dans le sillon qui entoure la lamelle osseuse en voie de régression. Ces ostéoblastes forment parfois, et Meslay les a bien figurés, des bordures com-

plètes, qui, sur les préparations à l'hématoxyline, dessinent comme une véritable couche d'éléments cubo-cylindriques.

Il nous semble que nombre des cellules géantes décrites plus haut, résultent de la fusion de ces ostéoblastes : elles en ont, somme toute, les caractères essentiels ; il n'est pas illogique d'admettre que cette fusion précède, d'un temps variable, soit leur retour à la vie conjonctive, soit leur atrophie définitive.

Une dernière remarque : dans les deux observations où l'abondance des cellules géantes a été signalée, il s'agissait de cas ayant présenté une marche aiguë (8 mois, 14 mois). Peut-être la rapidité de l'évolution ostéomalacique a-t-elle quelque rapport avec la présence des cellules géantes.

Il est possible, enfin, que la fixation des nombreux ostéoblastes ainsi modifiés dans le tissu conjonctif médullaire explique l'aspect sarcomateux offert par certaines coupes d'ostéomalacie, aspect qui a fait avancer à certains histologistes, M. Pilliet entre autres, qu'il s'agissait parfois d'une transformation sarcomateuse des os.

En réalité, à part les cas exceptionnels de cancer diffus des os (Hanot et Gastou), l'ostéomalacie nous paraît être une affection d'une seule venue, et à solution régulière, dont on peut se faire l'idée suivante :

A l'état normal, l'os subit sans cesse, à la façon de n'importe quel tissu vivant, un processus de renouvellement. Si, pour une raison particulière, cette rénovation organique ne se fait plus (théorie de l'apport calcaire), si les sels minéraux circulants ne se fixent plus dans la substance fondamentale des os, les sels qui y étaient inclus déjà, soumis à la loi du renouvellement, partent, sans être remplacés. La substance osseuse fondamentale, ne se recalcifiant plus, disparaît à son tour. Les ostéoblastes, éléments connectifs différenciés, perdent leurs caractères spécifiques ; ils prennent ou non l'aspect de cellules géantes polynucléées. Ainsi, l'ensemble de l'os tend à reprendre rang parmi le vulgaire tissu fibro-conjonctif, pour peu que la survie soit suffisante.

Ramollissement du cervelet ; artérite syphilitique,

par MM. H. Claude et O. Josué.

Les ramollissements du cervelet ne sont pas fréquents, la direction des artères de l'organe s'opposant à la pénétration

d'embolies cardiaques, et les inflammations de ces artères étant également rares relativement à celles des vaisseaux du cerveau sous l'influence des infections et des intoxications, la syphilis notamment. Le cas que nous rapportons nous a paru de plus intéressant à cause de l'évolution clinique qui, si elle permettait d'affirmer la lésion du cervelet, n'autorisait pas à diagnostiquer sa nature, sur laquelle le microscope pouvait seul nous donner quelques renseignements.

D... Jean, âgé de 25 ans, garçon de magasin. Entré le 20 avril 1897, à la Charité, salle Corvisart, nº 4.

Antécédents héréditaires. — Rien à noter. Mère bien portante. Père mort à 70 ans. Un frère et une sœur bien portants.

Antécédents personnels. — Le malade n'a jamais fait aucune maladie : pas de maladies infectieuses, pas de syphilis, pas d'intoxication dans les antécédents.

La maladie actuelle semble avoir débuté il y a un mois et demi. A ce moment (commencement de mars 1897) le malade ressentit pendant une quinzaine de jours des douleurs assez violentes dans toute la tête, surtout le matin au réveil. Ces douleurs diminuaient pendant la journée pour recommencer le lendemain matin.

Ces douleurs avaient considérablement diminué d'intensité lorsque, le 19 avril, le malade fut pris pendant son service de livreur de marchandises d'une sorte de vertige ; il s'affaissa dans la rue sans perdre connaissance. Il ne put se relever sentant que « tout tournait autour de lui ». On dut le ramener chez lui en voiture. Le lendemain il entrait à l'hôpital.

Examen à l'entrée. — Le malade se plaint de douleurs très intenses au niveau de la nuque, exacerbées par les mouvements de la tête et par la pression à ce niveau, beaucoup plus intenses également quand le malade est debout. Ces douleurs sont sourdes, à peu près continuelles, disparaissant cependant quelquefois lorsque le malade est complètement au repos. A ces douleurs sourdes s'en ajoutent d'autres beaucoup plus aiguës qui constituent de véritables accès. Toutes ces douleurs sont surtout fréquentes dans la journée. La nuit elles disparaissent presque complètement et permettent au malade de dormir.

La *sensibilité* à la douleur est complètement conservée sur toute la surface du corps.

Il en est de même de la sensibilité au froid et à la chaleur. Sens musculaire conservé.

Du côté des sens spéciaux :

Pas de troubles de l'*ouïe*. Pas de bourdonnements d'oreille. Le malade entend très bien des deux côtés. Pas de troubles de l'*olfaction*. Pas de troubles de *gustation*. Le malade sent bien le goût amer du sulfate de quinine déposé sur la langue.

Les muscles de la langue paraissent avoir subi une légère atrophie du côté droit, la langue est amincie en avant de ce côté. Cette atrophie est plus appréciable à la palpation.

Du côté des *yeux* le malade ne se plaint d'aucun trouble. Cependant les mouvements du globe oculaire sont diminués dans le sens

latéral, il semble qu'il y ait un peu de parésie des muscles droits externes. En outre on remarque que le globe oculaire est animé de légères secousses nystagmiformes lorsqu'il est fortement incliné à droite ou à gauche.

Les pupilles sont inégales. Celle du côté droit beaucoup plus dilatée.

Les réflexes à la lumière et à l'accommodation sont conservés, mais paresseux.

Troubles moteurs. — Le malade présente une démarche particulière ; il ne marche qu'en titubant, à peu près comme un homme ivre ; il ne peut se diriger vers un point fixé qu'en étant soutenu ou en s'aidant des objets qui l'entourent. Il paraît toujours avoir une tendance à tomber du côté droit.

Le malade se tient difficilement sur les deux pieds en fermant les yeux ; il ne peut se tenir sur un pied.

Les *réflexes* tendineux rotuliens sont exagérés surtout à droite.

Les réflexes cutanés sont normaux.

Du côté de l'*intelligence*, pas de troubles, pas de délire, ni d'amnésie. Le malade est simplement très abattu, tendance au sommeil très marquée.

Les grands organes sont sains. Rien aux poumons. Système cardio-vasculaire sain. Pression artérielle temporale, 6 ; radiale droite, 16.

Urines, pas d'albumine.

5 *mai.* — L'état général n'est pas on. Le malade se sent très affaibli, il garde presque continuellement le lit. Léger état saburral ; langue sale, perte à peu près absolue de l'appétit. Pas de vomissements, pas de fièvre. Traitement : IK, 4 grammes, frictions mercurielles.

15. — Vers 2 heures après-midi, le malade a été pris au moment où il se levait d'un accès convulsif avec dyspnée considérable. Il est tombé sur son lit, les muscles de tout le corps contracturés ; sa bouche est pleine de salive, l'œil fixe, la face très pâle. Cet accès dure environ 10 minutes. Le soir du même jour à 7 heures, nouvel accès semblable au premier. Après ces deux accès le malade a repris son aspect habituel, c'est-à-dire son état de somnolence continuelle dont il ne sort que pour se plaindre de douleurs très vives à la nuque.

23. — Vers 7 heures du soir le malade est pris d'un accès semblable à ceux qu'il avait eus le 15 mai, caractérisé encore par la contracture intense de tous les muscles du corps. Au bout de quelques minutes le malade meurt sans agonie.

Autopsie. — *Poumons* absolument sains ainsi que les plèvres.

Cœur normal, sauf une légère hypertrophie du ventricule gauche. Pas d'épanchement péricardique. Pas de lésions valvulaires. Pas de caillot intra-cardiaque.

Foie, estomac, intestins, péritoine normaux.

Les *reins* sont très congestionnés, mais ils ne présentent pas de modifications de forme, volume, consistance. Tous les viscères quoique normaux sont d'ailleurs un peu congestionnés comme c'est la règle chez les individus qui meurent au cours d'un ictus apoplectique.

Pas d'athérome artériel ni de lésions scléreuses.

A l'ouverture du *crâne* les méninges sont normales, le liquide céphalo-rachidien est abondant.

La surface du cerveau est congestionnée mais n'offre pas de lésions. Sur le lobe gauche du *cervelet* on constate une congestion plus marquée et un ramollissement de la substance corticale.

Le cerveau enlevé, on ne trouve pas de lésions à la coupe dans aucune de ses parties ; il y a un peu d'hydropisie ventriculaire.

Le lobe gauche du cervelet présente un vaste foyer ramolli contenant du sang liquide mêlé à des débris de substance nerveuse.

Le lobe droit est sain, le vermis n'est pas compris dans la lésion qui s'arrête à quelque distance de celui-ci.

Les pédoncules, la protubérance, le bulbe paraissent normaux.

Les différentes artères du cerveau ne nous ont montré aucune altération apparente.

L'artère cérébelleuse postérieure et inférieure, peu après sa pénétration dans le cervelet, apparaît tuméfiée, irrégulièrement bosselée et contient un caillot très adhérent ; elle occupe le centre de la lésion dans laquelle on peut distinguer sur les coupes et après examen dans l'eau trois parties :

1° Une partie centrale occupée par l'artère et ses branches de division entourée de débris membraneux et baignant dans un liquide épais brunâtre. Cette zone est circonscrite par une sorte de membrane très mince, qui la délimite des parties voisines ;

2° Autour de la partie centrale existe une zone offrant tous les caractères du ramollissement, rouge, friable sous le doigt et formant une bouillie dans laquelle on trouve au microscope une quantité de corps granuleux et de globules rouges ;

3° A la périphérie de cette région et jusqu'à la surface du cervelet la substance nerveuse est également un peu ramollie, grisâtre, semée d'un pointillé hémorrhagique, mais sa consistance est un peu plus ferme.

La lésion occupe donc tout le centre du lobe gauche qui est complètement détruit ainsi que le corps dentelé.

La partie voisine du vermis est seulement un peu congestionnée. Il n'y a pas d'épanchement sanguin sous les méninges ou dans les ventricules.

Examen histologique. — Nous avons pratiqué des coupes du bouquet vasculaire que nous avons signalé au milieu du foyer malade. L'examen microscopique nous a révélé d'importantes lésions des artères : tout d'abord une grosse artère présente une oblitération complète par un caillot en voie d'organisation ; un certain nombre de petites artérioles au voisinage de la première offrent des lésions circonscrites à quelques points de la paroi ou diffuses.

L'artère atteinte de thrombo-artérite oblitérante se distingue nettement sur les coupes : sa paroi est uniformément malade, les différentes tuniques qui la composent ne sont plus distinctes par suite de la prolifération embryonnaire extrêmement développée qui envahit toute son épaisseur. Les éléments néoplasiques sont représentés par des cellules rondes, de forme et de volume différents, et des cellules allongées ou étoilées disséminées au milieu des précédentes. La gaîne péri-artérielle est également épaissie et distendue par les

cellules lymphatiques et les globules rouges. Vers la tunique externe les cellules rondes sont encore plus abondantes que dans le reste de la paroi, l'endothélium a disparu et l'on voit l'endartère confondu, soudé avec un caillot fibrineux en voie d'organisation. Çà et là, plutôt le long de la paroi artérielle on distingue des amas de globules rouges, tassés, déformés, souvent difficiles à reconnaître, mêlés à des leucocytes, mais la plus grande partie du caillot est formée par de la fibrine semée de cellules rondes ou allongées et de fins filaments fibrillaires, assez bien colorés par l'hématéine et la thionine. Ce caillot est dense et intimement accolé à la paroi avec laquelle il se confond complètement par places.

D'autres artérioles présentent des lésions plus localisées : il s'agit de véritables petits nodules gommeux bien délimités ou légèrement diffus sur une certaine étendue de la paroi du vaisseau. Le plus souvent on constate sur la coupe d'une artère une saillie plus ou moins considérable développée surtout aux dépens de la tunique externe et d'une partie de la tunique moyenne constituée uniquement par les cellules rondes étroitement tassées dans un stroma vaguement coloré. Parfois au milieu de ces petites cellules embryonnaires on note l'existence d'une grosse cellule ronde multinucléée, sorte de cellule géante d'aspect spécial. Rarement cette néoformation se développe aux dépens de l'endartère et apparaît saillante dans la lumière du vaisseau.

D'autres fois, comme nous le disions plus haut, la lésion est un peu plus diffuse et c'est sur le 1/3 ou la moitié de la paroi que les cellules rondes apparaissent groupées. Plus denses sur une partie, elles diminuent de nombre en s'éloignant du centre du foyer inflammatoire, et la paroi revêt peu à peu son aspect normal. Fréquemment dans ce cas à la périphérie de la néoformation on voit les cellules embryonnaires infiltrées entre les faisceaux de la couche musculaire et jusqu'en plein foyer ; cette disposition paraît encore assez caractéristique, comme si la tunique ne s'était laissé envahir que grâce à une sorte de dissociation des diverses couches de la paroi.

Enfin quelques artérioles se sont montrées à l'examen microscopique uniformément épaissies. La lumière était extrêmement réduite sans être toutefois oblitérée. L'endothélium était intact, ses noyaux paraissaient seulement un peu proliférés. L'endartère très hypertrophié se montrait formé de fibrilles minces et de cellules conjonctives allongées ou arrondies. Les autres tuniques étaient le siège d'un processus inflammatoire moins intense. Cette sclérose artérielle nous a paru moins fréquente que les néoformations gommeuses.

Ces divers types d'artérites ne nous paraissent pas pouvoir être rattachés à une autre cause qu'à la syphilis. Nous ne pouvons incriminer aucune infection déterminée dans l'histoire de notre malade. Mais l'intensité des lésions ne permet pas de les rapporter à d'autres agents pathogéniques que la syphilis ou la tuberculose. Pour cette dernière l'absence de toute autre lésion viscérale ou méningée, l'absence de bacille de Koch nous semblent être des arguments négatifs d'un certain poids. La syphilis resterait seule en cause. Mais le malade niait tout antécédent syphilitique, il ne présentait pas de stigmates spécifiques et le traitement ne parut pas amender les phé-

nomènes morbides. En revanche les caractères histologiques de la lésion nous semblent capitaux : certes l'artérite syphilitique, comme l'a dit M. Letulle (1) lorsqu'elle n'est que thrombosique ou diffuse, térébrante ou scléreuse n'offre pas de caractères suffisamment spécifiques, mais si l'on constate avec évidence le tissu nodulaire gommeux le doute n'est pas permis. Aussi en joignant à cette démonstration histologique quelques autres faits cliniques ou anatomiques tels que l'âge du sujet (25 ans), l'absence de toute maladie cardiaque ou vasculaire ayant pu déterminer la formation de caillots suivis d'embolie à distance, la multiplicité des lésions artéritiques dans un foyer isolé sans autres altérations vasculaires en aucun point, l'évolution enfin de la lésion, nous nous croyons autorisés à faire le diagnostic d'artérite syphilitique dans ce cas.

Réflexions. — Cette observation est intéressante à plus d'un point de vue et donne lieu à un certain nombre de considérations. Nous avons vu que les caractères des altérations artérielles constatées à l'autopsie permettent d'affirmer leur nature syphilitique. Et pourtant, nous n'avions constaté pendant la vie du sujet, aucun indice de cette maladie. Il ne se rappelait pas avoir eu de chancre, ni d'angine, ni d'éruptions, ni de maux de tête nocturnes, il n'avait pas perdu ses cheveux, etc. ; interrogé directement ou d'une façon détournée, il n'avait relaté aucun accident imputable à la syphilis ; l'examen objectif n'avait révélé aucun stigmate. Il s'agissait donc d'une syphilis ignorée, ayant amené des accidents tertiaires mortels. Mais supposons un instant que la syphilis, au lieu de donner naissance à des altérations spécifiques et à caractères anatomiques nets, eût déterminé des lésions banales ou ne portant pas la signature de cette infection, il eût été impossible de les rapporter à leur véritable cause. Le malade serait-il devenu tabétique au lieu de présenter une artérite gommeuse, l'origine syphilitique de cette affection eût été certainement méconnue. C'est sur l'existence de cas semblables, et ils sont loin d'être rares, que s'appuient les partisans de la nature syphilitique du tabes.

Malgré l'absence de toute notion étiologique et de tout caractère objectif certain, nous avions d'ailleurs songé à la syphilis chez notre malade. Tenant compte de son âge, des signes de lésion encéphalique localisée qu'il présentait, nous avions institué le traitement intensif, sans grand résultat. L'examen nécroscopique nous donne l'explication de notre insuccès. En effet, à côté de lésions jeunes, nodules gommeux,

(1) *Presse médicale*, 11 novembre 1896.

infiltration embryonnaire, sur lesquels le mercure et l'iodure pouvaient avoir quelque action, nous avons trouvé des altérations plus anciennes déjà organisées : thrombose envahie par le bourgeonnement de la tunique interne, épaississement des parois des vaisseaux, enfin le foyer de ramollissement lui-même. Or, comme on le sait, le traitement n'agit plus sur ces dernières.

D'ailleurs la médication spécifique n'avait pas donné de meilleurs résultats dans l'unique observation analogue que nous ayons trouvée : celle de Zuber (1). Cet auteur a constaté également chez son malade un ramollissement localisé à un lobe du cervelet et causé par une thrombo-artérite spécifique. Mais la nature de l'affection avait pu être diagnostiquée d'une façon certaine pendant la vie ; le malade avouait avoir eu la syphilis, il présentait d'autre part des signes de localisations artérielles dans le cerveau ; le traitement établi dès le début des accidents n'avait cependant eu aucune action ; ce qui s'explique de la même façon que dans notre cas. On peut donc conclure de ces deux observations que la lésion du cervelet doit être très avancée, pour donner lieu à des symptômes, ce qui aggrave le pronostic de cette localisation de l'artérite syphilitique, le traitement ayant grande chance d'intervenir trop tard alors que des lésions irrémédiables se seront produites.

S'il était impossible de porter un diagnostic précoce, il n'était pas facile de déterminer la lésion anatomique du cervelet qui donnait naissance aux symptômes présentés par le malade. Avait-on affaire à une tumeur, à une hémorrhagie ou à un ramollissement ? Un certain nombre de signes faisaient pencher vers la première hypothèse. Il existait en effet dans notre cas de l'inégalité pupillaire, or ce symptôme s'observe plutôt dans la tumeur du cervelet que dans l'hémorrhagie et le ramollissement. De plus l'évolution lente et progressive de la maladie se rencontre dans les tumeurs de cet organe ; dans l'hémorrhagie et le ramollissement le début des accidents a lieu le plus souvent par une attaque apoplectique, cependant ce n'est pas là une règle absolue ; notre observation le prouve. Ajoutons que la production d'ictus successifs à des intervalles plus ou moins éloignés

(1) Zuber, *Bulletins de la Société anatomique*, février 1896, p. 129, fascicule 5.

était le seul indice qui eût pu faire soupçonner une altération vasculaire, sans permettre pourtant de rien affirmer. On voit donc qu'il était presque impossible de déterminer la nature de la lésion anatomique ; tout ce qu'on pouvait faire, c'était de reconnaître la partie de l'encéphale où siégeaient les altérations.

Et même à ce point de vue, il existe ici une anomalie qu'il nous faut signaler. La plupart des auteurs admettent que la titubation est en rapport direct avec une lésion portant sur le vermis. Or dans notre cas la titubation était des plus manifestes et cependant il n'existait aucune altération de cette partie du cervelet. Il en était de même dans l'observation de Zuber où le vermis avait été trouvé normal ; cet auteur insiste sur ce fait. Ces deux observations semblent donc démontrer que la titubation et la démarche ébrieuse ne sont pas liées uniquement à la destruction du vermis, mais que ce symptôme peut survenir à la suite de lésions étendues des lobes latéraux du cervelet.

Ce n'est pas là d'ailleurs la seule anomalie symptomatique qui soit à noter dans notre observation.

Signalons l'absence de vomissements. Or l'on sait que les vomissements constituent un symptôme important dans l'histoire du ramollissement et de l'hémorrhagie cérébelleux. L'inégalité pupillaire ne survient pas habituellement dans cette lésion et cela se comprend, puisqu'on attribue la production de ce phénomène à des compressions de voisinage par une tumeur du cervelet. Mais probablement dans notre cas, il y a eu réellement compression par la tumeur sanguine formée par le foyer de ramollissement, le kyste sanguin ayant par son volume et sa turgescence comprimé les organes voisins. L'exagération des réflexes sans coexistence de paralysies constatée dans notre cas, peut sans doute s'expliquer par le même mécanisme.

Insistons enfin sur un signe négatif qui nous semble d'une grande importance au point de vue du diagnostic des tumeurs et des ramollissements cérébelleux ; c'est l'absence de troubles papillaires et d'amblyopie. Ces symptômes sont en effet causés par des compressions des veines de Gallien et des tubercules quadrijumeaux amenant de l'œdème et de la névrite optique ; or, rien de semblable ne peut se produire dans les cas de ramollissement.

Expérience sur la résistance du radius aux pressions verticales, par le Dr Paul Delbet, ancien interne des hôpitaux, prosecteur à la Faculté.

Au cours d'études sur le mécanisme des fractures du radius j'ai été amené à rechercher les conditions de résistance de cet os. Les

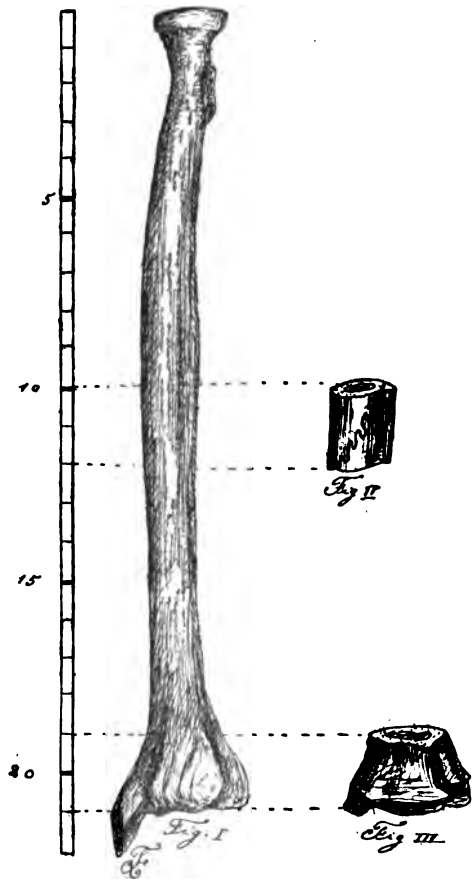

expériences que j'ai faites sont encore trop peu nombreuses, et la question trop complexe, pour que je veuille tirer à l'heure actuelle des conclusions des faits que je présente. Je veux donner simplement ici des résultats bruts.

Sur un radius frais d'adulte, recueilli à l'Ecole pratique, et long

de 21 centimètres, j'ai isolé à l'aide de traits de scie parallèles, deux segments de 2 centimètres de hauteur chacun. Ces deux segments ont été soigneusement planés, et portés sur des presses hydrauliques. Ces presses appartiennent au laboratoire des essais physiques et mécaniques de l'Ecole des Ponts et Chaussées : elles ont été mises à ma disposition par M. Debray, ingénieur en chef, directeur du laboratoire, que je suis heureux de pouvoir remercier ici publiquement de sa courtoisie et de ses conseils.

A l'aide des presses hydrauliques j'ai pu exercer sur la surface de section des pressions graduées progressivement croissantes, qu'un manomètre permettait d'évaluer avec une approximation de 60 kilog.

Or les deux segments essayés, de hauteur identique, ont montré une force de résistance absolument différente.

Le segment appartenant à la partie moyenne du corps de l'os, a été soumis à une pression de 800 kilog. sans présenter aucun signe d'affaissement ; puis sur une nouvelle presse, à des charges croissant jusqu'à 1.200 kilog. ; à ce moment précis, il se fait une fracture (fig. 2) dont le trait, oblique de haut en bas et de dedans en dehors, divise l'os en deux segments, l'un supérieur et externe, l'autre inférieur et interne.

Le segment appartenant à l'extrémité inférieure de l'os s'est montré beaucoup moins résistant. Sous l'influence d'une charge de 730 kilog., il se fracture suivant une ligne parallèle avec surface de section à 8 ou 10 millimètres de la surface de section inférieure. Toutefois la fracture n'intéresse d'abord que la face antérieure de l'os. Replacé sur la presse, le segment achève de se fracturer sous une charge de 400 kilog., qui détache de la partie antérieure de l'os un véritable copeau osseux.

Ces expériences nous montrent une différence de résistance de près de un tiers en faveur de la partie moyenne du corps de l'os : c'est-à-dire qu'elles nous font trouver dans la disposition même de l'os une raison suffisante de la localisation de la fracture au niveau de l'extrémité inférieure.

Anomalie de la grande valve de l'orifice mitral, par M. G.-E. Papillon, interne des hôpitaux, en son nom personnel et au nom de M. le Dr Suchard, chef de laboratoire à la clinique médicale de la Charité.

Nous avons l'honneur de présenter à la Société anatomique une pièce provenant de l'autopsie d'un malade du service de M. le professeur Potain.

Ce malade, âgé de 32 ans et exerçant la profession de tailleur, était entré dans le service le 6 juin dernier pour des phénomènes de méningite tuberculeuse. Au dire des personnes qui l'accompagnaient, il avait été pris, le matin même, d'aphasie subite. Le sujet est d'ailleurs subcomateux à son entrée ; pendant tout son séjour il fut impossible d'en obtenir aucun renseignement ; son affection évolua comme une méningite tuberculeuse ordinaire, et il succomba le 13 juin. A aucun moment, nous n'avions rien observé d'anormal du côté du cœur.

A l'AUTOPSIE, pratiquée le 15 juin par M. Suchard, on constata de nombreuses granulations miliaires disséminées le long des deux sylviennes.

Les surfaces viscérales des deux plèvres et les surfaces diaphragmatiques des plèvres et du péritoine étaient farcies de granulations miliaires.

Aucune lésion de l'*intestin* ni de la *rate*.

Le *foie* avait subi la dégénérescence graisseuse.

Le seul détail intéressant fut trouvé à l'examen du *cœur*.

Ce cœur est de volume normal.

La tricuspide, les sigmoïdes aortique et pulmonaire sont suffisantes à l'épreuve de l'eau, et ne présentent aucune trace d'endocardite.

La mitrale ne semble plus présenter aucune trace d'endocardite récente ni ancienne, mais elle est insuffisante. Cette insuffisance paraît attribuable à la présence d'une bride, du volume d'une grosse épingle, insérée en bas sur le bord libre de la grande valve de la mitrale, et en haut, sur la paroi interauriculaire, immédiatement au-dessus de la dépression correspondant au trou de Botal.

Le trou de Botal est d'ailleurs oblitéré.

Cette bride paraît être exclusivement conjonctive.

Nous ignorons absolument quelle peut être son origine ou quelle explication embryologique ou pathologique on pourrait en donner : nous ne connaissons absolument rien des antécédents de notre malade.

Au point de vue fonctionnel, nous avons pu constater que, quand le cœur était rempli d'eau, cette bride était attirée en haut par la paroi de l'oreillette et rendait l'orifice mitral insuffisant.

Et cependant cette insuffisance n'avait donné lieu à aucun signe stéthoscopique appréciable pendant le séjour du malade à l'hôpital.

Organisation de la fibrine dans les plaies du foie expérimentales.

M. CORNIL apporte des coupes de foies auxquels il a pratiqué des plaies expérimentales, qu'il a ensuite comblées de fibrine. On voit, qu'au bout de quatre à cinq jours, la cicatrice est déjà constituée. Le tissu conjonctif de cette cicatrice est parcouru par des vaisseaux. Tout autour, il y a de la cirrhose manifeste, séparant les cellules hépatiques, surtout au niveau des espaces portes. La cellule hépatique, dans cette zone, se mortifie rapidement, dès le premier et le second jour. Au milieu de la cicatrice, on constate des amas de canaux biliaires ; dans l'intérieur de ces canaux sont de grandes cellules, avec plusieurs noyaux, véritables cellules géantes. On en trouve deux ou trois dans chaque canalicule ; dans les canaux plus importants, on trouve encore des traces de l'épithélium cylindrique. Enfin, autour de ces canaux biliaires, le tissu conjonctif est enflammé et renferme des cellules granuleuses d'Ehrlich, qui se montrent déjà quatre à cinq jours après l'intervention.

Cysticerque du front, simulant une loupe, par le Dr L. Monnier, chirurgien de l'hôpital St-Joseph.

Le 17 juin, venait me consulter une jeune femme de 28 ans : elle portait depuis 2 ans, sur le milieu du front, une petite tumeur dont elle voulait être débarrassée quoiqu'elle ne lui eût jamais fait mal.

Cette tumeur, sous-cutanée, ou du moins dans les parties profondes de la peau, avait absolument la consistance d'une loupe, profondément développée, du volume d'un gros pois.

Séance tenante après lavages antiseptiques et anesthésie par une injection d'un tiers de seringue de Pravaz d'une solution de cocaïne au 20e (cette anesthésie, par parenthèses, a été parfaite), incision transversale de 1 centimètre, dénudation de la tumeur, d'où, dès que le bistouri la touche, sort un gros filament blanchâtre qui, à première vue, ressemble à un ver, mais que nous pensons être un jet de matière sébacée comme cela arrive assez fréquemment pour les loupes très tendues. Cependant en essayant avec la spatule d'énucléer la tumeur, nous rompons plus largement la poche et le filament blanc vient aisément avec une première petite poche à la face profonde de laquelle il adhère : nous disséquons alors la poche primitivement aperçue, externe par rapport à l'autre : le sang coule d'une façon un peu anormale, mais nous l'obtenons entière.

Lavages antiseptiques : un point de suture faisant filopressure est placé : compression pendant quelques instants : l'écoulement sanguin est tari : simple pansement avec poudre d'iodoforme, un peu de ouate et collodion fixant le tout.

L'*examen de la tumeur* nous fait voir que la première impression était exacte : c'est bien un cysticerque qui est sorti par le trou de sa vésicule d'une longueur de 8 à 10 millimètres : il présente une tête, un cou rétréci et un corps adhérant à la membrane fertile : il est seul dans cette vésicule, ce qui nous confirme dans l'opinion qu'il appartient au genre cysticercus cellulosæ ou cysticerque ladrique.

L'examen microscopique que nous pratiquons avec l'aide de M. Meslay, chef de laboratoire à l'hôpital St-Joseph, nous fait voir nettement les détails de cet entozoaire : tête armée d'un rostre et d'une couronne de crochets ; au-dessous, 4 ventouses ; puis le cou et le corps composés d'anneaux. Voici cette préparation dont vous pourrez vérifier les détails.

Il s'agit donc bien d'un cysticerque différant d'un échinocoque parce qu'il est seul, tandis que l'hydatide à échinocoque en contient plusieurs, différant également de l'acéphalocyste qui est une hydatide sans tête ni crochets.

En somme voici quelle a été la pathogénie de cette tumeur : cette jeune femme a avalé, il y a 2 ans, un œuf de tœnia solium qui, devenu embryon hexacanthe, a traversé les parois intestinales, et entraîné par le torrent circulatoire, est venu se fixer sous la peau du milieu du front et s'y est développé. Que pour une cause ou pour une autre, cette tumeur se soit rompue, et, le contenu ingéré par un animal, qui présente un terrain favorable à l'évolution de cet entozoaire, se serait développé, fixé par ses ventouses et ses crochets à l'intestin : les anneaux de cet helminthe arrivé à l'état parfait, se seraient

fécondés et devenus cucurbitaires auraient été chassés avec les matières : les œufs mis en liberté auraient peut-être été ingérés de nouveau par un être humain et le cycle aurait recommencé.

Les suites de l'opération ont été naturellement absolument bénignes : le 8e jour, le pansement au collodion a été enlevé ainsi que le point de suture : réunion parfaite.

Un examen attentif pratiqué sur cette jeune femme n'a amené la découverte d'aucune tumeur analogue.

Ce kyste cysticerque du front est en somme un cas des plus rares, car C. Luton, dans l'intéressant article qu'il a fait sur les entozoaires dans le *Dictionnaire Jaccoud*, n'en a trouvé dans les *Bulletins de la Société anatomique* qu'un cas jusqu'en 1870, dû à Dolbeau : ce chirurgien l'avait pris pour un kyste sébacé : nous nous sommes donc trompé en bonne compagnie : c'est en effet une erreur qui nous paraît absolument impossible à éviter, étant donnée la concordance complète des caractères cliniques.

Nous avons parcouru tous les Bulletins depuis 1870 jusqu'à aujourd'hui et nous n'en avons relevé aucun, quoique plusieurs observations mentionnassent de très nombreux kystes, jusqu'à 50 dans l'une, mais aucun ne siégeait sur le front : c'est la rareté de cette localisation qui nous a invité à présenter cette pièce à la Société anatomique.

Utérus bourré de fibromes chez une vierge de 28 ans, par Albert Mouchet, interne des hôpitaux, aide d'anatomie des hôpitaux.

Nous avons l'honneur de présenter à la Société anatomique un gros utérus fibromateux enlevé par notre père le Dr Mouchet (de Sens) chez une vierge de 28 ans, Julie M..., par l'hystérectomie abdominale totale (procédé de Doyen).

La pièce nous paraît offrir quelque intérêt, non par le volume de l'utérus qui pèse brut 620 grammes, mais par la multiplicité extrême des fibromes dont il est bourré, fibromes interstitiels faisant saillie sous la séreuse en quelques points, fibromes sous-muqueux surtout. On compte plus de 50 de ces derniers, variant depuis le volume d'un grain de blé jusqu'à celui d'un gros œuf de pigeon, tous serrés les uns contre les autres dans la cavité du corps. Le col est normal.

Parmi les fibromes interstitiels, quelques-uns atteignent le volume d'un œuf de poule. Dans son ensemble la paroi utérine a plus de 2 cm. 50 d'épaisseur.

L'histoire clinique de la malade ne présentait rien de spécial. Depuis 5 ou 6 ans, ses règles augmentaient, et chaque période menstruelle était le signal d'une crise douloureuse accompagnée d'oligurie, de vomissements, crise si pénible à supporter qu'elle nécessitait l'emploi de morphine.

L'utérus remontait jusqu'à l'ombilic et présentait à sa surface çà et là, quelques inégalités. Le col était petit. L'exploration à l'hystéromètre ne fournissait aucun renseignement ; la saillie des fibromes sous la muqueuse du corps empêchait l'instrument de pénétrer à plus de 3 à 4 centimètres.

Les suites opératoires furent excellentes.

Fracture sous-trochantérienne ancienne du fémur gauche.

M. Mouchet présente également un fémur trouvé à l'amphithéâtre des hôpitaux sur un cadavre âgé de 60 ans.

L'extrémité supérieure de cet os est toute déformée par la présence d'un cal exubérant entouré d'une véritable couronne toute dentelée d'ostéophytes. Ce cal siège exactement en dessous du sommet du grand trochanter pour se diriger obliquement de haut en bas, d'arrière en avant et de dehors en dedans sous le petit trochanter. Par suite de la présence de ce cal, le col forme avec le corps un angle droit. La pièce est déposée au musée Dupuytren.

Epulis fibreuse, par M. Souligoux, chef de clinique de la Charité.

La nommée P..., âgée de 36 ans, est entrée salle Gosselin pour une tumeur située sur l'arcade alvéolaire supérieure gauche, au niveau et en arrière de la dernière grosse molaire.

Il y a 10 ans cette femme avait vu se développer sans douleur, une tumeur en ce point. La dernière molaire fut arrachée il y a 5 ans. La tumeur ayant grossi, la malade la coupa elle-même avec des ciseaux.

A l'heure actuelle on trouve une tumeur volumineuse implantée en arrière de la dernière molaire. Cette tumeur est lisse et présente en plus clair la coloration de la gencive ; elle est volumineuse, grosse comme le pouce, et se dirige en arrière vers le voile du palais recourbée en crochet. Toute la partie qui constitue le crochet est libre et implantée par sa base sur la gencive. Cette base est mobile, il y a là un pédicule large.

La tumeur fut enlevée au bistouri ; l'incision porta au niveau du pédicule. Peu de sang, application d'un simple tampon maintenu par la pression des deux arcades alvéolaires.

La malade sort guérie au bout de 4 jours.

Examen histologique, par M. H. Pilliet, chef du laboratoire de la clinique.— L'épulis est entièrement fibreuse, elle ne contient ni myéloplaxes, ni fragments osseux, ni cordons épithéliaux. Elle est composée seulement de fibres conjonctives peu serrées, entrecroisées dans tous les sens. Les cellules fixes qui recouvrent ces fibres se colorent en général très mal par les réactifs, surtout dans la partie saillante de l'épulis et les fibres sont dissociées par de l'œdème interstitiel. Il y a donc un certain degré de destruction et de mortification du tissu.

Ces épulis purement fibreuses sont assez rares. Cette particularité jointe au volume considérable de celle-ci nous ont paru rendre le cas intéressant.

JUILLET

—

Séance du 2 juillet 1897

PRÉSIDENCE DE M. CORNIL

Plaie pénétrante du globe oculaire. — Cataracte traumatique. — Hémiatrophie optique, par P. MERMET, chef du laboratoire d'ophthalmologie de l'Hôtel-Dieu.

Le malade qui fait le sujet de cette observation est un jeune homme de 20 ans, énucléé de l'œil gauche le 24 mai 1895, à la clinique de l'Hôtel-Dieu.

Etat clinique. — Un mois avant son entrée dans le service il reçut dans l'œil un grain de plomb isolé et égaré d'un coup de feu tiré à une grande distance.

Les accidents immédiats furent relativement peu intenses. Le projectile avait pénétré dans le globe par le limbe scléro-cornéen, un peu en dehors toutefois vers la région ciliaire, ce qui nous explique la hernie de cette partie à travers la boutonnière scléroticale. La perte du vitré fut ainsi très restreinte. Quant à l'hémorrhagie elle fut à peu près nulle.

Au point de vue fonctionnel les troubles avaient été foudroyants. L'acuité visuelle était tombée brusquement lors de l'accident à zéro, et à l'entrée à l'hôpital la perception lumineuse seule était conservée du côté gauche.

A cette époque voici ce que nous trouvâmes à l'examen de cet œil. Sur la sclérotique à la partie externe de la région ciliaire on voyait une adhérence de la conjonctive et du tissu sous-muqueux à la membrane sous-jacente, un épaississement blanchâtre, cicatriciel de cette membrane qui recouvrait un petit enclavement ciliaire du volume d'une tête d'épingle. La cornée était saine, l'iris un peu déformé et attiré en dehors. Le fond de l'œil était inéclairable par suite de la présence d'une cataracte traumatique complète. L'œil était légèrement hypotone, vascularisé et douloureux.

Ces douleurs s'irradiaient jusque dans l'œil congénère et la sympathie s'y traduisait également par une diminution de l'acuité visuelle. C'est dans ces circonstances que l'énucléation de l'œil sympathisant fut opérée ; elle se passa sans incidents et sans complications.

EXAMEN ANATOMIQUE. — Aussitôt que le globe oculaire eut été ex-

trait on put se rendre compte de la marche du corps étranger. Sur l'hémisphère antérieur du globe, dans la région irido-ciliaire, on retrouvait le point de pénétration du projectile; mais sur l'hémisphère postérieur, au point diamétralement opposé au côté externe du nerf optique on voyait une autre cicatrice scléroticale, et l'adhérence des deux feuillets de la capsule de Tenon se traduisait par l'épaississement des tissus supra-scléroticaux. Le nerf optique en ce point était aplati, sensiblement plus grêle.

Après 24 heures de séjour dans une solution de formol à 10 0/0, le globe est ouvert par une section méridienne antéro-postérieure. Le durcissement et la fixation étaient suffisants pour permettre d'examiner macroscopiquement l'intérieur du globe et pour en étudier même les détails. Voici parmi ces derniers ce qu'il y a signaler: la membrane fibreuse du globe présentait son épaisseur normale, sauf dans la région ciliaire du côté temporal; en ce point l'épaisseur est un peu plus considérable. Macroscopiquement la choroïde et la rétine sont saines; cette dernière est à peine décollée dans la région papillo-maculaire. Le cristallin est complètement cataracté; de sa partie postérieure et externe on voit partir un tractus fibreux, épais, solide, situé en plein corps vitré, qui se dirige en arrière et gagne le côté externe de la papille. Là il se continue avec le tissu sclérotical et la gaine du nerf optique; au pourtour de la terminaison de ce tractus c'est-à-dire dans toute la région maculaire la rétine est plissée, gaufrée.

L'examen tant de l'extérieur que de la cavité de ce globe montrait assez quel avait été le trajet du corps étranger. Celui-ci, après avoir pénétré dans l'œil par la région ciliaire du côté temporal, avait traversé le vitré, provoquant sur son passage une cataracte traumatique, et était sorti du globe au voisinage de la papille, longeant la gaine du nerf optique et venant s'égarer dans l'orbite où sa présence fut méconnue.

Etude histologique. — Nous serons bref dans notre description microscopique, les deux figures qui accompagnent cette observation permettront de l'abréger amplement.

La première représente une partie du segment antérieur du globe traumatisé ou mieux la région irido-ciliaire de cet œil au niveau du point de pénétration du projectile.

A la surface du globe rien n'est modifié dans la structure des épithéliums cornéen et conjonctival. Le parenchyme cornéen au voisinage de la cicatrice sclérale est infiltré de jeunes cellules et de vaisseaux capillaires volumineux dont le nombre augmente à mesure qu'on s'approche de la perforation. Là la sclérotique est épaissie par un tissu de cellules embryonnaires et de fibres conjonctives à direction perpendiculaire à la direction normale des fibres scléroticales, séparées par de fins capillaires et des amas de cellules pigmentaires émigrées de la région ciliaire et donnant à la surface de la cicatrice cet aspect staphylomateux, ardoisé que nous avons signalé. La région irido-ciliaire est de son côté complètement bouleversée: l'angle cilio-scléral est en partie comblé par ce tissu de cicatrice, la base de l'iris est épaissie, les replis ciliaires déformés, le muscle ciliaire méconnaissable, presque disparu. De l'espace libre entre les procès ciliaires et la base de l'iris part le tractus cellulo-fibreux qui traverse le corps vitré et vient se perdre au pourtour de la papille; ce tractus

est formé par une organisation de l'humeur vitrée ou mieux par un retour à l'état embryonnaire de celle-ci ; on y voit de grandes cellules conjonctives, plates, tapissant des fibres connectives adultes à direction antéro-postérieure ; entre elles sont des capillaires de même direction, très nombreux et à trajet presque rectiligne.

La deuxième figure montre le segment postérieur du globe et la terminaison du nerf optique.

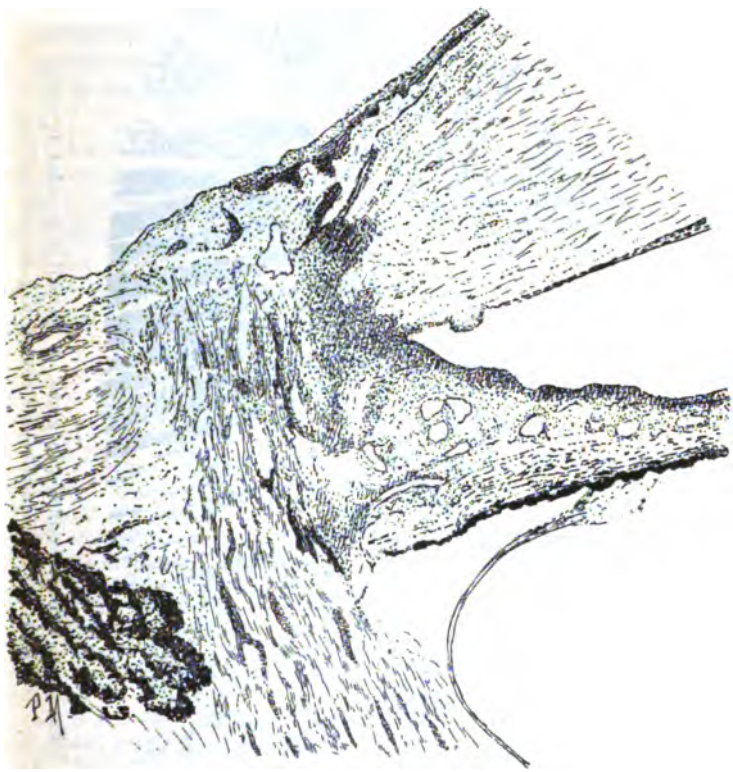

Fig. 1. — Région irido-ciliaire du globe. — Point de pénétration et tractus vitréen cicatriciel.

On aperçoit du côté gauche de la papille le tractus celluleux du vitré qui vient se continuer avec la gaine du nerf optique par une boutonnière en partie cicatrisée faite à la sclérotique ; c'est l'orifice de sortie du projectile. La rétine en ce point est décollée, enroulée sur elle-même et infiltrée. Au devant de la papille existe un amas de cellules embryonnaires, englobant la bifurcation de l'artère centrale, et comblant en partie l'excavation du disque optique. La cho-

roïde est peu lésée ; la perforation de cette membrane est également comblée par le tissu fibreux du tractus. Ce qu'il y a de plus particulier sur ce segment, c'est l'atrophie blanche subie par la moitié externe du nerf optique ; sur les préparations au Weigert on voit les tubes nerveux devenir de plus en plus grêles à mesure qu'on en

Fig. 2. — Région papillaire du globe. — On voit là le point de sortie du projectile et l'hémiatrophie consécutive du nerf optique.

considère de plus externes, la myéline se fragmenter en petites boules et se désagréger, enfin le cylindre-axe être envahi par la néoformation scléreuse.

Dans le tiers externe ou temporal du nerf les tubes nerveux ne sont plus reconnaissables que par çà et là quelques traînées de myé-

line en grains fins, formant des filaments irréguliers, en chapelets. L'artère centrale du nerf optique est fortement sclérosée, sa lumière est presque imperceptible et ses parois sont triplées d'épaisseur. La gaine vaginale du nerf est conservée mais infiltrée du côté nasal ; du côté temporal elle a disparu sous la prolifération scléreuse ; on la reconnaît encore à des traînées pigmentaires dues à l'évagination de l'épithélium rétinien lors de la sortie du corps étranger du globe oculaire.

Réflexions. — Nous ne voulons pas insister davantage sur l'histoire anatomo-clinique de ce cas, nous nous contenterons de rappeler les particularités qu'il présente, et notamment :

1° La rareté d'une perforation de part en part du globe oculaire par un grain de plomb ;

2° L'évolution aseptique, non suppurative des accidents, la rapidité de la sympathie ;

3° La régression cellulo-fibreuse et l'organisation du vitré et par dessus tout l'hémiatrophie du nerf optique, dont nous n'avons pas trouvé d'exemple dans les auteurs.

Épithélioma primitif de la vésicule biliaire,
par M. Rabé, interne des hôpitaux.

J'ai l'honneur de présenter à la Société anatomique une vésicule biliaire, atteinte de cancer épithélial primitif, du type cylindrique. Elle a été réséquée par notre maître, le Dr Gérard Marchant, au cours d'une intervention opératoire chez une femme de 64 ans, regardée comme lithiasique vésiculaire.

Cette malade ne présentait dans ses antécédents personnels et héréditaires aucune particularité pathologique. Réglée à 16 ans et toujours bien réglée, elle s'était mariée à 20 ans, avait eu deux enfants dont l'un succomba, à l'âge de 28 ans, à une affection d'estomac, c'était un alcoolique ; l'autre, aujourd'hui âgé de 27 ans, est bien portant.

Cette femme n'avait jamais été malade, quand, il y a un an, elle fut prise, pour la première fois, de crises douloureuses dans le côté droit, au niveau de la ceinture, et s'irradiant à la région rénale. Ces crises revenaient tous les 5 ou 6 jours et duraient plusieurs heures. Cet état douloureux persista pendant deux mois ; jamais il n'y eut de gravier, ni de sang dans les urines.

Puis, une période d'accalmie se produisit, entrecoupée de vagues douleurs, perçues dans les régions cervicale et dorsale, le long de la colonne vertébrale. La malade semblait avoir retrouvé sa bonne santé antérieure, quand, il y a 3 semaines, brusquement une crise douloureuse éclate, au niveau de l'hypochondre droit, très vive, d'une demi-heure de durée, jugulée par une piqûre de morphine.

Le lendemain, la malade se réveillait avec la peau jaune, elle était

ictérique. Les matières étaient décolorées, il y avait de la fièvre. On diagnostiqua : colique hépatique fébrile, calcul obstruant le cholédoque.

Cette femme entre alors dans le service du Dr Béclère, à l'hôpital Tenon, où elle fut soumise à l'observation. La jaunisse ne dura que deux ou trois jours. L'examen de la vésicule biliaire permettait de constater l'existence à son niveau, d'une tumeur de petites dimensions, de consistance ligneuse, indolore à la palpation ; elle paraissait terne à sa surface, sans bosselures. Il y avait un léger abaissement du foie. De petites crises douloureuses attiraient de temps en temps l'attention sur l'hypochondre droit. Ce diagnostic fut arrêté : lithiase vésiculaire, calcul oblitérant partiellement le cholédoque. M. Béclère avait soulevé l'hypothèse de cancer de la vésicule biliaire.

La malade passa dans le service du Dr Gérard Marchant, où le diagnostic de lithiase vésiculaire est confirmé, et la cholécystotomie décidée.

Intervention opératoire, 4 juin. — Anesthésie par l'éther. Laparotomie latérale, au niveau de l'hypochondre droit ; la ligne d'incision suit le bord externe du grand droit. Le fond de la vésicule apparaît immédiatement, entouré d'adhérences qui l'unissent à l'épiploon et à l'angle du côlon. Ces adhérences se rompent facilement et la vésicule se dégage, de volume normal, libre d'adhérences pathologiques avec la face inférieure du foie, mais par la palpation on constate que le fond de la vésicule est occupé par une tumeur, de la grosseur d'une noix, de consistance fibreuse, mais lisse à sa surface, sans bosselures ni saillies. Cette tumeur s'est développée en pleine paroi du cholécyste. On pensait toujours à l'existence de calculs vésiculaires, enchatonnés dans la paroi ; mais le doigt, suivant le canal cystique, rencontre sur le trajet du cholédoque, très près de son extrémité supérieure, une autre petite masse indurée, de la grosseur d'un haricot, enchatonnée dans la paroi du canal, et que l'on considère à première vue comme un calcul, la cause de tout le mal. Mais ce calcul reste immobile, malgré les tentatives faites pour le rejeter dans la vésicule. Ce caractère important d'immobilité fait suspecter le premier diagnostic et l'hypothèse de cancer de la vésicule, avec noyau secondaire, greffé sur le cholédoque, se pose comme plus conforme aux lésions observées. La recherche des calculs à travers la paroi de la vésicule reste négative et la cholécystectomie décidée sur le champ.

Un fil de soie est posé sur le canal cystique et la section en est pratiquée en avant de la ligature. L'examen de tous les organes accessibles à la palpation ne permet de relever l'existence d'aucun autre noyau cancéreux, ni dans le foie, ni dans le petit épiploon, ni sur le trajet des gros troncs biliaires.

Un drain manchonné de gaze iodoformée est laissé à demeure ; quelques points de suture rapprochent les lèvres de la plaie et l'on applique un pansement iodoformé.

Suites opératoires. — Le lendemain de cette intervention, crise d'ictère, les matières se décolorent, la température monte à 38°5, les urines se foncent. Le traumatisme opératoire avait provoqué une poussée d'angiocholite ; peut-être faut-il incriminer une légère infection.

L'analyse qualitative et quantitative des urines, faite le 7 mai, donne les résultats suivants :

Urée	6 gr. 40	en 24 heures.
Chlorures	1 gr. 04	—
Phosphates	0 gr. 35	—
Sucre.	néant.	
Albumine	0 50 par litre.	

Pigments biliaires et urobiline, présentent des réactions très nettes et caractéristiques.

La cellule hépatique traduisait donc sa souffrance en sécrétant de l'urobiline.

Cependant les accidents s'amendèrent vite ; deux jours après, l'ictère atteignait son acmé pour diminuer rapidement ; la température retomba à la normale ; l'état général s'améliora et la malade retrouva son appétit. Les matières avaient repris leur coloration normale.

Aujourd'hui la malade se considère comme guérie ; elle se lève et mange avec entrain. La plaie est longue à se cicatriser et chaque soir, il y a une petite ascension fébrile, qui atteint 38°. Les urines sont couleur abricot.

Examen macroscopique de la vésicule. — Elle est ouverte suivant son axe longitudinal et dans le sens vertical ; cette section partage en deux parties égales la tumeur qui se présente, du volume d'une petite noix, insérée à pleine base sur la paroi inférieure de la vésicule, très près du fond, et développée en pleine cavité, rasant le fond, avec tendance à se rapprocher de la paroi supérieure.

La surface de section est blanchâtre, et laisse voir de grosses travées fibreuses que l'on a omis de reproduire dans la figure, et qui tourbillonnent, s'entrecroisent, de façon à dessiner des sortes de lobules. On dirait un fibrome, un fibro-myome et cette première impression est confirmée par la consistance de la tumeur qui est dure, très ferme, nettement fibreuse. Cependant la surface libre se montre hérissée de végétations, de granulations saignantes et dures, présentant l'aspect de formations épithéliomateuses.

La cavité de la vésicule ne contient pas de calculs ; elle ne renferme que du sang, quelques fongosités et des débris épithéliaux.

Les parois sont très hypertrophiées ; elles ont triplé de volume et cet épaississement porte et sur la muqueuse et sur la couche fibro-musculaire. La surface de section en est très dure, très fibreuse, blanchâtre.

Enfin la muqueuse, sur toute l'étendue de la vésicule, est tomenteuse et saignante.

Examen microscopique. — Un fragment, prélevé en pleine tumeur après fixation dans l'alcool, est monté dans la paraffine, et coloré à l'hématéine-éosine.

L'examen microscopique montre, avec la plus grande netteté, la nature épithéliomateuse de la tumeur, avec cette particularité que le tissu conjonctif a proliféré, s'est épaissi et prend une grande part au développement de la tumeur.

On aperçoit, en maints endroits de la préparation, la section des tubes glandulaires, sensiblement dilatés, et tapissés d'un épithélium

cylindrique en pleine voie de prolifération ; parfois ces boyaux épithéliomateux ont rompu la paroi propre du tube et s'infiltrent entre les travées fibreuses ; constatation importante, car elle indique la tendance envahissante de l'épithéliome.

L'élément interstitiel, fibro-conjonctif, nous l'avons dit, a proliféré. Les tubes glandulaires, les grandes plaques d'infiltration épithéliomateuse, sont séparés ou dissociés par d'énormes bandes conjonctives, faites de fibres adultes, épaisses et serrées.

Les parois des vaisseaux, artères et veines, ont pris part à ce processus d'irritation chronique et sont très épaissies.

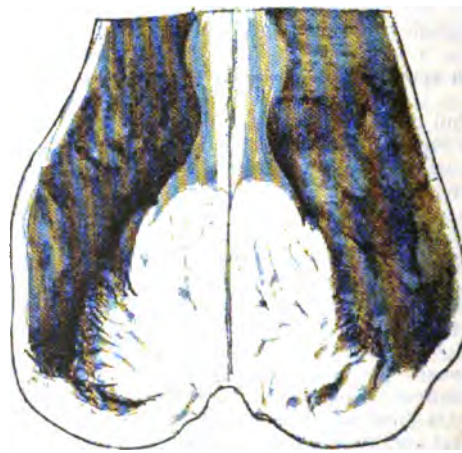

Ce travail de cholécystite chronique remonte, sans nul doute, à une date ancienne, au moins, il est antérieur à la prolifération atypique de l'épithélium glandulaire. Quelle est la cause de cette irritation, nous ne saurions le dire.

Un morceau de la paroi de la vésicule, prélevé loin de la tumeur, montre des lésions de cholécystite chronique, un épaississement scléreux de tous ses éléments. Les artères et veines sont atteintes de péri-artérite, de périphlébite chronique.

Les cellules épithéliales de la muqueuse semblent peu altérées ; les premières travées fibreuses, sous-jacentes à la muqueuse, sont infiltrées par places de cellules migratrices ; le long des vaisseaux, on voit des traînées de ces mêmes cellules, indices d'un travail inflammatoire en activité.

En résumé, *épithélioma cylindrique squirrheux primitif*, de la vésicule biliaire, avec tendance à proliférer.

Réflexions. — Il faut donc se défier, chez les personnes âgées, des crises de coliques hépatiques, avec ou sans ictère. La lithiase biliaire tient, certes, une place importante dans la pathologie de l'âge avancé ; mais on ne doit pas oublier que

le syndrome colique hépatique peut cacher le développement d'un cancer des voies biliaires.

L'évolution clinique de cette affection, chez notre malade, confirme les conclusions de Rendu (*Leçons de Clin. médic.*, Paris, 1890) sur l'épithélioma de la vésicule biliaire : il est à remarquer, dit-il, que les signes de cachexie qui, si souvent, précèdent les cancers viscéraux et les annoncent presque toujours avant qu'ils ne soient accessibles à nos moyens d'exploration, font presque toujours défaut dans la 1re période de l'évolution de l'épithélioma biliaire.

Une thèse récente vient d'être soutenue à la Faculté de médecine sur le cancer de la vésicule (1) et l'auteur formule cette conclusion, relativement au traitement chirurgical : l'impossibilité de diagnostic, dans la plupart des cas, ne permet guère de songer à une intervention chirurgicale, qui serait d'ailleurs, la plupart du temps, contr'indiquée par suite de l'étendue des lésions, au moment où on est amené à y penser.

L'observation que nous venons de communiquer, nous autorise à modifier cette opinion. Dans tous les cas d'ictère chronique ou d'ictère passager, dès que l'examen de la région de l'hypochondre droit fait constater l'existence d'une tumeur développée aux dépens de la vésicule, il est indiqué de faire une laparotomie exploratrice qui restera inoffensive, si elle est exécutée antiseptiquement. De l'examen des lésions, pourront découler des indications opératoires, cholécystotomie ou cholécystectomie, dont le malade pourra tirer grand bénéfice.

Endocardite. — Double anévrysme de l'artère mésentérique supérieure. — Mort par hémorrhagie intra-péritonéale, par M. Jacobson, interne des hôpitaux.

J'ai l'honneur de présenter à la Société anatomique les organes d'un malade mort dans le service de mon maître, M. le Dr Moizard. Voici son histoire :

Le nommé Gl... Jean, âgé de 14 ans, est entré aux Enfants-Malades le 12 mars 1897 pour des douleurs rhumatoïdes, de l'amaigrissement et de la fièvre.

Rien à relever dans ses antécédents héréditaires. Notons cependant que le frère du malade a été soigné dans le service, en même temps que lui, pour une poussée de rhumatisme articulaire, franc, qui a totalement guéri.

(1) De Saint-Fuscien, *Contribution à l'étude du cancer primitif de la vésicule biliaire*, Paris, juin 1897.

L'enfant a été bien portant jusqu'à l'âge de 7 ans, époque où il fit une poussée aiguë de rhumatisme polyarticulaire pour laquelle il reste alité 3 semaines.

Les douleurs disparues, l'enfant fut complètement guéri et put reprendre son métier qui consistait à faire des courses pour porter du lait. Il pouvait courir, monter les escaliers, faire de longues courses sans fatigue et sans essoufflement.

Il y a 3 semaines les douleurs ont de nouveau apparu. Elles siègent principalement dans les muscles de la cuisse, du mollet et dans le gros orteil.

Il y a 8 jours il se plaignait de douleurs en ceinture siégeant au niveau des côtes inférieures qui disparurent rapidement, puis l'enfant s'est rétabli, ses forces sont revenues et il a pu en arrivant à l'hôpital monter l'escalier qui conduit à la salle sans être soutenu.

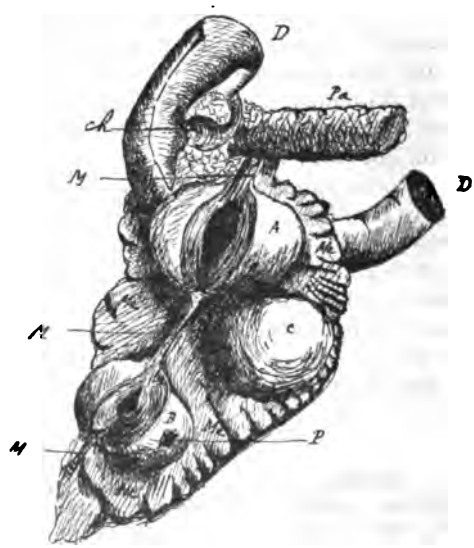

DD. Duodénum. — A. B. Anévrysmes.
C. Infiltration sanguine dans le mésentère.
M. Artère mésentérique.
Me. Mésentère.
P. Perforation de la 2e poche (?)
Ch. Cholédoque.
Pa. Pancréas.

Il est amaigri, tousse et n'a pas d'appétit. A son entrée on constate des signes évidents d'insuffisance aortique : souffle diastolique siégeant au niveau du bord droit du sternum, pouls de Corrigan, double souffle crural, pas de pouls capillaire.

Il n'y a aucun signe de lésion valvulaire à la pointe du cœur.

L'examen des autres organes est négatif.

L'enfant accuse des douleurs siégeant dans les membres, de la lassitude ; il n'a pas d'appétit.

10 *mai*. — Le malade a toujours eu de la fièvre depuis son entrée.

Les températures du matin oscillent entre 37°5 et 38°. Celles du soir atteignent 38°5, 39°, 39°5.

Le brisement des membres persiste ; l'abattement est très marqué, l'enfant ne mange pas et maigrit.

On ne constate aucun signe de tuberculose.

Ce matin 10 mai on perçoit à la pointe du cœur un souffle systolique indépendant du souffle de la base.

1er *avril*. — L'état est le même. On perçoit au cœur un souffle diastolique à la base et un gros souffle systolique à la pointe. La fièvre persiste avec les mêmes caractères, l'amaigrissement s'accentue. Pas d'albuminurie. L'état reste le même jusqu'à la veille de la mort.

De temps à autre le malade a un vomissement bilieux, l'amaigrissement s'accentue. La face prend une teinte terreuse, bronzée. La fièvre, toujours le soir, a résisté à tous les médicaments antipyrétiques.

Le 28 *mai*. — L'état s'aggrave subitement, le pouls faiblit, l'enfant est dyspnéique. On administre la digitale.

29. — Même état. Les urines contiennent une petite quantité d'albumine. L'enfant se plaint de douleurs abdominales.

30. — Les douleurs s'accentuent dans la matinée. Puis vers 11 heures du matin l'enfant devient très pâle et meurt dans l'espace de quelques minutes.

« Dix minutes après la mort nous avons pu recueillir du sang directement dans le cœur. Avec ce sang nous avons ensemencé plusieurs tubes de bouillon et de gélose. Aucun de ces tubes n'a donné de culture. »

Autopsie (faite 24 heures après la mort). — A l'ouverture de la cavité abdominale, nous trouvons l'abdomen complètement rempli de sang et de caillots. Le mésentère est couvert d'ecchymoses.

A l'origine de la mésentérique, au-dessous du pancréas et en avant de l'anse duodénale, on voit une tumeur du volume d'un petit œuf, arrondie et paraissant située entre les deux feuillets du mésentère.

Une autre tumeur d'aspect analogue existe un peu plus bas. Enfin plus à gauche on voit une troisième tumeur aplatie, celle-ci est peu saillante au-dessus de la surface du mésentère.

En incisant les deux premières tumeurs on voit que chacune d'elles est composée de trois parties :

1° Une cavité centrale ;

2° Entourant cette cavité une couche épaisse et feuilletée constituée par des caillots lamelliformes ;

3° Une enveloppe séreuse fournie par le mésentère.

Au contraire, la 3e poche aplatie est constituée seulement par une infiltration de sang coagulé entre les deux feuillets du mésentère qui sont ainsi séparés l'un de l'autre.

Si on cherche à se rendre compte du rapport qu'affectent les vaisseaux avec ces poches, on voit :

1° Que la veine mésentérique côtoie leur face postérieure sans affecter avec elles aucun rapport ;

2° Que l'artère mésentérique au contraire est en rapport direct avec les deux anévrysmes qui paraissent formés à ses dépens.

On trouve facilement l'origine de la mésentérique au-dessous du bord inférieur du pancréas. Si on suit cette artère on la voit aboutir à la première poche où elle se perd.

Entre les deux poches on la retrouve de nouveau et on peut constater qu'elle va se jeter dans la 2e poche. Enfin on la retrouve à la sortie de la 2e poche.

La 3e tumeur n'affecte aucun rapport avec la mésentérique.

Au-dessous de ces anévrysmes le mésentère est complètement infiltré de sang. L'infiltration sanguine se fait sous forme d'une large bande d'au moins 10 centimètres de large et qui, partie de la région où se trouvent les anévrysmes, s'étend jusqu'à l'insertion du mésentère sur l'intestin.

Sur la moitié gauche de la 2e poche anévrysmale inférieure on voit un petit orifice déchiqueté qui est probablement l'orifice de perforation de l'anévrysme dans la cavité abdominale.

Le *cœur* est volumineux, hypertrophié et dilaté.

Les cavités droites sont distendues par des caillots abondants, mais il n'y a pas de lésion valvulaire dans le cœur droit.

A gauche les valvules aortiques sont complètement recouvertes de bourgeons sessiles ou pédiculés, en forme de choux-fleurs et très peu adhérents. Il existe de même au-dessous de l'orifice de l'aorte une grosse végétation analogue extrêmement friable et peu adhérente.

La valvule mitrale présente sur ses deux faces une quantité considérable de végétations appendues le long du bord libre. Quelques-unes sont presque complètement détachées.

Sur la face auriculaire de la grande valve de la mitrale, on voit une tumeur arrondie ayant le volume d'une cerise et creusée d'une cavité remplie elle-même de bourgeons. Cette cavité s'ouvre du côté de l'orifice mitral par un petit orifice dont est perforée la tumeur, tandis que du côté aortique l'orifice de la cavité très large est représenté par une perforation circulaire de la valvule mitrale.

On trouve encore quelques végétations sur l'endocarde pariétal et quelques-unes complètement détachées dans la cavité ventriculaire au milieu des caillots.

Le myocarde est dur, scléreux, et à la coupe on y voit un grand nombre de taches scléreuses principalement dans les piliers.

Sur le péricarde viscéral on trouve quelques taches laiteuses.

Ajoutons même que, dans les valvules cardiaques, on voit, en outre des lésions végétantes récentes, des taches scléreuses, cicatricielles le long du bord libre de la mitrale, reliquat d'une endocardite ancienne.

Le *foie* est volumineux, pâle, de consistance molle, onctueuse. A la coupe on a l'aspect muscade mais les parties rouges sont très décolorées, probablement en raison de l'hémorrhagie terminale.

Les *reins* sont volumineux, complètement remplis d'hémorrhagies punctiformes principalement dans la substance corticale. On voit dans le rein gauche à son extrémité supérieure un petit infarctus cunéiforme.

Les *capsules surrénales* ne paraissent pas présenter d'altération à l'œil nu.

La *rate* est énorme, molle, elle est bourrée d'infarctus, la plupart de la grosseur d'un pois ; mais il y a trois grands infarctus, deux de la grosseur d'une noix environ, un 3e qui occupe toute l'épaisseur du quart postérieur de la rate et dont *le centre* est en partie ramolli.

Les *poumons* sont très pâles et présentent l'aspect de l'œdème du poumon.

A la coupe il s'en écoule une sérosité abondante faiblement colorée par le sang.

A la surface de l'intestin grêle on trouve un grand nombre de taches brunâtres sous-séreuses, et quand on ouvre l'intestin on voit, au niveau des taches superficielles, des diffusions sanguines particulièrement intenses au niveau des valvules conniventes.

Examen histologique. — Voici d'abord des coupes d'une végétation aseptique colorées par la méthode de Gram. On voit la végétation surmontée par une sorte de coque qui fait sur les coupes une large tache bleue.

A l'immersion, on voit que cette tache est pour ainsi dire une culture pure de streptocoques.

Sur cette coupe colorée à la thionine d'une végétation de l'endocarde pariétal, on peut voir que cette végétation est composée de deux parties bien distinctes :

1° Une partie immédiatement en contact avec l'endocarde qui semble n'être autre chose qu'un épaississement considérable, sous forme de bourgeon, de la tunique fibro-élastique, et qui est constituée par du tissu conjonctif réticulé avec un très grand nombre de cellules étoilées du tissu conjonctif, et, dans les mailles du réticulum, des leucocytes très abondants, les uns mononucléaires, les autres polynucléaires et aussi un grand nombre de lymphocytes. — Cette végétation est recouverte d'une mince couche de fibrine et à la surface du bourgeon on voit en contact de la fibrine une belle rangée de cellules étoilées à longs prolongements, orientées perpendiculairement à la surface ;

2° Une deuxième partie plus superficielle et composée de fibrine renfermant un petit nombre de leucocytes.

Cette 2e partie est recouverte d'une couche dense constituée entièrement par des streptocoques.

Voici d'autre part les coupes de l'anévrysme valvulaire de la mitrale. On y voit que la couche conjonctive de la valvule ainsi que les couches situées au-dessus, du côté du ventricule, sont brusquement interrompues, pour ainsi dire déchirées, sur la limite de la perforation qui existait sur cette face ; tandis que les couches situées au-dessus de la couche conjonctive et qui représentent la membrane fibro-élastique de la face auriculaire de la valvule se recourbent de façon à constituer à elles seules la paroi de l'anévrysme, et ne sont interrompues qu'au sommet de l'anévrysme.

Cette partie de la valvule qui constitue la poche anévrysmale et qui représente la couche fibro-élastique (côté auriculaire) est énormément épaissie, gonflée et constituée par un réticulum conjonctif avec cellules étoilées dans les mailles duquel on trouve un grand nombre de leucocytes (lymphocytes, leucocytes mono et polynucléaires).

On y voit un nombre considérable de vaisseaux embryonnaires entourés par une couronne de lymphocytes.

On peut admettre qu'il s'est fait tout d'abord une végétation sur la face ventriculaire, que cette végétation est tombée après avoir détruit les couches inférieures de la valvule et que la membrane fibro-élastique de la face supérieure, restée seule, a cédé sous l'influence de la pression sanguine, et que l'anévrysme s'est ainsi trouvé constitué.

Un fait à signaler c'est que la couche corticale de fibrine renferme très peu de cellules et a tout au plus subi une ébauche d'organisation.

Voici maintenant des coupes de l'artère mésentérique au moment où elle pénètre dans la première poche anévrysmale. Sur des coupes longitudinales on voit l'artère, d'abord normale, perdre brusquement ses tuniques interne et moyenne qui se trouvent remplacées par des lames de fibrine tandis que l'adventice se continue sur une certaine étendue avec une lame conjonctive dense, puis, les faisceaux de cette lame s'éparpillent au milieu de stratifications fibrineuses. Dans cette lame conjonctive on peut reconnaître de nombreux grains élastiques ; c'est tout ce qui reste des lames élastiques.

Les coupes transversales sont peu démonstratives, elles ont été faites à différents niveaux sur l'une des moitiés de la poche, au niveau de l'abouchement de l'artère.

1re *série de coupes.* — La paroi artérielle est peu altérée. — A noter seulement un gonflement assez marqué de l'endartère. — Adhérent à l'endartère on voit un thrombus fibrineux qui proémine peu dans la lumière du vaisseau et que pénètrent de nombreux éléments embryonnaires. — Dans le tissu péri-artériel existe une grosse infiltration leucocytique qui forme comme un manchon au vaisseau.

2e *série de coupes.* — Cette série est très intéressante à étudier parce que c'est à ce niveau que se fait l'envahissement de la paroi artérielle.

Dans le tissu péri-artériel on voit de nombreux foyers hémorrhagiques et entre ces foyers une abondance considérable de leucocytes.

L'artère d'abord normale (à gauche de la coupe) subit brusquement les altérations suivantes : elle perd ses tuniques interne et moyenne et se continue avec une membrane conjonctive qui est directement en contact avec les lames de fibrine.

Les parois des artérioles sont très épaissies.

3e *série de coupes.* — On voit la cavité anévrysmale limitée par une série de lames emboîtées les unes dans les autres et parallèles à la surface de la poche. Parmi ces lames les unes se colorent fortement par le carmin et sont constituées par de la fibrine, les autres ne prennent pas le carmin et sont constituées par des globules sanguins tassés.

Les lames colorées et les non-colorées alternent assez régulièrement.

En dehors de cette paroi feuilletée on trouve une volumineuse nappe hémorrhagique contenant un grand nombre de globules blancs enfermés dans un fin réticulum fibrineux.

Dans la partie gauche de la coupe on voit encore entre la couche

hémorrhagique et les couches fibrineuses un débris d'artère représenté par une lame élastique et une lame fibreuse accolées.

Ces deux lames décrivent deux ou trois grandes sinuosités, puis se perdent dans la nappe hémorrhagique.

Sur les coupes à l'hématéine il n'est plus possible de suivre plus loin la paroi artérielle.

Mais sur des coupes colorées au picro-carmin on peut suivre l'artère dans toute la largeur de la coupe grâce aux débris des membranes élastiques fortement colorés par l'acide picrique.

En effet dans la partie droite de la coupe qui paraissait ne plus contenir aucun élément de paroi artérielle, on distingue de ci de là quelques paquets de fibres élastiques.

Accolés à ces paquets ou dans leur intervalle on distingue de petits trousseaux fibreux colorés par le picro-carmin en rose spécial différent de la coloration plus foncée de la fibrine.

On trouve donc encore à ce niveau des débris de l'artère, mais elle est complètement détruite, dissociée et la véritable paroi de l'anévrysme est représentée par la fibrine.

4e *série de coupes.* — L'aspect est sensiblement le même que sur la série précédente : hémorrhagie abondante avec infiltration leucocytique à la périphérie ; couches superposées de fibrine constituant la paroi de la cavité. Sur cette 4e série, comme sur la 3e, on peut reconnaître le long de la paroi fibrineuse et mélangés aux lamelles de fibrine des débris de paroi artérielle représentés par des fibres élastiques et des trousseaux fibreux.

Comme sur les coupes précédentes la paroi réelle de la poche est constituée par la fibrine.

Parmi les lames fibrineuses quelques-unes ont subi un commencement d'organisation, mais ce processus est peu marqué.

Immédiatement au-dessous de la fibrine on reconnaît quelques vaisseaux sanguins avec leurs parois peu altérées.

Enfin tout à fait en dehors on voit sur les coupes à la 3e et à la 4e série, limitant la tumeur anévrysmale, le tissu conjonctif lâche sous-séreux qui contient plusieurs artères plus ou moins malades. L'une d'elles assez volumineuse renferme un thrombus adhérent qui oblitère la moitié de sa lumière.

Des coupes de l'artère mésentérique au-dessous de la 1re poche nous ont montré l'artère complètement saine.

Réflexions. — Une observation tout à fait analogue à la nôtre a été publiée par M. Martin de Gimard en 1886 dans les *Bulletins de la Société anatomique* (1). L'examen bactériologique n'a pas été fait. Dans cette observation il s'agit très certainement d'anévrysmes aigus (organisation peu marquée du thrombus).

Mais la pathogénie de ces anévrysmes est difficile à expli-

(1) Martin de Gimard, Endocardite infectieuse. Mort par rupture d'un anévrysme de l'artère mésentérique. *Bull. Soc. anat.*, 1886, p. 22.

quer. La présence de deux poches sur le même vaisseau doit faire rejeter l'hypothèse d'embolies.

Il est plus vraisemblable qu'il s'agit d'artérite aiguë ayant déterminé des modifications rapides de la paroi artérielle : d'où dilatation anévrysmale et rupture (1). La rupture a été retardée par l'existence, à la périphérie de l'anévrysme, du mésentère qui constituait à la tumeur sanguine une enveloppe de protection.

Sclérose pulmonaire et dilatation des bronches,
par G. Milian, interne des hôpitaux.

Examen microscopique. — Les coupes ont porté sur trois endroits différents du parenchyme pulmonaire malade et sur un ganglion bronchique.

1° Au niveau d'une région où apparaissaient des lésions des bronches, on constatait les lésions classiques de la dilatation bronchique : diamètre anormal de la lumière ; épaississement de la paroi.

Ici, muqueuse enflammée poussant des prolongements irréguliers dans la cavité de la bronche, épithélium desquamé par places ou à cellules devenues fusiformes au lieu de l'apparence cylindrique habituelle, prolifération conjonctive dans le chorion et dans la couche fibreuse interne, glandes dilatées gorgées de cellules rondes ; là, muqueuse détruite exulcérée. En certains endroits même, muqueuse, fibreuse interne, musculeuse sont détruites et c'est le cartilage qui forme la limite interne de la lumière. Au niveau de celle-ci flottent des lambeaux d'épithélium desquamé, des cellules rondes, des cellules à poussière.

Notons encore que, dans les végétations de la muqueuse, existent de nombreux vaisseaux congestionnés. Certains affleurent la surface, prêts à se rompre dans la bronche.

2° Loin des bronches, il existait des lésions de pneumonie interstitielle chronique avec nodules embryonnaires arrondis développés le plus souvent au voisinage des vaisseaux.

Les artères elles-mêmes présentaient une inflammation chronique marquée, se traduisant par un épaississement considérable de toutes leurs tuniques. L'anthracose était abondante ainsi que dans la préparation précédente.

3° Les coupes intéressant la plèvre montraient outre la pneumonie interstitielle chronique une inflammation chronique de cette séreuse.

Celle-ci épaisse de 3 à 4 millimètres était formée de fibres conjonctives serrées, séparées les unes des autres par des lits de cellules conjonctives.

On découvrait par ci par là quelques globules blancs.

(1) Nous devons dire cependant que sur des coupes traitées par la méthode de Gram il nous a été impossible de colorer des streptocoques dans la paroi anévrysmale.

4° Le ganglion bronchique était infiltré d'anthracose. On n'y découvrait, pas plus d'ailleurs que dans les préparations précédentes, ni cellules géantes, ni tubercules, ni la moindre trace de caséification.

Réflexions. — Il s'agit bien là d'une bronchectasie avec sclérose pulmonaire indépendante de toute tuberculose : l'absence constante de bacilles de Koch pendant la vie, l'absence de lésions microscopiques imputables à la tuberculose le démontrent surabondamment.

A quoi la rattacher? Vraisemblablement à une pneumonie du sommet, à cause de la forme lobaire de cette sclérose.

Oblitération des deux branches moyennes de l'artère rénale, par M. Milian, interne des hôpitaux.

Le nommé H..., âgé de 74 ans, entrait le 9 juin à l'infirmerie de l'hospice des Ménages, pour de la rétention d'urine.

Il s'agissait d'une rétention par hypertrophie prostatique.

Cet homme n'avait jamais fait aucune maladie. Mais, depuis un an et demi, étaient apparus les troubles urinaires. Il avait remarqué la diminution de portée du jet, la fréquence dans les mictions surtout nocturnes. Trois mois avant son entrée, il avait eu une crise de rétention qui avait cessé par un traitement médical pur et simple. La crise actuelle datait de 24 heures. Un médecin de la ville appelé à l'hospice n'avait pu le sonder.

Le malade souffrait considérablement de l'hypogastre et des reins; il éprouvait sans cesse le besoin d'uriner et ne pouvait se satisfaire. Son urinal restait en permanence entre les jambes et, de temps à autre, il y coulait quelques gouttes d'urine. La souffrance était telle, à de certains moments, que le malade était obligé de se lever et de marcher ou de se tenir dans un fauteuil, le lit devenant insupportable. Le sommeil était impossible. Il existait un certain degré de dyspnée.

La vessie était distendue et remontait à trois travers de doigt au-dessous de l'ombilic.

L'examen des *poumons* révèle un emphysème marqué avec bronchite des bases.

Les autres appareils paraissent sains.

La température est de 38°2.

Nous sondons le malade assez facilement avec une sonde à béquille n° 14. Il s'écoule 1 litre 200 d'une urine trouble manifestement purulente ; la fin de la miction est sanguinolente.

Le malade est aussitôt soulagé ; il s'endort après le cathétérisme.

L'urine examinée ne renferme ni sucre, ni albumine. Mais elle est un peu trouble et présente un léger dépôt purulent.

Traitement : cathétérisme matin et soir ; lavage de la vessie à l'eau boriquée. Régime lacté.

10 *juin*. — Même état. Souffrances toujours intolérables. T. M. : 37°4 ; S. : 38°3.

11. — T. M. : 37°6 ; S. : 38°. Le malade se tord dans son lit, tant sont vives les douleurs lombaires et hypogastriques. Elles lui arrachent une plainte continue, pénible à entendre.

La dyspnée a considérablement augmenté bien que les signes d'auscultation soient les mêmes et ne suffisent pas à l'expliquer.

12. — T. M. : 37°4 ; S. : 37°8. Etat stationnaire.

13. — T. M. : 37°2 ; S. : 38°. Dyspnée de plus en plus intense : 35 respirations à la minute faites avec effort. Le malade est obligé de rester assis sur son lit soutenu par deux oreillers. Les douleurs vésicales et lombaires sont toujours terribles malgré le traitement institué. Le malade n'a pu conserver une sonde à demeure qui lui avait été mise la veille dans le but de lui permettre d'uriner à son gré. Oligurie.

14. — Etat de plus en plus grave. Douleurs atroces. Dyspnée de plus en plus intense. Insomnie. Oligurie. On porte le diagnostic d'urémie dyspnéique sans albumine. T. M. : 37°6 ; S. : 38°2.

15. — T. M. : 37°8 ; S. : 38°5.

16. — T. M. : 38° ; S. : 38°5.

17. — T. M. : 38° ; S. : 38°8. Aggravation des symptômes. Dyspnée considérable. Souffrances telles qu'une injection de morphine de 0 gr. 02 est pratiquée. Saignée de 400 grammes. Le malade est soulagé de sa douleur. Mais l'influence néfaste de la morphine se fait sentir : périodes d'apnée durant 30 à 40 secondes ; pouls rapide mais petit ; myosis considérable ; obtusion de l'intelligence avec subdélire ; inconscience presque complète de ce qui se passe autour de lui. Mort.

Autopsie pratiquée vingt-quatre heures après la mort.

Les *poumons* sont atteints d'un emphysème considérable aux bords antérieurs et aux sommets. Aux deux bases et en arrière, existe une congestion intense voisine de l'hépatisation avec pus sortant des petites bronches. Le parenchyme prélevé à ce niveau ne plonge pas au fond de l'eau. Au total emphysème avec bronchite des bases, congestion hypostatique.

Le *cœur* est hypertrophié. Poids : 500 grammes. Un peu de dilatation du cœur droit. Cœur gauche : parois épaissies. Pas d'endocardite. L'*aorte*, au niveau de sa crosse, comme au niveau de l'abdomen, ne présente pas la moindre trace d'athérome. Il en est de même des autres artères : fémorale, temporale, radiale.

Le *foie* est gros, congestionné. La vésicule biliaire renferme une quantité notable de bile mais pas de calculs.

Rate petite, scléreuse.

Tube digestif, rien de particulier.

C'est du côté de l'*appareil génito-urinaire* qu'existent les altérations importantes : la *prostate* est hypertrophiée surtout au niveau de son lobe médian, véritable soupape qui fait saillie dans la cavité vésicale, s'applique sur l'orifice de l'urèthre et s'oppose à la sortie de l'urine.

La *vessie* renferme une centaine de grammes d'urine trouble, de couleur brun sale, avec quelques grumeaux purulents nageant dans le liquide. La muqueuse présente de nombreuses ecchymoses rouge violacé, indice de la congestion de la muqueuse. Aspect aréolaire de celle-ci.

L'*uretère* est normal de volume et d'aspect. Il ne contient pas de pus.

Le *rein droit* est hypertrophié. Son poids est de 190 grammes. Il présente de la surcharge graisseuse. Sa consistance est molle, sa couleur rouge brun très foncé. Il se décortique très facilement, mais sa surface est très granuleuse avec quelques kystes renfermant un liquide citrin. Par endroits, quelques dépressions répondant à l'évacuation de kystes. Pas de pus dans les calices ni dans les bassinets.

Le *rein gauche* est petit et pèse 110 grammes. Il présente un peu de surcharge graisseuse au niveau du bassinet. Il est aussi légèrement granuleux et kystique mais se décortique facilement. Il n'en est cependant pas ainsi dans tous les points de l'organe.

Les deux tiers inférieurs de sa moitié antérieure ont en effet l'aspect atrophique, scléreux, irrégulier, avec des rétractions cicatricielles. Leur ensemble est déprimé par rapport au reste des contours et l'on descend par un ressaut brusque de la surface saine à la surface malade. Au niveau de celle-ci, la capsule adhère intimement et sa décortication entraîne le parenchyme sous-jacent. A la coupe, ce parenchyme dystrophié est blanchâtre et cirrhotique, tandis qu'ailleurs il est simplement un peu scléreux.

Le territoire atteint répond, comme on voit, à un territoire artériel bien déterminé : celui des deux branches moyennes de l'artère rénale.

Le tronc d'origine de ces deux vaisseaux est en effet oblitéré sur une étendue de un à deux centimètres. Cette oblitération est complète : elle est constituée par un foyer d'athérome calcifié par places.

L'examen microscopique de ce rein sera publié ultérieurement.

Fibrome utérin avec rétroversion de l'utérus, par M. A.-H. Pilliet.

Il s'agit d'une pièce enlevée par M. le Dr Péan chez une femme de 45 ans. Ce fibrome, très volumineux, était la cause d'hémorrhagies abondantes. A cause même de sa forme l'ablation n'en fut pas très aisée et M. Péan dut se servir pour l'embrocher d'une canule de trocart courbe de Chassaignac faute de broches résistantes. Les suites opératoires furent excellentes et la malade guérit.

Examen de la pièce. — La tumeur pèse 4 kilog. 750, sa longueur est de 31 centimètres, sa largeur après incision de 24 au maximum. Elle présente une forme singulière et dont le dessin donne une idée meilleure que toute description. Le col utérin, tapissé de glandules assez volumineuses, apparaît circonscrit au tiers environ de la hauteur de la pièce. Au-dessous existe un lobe volumineux entièrement recouvert par le péritoine, qui plongeait dans le petit bassin et déterminait des phénomènes de constipation. Au-dessus surplombe une masse qui dépassait le petit bassin, recouverte également d'un péritoine lisse, mais molle et fluctuante.

Une sonde cannelée introduite dans l'orifice du col indique que la cavité se poursuit pendant 18 centimètres environ suivant un trajet rétrograde, c'est-à-dire dans le sens de la masse inférieure.

A l'incision de la pièce on voit que la partie supérieure est entou-

rée d'une sangle musculaire épaisse, d'un gris rosé, ayant l'aspect et la consistance du muscle utérin hypertrophié dans la grossesse. Ce tissu incisé, les masses fibromateuses qui occupent le centre de la tumeur font immédiatement hernie et le tissu musculaire encore frais se rétracte. Ces masses sont verdâtres avec un contour jaune orangé dû à la pigmentation sanguine. Elles mesurent en moyenne de 5 à 8 centimètres de diamètre et sont reliées entre elles par les tractus celluleux très mous et faciles à déchirer. Ce sont autant de petits fibromes interstitiels en voie de dégénérescence.

Fibrome utérin (Dr Péan). Le col et les ovaires indiquent la disposition générale de la tumeur. L'utérus est en grande partie rétroversé. La masse principale qui domine le col est composée de fibromes ramollis enserrés dans une coiffe de tissu musculaire (moulage déposé au musée Dupuytren).

La partie inférieure de la tumeur incisée et débitée en tranches à l'aide du grand couteau à cerveau se montre au contraire musculaire. Nous venons d'indiquer que la cavité utérine ne s'étend pas profondément dans son épaisseur. Toute la masse est composée de muscle utérin, rosé, proliféré et parsemé, surtout au voisinage du col, de

petits fibro-myomes du volume d'une noisette et moins. On peut en compter une vingtaine sur les surfaces de coupe totale.

Le fond de l'utérus, c'est-à-dire la masse arrondie qui forme la partie inférieure de la tumeur, est au contraire exclusivement constitué par du tissu musculaire, ce qui explique la régularité de la forme de la tumeur en ce point.

La quantité de fibres musculaires lisses représentant la paroi de ce fibrome, et le reliquat de l'utérus, tant pour la partie supérieure que pour la partie inférieure, est considérable et se rapproche de près de ce que l'on voit dans l'utérus d'une grossesse à terme. Si on se rend compte que les petits fibromes actifs ne saignent pas et que les fibromes dégénérés ne saignent plus, cette prolifération rapide du muscle utérin autour de fibromes interstitiels groupés et déterminant une véritable grossesse fibreuse nous paraît utile à mettre en évidence pour expliquer les métrorrhagies qu'a présentées la malade.

En résumé, au point de vue anatomique : il s'agit d'un groupe de fibromes interstitiels développés au sommet de l'utérus, ce qui est du reste un lieu d'élection. Ce groupe est devenu très volumineux, il a basculé et rétroversé la masse utérine, mais à mesure qu'il se développait il se nécrosait par apport de sang insuffisant ; et le corps de l'utérus rétroversé se couvrait à son tour de fibromes jeunes et en pleine activité. D'où cette singulière forme d'utérus fibromateux en bissac, qu'il serait curieux de comparer avec la situation que prend l'utérus dans le cas de grossesse compliquée de fibrome. C'est du reste pour faciliter cette comparaison que nous avons tenu à faire représenter la pièce par un dessin, car elle nous a paru réaliser dans un utérus vide (il a été haché en tous sens), le schème de ce qui se passe dans l'utérus fibromateux gravide.

Examen histologique. — A. *Coupes de la paroi musculaire*. — Les éléments musculaires, les fibres-cellules sont très grands ; moins cependant que pendant la grossesse. Les sinus veineux sont énormes. Les lymphatiques sont dans cette paroi bien développés et nets. Il existe entre cette paroi et le fibrome une couche de glissement de tissu conjonctif extrêmement lâche, contenant quelques capillaires sanguins réduits et peu abondants. Les fibromes sous-jacents ne pouvaient donc recevoir de la périphérie qu'une nourriture très restreinte ; une sorte d'imbibition leur permettant d'arriver à la nécrose molle.

B. *Fibromes en activité*. — Ces petits fibromes sont constitués surtout par des fibres musculaires lisses de très petites dimensions, disposées en tourbillons péri-vasculaires, serrées et enchevêtrées entre elles. Il existe très peu de tissu conjonctif autour des faisceaux lisses ; et en beaucoup de points on rencontre autour des vaisseaux lymphatiques et sanguins des accumulations de petites cellules rondes. Le corps cellulaire des fibres musculaires lisses en voie d'accroissement est très petit ; il n'est pas encore chargé d'hémoglobine, comme il est facile de s'en assurer en surcolorant les coupes par l'éosine.

Il s'ensuit un détail auquel j'attache beaucoup d'importance. La fibre musculaire lisse possède, bien qu'à un degré beaucoup moindre, la propriété qu'a la fibre musculaire striée, d'emmagasiner, de

fixer dans son cytoplasma une quantité d'hémoglobine suffisante pour que l'élément contienne en lui-même sa charge d'oxygène, et puisse donner son travail sans recourir immédiatement à la circulation sanguine. Cette dernière ne fait, pour les muscles en général, qu'apporter l'hémoglobine de remplacement, que recharger les accumulateurs pour emprunter une comparaison aux phénomènes électriques. Le fait est patent pour le cœur, dont les fibres très chargées d'hémoglobine conservent si longtemps leur activité propre, pour tous les muscles striés rouges ; et enfin la transition est établie entre ces muscles et la fibre musculaire lisse à teinte rosée, par les muscles blancs striés à contraction lente, tels que les muscles blancs de la cuisse du lapin, si bien étudiés par le professeur Ranvier. Il s'agit du reste d'un phénomène général ; même chez les animaux à sang froid, comme on peut s'en rendre compte en regardant sur un scombre quelconque, thon ou maquereau, ou chez un clypeen, sardine ou hareng, les muscles de la ligne latérale, les plus actifs, fortement teintés d'hémoglobine quand les autres muscles de l'animal sont blancs, sans que les distinctions histologiques soient en proportion avec la différence d'aspect et la différence d'énergie physiologique de ces muscles. Or il s'agit dans ces fibromes en activité d'un phénomène absolument semblable et qui peut s'expliquer par l'insuffisance du réseau vasculaire et l'inutilité physiologique de ces productions. Les fibres-cellules de ces productions ne se chargent pas d'hémoglobine ou s'en chargent à peine. Ainsi s'explique le fait que de petits fibromes composés presque exclusivement de fibres musculaires lisses paraissent lorsqu'on les incise d'un blanc d'ivoire et sont pris pour du tissu fibreux pur, du moins avant l'examen histologique.

On pourrait ici faire remarquer que dans les tumeurs du parenchyme, la mamelle et surtout le foie et le rein, des faits analogues s'observent. La cellule qui pullule et devient par suite un parasite de l'organisme perd d'abord les facultés spéciales de son cytoplasma, qui fixe encore un peu dans les formations adénomateuses, mais qui ne fixe plus du tout dans l'épithéliome diffus les substances spéciales à chaque glande (bile, glycogène, par exemple, pour le foie), ce qui fait que chaque élément est à la fois coûteux et inutile pour le restant de l'organisme qui le nourrit.

C. *Portion centrale du fibrome.* — Dans cette portion centrale on distingue encore la forme de tourbillons de tissu conjonctif et les fentes répondant aux anciennes lumières des vaisseaux. Aucun élément ne se colore plus, même par l'hématéine ou la thionine. Le long des plus grandes fentes vasculaires on rencontre du pigment ocre et surtout du pigment jaune brun disposé en grosses boules muriformes, alors que tout le tissu ambiant est parsemé de petites granulations fines et dispersées du même pigment. Puis, çà et là, on rencontre des amas de ce pigment inclus dans des leucocytes encore reconnaissables à leurs contours et à leurs vestiges de noyaux. Il est à remarquer que dans les masses volumineuses ce pigment n'est pas composé d'aiguilles, ni de grains agglomérés, mais de filaments tordus comme des branches de ceps et rappelant beaucoup l'aspect des amas filamenteux de certains champignons.

Cette nécrose avec transformation pigmentaire prouve que ces

fibromes sont morts parce que l'apport du sang était insuffisant pour le nouveau réseau à irriguer. Elle montre de plus que le sang veineux est resté le dernier autour des grands sinus et que les éléments ambiants, parmi lesquels il est peu de leucocytes, ont vécu de lui, en le transformant en pigment jusqu'à leur propre mort. Ce n'est là qu'un point particulier de l'histoire des tumeurs qui contiennent toutes à un moment donné de leur évolution des centres de nécrose par suite de l'insuffisance physiologique des gros vaisseaux sanguins sur lesquels se greffe le réseau néoformé des capillaires de la tumeur, mais ce genre de nécrose humide, molle, par imbibition, avec reliquats pigmentaires, paraît spécial aux masses musculaires dont les éléments digèrent eux-mêmes le sang épanché. C'est ainsi que le sarcome des aponévroses et des muscles striés est presque toujours kystique par nécrose et ramollissement des tissus, par un processus identique à celui que nous trouvons dans la variété de sarcome des muscles lisses que l'on appelle fibrome utérin.

Un cas de passage du bacterium coli à travers les parois de la vessie de dehors en dedans, par le Dr Emile Reymond.

Les cultures que je présente proviennent d'un malade âgé de 16 ans, soigné à l'hôpital Bichat, d'abord dans le service de M. le Dr Roques, puis dans celui de M. le professeur Terrier.

L'histoire de la maladie et l'heureux résultat de l'opération que M. Hartmann pratiqua sur ce sujet ont par eux-mêmes un grand intérêt indépendant de la question dont je m'occupe. Je ne veux pas y insister et rappelle seulement que lorsque je vis le malade pour la première fois en médecine, il faisait remonter à 15 jours le début de sa maladie ; à cette époque sous l'influence d'un effort, en soulevant un panier rempli de fonte, il aurait ressenti dans l'abdomen une très vive douleur, une impression de déchirure profonde ; depuis lors seraient survenus successivement des élancements, des troubles gastriques, de la fièvre.

Alors que nous examinons le malade, on constate l'existence d'une masse sous-ombilicale douloureuse, appréciable par le palper.

Le toucher rectal indique une collection remplissant le cul-de-sac vésico-rectal, comprimant la vessie et le rectum, paraissant correspondre à celle que permet d'apprécier le palper abdominal.

Entré dans le service de chirurgie le malade est opéré par M. Hartmann qui intervient par la voie hypogastrique et évacue une vaste collection purulente. Les suites furent excellentes.

Voici maintenant ce qui nous intéresse du côté de l'appareil urinaire du malade. Ce jeune homme n'a jamais eu de blennorrhagie ; il n'a jamais été sondé, et ne paraît pas avoir jamais présenté aucune affection du côté des reins, de la vessie ou de l'urèthre.

Au moment de son entrée à l'hôpital il a quelques phénomènes de rétention, suivis d'un peu de fréquence de miction ; la collection rétro-vésicale suffisait à expliquer mécaniquement ces symptômes.

Toutefois nous nous sommes avisé de recueillir aseptiquement les urines du malade et voici ce que nous avons constaté.

Les urines sont claires, de couleur normale, ne contiennent pas trace de sang.

Seule l'urine de la fin de la miction permet de reconnaître, si on la centrifuge ou qu'on la laisse déposer, quelques cellules épithéliales et quelques leucocytes.

Les cultures de cette urine faites sur bouillon, gélose, gélatine, sont toutes positives ; trois gouttes d'urine étendues sur un tube de gélatine donnent en moyenne vingt foyers de culture. Celle-ci contient du bacterium coli à l'état de pureté.

L'urine a été examinée deux fois avant l'opération ; elle a donné chaque fois des résultats analogues.

Au moment de l'opération, du pus a été pris en pipette, examiné et cultivé. Il contient une foison de micro-organismes dont un streptocoque, du staphylocoque blanc, plusieurs bacilles et cocci non déterminés, et enfin du bacterium coli.

Après l'opération l'examen de l'urine a été fait à nouveau ; le bacterium coli a été encore trouvé à l'état de pureté ; dix jours après les recherches étaient renouvelées, mais cette fois elles restaient négatives : l'urine était redevenue aseptique.

Réflexions. — Je voudrais attirer l'attention sur trois points qui me paraissent particulièrement intéressants : la traversée des parois par une espèce microbienne, le passage du seul bacterium coli, l'absence de symptômes de cystite.

1° En ce qui est du passage des micro-organismes à travers les parois vésicales, cette observation a la valeur d'une expérience. Il s'agit en effet d'un enfant sans aucun antécédent urinaire, n'ayant jamais été sondé. Une grosse collection purulente se développe au contact de la vessie qu'elle enveloppe et comprime ; les rapports de l'abcès et de la vessie sont si intimes qu'ils nous invitent à examiner l'urine : or nous y trouvons le même micro-organisme que celui que nous trouverons dans l'abcès.

On pourrait, il est vrai, supposer encore que le bacterium coli a pénétré dans la vessie en venant du rein, consécutivement à une infection générale. Ce serait là une supposition bien peu vraisemblable, alors que le malade avait une collection péritonéale bien limitée, des symptômes généraux qui ont cessé de suite après l'ouverture de cette poche, aucun signe de bactérihémie ; il ne paraissait d'ailleurs présenter aucune lésion des reins, ses urines n'étaient pas albumineuses et enfin je rappelle que la présence des bactéries dans la vessie a cessé peu de temps après l'ouverture de la collection purulente.

Dans de pareilles conditions, il me paraît tout à fait invraisemblable que le bacterium coli soit revenu près de son point de départ après avoir parcouru le système sanguin et le système urinaire, et très vraisemblable en revanche qu'il ait directe-

ment traversé la mince paroi qui séparait la cavité de l'abcès de celle de la vessie.

D'ailleurs, depuis que j'ai étudié expérimentalement la possibilité du passage des micro-organismes dans la vessie de dehors en dedans, j'ai eu l'occasion à plusieurs reprises d'en trouver des confirmations cliniques, et si j'insiste aujourd'hui sur ce cas, c'est parce qu'il s'agit d'un enfant, sans aucun antécédent urinaire, ce qui rend l'observation plus typique.

2° Dans le pus de l'abcès je trouve, ai-je dit, des microbes nombreux et divers : peu importe quels y sont, je n'y insiste pas ; je constate seulement qu'à l'examen direct le bacterium coli n'y prédomine pas d'une façon sensible, et si son importance devient plus grande dans les cultures, ceci est dû, je suppose, à ce qu'il se développe plus abondamment que les autres espèces sur les milieux artificiels.

Or, de toutes les espèces microbiennes contenues dans l'abcès, une seule paraît avoir franchi les parois vésicales : le bacterium coli.

N'est-ce pas là un fait à retenir ? analogue à ce que nous voyons dans les cas de hernie étranglée, ou encore au moment de la mort, alors que les bactéries du tube digestif envahissent les tissus : le bacterium coli apparaît alors le premier ; pendant un certain laps de temps, les tissus résistent encore à l'envahissement par les autres microbes, mais ils constituent déjà une barrière insuffisante pour le bacterium coli qui passe à travers.

3° J'ai dit que la présence du bacterium coli n'avait pas déterminé de cystite. Car le malade n'a, somme toute, pas présenté de signes d'inflammation vésicale et les quelques leucocytes découverts ne constituent pas une urine purulente : c'est un cas de *bactériurie*.

Et si nous avons eu l'occasion de reconnaître celle-ci, c'est que notre attention était attirée sur cet ordre de recherches ; mais rien dans les symptômes ne l'indiquait particulièrement.

Or, ne peut-il exister un certain nombre de cas analogues où le bacterium coli traverse les parois de la vessie sans être décelé, par la raison que rien n'invite à le chercher ? Tant que la vessie se vide bien, que les parois en sont jeunes, résistantes et contractiles, la cystite ne se produit pas ; mais qu'il survienne une cause diminuant la résistance des tissus et facilitant l'infection, la cystite apparaîtra.

Si l'on veut songer aux cas de cystites dont l'étiologie nous échappe ; si l'on se souvient d'autre part que presque toujours alors il s'agit d'infection due au bacterium coli, on concevra l'intérêt qui s'attache aux observations semblables à celle-ci.

Ulcère simple du cardia et ulcères simples multiples du duodénum chez un tuberculeux.

M. Weinberg a trouvé, chez un homme ayant succombé au pyopneumothorax tuberculeux, une série d'ulcères, tous réunis dans les cinq premiers centimètres du duodénum.

Le même malade avait un ulcère du cardia, quadrilatère, à bords taillés à pic.

Le tiers inférieur de l'œsophage est très épaissi ; cet épaississement porte surtout sur les couches musculaire et sous-muqueuse.

L'examen histologique et bactériologique des coupes montre qu'il s'agissait d'ulcères simples non tuberculeux. Pas d'autres lésions du tube digestif.

Sarcome de la vésicule biliaire propagé au foie, par MM. Griffon et Ségall.

Une femme de 76 ans, scoliotique, se plaignant depuis quelque temps de ressentir de la pesanteur dans le flanc droit, est prise dans la nuit du 23 au 24 décembre de coliques violentes, qui la tiennent jusqu'au lendemain.

Elle entre à l'hôpital. Les douleurs sont encore très vives. Elles occupent l'hypochondre droit, l'épigastre et le côté droit du cou. La respiration est fréquente, superficielle. A la palpation de l'abdomen, la région de la vésicule biliaire est douloureuse ; il n'y a pas d'ictère ; la langue est très chargée.

Les jours suivants, l'état ne se modifie pas ; la température oscille matin et soir entre 38° et 39° ; les souffrances sont peut-être moins vives, mais la région de la vésicule reste empâtée et douloureuse à la pression.

26 *janvier*. — Respiration fréquente ; expectoration insignifiante. A la percussion, la matité descend à trois travers de doigt au-dessous du rebord thoracique dans la région de la vésicule ; la palpation à ce niveau est douloureuse ; elle permet de sentir une rénitence profonde.

La langue est toujours couverte d'un enduit blanchâtre et épais. La constipation ne cède qu'aux lavements ou aux purgatifs.

Pas d'ictère, pas de décoloration des fèces ; dans l'urine, on ne remarque rien d'anormal.

3 *février*. — Expectoration muqueuse abondante. Grande gêne respiratoire. Douleur dans l'hypochondre droit au moindre mouvement de la malade et à la palpation. Constipation difficile à vaincre, langue chargée.

A l'auscultation, quelques râles muqueux aux deux bases. La malade ne prend que du lait.

12. — Frottements à la base droite, souffle expiratoire, voilé, lointain. Matité à la base droite. La malade reste couchée sur le côté droit, en chien de fusil. Les mouvements réveillent la douleur dans l'hypochondre. Expectoration moindre.

23. — Plus de douleurs. OEdème généralisé, mais beaucoup plus accentué au membre supérieur droit. Pâleur, amaigrissement, sécheresse de la peau.

Pas d'albumine dans l'urine. Dyspnée; expectoration insignifiante; dilatation des pupilles; subdélire.

Dans l'hypochondre droit, il est facile de délimiter une tumeur appendue au bord antérieur du foie, dépassant notablement le rebord costal, arrivant à égale distance de ce bord et de l'ombilic, se continuant avec le lobe gauche du foie dans l'épigastre.

Thorax : matité dans les deux tiers inférieurs du poumon en arrière. Absence de murmure vésiculaire dans toute cette zone.

En avant, sonorité normale sous la clavicule droite. Diarrhée abondante, faiblesse extrême. Pas d'ictère, langue moins chargée. La température s'est maintenue matin et soir entre 38° et 39°, excepté dans ces quinze derniers jours, où elle est descendue à la normale.

La malade meurt le 25 février.

Autopsie. — A l'ouverture du ventre, on trouve dans les parties déclives de la cavité abdominale une légère quantité de sérosité. Le liquide épanché est citrin, non hémorrhagique, et occupe surtout le petit bassin et les flancs.

Le *foie* n'est pas hypertrophié. La région de la vésicule biliaire est fortement adhérente à la paroi abdominale. L'angle colique droit, le duodénum, la vésicule, le bord antérieur et la face supérieure du foie sont englobés dans une masse accolée à la paroi abdominale antérieure, difficile à disséquer.

La vésicule, cachée sous la face antérieure du foie, renferme dans sa cavité deux gros calculs, l'un cylindrique, l'autre conique, plus gros qu'une noisette. Le corps et le col de la vésicule sont rétractés sur ces calculs. Leur paroi est épaissie, sclérosée. Quant au fond de la vésicule, il disparaît dans une masse squirrheuse, dure à la coupe, fibreuse, criante, rameuse. Il s'agit d'un cancer du fond de la vésicule.

Le canal cystique est perméable; il s'abouche dans la vésicule, renferme une bile jaune brunâtre. La vésicule ne contient que les calculs, pas de mucus ni de bile. Son fond est constitué par un détritus caséeux, crémeux, blanchâtre, donnant à cette partie du cholécyste un aspect villeux, déchiqueté du côté de la cavité vésiculaire.

Le canal cholédoque et le canal hépatique sont perméables et renferment de la bile. En un mot, rien d'anormal de ce côté, aucun obstacle à l'écoulement de la bile.

Le foie présente à sa surface une multitude de petits noyaux de volume varié, blancs ou jaunes, les uns arrondis, gros comme une lentille, étoilés, d'autres tendant à s'ombiliquer légèrement à leur centre.

La coupe montre le mode de propagation au foie du cancer vésiculaire. Du fond de la vésicule partent dans l'épaisseur du paren-

chyme hépatique des traînées blanchâtres, triangulaires sur une coupe, à base répondant à la vésicule. Autour de ces traînées rameuses, le parenchyme est rouge, injecté, comme parsemé de pétéchies d'un rouge vif.

Tout le parenchyme, surtout au niveau du lobe gauche, moins au niveau de la partie convexe ou supérieure du lobe droit, est ainsi farci de nodules irréguliers, étoilés, variés dans leurs dimensions. A la face inférieure, près du hile du foie, un noyau plus gros (comme une noix) paraît entouré d'une coque scléreuse et est énucléable.

On trouve un ganglion, du volume d'un haricot, squirrheux à la coupe, au niveau du hile.

Estomac : dilaté.

Rate : grosse plaque cartilagineuse à la face externe.

Reins : petits, scléreux, quelques petits kystes à la surface, capsule un peu adhérente, irrégularités de la surface libre de la substance corticale après qu'on a enlevé la capsule.

Pancréas normal.

Ovaire gauche kystique.

Plèvres : symphyse pleurale totale à gauche. Dans la plèvre droite, abondante sérosité, refoulant le poumon dans la gouttière vertébrale très déformée à cause de l'inflexion scoliotique de la colonne dorsale. Celle-ci forme une forte concavité tournée à gauche. Le lobe inférieur du poumon droit est tout à fait atélectasié. Les lobes supérieur et moyen sont emphysémateux.

Emphysème également du poumon gauche ; nodule crétacé au niveau du bord postérieur du lobe inférieur, tout à fait à sa partie supérieure.

Ganglions du médiastin mous, noirâtres, pas hypertrophiés, pas dégénérés.

Cœur : graisseux, mou, myocarde aminci. Léger athérome d'une des sigmoïdes aortiques. Dilatation moyenne du cœur droit, surtout du ventricule et de l'orifice tricuspide. Athérome très accentué de l'aorte abdominale, surtout au point où elle va se bifurquer en artères iliaques.

Examen histologique. — Des fragments prélevés au niveau des noyaux néoplasiques disséminés dans le foie sont coupés, puis colorés à l'hématoxyline-éosine.

A un faible grossissement, la capsule du foie est légèrement épaissie ; le parenchyme hépatique présente de la congestion et même parfois des hémorrhagies dissociant les cellules ; du pigment biliaire infiltre le tissu du foie ; les espaces portes sont effacés et remplacés par du tissu conjonctif fibreux ; les conduits biliaires sont comprimés, parfois entourés d'une accumulation de petites cellules embryonnaires. Certaines portions du parenchyme sont en dégénérescence graisseuse. De temps en temps, on trouve des masses mal limitées, se continuant insensiblement avec le tissu du foie. Ces ilots paraissent formés de cellules fusiformes très serrées les unes contre les autres, présentant en beaucoup d'endroits une disposition fasciculée. Dans l'ilot néoplasique même il y a des points où les éléments sont plus espacés, et alors on peut voir des portions colorées en rose par l'éosine ; il s'agit de globules sanguins, d'hémorrhagies capillaires. En un point, on voit la trace d'un conduit biliaire entouré de tous côtés d'éléments néoplasiques.

A un fort grossissement, la capsule apparaît fibreuse, avec de rares cellules conjonctives ; les cellules hépatiques sont tuméfiées, écartées par des accumulations de globules rouges ; quelques-unes sont en dégénérescence vasculaire ; du pigment biliaire s'associe souvent aux globules rouges ; quelques cellules hépatiques présentent des vacuoles remplies de pigment noirâtre. Dans certains endroits la quantité de globules rouges est plus abondante et représente de véritables hémorrhagies. Là où les espaces portes sont conservés, on voit qu'ils sont sclérosés, avec des conduits biliaires rétrécis. En certains points le parenchyme hépatique est presque dissocié par le sang et le pigment. A ce niveau les noyaux des cellules hépatiques ne se colorent plus. Parfois le pigment est si abondant qu'il envahit presque toute la cellule hépatique.

Dans l'espace porte, l'artère et la veine sont emprisonnées par le tissu de sclérose.

Les ilots néoplasiques sont constitués uniquement par des cellules fusiformes, très allongées, de dimensions différentes, à disposition fasciculée, affectant des directions variées. Les cellules, fusiformes, sont très serrées les unes contre les autres ; elles ont un noyau ovoïde ; elles pénètrent sans délimitation en plein tissu hépatique. Çà et là, on voit des conduits biliaires au milieu de la néoplasie ; leur épithélium est tantôt presque normal, tantôt tuméfié ou aplati. Ces conduits plongent dans un tissu conjonctif plus ou moins dense. Ailleurs, on trouve un gros vaisseau sans altération notable, en plein ilot. Des vaisseaux de plus petit calibre, à paroi très fine, remplis de sang, se voient assez souvent. Des amas de globules rouges écartent les éléments néoplasiques en beaucoup de points. On ne distingue pas de disposition trabéculaire, les éléments sont partout contigus sans interposition de tissu conjonctif.

En somme, la présence d'éléments néoplasiques fusiformes, de vaisseaux à parois fines, d'hémorrhagies, nous permet de conclure à un *sarcome fasciculé à cellules fusiformes* ; la tumeur a pris naissance dans la paroi de la vésicule biliaire au niveau de son fond, puis s'est propagée au parenchyme hépatique.

Carcinome de la vésicule biliaire,
par MM. Griffon et Ségall.

Par comparaison avec la tumeur précédente, sarcome des voies biliaires, qui est d'une rareté extrême, voici des coupes d'un cancer classique de la vésicule biliaire, survenu chez une femme de 65 ans, ayant entraîné de l'ictère, de l'ascite, etc. Après coloration à l'hématoxyline-éosine, on voit que la masse principale est constituée par du tissu conjonctif à fibres plus ou moins serrées, parsemé de cellules rondes ou fusiformes ; en quelques points, les cellules sont très rares, et le tissu devient tout à fait fibreux.

Ce tissu est creusé d'alvéoles, lesquelles sont remplies de cellules épithéliales, polymorphes, les unes possédant un seul noyau, les autres, plus grandes, en présentant deux ou davantage. Certaines

alvéoles ne renferment pas plus d'une ou deux cellules cancéreuses.

La tumeur offre çà et là une infiltration de petites cellules embryonnaires.

On y trouve rarement des vaisseaux ; parmi ceux-ci, il en est qui présentent des altérations de la tunique interne, par exemple une abondante prolifération endothéliale, avec gonflement des cellules ; d'autres sont touchés au niveau de leur couche périthéliale dont les cellules sont également en prolifération.

Dissection d'un cas de luxation congénitale du poignet.

M. Jeanne décrit les différentes particularités anatomiques que l'on constate à la dissection du poignet dont il a présenté les épreuves radiographiques dans une séance précédente.

Elections.

M. Goudard est nommé membre correspondant.

Séance du 9 juillet 1897.

Présidence de M. Cornil

Sur un cas d'épithélioma pavimenteux lobulé en dégénérescence colloïde du lobule de l'oreille, par MM. P. Coudray et Georges Dubar.

Le cancroïde du pavillon de l'oreille n'est pas absolument rare. Terrier (Jamain et Ferrier, t. II, p. 489) l'a vu succéder au papillome ; parfois il se montre à la suite d'une irritation cutanée telle que l'eczéma, l'impetigo ; mais il n'est pas dit que le bobule soit un siège de prédilection de ces tumeurs et les examens histologiques n'ont pas été fréquemment mentionnés.

Treillet, d'après le traité de Duplay et Reclus, aurait cité l'observation dans une thèse de 1882 ; il nous a été impossible de trouver ce travail ; la source en serait-elle inexacte ?

Quoi qu'il en soit nous relatons dans tous ses détails le fait

suivant, relatif à un *épithélioma pavimenteux lobulé en dégénérescence colloïde siégeant sur le lobule de l'oreille.*

Eugène X..., 27 ans, qui n'offre rien de particulier dans ses antécédents, se présente à l'examen avec une tumeur noirâtre, d'apparence cornée, appendue au lobule de l'oreille droite.

Il y a deux ans, apparition d'une petite saillie, dure et noirâtre, du volume d'une tête d'épingle, à la partie inférieure du lobule.

Il y a deux mois, le malade fut traité pour une tumeur liquide : incision qui donne issue à un peu de sang.

Depuis lors, cette petite tumeur a pris un développement assez notable pour arriver à l'état où nous la voyons aujourd'hui. Elle se présente sous forme d'un prolongement du lobule ; elle affecte une forme conique, à base se confondant avec le lobule et le pénétrant sur une hauteur d'environ 5 millimètres, autant qu'on en peut juger à la consistance. La hauteur de cette tumeur est d'environ 1 cm. 1/2. Sa coloration est noirâtre dans la partie inférieure, rouge violacé dans la partie supérieure. Cette coloration répond à une consistance également différente ; c'est ainsi que toute la partie inférieure noirâtre est d'une dureté absolue, véritablement cornée, tandis que la partie supérieure présente une consistance charnue, qui est à peu près celle du lobule de l'oreille, bien qu'un peu plus résistante.

La séparation entre les deux tumeurs, très nette en avant, où existe un sillon d'une certaine profondeur, est beaucoup moins accusée en arrière, où la portion cornée et noirâtre empiète vers la base de la tumeur pour arriver jusqu'au sillon qui sépare cette tumeur du lobule.

Il n'y a pas de traces de ganglion préauriculaire. Dans les antécédents il n'y a jamais rien eu soit comme traumatisme, soit comme maladie de l'oreille.

En arrière de la branche montante du maxillaire inférieur, et à peu près à un centimètre et demi du lobule, et en avant du sterno-cleido-mastoïdien existe une induration qui semble ganglionnaire.

De même il existe un ganglion assez volumineux au-dessous de la mâchoire, ce ganglion étant en rapport avec une gingivite assez accentuée et aussi avec une pharyngite. Du côté gauche existent également des ganglions précarotidiens supérieurs et sous-maxillaires ; ils sont moins volumineux.

Diagnostic. — Il paraît évident par l'induration qui existe au bas de cette tumeur, par son implantation et par son développement assez rapide que l'on est en présence d'un *épithélioma.*

23 *février* 1897, ablation de la tumeur. La section porte à environ un millimètre au-dessus de la tumeur ; celle-ci se confond absolument avec le lobule sans envoyer au-dessus de sa masse aucun prolongement. La surface de section est tout à fait saine ; 4 points de suture.

Examen macroscopique. — Pendant l'opération, la portion noirâtre, cornée et dure, s'est détachée de la portion charnue de la tumeur.

a) La partie noirâtre ou inférieure est très dure, difficile à couper avec le bistouri ; elle est tout à fait exsangue. Elle paraît constituée

par un tissu analogue à de la corne ; on ne voit ni on ne sent avec le bistouri aucune partie crétacée.

b) La section de la partie supérieure ou charnue fait voir une surface grisâtre. Le tissu est ramolli, gris-noirâtre, et rappelle tout à fait l'épithélioma.

Examen microscopique. — Les coupes de cette tumeur, étudiées au microscope, se montrent formées :

1° En un petit nombre de points de globes épidermiques, entourés d'ilots de cellules du corps muqueux de Malpighi ;

2° En d'autres points, et ce sont les plus nombreux, d'ilots de cellules du corps muqueux de Malpighi, formés à la périphérie de cellules normales, au centre de cellules en dégénérescence colloïde.

Nous avons donc affaire à un *épithélioma pavimenteux lobulé* dont le plus grand nombre de points a subi *la dégénérescence colloïde.*

Maladie de Basedow.— Examen histologique du corps thyroïde et du thymus, par le Dr Maurice Soupault, ancien interne des hôpitaux.

Chez une jeune fille de 18 ans, atteinte depuis huit mois à peine du syndrome de Basedow, absolument typique et pur de toute complication, on pratiqua une thyroïdectomie partielle. La malade mourut le soir même de l'opération avec des accidents d'asphyxie aiguë. Nous avons recueilli le corps thyroïde et le thymus dont voici la description.

Corps thyroïde. — Le lobe droit du corps thyroïde a été recueilli à l'opération, le lobe gauche a été pris à l'autopsie. Le lobe droit pèse 36 grammes. Il est de forme et de consistance normales. La capsule n'est ni épaisse, ni adhérente ; l'injection vasculaire n'y dépasse pas les limites physiologiques.

A la coupe, l'organe présente son aspect normal dans toute son étendue. On n'y voit ni bandes fibreuses, ni dilatations kystiques. Le parenchyme est de coloration gris-rosé et ressemble au tissu d'une glande salivaire ; la surface en est visqueuse, poisseuse. En déchirant un point de l'organe, on voit nettement les grains thyroïdiens. Les vaisseaux ne sont pas dilatés, il ne s'échappe de la coupe que quelques gouttes de sang ; on ne constate pas de raptus hémorrhagique, ni d'hyperémie.

Le lobe gauche enlevé à l'autopsie est plus pâle à sa surface, mais sa capsule est lisse et fine. Il pèse 31 grammes. A la coupe, l'aspect est identique à celui du lobe droit.

L'examen histologique de fragments recueillis en divers points des deux lobes, ne nous a montré aucune différence. La description qui va suivre s'applique donc à toutes les parties de la glande. Les fragments ont été fixés par la liqueur de Müller ; après lavages ils ont été placés dans l'alcool à 90°, puis inclus au collodion. Les colorations ont été faites au picro-carmin, à l'éosine, à l'hématoxyline de Bœhmer. Les coupes ont été montées au baume.

En examinant les coupes, on est frappé d'emblée de l'hyperplasie des parties sécrétantes de la glande, tandis que le tissu interstitiel semble plutôt raréfié. Le tissu a les plus grandes analogies avec celui d'un adénome. Les vésicules, en beaucoup de points, sont dilatées, agrandies. Leurs bords, au lieu d'être arrondis ou ovalaires, sont tourmentés, polyédriques. Souvent ils sont crénelés par des dentelures de dimensions variables, tantôt faisant une légère saillie, tantôt s'avançant jusqu'au milieu de la cavité glandulaire.

A côté de ces vésicules on en trouve ayant des dimensions normales et des contours arrondis. D'autres, enfin, le plus souvent groupées en amas de quatre ou cinq, ont une lumière à peine visible ou même tout à fait nulle ; ce sont probablement des vésicules de nouvelle formation.

L'épithélium qui tapisse les parois des vésicules est modifié dans la plupart des tubes. Au lieu de cellules aplaties, cubiques, on voit des cellules cylindriques, allongées, plus ou moins hautes, à protoplasma homogène ou très légèrement granuleux, à gros noyau ovale se colorant bien par l'hématoxyline et placé assez loin de la base de la cellule. Cet épithélium est disposé en couche simple. En quelques points assez clairsemés et qu'il faut chercher on voit des couches superposées de cellules cylindriques. Nulle part, nous n'avons vu de traces de desquamation épithéliale dans l'intérieur des tubes. Dans quelques tubes, surtout ceux de petites dimensions, l'épithélium est plus bas, se rapproche plus du type normal sans cependant lui être tout à fait identique.

Dans l'intérieur des vésicules, la matière colloïde est plus ou moins abondante. Tantôt elle remplit toute l'alvéole, tantôt elle n'en occupe qu'un espace restreint, tantôt enfin elle manque complètement. Il semble, en définitive, que la matière colloïde soit plutôt moins abondante qu'à l'état normal. De plus elle paraît modifiée dans sa composition. Au lieu d'offrir l'apparence homogène d'une sorte de laque, elle est un peu grenue ; enfin elle se colore moins nettement par l'éosine.

Le tissu interstitiel, qui sépare les tubes, nous a paru raréfié. Dans les grands espaces, le tissu conjonctif est formé de trousseaux de fibres conjonctives assez délicates. Les parties qui avoisinent la capsule sont formées d'un tissu plus dense, mais qui ne paraît nullement pathologique. Dans les interstices qui séparent les pédicules le tissu conjonctif est en beaucoup de points fort difficile à retrouver ; les parois des vésicules semblent s'adosser les unes aux autres. Dans quelques points cependant, on trouve une accumulation plus ou moins considérable de cellules embryonnaires, sous forme de foyers ou de traînées de petite dimension.

Les vaisseaux sanguins ne paraissent nullement modifiés. Leur nombre n'est pas augmenté. Ils ne sont pas dilatés. Leurs parois sont tout à fait normales ainsi que leur contenu. Nous ne pouvons donner aucun détail sur les vaisseaux lymphatiques, n'ayant pas employé pour les étudier la technique de M. Renault. Mais, il nous semble que la faible proportion de tissu interstitiel existant entre les vésicules est un argument en faveur de leur intégrité.

Thymus. — A l'ouverture du thorax, le thymus apparaît comme une masse volumineuse, aplatie, située entre les deux poumons, au

devant du péricarde, de l'aorte, et de la racine de la trachée. Sa forme générale est celle d'un tronc de cône. La base répond au sillon auriculo-ventriculaire. Le sommet, bilobé, se termine par deux cornes: la gauche, la plus longue, envahit la base du cou et déborde la poignée sternale d'environ deux centimètres, la droite moins haute se recourbe légèrement pour se terminer vers le creux sus-claviculaire droit. Les bords, ayant une direction générale rectiligne, sont assez festonnés. La tumeur mesure 6 centimètres dans sa plus grande largeur qui répond à sa base, et 13 centimètres en hauteur. Sa coloration est gris-rosé. Sa surface est uniformément lisse.

Elle est unie aux parties sous-jacentes par un tissu cellulaire lâche, et elle est extrêmement facile à détacher. En aucun point nous n'avons constaté d'adhérences solides nécessitant la dissection. La surface profonde de l'organe apparaît aussi lisse que la partie superficielle.

Détaché, l'organe pèse 69 grammes. On voit qu'il est aplati d'avant en arrière : sa plus grande épaisseur correspond à sa base qui mesure environ 2 à 3 centimètres.

A la coupe, le tissu est mou ; la coloration est uniformément blanc-rosé sans taches ecchymotiques ; dans toutes ses parties, du sommet à la base, il est d'aspect uniforme ; il n'y a pas de kystes ni de tractus fibreux.

Plusieurs fragments de l'organe ont été mis de côté pour y pratiquer des coupes histologiques. Nous les avons distingués en trois groupes : ceux qui provenaient des cornes, ceux qui provenaient de la partie supérieure du corps, ceux qui provenaient de la partie inférieure du corps de l'organe. Les fragments ont été fixés dans la liqueur de Müller, puis montés au collodion.

Dans les fragments provenant des cornes et de la partie supérieure du corps de la glande, la structure est identique à celle d'un thymus de nouveau-né. Le tissu de la glande est divisé en lobules de formes variées et de dimensions irrégulières. Ces lobules, parfois tout à fait séparés des voisins, sont le plus souvent confondus par une surface plus ou moins étendue, de sorte que la segmentation est incomplète. Leur tissu est formé de cellules lymphoïdes contenues dans les mailles d'un fin réticulum adénoïde qu'on ne voit bien qu'après avoir chassé au pinceau les cellules. Dans beaucoup de lobules, la périphérie paraît plus dense, plus foncée que la partie centrale. — Outre les cellules lymphoïdes, on constate la présence de corpuscules de Hassall en nombre variable selon les points, avec leurs cellules concentriques caractéristiques.

Les cloisons périlobulaires sont occupées par du tissu conjonctif fibrillaire contenant des vaisseaux assez abondants, à parois minces, mais sans aucune lésion. On voit aussi en beaucoup de points, le long des cloisons, des aréoles remplies de tissu graisseux.

Sur quelques fragments détachés *de la partie inférieure* de la glande, nous avons observé une tout autre apparence.

La structure lobulaire est conservée et même accentuée, et le tissu conjonctif qui délimite ces lobules est même plus dense, plus fibreux et est semé de cellules fusiformes assez nombreuses, de sorte qu'on peut le considérer comme hypertrophié et ayant tendance à se transformer en tissu scléreux.

Les vaisseaux paraissent absolument normaux.

Dans les lobules, le tissu lymphoïde a disparu entièrement dans tous les points. Il est remplacé par des amas de cellules épithéliales groupées de différentes façons. En certains points, elles sont tassées les unes contre les autres, formant des amas compacts : dans ces points, elles affectent les formes les plus variées, elles sont en raquettes, en fuseau, rondes ou polyédriques. Quelques-unes ont de grandes dimensions, d'autres sont plus petites ; certaines ont un gros noyau avec un protoplasma assez peu abondant pour qu'il soit nécessaire de les regarder à un très fort grossissement pour voir leur couche protoplasmique peu distincte et se colorant mal. Sur d'autres points, les cellules cubiques ou cylindriques forment des boyaux dont la lumière est plus ou moins large. Enfin, on observe aussi des kystes remplis de matière mucoïde, de quelques cellules desquamées ; ils sont bordés d'une couche de cellules cylindriques assez hautes. La paroi de ces kystes est assez irrégulière, et en beaucoup de points on voit saillir dans l'espace central des saillies papillomateuses où les cellules sont particulièrement nettes.

En somme, selon la remarque de M. Letulle qui a bien voulu examiner nos pièces, la ressemblance de ces préparations du thymus avec celles de certains épithéliomas de l'ovaire est frappante.

Réflexions. — A. — Les lésions que nous venons de décrire dans *le corps thyroïde* de notre malade, dénotent une hypergénèse et une hypertrophie du tissu glandulaire de l'organe. Le coupes présentent une ressemblance très grande avec celles des polypes muqueux de l'intestin ou des polyadénomes gastriques ou encore avec les lésions initiales de certains épithéliomas (phase d'épithélioma typique). Dans les deux cas, en effet, il y a dilatation de la cavité glandulaire, production de bourgeons partant des parois et faisant saillie dans l'intérieur des tubes, changement du type de l'épithélium, qui, de cubique devient cylindrique, conservation de la membrane glandulaire propre, intégrité du tissu conjonctif. On peut dire en somme qu'il s'agit *d'un polyadénome thyroïdien*.

Ces lésions s'éloignent notablement de la plupart de celles qui ont été décrites jusqu'ici : prolifération considérable de tissu interstitiel, production de kystes de volume plus ou moins considérable, formation de nids cellulaires dans un tissu conjonctif très développé, cette dernière lésion simulant la cirrhose hypertrophique du foie. Cela tient, sans doute, à ce que les glandes thyroïdes ont été examinées presque toujours à des périodes tardives de la maladie. En effet il semble, d'après Greenfield (1), qui, dans plusieurs cas, a trouvé

(1) Greenfield, *British medical Journal*, 1893.

des lésions analogues à celles que je viens de rapporter, que la première lésion thyroïdienne en date, dans la maladie de Basedow, consiste dans l'hyperplasie du tissu sécrétant. Ultérieurement, le tissu interstitiel réagit, se sclérose, et étouffe l'élément glandulaire qui s'atrophie ou se modifie en formant des kystes. Nous sommes assez disposé à adopter cette opinion. On se souvient que la pièce que nous présentons a été recueillie chez une malade jeune, atteinte depuis huit mois seulement.

Les causes qui produisent cette hypergénèse du tissu sécrétant de la glande thyroïde restent aussi problématiques que celles de toute lésion analogue, du polyadénome gastrique en particulier. Il est tout aussi embarrassant de répondre à la question de savoir si cette lésion est primitive, ou si elle est secondaire. Quelques auteurs invoquent une hypernutrition de la glande par suite de sa vascularisation et d'un apport sanguin exagéré. Notre pièce où les vaisseaux thyroïdiens n'étaient ni dilatés, ni multipliés n'est pas favorable à cette hypothèse.

B. — *Le thymus* dans la maladie de Basedow a été trouvé fort souvent hypertrophié. Depuis que l'attention a été attirée sur cette coïncidence par Mosler, Mœbius, Marie, etc., les observations se multiplient. Dans presque tous les cas où l'examen histologique a été pratiqué, on a vu que la glande avait conservé la structure du thymus de l'enfant venu à terme, c'est-à-dire était composée d'amas lymphoïdes contenant çà et là des corpuscules de Hassall. La production d'un tissu épithélial tel que nous le trouvons dans notre cas, n'a pas été signalée jusqu'à ce jour, à notre connaissance du moins. Elle s'explique par ce fait que le thymus est un organe primitivement épithélial, qui se transforme en tissu lymphoïde (1).

On peut invoquer ce fait anatomique pour admettre que, dans la maladie de Basedow, l'hypertrophie du thymus est due plutôt à la reviviscence de la glande atrophiée après la naissance qu'à sa croissance régulière et ininterrompue.

M. Lejars. J'ai opéré le goître dont on vient de parler. Je n'ai pratiqué que l'ablation du lobe droit. La malade est morte dans la nuit, sans qu'on puisse savoir la cause de cette issue rapide.

(1) Voir Prenant, *La cellule*, 1894.

On conseille de n'opérer, lorsqu'il s'agit de maladie de Basedow, que les goîtres volumineux. Ici le corps thyroïde n'était guère hypertrophié, et pourtant il y avait intérêt à pratiquer l'ablation de cet organe, puisque, dans la suite, on a reconnu qu'il s'agissait d'un épithélioma.

M. Pilliet. Le terme d'épithélioma, comme celui de cancer, doit être rayé de la nomenclature ; il n'a pas de sens précis.

M. Cornil. La définition d'une tumeur ne doit pas être basée uniquement sur ses caractères histologiques ; il faut tenir compte de l'évolution, des caractères cliniques. Ainsi, il n'est pas certain qu'ici il s'agisse de tumeur maligne, il eût fallu pouvoir suivre la malade. Dans un cancer, outre l'allure grave, il y a une telle multiplication des cellules, qu'il y a ramollissement, production de suc : il y a enfin propagation aux ganglions, etc.

Sarcome plongeant du corps thyroïde. — Envahissement de la trachée. — Végétations sarcomateuses intra-trachéales. — Mort par infection pleuro-pulmonaire double, par M. Rabé, interne des hôpitaux.

J'ai l'honneur de présenter à la Société anatomique un sarcome du corps thyroïde, recueilli dans le service de notre maître, le Dr Gérard-Marchant, à l'hôpital Tenon.

Le malade, qui succomba aux progrès de cette affection, était âgé de 39 ans et exerçait à Bourganeuf, dans la Creuse, la profession de percepteur ; il fut adressé au Dr Gérard-Marchant par le médecin de la localité, pour crises de suffocation provoquées par une tumeur du corps thyroïde qui comprimait la trachée.

Il y a 8 mois, en octobre dernier, le malade s'était aperçu qu'il portait, à la base du cou, au niveau de la fossette sus-sternale, une petite grosseur, tout à fait indolore, du reste. Peu à peu, cette tumeur avait grossi, comblant le creux sus-sternal, puis s'étalant sur les côtés ; depuis deux mois, ses dimensions s'étaient rapidement accrues et des troubles fonctionnels graves avaient obligé le malade à interrompre son métier.

Le premier trouble fonctionnel, la gêne dans la déglutition, remonte au mois de décembre, peu de temps après le début apparent de la tumeur, alors qu'elle ne paraissait pas dépasser le volume d'une petite noix ; ce rapprochement est intéressant à noter, il indique que déjà à cette époque un foyer sarcomateux s'était développé profondément à la base du cou. Cet homme était obligé de faire des efforts pour avaler la viande, les liquides seuls passaient avec facilité. Cette gêne augmenta progressivement, et depuis 15 jours les aliments solides ne sont plus déglutis ; aujourd'hui les liquides seuls arrivent à l'estomac, et encore, absorbés à petites gorgées.

Un mois avant, à la suite d'une cure d'iodure, la voix s'était voi-

lée, avait perdu de son éclat, et depuis ce jour, elle s'était maintenue sourde.

Le 26 février, il dut s'aliter en raison de palpitations très pénibles et fut soumis au traitement digitalique ; après 5 et 6 jours de cette cure, les palpitations disparurent, mais pour se reproduire de temps en temps, toujours calmées par l'administration de ce médicament.

Mais, depuis 15 jours, il souffre d'un symptôme plus grave, c'est la difficulté de respirer. Avant cette époque, il respirait librement et pouvait accomplir sans peine ses tournées. Puis brusquement une gêne permanente de la respiration s'est établie, obligeant le malade à prendre le lit. Depuis ce temps la dyspnée persiste, il dort mal et ne peut reposer que grâce à l'absorption de pilules d'opium. C'est pour cette oppression permanente qu'il vient réclamer nos soins.

Nous constatons à l'entrée du malade que le cou est soulevé sur

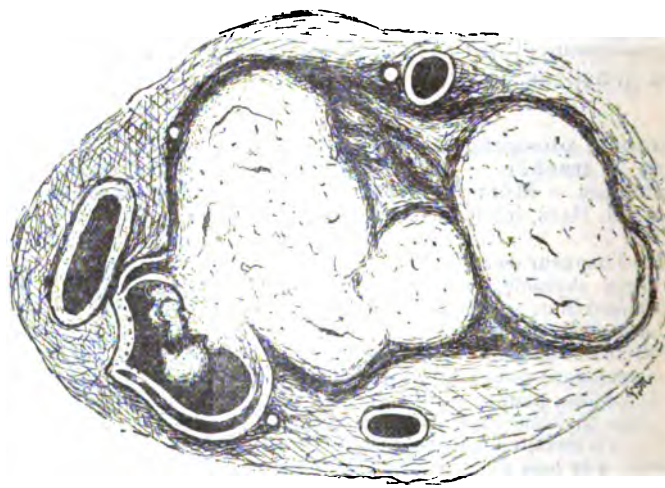

toute sa hauteur, sur la ligne médiane et latéralement par une tumeur volumineuse. La circonférence de la base du cou atteint 47 cm. 1/2 et la tumeur surplombe le sternum, comme un énorme double menton. Elle semble formée de trois lobes, un médian, deux latéraux. La peau est de coloration normale ; pas de varicosités, pas de dilatation des veines sous-cutanées.

Cette grosseur est de consistance ligneuse ; pas de fluctuation perceptible en aucun point. La surface est lisse et régulière, la palpation ne fait percevoir que quelques sillons, qui partagent la masse en 4 ou 5 lobes secondaires. Le lobe gauche de la tumeur est plus développé que le lobe droit, il s'élève plus haut et rejette à droite de la ligne médiane le cartilage thyroïde, dont on ne perçoit que l'extrémité supérieure.

La palpation est indolore ; mais cette dernière combinée à la pression provoque de la douleur et augmente la dyspnée. Il n'y a pas

d'augmentation de la température perceptible à la main, pas de frémissements vasculaires. A la base du cou, la tumeur s'engage derrière le manubrium, contre lequel elle est appliquée intimement et le doigt ne parvient pas à s'immiscer entre elle et la poignée sternale.

Quand j'examinai le malade, il était couché depuis un certain temps et l'oppression était très légère, on ne comptait que 24 R. L'inspiration était bruyante et il y avait un peu de cornage ; l'expiration était sonore, on sentait que l'air franchissait un espace étroit, à parois rigides.

Le malade tousse continuellement, toux sèche, faite de quelques saccades, sans expectoration ; pendant la toux, la respiration devient franchement cornée.

Depuis deux jours, le malade est presque aphone, pas de voix bitonale.

L'examen de l'appareil pulmonaire indique une diminution très sensible du murmure vésiculaire ; il y a un silence presque complet en avant et en arrière, dans les deux poumons ; à la percussion, sonorité exagérée, toux tympanique aiguë ; pas de matité, dans l'espace sternal antérieur.

A l'examen du cœur, on ne relève qu'une tachycardie, sans souffle ni bruits anormaux.

Le pouls bat à 120, petit et mou.

Il y a un léger degré d'exophthalmie, et un myosis très accentué des deux côtés ; de plus la pupille ne réagit, ni à l'accommodation, ni à la lumière. Pas de troubles auditifs, pas de maux de tête ni de vomissements. L'examen des autres organes reste négatif. La température, le jour de l'entrée, atteint 38°2 le matin et 39°6 le soir.

Les antécédents personnels et héréditaires donnent peu d'indications, capables d'éclairer la nature de ce goître. Le père du malade vit encore, il est âgé de 74 ans ; la mère est morte à 65 ans, d'une affection du cœur. Il y a un frère, bien portant, fort buveur. Quant à lui-même, jamais il n'a fait de maladie, sauf au régiment, en Algérie, où il eut un accès de fièvre intermittente, qui motiva un séjour de trois semaines à l'hôpital. Il fit, à cette époque, quelques excès alcooliques et buvait deux absinthes par jour.

Pas de syphilis. Il est marié depuis 10 ans, et père de deux enfants, une petite fille, atteinte de coxalgie, un petit garçon, bien portant.

Il est né à Pépieux (Aude), pays où le goître semble inconnu ; du reste, il n'y est resté que jusqu'à l'âge de 11 ans ; aujourd'hui, il exerce le métier de percepteur à Bourganeuf (Creuse), depuis 2 ans 1/2 le goître est rare dans le pays même, plus fréquent, au contraire, dans les bourgades avoisinantes, d'après le médecin.

On porte le diagnostic de *goître parenchymateux plongeant*, avec phénomènes de compression portant sur les récurrents, sur le pneumogastrique et sur l'extrémité inférieure du sympathique cervical.

La nature sarcomateuse de la tumeur avait été écartée en raison de l'absence de la vascularisation de la peau et de l'élévation de la température locale. L'intervention est décidée pour le lendemain dans le but de soulager la dyspnée du malade ; on fera l'ablation totale ou partielle de la tumeur.

Les urines ne contenaient ni sucre, ni albumine, mais il y avait hyperazoturie, 44 gr. 15 d'urée par litre et par 24 heures.

L'intervention opératoire est pratiquée, le 1er juin, après anesthésie par l'éther, incision médiane, menée depuis la fourchette sternale jusqu'à l'os hyoïde ; une grosse veine jugulaire antérieure est sectionnée entre deux ligatures.

La tumeur est facilement découverte ; mais à peine l'avait-on incisée sur une profondeur de 2 centimètres, que l'on tombe dans une cavité, large et spacieuse, pleine de fongosités ; on curette cette cavité et l'on en retire une certaine quantité de sang et surtout beaucoup de ces masses, fongueuses, grisâtres, sans consistance, se laissant désagréger par la simple pression, et très peu vasculaires ; leur aspect rappelait assez bien celui du mastic. Après évacuation de son contenu, la cavité apparaît, creusée aux dépens des deux lobes du corps thyroïde, dont il ne reste plus qu'une coque fibreuse, de 1 cm. 1/2 d'épaisseur ; cette cavité est profonde de 7 à 8 centimètres et la face interne en est villeuse, tomenteuse.

L'ablation de cette coque fibreuse est inutile ; l'issue de cette énorme masse de fongosités doit décomprimer la trachée et rendre la respiration désormais facile. Du reste, la dissection des parois de la poche ferait courir de grands risques au malade.

La cavité est bourrée de gaze iodoformée et les lèvres du kyste thyroïdien suturées aux bords de l'incision cutanée ; la poche est marsupialisée.

L'opération avait duré une demi-heure.

Suites opératoires. — Un examen immédiat, portant sur le produit de râclage des fongosités, montrait l'existence de cellules fusiformes et globuleuses, caractéristiques du sarcome.

Aussi le malade fut-il peu soulagé par l'intervention chirurgicale. La dyspnée persista, aussi pénible ; la respiration se maintint bruyante, la toux aussi fréquente. Les pupilles restaient punctiformes et paresseuses à la lumière, la tachycardie ne fut pas améliorée. La tumeur avait poussé des prolongements, qui exerçaient toujours leur action irritante et compressive sur les nerfs récurrents et grand sympathique. Dans les jours qui suivirent, la température oscilla entre 38°5 et 39°6. Le malade parvenait à reposer la nuit, grâce aux injections de morphine. Puis le facies prit la teinte du malade gravement infecté ; le visage devint pâle et anémié, par instants, se couvrait de sueurs profuses ; la peau était chaude et humide, le pouls, fréquent, en hypotension.

Le 6 *juin*, 4 jours après l'opération, nous constatons à la base du poumon droit, en arrière, tous les signes d'une pleuro-pneumonie, occupant le 1/3 inférieur de la cage thoracique : perte d'élasticité de la paroi, matité, disparition du murmure vésiculaire, et, à la limite supérieure de la zone de matité, souffle plat, voilé, aigrelet, et bulles sous-crépitantes, sèches, de moyen calibre ; bronchophonie et légère augmentation des vibrations. De l'autre côté, à la base, quelques bulles sous-crépitantes.

Le lendemain, le souffle de la base a presque disparu, mais l'inflammation pleuro-pulmonaire a gagné le plan antérieur du poumon, et à la base, on entend des frottements, du souffle et des râles.

Du 6 au 11 juin, les symptômes de pleuro-pneumonie persistent, mais variables d'intensité, d'un jour à l'autre ; le souffle, les râles s'entendent nettement au matin, pour disparaître le lendemain ; mais

les lésions ont nettement tendance à augmenter, car la matité, le 8 juin, occupe la 1/2 inférieure du poumon. Aussi, malgré une chute de la température, qui, le 7 juin, de 39°, descend à 37°8, malgré un rendement d'urines très satisfaisant (deux litres en 24 heures et pas d'albumine), le pronostic reste sombre, fatal à brève échéance. Le pouls bat toujours à 120, 130, petit et mou ; l'exophthalmie, le myosis n'ont pas diminué ; la toux est continuelle, sans expectoration, l'anxiété respiratoire, toujours aussi pénible, n'est calmée que par les piqûres de morphine. Le malade reste pâle et anémié, et le 10 juin, la température du soir atteint 39°5.

Le pansement est renouvelé tous les deux jours ; la face interne de la cavité se déterge, mais les parois n'ont aucune tendance à se rapprocher.

L'examen microscopique des masses fongueuses, après montage dans la paraffine et coloration à l'hématéine-éosine, confirmait celui de la première heure ; c'était bien à une tumeur sarcomateuse que nous avions affaire. Le malade se sent soulagé, et demande à partir ; il reviendra se faire panser. Il quitte le service, le 11 juin, et vient au pansement, tous les trois jours ; à chaque voyage, nous le retrouvons plus fatigué, plus anhélant, plus pâle, et, le huitième jour qui suivait son départ, il sollicite de nous sa rentrée, avec instance ; la veille, il avait eu un accès de suffocation, de une heure de durée et qui avait failli l'emporter.

L'examen de l'appareil pleuro-pulmonaire donne les résultats suivants : à droite, toujours signes d'un épanchement pleurétique, voussure, matité dans la moitié inférieure, broncho-égophonie, diminution du murmure vésiculaire, expiration soufflante, parfois souffle vrai. Nous croyons à de la métastase pleuro-pulmonaire, à un épanchement hémorrhagique, et nous omettons de faire une ponction exploratrice. Du côté gauche, signes de congestion pleuro-pulmonaire, analogues à ceux que le malade avait présentés, il y a 15 jours, du côté opposé : frottements, râles crépitants fins, diminution du murmure vésiculaire, pas de souffle ; frottements et râles se perçoivent avec leur maximum d'intensité, sur la ligne axillaire antérieure ; en arrière, quelques bulles sous-crépitantes.

Le malade accuse des douleurs en ceinture, à la base du thorax, au niveau des insertions du diaphragme.

La température est à 39°5 ; le pouls bat à 130, en hypotension ; la respiration est à 40. Il y a du cornage, la toux est continuelle et fatigante ; pas d'expectoration ; toujours du myosis.

La symptomatologie pulmonaire se modifie chaque jour ; l'extension du processus se fait par poussées, par envahissements successifs, et tel jour, l'oreille ne percevra aucun bruit anormal, alors que le lendemain, on entendra une pluie de crépitations fines et sèches.

L'état général s'affaiblit, parallèlement à l'aggravation des lésions pulmonaires ; la température oscille entre 39° et 40° ; le pouls monte à 160 ; le malade se couvre par instants de sueurs profuses.

Le 22 juin, pour la première fois, le malade présente quelques troubles cérébraux, perte de la mémoire, hallucinations de la vue et de l'ouïe ; le 23 juin, il ne reconnaît plus, par instants, ceux qui le soignent et le 24, au matin, il entre en agonie, pour succomber brusquement vers midi.

Autopsie, pratiquée 24 heures après la mort. — A l'ouverture de la cavité thoracique, double épanchement pleurétique purulent. Du côté droit, épanchement considérable, atteignant 3 litres 1/2, constitué par un liquide séro-purulent, avec de nombreuses et larges fausses membranes, en suspension. La plèvre pariétale est doublée d'une épaisse couche de néo-membranes, récentes, et non organisées ; le poumon est atélectasié, dans ses 2/3 inférieurs, réduit à une languette de tissu ; le lobe supérieur est resté perméable, mais il a contracté adhérence avec la plèvre costale. La plèvre viscérale, elle aussi, est très épaissie, rugueuse, hérissée de villosités. Il y a symphyse pleuro-péricardique.

A la coupe, le tissu *pulmonaire* présente un aspect normal, il est blanc rosé dans le lobe supérieur, plus foncé dans les départements atélectasiés. Dans le lobe supérieur, deux à trois petits foyers de broncho-pneumonie, avec abcès de la grosseur d'une lentille. Pas de sarcomatose, ni pleurale, ni pulmonaire. Du côté gauche, épanchement pleurétique séro-purulent, mais beaucoup moins développé, un litre de liquide avec fausses membranes en suspension. Les plèvres viscérale et pariétale sont tapissées d'une épaisse couche de néo-membranes grisâtres, villeuses ; elles sont elles-mêmes triplées de volume ; la couche sous-endothéliale semble atteinte d'inflammation chronique. A la palpation, le parenchyme, dans la moitié inférieure et dans le plan antérieur, se montre induré ; on dirait un bloc d'hépatisation. Le lobe inférieur dans toute son étendue, le lobe supérieur, sur la hauteur d'une languette de tissu, épaisse de un travers de doigt, montrent une coloration grise, tranchant nettement sur le parenchyme sain, de couleur rosée. Le tissu est ferme, dur, résiste au doigt, et tombe au fond de l'eau ; la surface de section est granuleuse et sèche, en résumé, on relève tous les caractères d'un bloc d'hépatisation grise, réserve faite de la consistance ferme du parenchyme.

La *trachée* et l'*œsophage* sont alors sectionnés à leur extrémité supérieure, la tumeur disséquée avec soin sur ses côtés ; puis tous les organes du cou et de la cavité thoracique enlevés d'un seul bloc. Nous pouvons ainsi étudier les rapports de la tumeur thyroïdienne avec le conduit trachéo-bronchique et le paquet vasculaire du cou.

Cette tumeur, qui atteint le volume d'un poing d'adulte, et dont l'incision chirurgicale ne laissait voir que la moitié supérieure, remonte jusqu'au cartilage cricoïde pour descendre très bas, atteindre l'angle de bifurcation de la trachée et, à ce niveau, elle s'insinue entre la trachée et la crosse aortique qu'elle sépare nettement ; un prolongement croise la face antérieure du vaisseau et descend jusque sur le péricarde. La dénomination de « goitre plongeant » se trouve donc vérifiée. Elle s'est nettement développée aux dépens du lobe gauche de la glande thyroïde ; elle est latéro-trachéale, et se trouvant vite à l'étroit dans cet espace restreint qui sépare normalement la trachée du paquet vasculo-nerveux du cou, elle a refoulé excentriquement ces différents organes. La carotide et la jugulaire interne se sont laissées rejeter et on les trouve, bien à gauche, flanquant la tumeur, mais la trachée, plus difficilement mobilisable, s'est aplatie, déformée dans le sens transversal, puis rejetée vers la droite, décrivant une courbe à concavité gauche. Le paquet vasculaire du côté droit a

quitté la trachée dont il est séparé par un prolongement de la tumeur.

Le nerf récurrent du côté gauche, que nous allons rechercher à son origine, sur la face antérieure de la crosse aortique, chemine à la face postérieure de la tumeur, mais bien en dehors de la trachée, dont la sépare un intervalle de 3 à 4 centimètres. Ce nerf ne paraît pas comprimé par la tumeur, il n'est pas englobé par elle et on le sépare très facilement jusqu'à la limite supérieure de la tumeur, mais il est visiblement altéré dans son aspect macroscopique ; il a triplé de volume et des veinules très dilatées sillonnent sa surface ; quelques petits ganglions lui sont accolés. Le nerf pneumogastrique du côté gauche n'est pas altéré.

En avant, la tumeur s'était développée librement, au moins au-dessus du sternum et surplombait largement les carotides primitives. On retrouvait à ce niveau, les lèvres bâillantes de l'incision et l'on plongeait en pleine tumeur ; les parois de la cavité étaient recouvertes de bourgeons néoplasiques, en pleine activité.

Des coupes transversales, faites en série, montrèrent, ainsi que l'indique la figure annexée, que la trachée elle-même était envahie par sa face latérale gauche, et que le néoplasme végétait en plein conduit, obstruant en partie sa lumière. La figure reproduit cette végétation polypiforme, qui réduisait le calibre de la trachée, presque à la moitié du chiffre normal. Cette constatation nous explique la toux continuelle, pénible du malade, et l'absence d'expectoration ; la tumeur intra-trachéale gênait aussi le passage de l'air, augmentait la dyspnée, et favorisait singulièrement le développement de l'infection pleuro-pulmonaire.

La section de la tumeur nous permettait d'en étudier l'aspect macroscopique. Elle était formée de deux lobes, l'un plus profond, directement accolé à la trachée, dont il couvrait les faces antérieure et latérale, l'autre, plus petit, nettement antérieur. Ces deux lobes étaient circonscrits par une capsule fibreuse, très épaisse, représentée par la figure, épaisse de 1 centimètre à certains endroits, sans doute, l'enveloppe de la glande, irritée de longue date, par le développement de la tumeur intra-thyroïdienne. Quant au parenchyme glandulaire, il était remplacé par un tissu, analogue à celui que le curage opératoire avait ramené, friable, se désagrégeant, semblable à du mastic, à la masse féculente d'un marron cuit.

La dissection attentive de cette pièce faisait découvrir, au niveau de l'angle de bifurcation de la trachée, une grosse adénopathie secondaire ; tout l'espace losangique, limité en haut par le bord inférieur des deux bronches-mères, en bas par les veines pulmonaires, était comblé par d'énormes masses ganglionnaires, qui devaient contribuer pour leur part à gêner la mécanique respiratoire, à irriter les nombreux filets nerveux, qui traversent cette région. Un gros ganglion était accolé sur la face antérieure de la bronche-mère du côté droit. Les premiers étaient anthracosiques ; ce dernier avait une consistance mollasse, et il était pâle, manifestement sarcomateux. Le long des bronches, des chapelets de ganglions, du volume d'un haricot, formaient festons,

La cavité péricardique contenait quelques grammes de sérosité louche ; mais pas de néo-membranes, sur aucun des feuillets. Le muscle cardiaque était pâle, feuille-morte, flasque, contenait quelques caillots. Il était arrêté en diastole : pas d'endocardite valvulaire, ni à l'orifice mitral, ni à l'orifice aortique.

L'examen du larynx n'a pu être fait ; celui des autres organes reste négatif.

Examen histologique de la tumeur. — Huit jours après l'incision de la tumeur, l'examen microscopique de coupes, faites avec des fragments provenant du curettage de la tumeur, confirmait le résultat de la première heure. La tumeur était bien un sarcome globo et fuso-cellulaire, qui semblait avoir détruit le parenchyme glandulaire, dans sa totalité ; nulle part, on ne trouvait traces d'éléments normaux ; par places, on apercevait des cavités, plus ou moins grandes, creusées en plein tissu sarcomateux, sans paroi propre, et pleines d'une substance qui semblait se rapprocher de la fibrine. Un examen de la capsule fibreuse fut pratiqué ; elle était bien formée par un feutrage de fibres conjonctives adultes, très denses, très épaisses ; à la face interne de cette paroi, en quelques points, des agglomérations de cellules rondes sarcomateuses indiquaient l'effort tenté par les travées néoplasiques, pour entamer et détruire cet obstacle à leur développement.

Des fragments du lobe gauche hépatisé furent prélevés, montés dans la paraffine et colorés à l'hématoxyline-éosine. Les alvéoles pulmonaires étaient bourrées de grosses cellules, avec noyau central, entouré de protoplasma ; ces éléments provenaient-ils d'une transformation inflammatoire de l'endothélium alvéolaire, ou bien représentaient-ils une variété de cellules migratrices, les macrophages ? peu importe ; la lésion observée était celle de la pneumonie épithéliale, de la splénisation de Grancher ; en d'autres points, les alvéoles contenaient de la fibrine, facilement reconnaissable à son fin réticulum ; les bronchioles étaient bourrées de leucocytes si nombreux par places, que l'on ne pouvait douter de la présence d'un abcès en voie de formation.

En résumé, lésions de pneumonie fibrineuse, de pneumonie épithéliale, desquamative, de broncho-pneumonie.

Mais, à côté de ces lésions aiguës l'examen microscopique en décelait d'autres d'ordre subaigu, frappant le tissu conjonctif interstitiel du poumon.

Les parois alvéolaires étaient épaissies, et cette augmentation de volume, elles le devaient non à une dilatation des capillaires, mais à une prolifération de fines fibrilles conjonctives. Le tissu conjonctif sous-pleural était manifestement hypertrophié, grâce à d'abondantes stratifications de fibres, en voie de se transformer en travées de sclérose. L'une des coupes portait sur une scissure interlobaire, où l'on pouvait étudier les deux genres de lésions inflammatoires : l'une, de date relativement ancienne, portait sur l'élément pleural, dont la couche sous-endothéliale était scléreuse et épaissie, l'autre, de date récente, était constituée par une lame de fibrine, agglutinant les deux feuillets de la plèvre viscérale.

La compression de la trachée, l'envahissement de ce conduit par la tumeur sarcomateuse, l'obstruction de sa lumière par une végétation néoplasique, avaient donc retenti dès longtemps sur le tractus broncho-pleuro-pulmonaire. Sous l'influence de ces différentes causes, des lésions d'inflammation subaiguë s'étaient installées sur toute la hauteur de l'arbre aérien, favorisant l'invasion microbienne, et le jour de l'entrée du malade dans le service, l'invasion des alvéoles pulmo-

naires devait être un fait accompli ; nous n'en voulons pour preuve que les températures du matin et du soir : 38°2 et 39°6. Le choc opératoire a provoqué l'éclosion des grands accidents infectieux.

Examen bactériologique. — Des tubes de bouillon furent ensemencés avec du liquide de la plèvre droite. Les cultures donnèrent du staphylocoque, en grande quantité.

La recherche des microbes, dans les coupes de tissu hépatisé, permit de constater l'existence très nette de nombreux pneumocoques.

Sur le mode de cicatrisation des plaies de la membrane interdigitale de la grenouille, par M. J. Jolly.

J'ai montré (1) qu'on pouvait obtenir, chez la grenouille, une réunion immédiate des plaies cutanées dont l'épiderme faisait tous les frais. Je désire compléter aujourd'hui ce que j'ai dit à ce sujet et indiquer une déduction intéressante de ce mode de cicatrisation.

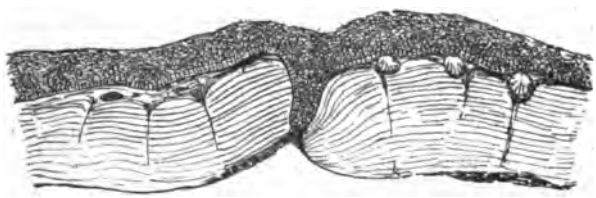

Fig. 1.

Il suffit pour obtenir la réunion immédiate de la peau par l'épiderme que les deux bords de la plaie soient bien mis en contact. Cependant, cela n'est pas absolument nécessaire, car, lorsqu'il y a chevauchement, on voit l'épiderme du fragment supérieur contourner complètement ce fragment et aller rejoindre l'épiderme du fragment inférieur, au point où il a été sectionné. Il ne s'agit donc pas là du tout d'une prolifération irrégulière de l'épiderme comblant la perte de substance. On peut même voir quelques-uns de ces faits sans pratiquer de sutures ; il suffit de faire une incision en un point où la peau est soutenue par un plan musculaire, comme à la région hyoïdienne, par exemple.

Au bout de 48 heures, on voit un petit coin épithélial interposé aux deux lambeaux dermiques. Ce coin épithélial peut persister longtemps, jusqu'au 30e jour (comme le montre la figure 1) et même plus. Sur cette figure (peau de la région

(1) *Soc. anat.*, 29 nov. 1895.

crurale) on voit à la face profonde des amas de cellules qui vraisemblablement sont des cellules endothéliales du sac lymphatique proliférées.

Ainsi, dans cette réparation, l'épiderme fait tout de suite un pansement protecteur, en attendant la réparation dermique, beaucoup plus longue à se faire.

Ce rôle des épithéliums de revêtement dans la cicatrisation était déjà connu pour la cornée (consulter l'analyse des travaux de Arlt in Wecker et Landolt, *Traité d'ophtalmologie*, 1885, t. I, p. 210 et Von Wys) (1). M. Ranvier (2) a donné cette année même la démonstration d'une interprétation nouvelle de ce mode de réparation épithéliale de la cornée.

Au niveau de la peau, chez les mammifères, il est généralement admis que la cicatrisation épidermique est la dernière à se faire. « La guérison des plaies atteignant les surfaces épithéliales détermine l'intervention d'un troisième élément, *l'épithélium*, qui, pour combler la lacune existante, n'agit que relativement tard, alors que l'union des parties séparées et le remplacement de la perte de substance sont déjà effectués par le tissu conjonctif » (3).

Cependant, il y a plusieurs années déjà, M. Suchard nous avait montré une préparation de réunion par première intention de la lèvre inférieure chez l'homme où l'épiderme était reconstitué entièrement au-dessus d'un tissu de granulation encore tout jeune. M. Ranvier (4) a montré cette année qu'au niveau d'incisions faites sur la plante du pied du cobaye « en général, au bout de quarante-huit heures, le revêtement épidermique est reconstitué ». On peut aussi obtenir facilement cette réunion épidermique primitive au niveau de la lèvre inférieure du même animal.

Ce rôle de la cicatrisation épidermique est encore plus facile à mettre en évidence chez les batraciens parce que, chez ces animaux, le tissu conjonctif ne se refait qu'avec une extrême lenteur.

(1) Ueber Wundheilung der Hornhaut. *Virchow's Archiv*, 1877, t. 69, p. 24 et pl. I.

(2) Ranvier, Une théorie nouvelle sur la cicatrisation et le rôle de l'épithélium antérieur de la cornée dans la guérison des plaies de cette membrane. *Ac. des sciences*, séance du 28 décembre 1896.

(3) O. Israel, *Traité pratique d'histologie pathologique*. Edition française par Letulle et Criztman, Paris, 1891, p. 125.

(4) Ranvier, Sur le mécanisme histologique de la cicatrisation et sur des fibres nouvelles « fibres synoptiques ». *Acad. des sciences*, 1er mars 1897.

On prévoit maintenant ce qui va se passer si l'on résèque un fragment de la peau chez la grenouille, au niveau du dos par exemple. Au bout d'un temps qui varie selon les dimensions du fragment réséqué, la perte de substance est réparée ; elle est comblée par une mince membrane transparente formée d'une couche épithéliale en continuité avec l'épiderme de la peau environnante.

Mais, toujours chez le même animal (R. esculenta), si on réalise une petite perte de substance au niveau de la membrane interdigitale, on est étonné de voir, qu'au moins dans la grande majorité des cas, cette perte de substance ne se répare pas, même après plusieurs mois, et même pendant l'été. En regardant attentivement la perte de substance, on

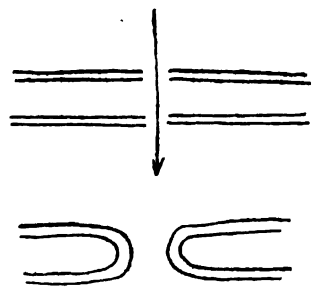

Fig. 2.

voit seulement qu'elle s'est limitée par une petite bordure très transparente. Que s'est-il passé ? Au bout de peu de jours, l'épiderme supérieur et l'épiderme inférieur se sont rejoints, ont définitivement cicatrisé la plaie, de telle sorte que le derme d'un côté ne pourra jamais aller rejoindre le derme du côté opposé, et qu'il restera toujours une perte de substance. Le fait est ainsi dû à l'inégale activité réparatrice de l'épiderme et du tissu conjonctif dermique.

La figure 2 explique schématiquement le mécanisme de cette cicatrisation. Sur la figure 3, on voit au bout de douze jours que l'épithélium supérieur et inférieur se sont rejoints, et que de plus la cicatrisation épithéliale a donné lieu à la formation d'un petit bourgeon qui tend à s'isoler de sa matrice, débris épithélial qui est peut-être appelé plus tard à une nouvelle destinée.

Si l'on considère que la membrane interdigitale peut être

facilement divisée en deux feuillets possédant chacun leur revêtement épithélial, on peut en somme comparer une perte de substance de cette membrane à une vraie fistule en miniature, fistule entre deux surfaces muqueuses à épithélium

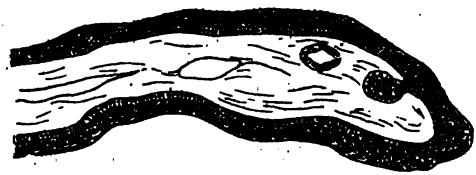

Fig. 3.

pavimenteux, fistule qui ne se comblerait que si on empêchait l'épithélium de recouvrir le moignon dermique, ce qui reste à vérifier. Peut-être y a-t-il ainsi, dans ce simple petit fait d'histo-pathologie comparée, matière à des déductions plus intéressantes qu'il ne l'aurait semblé tout d'abord.

Endocardite végétante.

M. Jacobson montre des préparations, colorées par la thionine, des végétations récentes de l'endocarde qu'il a présentées dans la séance précédente. On voit de grandes cellules anastamosées au milieu de la fibrine.

Kyste congénital sous-hyoïdien, par P. Launay, prosecteur des hôpitaux.

Sur un sujet féminin âgé de 33 ans et disséqué à l'amphithéâtre d'anatomie j'ai trouvé un kyste sous-hyoïdien qui, par ses caractères et ses connexions, doit être rangé, je pense, parmi les kystes du canal thyro-lingual.

Avant toute dissection, le cou de ce sujet ne présentait rien d'anormal, aucune saillie. Après dissection de la région sous-hyoïdienne, un kyste fut mis à découvert. Ce kyste était du volume d'un pois, bilobé, placé au-dessous des deux plans musculo-aponévrotique superficiel et moyen du cou, à droite de la ligne médiane, sous le bord interne du muscle thyro-hyoïdien, contre la membrane hyo-thyroïdienne à laquelle il n'adhérait que très faiblement. Située à 2 ou 3 millimètres au-dessous de l'os hyoïde, la tumeur est appliquée à la face antérieure d'un tractus lamelleux et étalé qui va en haut, en s'élargissant, s'attacher à la lèvre postérieure du bord inférieur de l'os hyoïde, se perdant là sans se continuer vers la langue.

En bas cette lamelle vient se fusionner, devant le cartilage thyroïde, avec l'extrémité supérieure d'une pyramide de Lalouette bien développée. Celle-ci, placée à droite de la ligne médiane, s'attache sur l'isthme du corps thyroïde qu'elle semble continuer; cet isthme est en quelque sorte séparé des deux lobes latéraux par deux sillons très nets mais peu profonds et qui semblent diviser le corps thyroïde en ses trois portions primitives. Peut-être est-ce là une trace du mode de développement de la glande.

Le kyste était rosé et transparent, contenait un liquide clair et légèrement visqueux. L'examen histologique a été rendu impossible par le mauvais état de conservation du sujet.

Les connexions intimes de ce kyste avec la bandelette qui prolonge nettement la pyramide de Lalouette jusqu'à la face postérieure des corps de l'os hyoïde, son indépendance de la membrane hyothyroïdienne suffisent, je crois, malgré l'absence d'examen microscopique, pour affirmer sa nature congénitale et son développement aux dépens du tractus thyroglosse de His ou du canal lingual.

Les exemples de ces kystes, sans être très rares, ne sont pas fréquents, et la continuité nette avec le tractus complet jusqu'à l'os hyoïde m'a paru rendre ce cas assez intéressant pour mériter de vous être présenté. L'existence des kystes développés aux dépens du bourgeon médian du corps thyroïde, autrefois douteuse, est aujourd'hui certaine, surtout depuis les recherches de His; et, dans une thèse récente (1), M. Martin a pu en recueillir une trentaine d'observations.

Tumeur mixte du voile du palais, par MM. Mauclaire, chirurgien des hôpitaux, et A. Durrieux, interne des hôpitaux.

Les préparations microscopiques que nous avons l'honneur de présenter proviennent d'une petite tumeur du voile du palais opérée à l'hôpital Necker, dans le service du professeur Le Dentu.

Le nommé Pierre B..., homme de peine, âgé de 71 ans, a été admis salle Malgaigne dans le service du professeur Le Dentu, le 13 avril 1897.

Il était atteint de deux affections qui ont été reconnues indépendantes l'une de l'autre, et ont été opérées le même jour : l'une, qui l'amenait à l'hôpital, était une nécrose syphilitique du maxillaire inférieur, l'autre, dont il s'inquiétait peu, était une tumeur mixte du voile du palais.

Depuis 20 ans le malade était porteur à la partie gauche du voile d'une petite grosseur dont il s'est aperçu fortuitement, en regardant le fond de sa gorge. Cette tumeur a grossi très lentement pour atteindre sa taille actuelle : elle est stationnaire depuis de nombreuses années. Jamais elle n'a provoqué la moindre douleur, jamais non plus elle n'a produit de troubles fonctionnels : la voix même n'est pas nasonnée, signe si fréquent, cependant, dans ces localisations.

L'examen physique révèle sur la portion gauche du voile la présence d'une tumeur grosse comme une cerise, bombant à la surface

(1) Martin, *Kystes du canal thyro-lingual.* Th. de Paris, 1895.

du voile mais sans dévier ni le raphé, ni la luette : elle est de forme cylindroïde, allongée dans le sens transversal et empiète un peu sur la portion qui unit le voile à la voûte osseuse palatine et sur le pilier antérieur. La muqueuse est normale et glisse facilement à la surface de la tumeur.

Elle est de consistance dure, fibreuse, lisse avec une très légère apparence de lobulation, bien délimitée mais fort peu mobilisable.

Il n'y a aucun engorgement ganglionnaire ni aucune déformation des régions voisines, due à un prolongement de la tumeur.

Le nécrose syphilitique qui avait amené ce malade à l'hôpital se présentait sous l'aspect suivant :

La portion gauche de la gencive supérieure est violacée au niveau de la portion correspondant aux canines et aux premières molaires : les dents d'ailleurs sont tombées et on note en ce point la présence de bourgeons charnus, exulcérés, non fongueux, et ne saignant pas. La pression donne une sensation pâteuse, mollasse, nullement fluctuante et fait sourdre par les bourgeons quelques gouttes d'un pus mal lié, huileux, jaunâtre, sans odeur. Cette pression est peu douloureuse sauf au niveau du sillon gingivo-buccal qui est empâté. Le maxillaire peut être facilement mobilisé sur une longueur de 3 à 4 centimètres, ce qui fait présumer l'existence d'un séquestre.

Au niveau des bourgeons charnus font saillie sur la gencive deux fragments osseux, noirâtres, irréguliers, dénudés, appartenant au maxillaire et se mobilisant avec lui. Le diagnostic de nécrose syphilitique put être porté, par suite des antécédents nettement spécifiques du malade : chancre induré en 1878 avec adénite ; angine, roséole, plaques muqueuses quelques mois après ; iritis, irido-choroïdite. Enfin deux mois avant son entrée dans le service, début des accidents actuels avec violentes douleurs, chute des dents, apparition des fragments perforants et de la mobilité osseuse anormale : le traitement ioduré atténua les douleurs mais fut sans effet sur la lésion. La double opération eut lieu le 16 avril : une simple incision de la muqueuse permit l'énucléation facile de la tumeur du voile qui se fragmenta : il n'y eut pas d'hémorrhagie, 2 crins de Florence permirent la réunion par première intention. Le séquestre syphilitique du maxillaire entièrement détaché par le processus fut immédiatement libéré, sitôt qu'on eut incisé la gencive. Les résultats furent excellents et le malade partit guéri.

L'*examen histologique* que nous pratiquâmes avec l'aide du Dr F. Bezançon, chef de laboratoire à la Faculté, donna les résultats suivants :

La tumeur a le volume d'une noisette ; allongée dans le sens transversal elle est manifestement encapsulée, lisse avec quelques mamelonnements, dure et fibreuse, rougeâtre ; elle présente à la coupe une résistance non uniforme, en un point on a une dureté cartilagineuse : la coupe est unie, avec quelques tractus blanchâtres.

Durcissement à l'alcool, inclusion à la paraffine. Coupe transversale par rapport à l'axe, suivant le plan antéro-postérieur. Coloration par l'hématéine et l'éosine.

Le microscope révèle que la tumeur est formée de masses épithéliales séparées par du tissu fibreux plus ou moins dégénéré.

Les masses épithéliales forment tantôt des tubes, tantôt des lobules

anastomosés en tous sens et réunis les uns aux autres sans aucune régularité. Elles sont formées de cellules à gros noyaux ressemblant à des cellules d'épithélium : leur forme est polygonale par pression réciproque. Certains lobules sont pleins, sans aucune dégénérescence ; d'autres présentent, dans leur intérieur, des zones de dégénérescence muqueuse. Cet aspect de dégénérescence muqueuse peut provenir soit d'une dégénérescence vraie des cellules, soit du hasard des coupes montrant au milieu des éléments épithéliaux, des traces de tissu conjonctif ayant subi cette dégénérescence.

On trouve aussi, dans certaines parties, des figures arrondies, réfringentes, claires, formant des sortes de cavités, dans lesquelles on voit soit de très minces fibrilles anastomosées, soit des formations cellulaires imbriquées: ce sont des formations analogues à des globes épidermiques, mais sans kératinisation, ayant plutôt l'aspect de la dégénérescence muqueuse des cellules.

Certains points sont creusés de vraies cavités kystiques, tapissées par un épithélium ou bas ou cylindrique, sans régularité de forme, mais où les portions épithéliales ont nettement bourgeonné. Ces cavités kystiques sont souvent remplies de formations muqueuses concentriques, striées mais sans traces de formations cellulaires, se rapprochant par leur aspect des petites cavités précédemment décrites, mais de forme moins régulière.

Le tissu qui forme le stroma de cette tumeur et qui sépare tout ce tissu épithélial présente tantôt les caractères du tissu conjonctif lâche. fibreux, jamais sarcomateux, tantôt, et plus souvent, un aspect spécial consistant en grosses fibrilles difficilement colorables, contenant quelques rares cellules, peu colorables également ; ces fibrilles sont amincies, presque hyalines et paraissent avoir subi la dégénérescence muqueuse; on trouve aussi du tissu cellulo-adipeux par places et des cellules géantes, polynucléaires sans signification tuberculeuse. Un point de la coupe offre un nodule cartilagineux très net avec cellules encapsulées caractéristiques : on ne trouve ni tissu osseux, ni les grandes cellules étoilées du myxome vrai, bien que certaines portions aient subi un commencement de dégénérescence myxomateuse.

En somme, il s'agit, dans cette tumeur, d'une formation épithéliale avec dégénérescence muqueuse des éléments épithéliaux et du tissu fibreux intermédiaire : elle peut être appelée épithéliome à stroma fibro-muqueux.

Réflexions. — Cette pièce nous a paru intéressante au point de vue histologique : à cause de la tendance à la dégénérescence muqueuse que présentent ses masses épithéliales et sa trame et qui provoquent la formation de ces globes muqueux ayant l'apparence de globes épidermiques, et aussi par l'unité relative de cette trame qui ne présente que du tissu fibreux plus ou moins dégénéré par places, sauf un tout petit nodule cartilagineux. Les observations de tumeurs qu'a publiées le professeur Berger dans la *Revue de chirurgie* présentaient une trame beaucoup plus complexe avec tissu cartila-

gineux, myxomateux abondant. D'autre part les masses épithéliales proliférées permettent d'affirmer nettement l'origine épithéliale et confirment cette théorie française soutenue par de Laraberie et Berger, à l'encontre de la théorie endothéliale allemande de Nasse et Volkmann. Mais la présence des globes épidermiques permet de mettre en doute l'origine glandulaire généralement admise. Peut-être pourrait-on avancer l'hypothèse d'une origine due à l'inclusion de portions épithéliales au milieu de la couche mésodermique, avec prolifération consécutive, comme cela se voit pour le rein et le pancréas. En somme ce serait une origine congénitale et la tumeur serait due à des lobules épidermiques aberrants et inclus ayant proliféré.

Trajet du cul-de-sac conjonctival ; ses rapports avec le limbe cornéen et la fente palpébrale, par P. Mermet, chef du laboratoire d'ophthalmologie de l'Hôtel-Dieu.

En parcourant les traités d'anatomie ou d'ophthalmologie, on est fort surpris de constater un silence à peu près complet sur la question du trajet du cul-de-sac conjonctival ; à peine les auteurs mentionnent-ils la plus grande profondeur de celui-ci en haut et en dehors ou ses rapports avec le rebord orbitaire, mais aucun n'a fait de mensurations détaillées à ce sujet.

Le petit point d'anatomie descriptive, que nous avons voulu préciser et dont nous donnons les conclusions dans cette note, a trait justement aux dimensions et à la profondeur de ce cul-de-sac. Nous insisterons tout particulièrement ici sur les rapports ou mieux sur la distance du fornix conjonctival au limbe cornéen et au bord libre palpébral, nous réservant de revenir plus tard sur le trajet du sinus oculo-palpébral à l'égard du rebord orbitaire.

Opinions classiques. — Voyons d'abord quelles sont les opinions des anatomistes à ce sujet.

Quelques-uns, surtout des Français, ont essayé de donner des chiffres. Richet s'exprime ainsi (1) : « Le fond de ce sillon (oculo-palpébral) est éloigné du bord libre de la paupière supérieure de 22 à 25 millimètres et de 11 à 13 millimètres de l'inférieure. A l'angle externe, la muqueuse s'enfonce dans la

(1) A. Richet, *Traité pratique d'anatomie médico-chirurgicale*, 5e édit., 1877, p. 470.

commissure palpébrale de 4 ou 5 millimètres, tandis qu'à l'angle interne, elle forme à peine un léger cul-de-sac. »

M. Tillaux (1) décrit ainsi le trajet de la conjonctive : « Elle dépasse le bord supérieur du cartilage tarse ; arrivée à l'union des 3/4 inférieurs avec le 1/4 supérieur environ de la paupière, elle se réfléchit de haut en bas pour former le cul-de-sac conjonctival supérieur ; de là elle se porte en avant vers le globe de l'œil..... Au-dessous de la cornée elle suit un trajet analogue jusqu'au bord de la paupière inférieure, après avoir formé le cul-de-sac conjonctival inférieur, moins profond que le supérieur. La commissure externe des paupières ne correspond pas au bord externe de l'orbite ; elle en est située à quelques millimètres, d'où il résulte que la conjonctive forme également un cul-de-sac externe ; en dedans au contraire la conjonctive est soulevée par un petit amas de glandules, la caroncule lacrymale. »

Gosselin et Lannelongue (2) professent une opinion à peu près identique ; voici ce qu'ils écrivent : « La profondeur de ce repli (repli oculo-palpébral) n'est pas la même en haut et en bas. Sur la paupière inférieure le cul-de-sac de la conjonctive mesure en hauteur la face cutanée de cette paupière, tandis que pour la paupière supérieure il ne répond qu'aux deux tiers de la hauteur de cet organe. »

Tandis que M. Debierre (3) attribue au cul-de-sac conjonctival externe une profondeur de 7 à 8 millimètres, M. Testut (4) nous déclare : « J'ai mesuré sur un certain nombre de sujets la profondeur du cul-de-sac conjonctival et j'ai obtenu les chiffres suivants qui représentent sur les différents points indiqués la distance moyenne qui sépare le cul-de-sac de la circonférence de la cornée : en haut, 10 millimètres ; en bas, 8 millimètres ; en dehors, 14 millimètres ; en dedans, 7 millimètres. »

Quant aux autres anatomistes français, Cruveilhier, Sappey, Nuel (5), etc., ils ne font aucune mention numérique du

(1) P. Tillaux, *Traité d'anatomie topographique*, 6e édit., 1890, p. 212.
(2) L. Gosselin et O. Lannelongue, *Nouv. dict. de méd. et de chir. prat.*, t. IX, 1869, p. 39.
(3) Debierre Ch., *Traité élémentaire de l'anatomie de l'homme*, 1890, t. II, p. 213.
(4) Testut L., *Traité d'anatomie humaine*, 1893, t. III, 1er fasc., p. 242.
(5) Nuel, art. Conjonctive, in *Dict. encycl. des sc. méd.*, 1880, 1re sér., t. XIX, p. 574.

trajet de ce cul-de-sac, et n'ont paru attacher aucune importance à préciser la situation et la topographie de celui-ci.

Les Allemands de leur côté n'entrent guère dans plus de détails. Merkel (1) dans le traité d'ophthalmologie de Græfe et Sæmisch, Henle (2) dans son traité d'anatomie, décrivent minutieusement les rapports du fornix conjonctival avec le rebord orbitaire, mais pour les mensurations de la profondeur des culs-de-sac ils s'en rapportent complètement à Richet.

Recherches personnelles. — Désireux d'avoir des chiffres plus précis et plus concordants, et croyant que les différences trouvées par les auteurs ne pouvaient s'expliquer que par des conditions expérimentales également différentes au milieu desquelles ils s'étaient placés, je me suis adressé, pour réaliser le plus possible les conditions normales et pour mesurer la profondeur des culs-de-sac conjonctivaux, à des cadavres frais, adultes, de tous âges, deux ou trois heures au plus après la mort, rétablissant la tension oculaire lorsqu'il était nécessaire par une injection intra-vitréenne à la seringue de Pravaz.

Mes recherches ont porté sur 8 sujets, soit 16 culs-de-sac conjonctivaux, et ont eu pour but de déterminer la situation du fornix à l'égard : 1° du limbe scléro-cornéen ; 2° de la fente palpébrale.

1° *Rapports du cul-de-sac conjonctival avec le limbe cornéen.* — La moyenne des chiffres que j'ai obtenus dans mes 16 mensurations de la distance du fornix au limbe scléro-cornéen est la suivante (fig. 1) : en dedans, 10 mm. 5 ; en bas, 11 mm. 5 ; en dehors, 14 mm. 3 ; en haut, 15 mm. 4. Ces chiffres peuvent, il me semble, sans grand inconvénient se ramener à ceux-ci : en dedans, 10; en bas, 12 ; en dehors, 14; en haut, 16.

Cette schématisation a son importance. Ce sont d'abord des chiffres simples et faciles à retenir. De plus si on veut bien se rappeler les distances d'insertions des muscles droits au limbe scléro-cornéen, on verra que celles-ci représentent la moitié de la hauteur de la conjonctive bulbaire, c'est-à-dire que la profondeur des culs-de-sac conjonctivaux est respec-

(1) Merkel Fr., Augenlider, in *Handbuch der gesam. Augenheilk.* von A. Græfe und Sæmisch, 1874, Bd. I, 1 Th., p. 64.

(2) Henle J., *Handbuch der systematischen. Anatomie des Menschen*, 1866, Bd. II, p. 698.

tivement double des précédentes ; tandis que le fornix (fig. 2) est situé à 10, 12, 14, 16 millimètres du limbe, les insertions

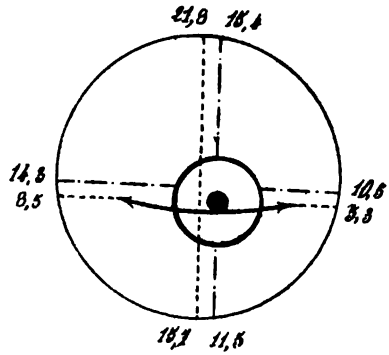

Fig. 1. — *Schéma montrant le trajet des culs-de-sac conjonctivaux et leurs rapports avec le limbe scléro-cornéen et la fente palpébrale.* — Circonférence extérieure : trajet du sinus. — Circonférence intérieure : limbe scléro-cornéen, avec au centre l'orifice pupillaire. — Ligne transversale courbe : fente palpébrale dont les extrémités correspondent à l'angle externe de l'œil et au tubercule lacrymal inférieur.

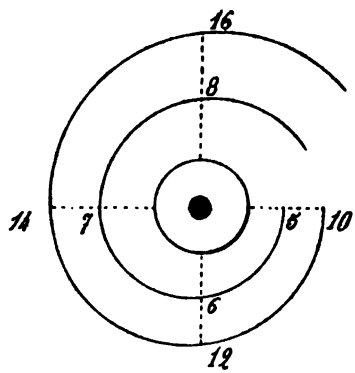

Fig. 2. — *Schéma indiquant le trajet spiroïde du sinus oculo-palpébral et la ligne d'insertion analogue des muscles droits.* — Cercle extérieur : trajet du sinus. — Cercle moyen : ligne d'insertion des droits. — Cercle intérieur : limbe scléro-cornéen.

des muscles droits correspondant à la sclérotique se trouvent à 5, 6, 7, 8 millimètres du même anneau scléro-cornéen.

Si on se rappelle aussi que l'insertion des droits autour du

limbe est représentée par une ligne spirale dont l'origine plus centrale est du côté interne, dont la terminaison plus périphérique est en haut, on comprendra que le trajet du cul-de-sac soit marqué par une ligne également spiroïde située excentriquement à la précédente à une distance double de la cornée.

Cette représentation graphique n'est pas, à vrai dire, l'exactitude même; le fornix décrit dans son trajet une circonférence dont le centre, comme le montre la figure 1, est sensiblement au-dessus et en dehors de l'orifice pupillaire. Cette excentricité de la pupille par rapport au trajet du sinus paraît une conséquence de la prépondérance chez l'homme de l'adduction, de la convergence. Par les mouvements du globe oculaire en ce sens, il s'est développé une plus grande laxité de la séreuse préoculaire en haut et en dehors, précisément dans les points de plus grand déplacement du bulbe. L'attraction du sinus conjonctival dans cette même direction par les conduits lacrymaux ne semble pas non plus étrangère aussi à l'approfondissement du cul-de-sac supéro-externe.

2° *Rapports du cul-de-sac conjonctival avec la fente palpébrale.* — La moyenne des chiffres obtenus a été la suivante : hauteur de la conjonctive palpébrale supérieure (du cul-de-sac supérieur au bord libre), 21 mm. 8 ; hauteur de la même conjonctive inférieure (du cul-de-sac inférieur au bord libre), 15 mm. 1 ; profondeur du cul-de-sac externe (du fornix à l'angle externe de l'œil), 8 mm. 5 ; distance du fornix interne au tubercule lacrymal inférieur, 5 mm. 3.

On peut, il nous semble, comme précédemment, schématiser sans grand inconvénient les chiffres sus-indiqués. Ils se réduisent aux suivants, faciles à retenir, car ils sont des multiples de 4 : 32, 16, 8 et 4.

Ces mensurations se rapprochent sensiblement, en partie du moins, de celles données par Richet. Elles nous renseignent exactement sur le rôle protecteur inégal des deux paupières ; on comprend facilement pourquoi : lors de l'ouverture de la fente palpébrale, le 1/3 supérieur de la cornée est recouvert par la conjonctive palpébrale correspondante, lors de l'occlusion de la même fente, la cornée est recouverte dans ses 2/3 supérieurs par la paupière supérieure et dans son 1/3 inférieur par l'inférieure.

Nous reviendrons ailleurs sur les déductions cliniques et opératoires qu'on peut tirer de ces mensurations ; nous avons seulement voulu nous en tenir ici au côté purement anatomique de la question.

Cancer de l'œsophage. — Présence d'un méso-azygos circonscrivant un cul-de-sac pleural, par PROSPER MERKLEN et CHIPOLIAU.

Le malade qui fait le sujet de cette communication a succombé à un cancer de l'œsophage compliqué d'une fistule œsophago-trachéale, et d'une fistule œsophago-pulmonaire ayant amené de la gangrène pulmonaire. Bien que cette pièce présente un incontestable intérêt, elle n'offrirait pourtant rien d'assez spécial pour être soumise à l'examen de la Société, si à la lésion pathologique ne s'ajoutait une curiosité anatomique qui mérite d'attirer l'attention.

On peut en effet y voir la crosse de la veine azygos entourée d'un véritable méso pleural. Ce méso descend du cul-de-sac supérieur de la plèvre droite, et va entourer la crosse de la veine azygos dans toute son étendue, depuis la courbure de cette veine jusqu'à son embouchure dans la veine cave supérieure, comme le mésentère entoure l'intestin. Il circonscrit à sa gauche un cul-de-sac profond, long de 5 centimètres environ et dont le sommet répond au côté droit de l'œsophage, en empiétant même un peu sur la face postérieure de cet organe.

Les recherches bibliographiques montrent que cette disposition est fort rare. Elle fait songer, mais de très loin, aux différents culs-de-sac péri-œsophagiens : culs-de-sac pleural inter-azygo-œsophagien, inter-aortico-œsophagien, voire préœsophagiens.

Mais le cul-de-sac dû à la présence d'un méso-azygos ne saurait être identifié à aucun d'entre eux. Il jouit en effet d'une individualité propre qui lui est fournie par son mode de formation. Il faut le considérer comme uniquement lié à l'existence d'un véritable ligament suspenseur de la crosse de la veine azygos. Celle-ci chemine ainsi dans la base d'un méso pleural et offre l'image tout au moins exceptionnelle d'une veine suspendue dans une cavité séreuse.

Leucoplasie linguale et épithélioma,
par M. A.-H. PILLIET.

La question de la leucoplasie coexistant avec les tumeurs malignes ou leur préparant le terrain est toujours à l'ordre du jour, sans avancer beaucoup, depuis le rapport présenté il y a deux ans au Congrès de chirurgie par M. le Professeur Le Dentu (tous les documents anciens ont été repris, d'autres nouveaux ont été fournis et le rapport intime qui unit les deux affections nous échappe encore).

M. Riche et moi avons rapporté l'an dernier à la Société anatomique un cas de leucoplasie linguale opéré par notre maître M. le Professeur Tillaux à la Charité.

Malgré une induration considérable de la base de la plaque psoriasique, il n'existait au microscope aucune trace d'épithélioma.

Le cas dont nous montrons aujourd'hui les causes est exactement l'inverse. Il s'agit d'un homme de 58 ans, d'origine corse, bien portant et vigoureux d'apparence, qui avoue une syphilis antérieure

assez grave. Il est sujet depuis une vingtaine d'années et plus à des poussées de psoriasis au niveau des coudes et des genoux, puis sur la langue. Il y a quelques mois les plaques d'apparence cornée qui couvraient sa langue sont tombées spontanément ; et en même temps il s'est développé un certain nombre de petites saillies papillaires à sommet arrondi, occupant un espace de 3 millimètres environ en diamètre au bord droit de la langue près de la pointe.

Ce petit papillome peu saillant est fissuré et donne parfois du sang au dire du malade. La base en est molle, nullement indurée et l'on pense à un papillome simple, qu'il est toutefois nécessaire d'exciser.

Le reste de la langue est couvert de plaques carrées, très minces, transparentes comme du verre à peine dépoli, et très peu épaisses.

L'excision est pratiquée aux ciseaux par l'interne du service, M. Wiart ; la plaie est réunie, les suites sont bonnes.

L'*examen histologique* montre qu'il existe une infiltration considérable du derme et du plan papillaire au niveau du papillome, et, qu'en certains points, sans qu'on puisse invoquer le hasard d'une coupe oblique, les massues épithéliales séparant les papilles bourgeonnent dans la profondeur du derme, au contact du tissu enflammé. Elles émettent des prolongements qui se renflent et dont le centre se transforme en globes épidermiques ; c'est-à-dire qu'au lieu d'être détruites par les cellules proliférées du tissu conjonctif, les cellules épithéliales continuent à vivre et à s'accroître, quoique détachées de leur plan normal. Il s'agit donc bien là d'un épithéliome au début, à point de départ papillaire.

M. Cornil a constaté également des faits dans lesquels un point tout à fait limité des préparations histologiques permettait seul d'affirmer le diagnostic de tumeur maligne, alors que la clinique était tout à fait impuissante.

Main-bote congénitale (variété palmaire) par malformation des os du carpe et accompagnée d'une luxation congénitale du pouce, par le Dr A. Jeanne.

Homme, 45 ans, main gauche.

Main en flexion sur l'avant-bras, presque à angle droit. La peau de la partie inférieure de l'avant-bras forme deux replis longitudinaux, un externe, un interne : l'interne se continue avec la peau de l'éminence hypothénar et avec celle du petit doigt qui offre la position suivante : les deux dernières phalanges sont en flexion forcée, il y a une sorte de membrane cutanée qui unit à la première phalange la dernière qui se trouve en regard et à côté d'elle par suite de la flexion. Le repli externe se continue avec la peau du pouce ; celui-ci est en luxation complète sur son métacarpien, si complète qu'il se dirige en arrière et un peu en haut formant avec son métacarpien un angle aigu ouvert en arrière. Dans cette position qui dépasse de beaucoup la malformation produite par les luxations acquises, l'ongle regarde la base du métacarpien. En un mot, le pouce est couché sur cet os, sa face dorsale regardant la face dorsale

du métacarpien ; il était englobé presque totalement par la peau, passant sans interruption de lui au métacarpien, ne laissant libre que l'ongle.

Les mouvements de la main sont très limités, la flexion peut être augmentée assez facilement, mais on ne peut arriver à placer la main dans l'extension, et si on cherche à l'étendre le plus complètement possible, on ne dépasse pas une flexion de 120°.

Résultats de la dissection. — La main est plus creuse et son diamètre transversal est considérablement diminué ; cela tient d'une part, à ce que le carpe forme une gouttière plus accentuée et à ce que les métacarpiens au lieu d'être dans le même plan, comme ils le sont d'habitude, forment aussi une gouttière à concavité palmaire, celui du médius formant le fond de la gouttière, ceux de l'index et du petit doigt en formant les bords. Le premier métacarpien lui aussi s'est approché de l'axe de la main et est venu se placer presque au devant du deuxième.

A quoi sont dues ces malformations ?

Les deux plis cutanés contribuaient un peu à maintenir la flexion car l'angle augmenta quand ils furent coupés, mais elles tiennent surtout à des déformations osseuses que nous allons étudier, et qui avaient entraîné quelques déformations musculaires dont nous devons dire tout de suite un mot.

A cause de la concavité exagérée de la gouttière carpienne et de la flexion de la main, le cubital antérieur était séparé inférieurement par un travers de doigt de la tête du cubitus, le court abducteur du petit doigt ne suivait pas non plus le métacarpien ; à cause de la situation du pouce, le tendon du long fléchisseur se réfléchissait une première fois sur le métacarpien, une deuxième fois sur la base de la première phalange se dirigeant dans cette dernière portion, à cause de la situation de cet os, en arrière et en dehors. Le long extenseur était lui aussi dévié de sa direction normale. Les muscles de l'éminence thénar affectaient forcément une disposition irrégulière. Leurs insertions étaient normales, on pouvait facilement séparer un groupe sésamoïdien externe, un groupe sésamoïdien interne, et un opposant. Mais à cause de l'exagération de la concavité de la gouttière carpienne, à cause de la situation du premier métacarpien qui, on l'a vu, s'était placé au devant du second, leur direction générale avait changé ; habituellement dans un plan frontal, sensiblement parallèle à la paume de la main, ils étaient dans un plan presque antéro-postérieur ; c'est ainsi que l'adducteur du pouce notamment se dirigeait d'arrière en avant.

En résumé, nous trouvons là une malformation principale, accompagnée de deux malformations accessoires. Quelles en sont les lésions osseuses et articulaires ?

Le petit doigt était en flexion parce qu'il y avait une ankylose extrêmement serrée de la première avec la deuxième phalange, et de la deuxième avec la troisième.

Pouce. — La base de la phalange est complètement sur la nuque du métacarpien. Pourquoi s'est-elle couchée ainsi en arrière sur lui, tandis que dans la luxation acquise habituelle, elle n'arrive qu'à faire angle droit avec lui. C'est que la base est taillée très obliquement aux dépens de sa face postérieure. Les petits os sésamoïdes

n'ont pas suivi la phalange, et ils impriment leur petite facette ovalaire sur le bout du métacarpien, un peu plus près de la face palmaire que de la face dorsale ; c'est le contraire qu'on observe dans la luxation traumatique, où ces petits os, annexes fidèles de la phalange, montent avec elle sur la nuque métacarpienne. Ajoutons enfin que les surfaces articulaires sont rougeâtres, dépolies, que le cartilage manque en de nombreux points. Ces lésions, jointes à la malformation de la base phalangienne, au déplacement si considérable de cet os, sans que les sésamoïdes l'aient suivi, différencient suffisamment d'une luxation acquise la luxation congénitale du pouce. Cette affection est des plus rares, puisqu'on n'en trouve pas mention dans les plus récents traités de pathologie ; cela justifie les détails que j'ai donnés.

Lésions carpiennes. — Un carpe normal, quand les surfaces articulaires des os qui le composent se correspondent, a une face antérieure d'étendue à peu près aussi grande que sa face postérieure. Ici, *la face postérieure, dorsale, est notablement plus étendue que la face palmaire.* Cette face dorsale présente en outre des lésions qui méritent d'être étudiées dans chaque condyle carpien.

1er *condyle carpien.* — La face dorsale, étroite d'habitude, est ici plus large, et surtout, au lieu d'être un peu déprimée comme elle l'est au niveau du semi-lunaire, ou unie comme elle l'est au niveau du scaphoïde, elle forme en avant une petite marche, un petit bourrelet saillant ; les surfaces articulaires postérieures sont beaucoup moins étendues, la face dorsale y a gagné d'autant.

La surface articulaire du radius est notablement diminuée d'étendue dans le sens antéro-postérieur.

2e *condyle carpien.* — Quand on ouvre une articulation médio-carpienne normale par sa face dorsale, on voit les surfaces arrondies, luisantes, polies du grand os et de l'os crochu. En particulier toute la tête du grand os, nuque, sommet, front, est articulaire. Ici, le grand os et l'os crochu ne présentent pas la moindre trace de surface articulaire à leur face dorsale ; elle est rugueuse, rougeâtre, couverte d'ecchondroses. Cette tête du grand os, habituellement bien arrondie, est ici pointue, la nuque plate et haute, ce qui a empêché l'articulation de se faire.

Réflexions. — Les mains-botes sont rares, et celles qui ne s'accompagnent pas, comme cette pièce, de malformations ou d'absence d'un des os de l'avant-bras sont la très grande exception, comme Bouvier l'a montré. Cette déformation, due exclusivement à des lésions carpiennes, est bien comparable au pied-bot varus équin habituellement observé, dû exclusivement à des lésions tarsiennes. Comme dans ce pied-bot d'ailleurs, où la plante se courbe autour de son axe antéro-postérieur, notre main-bote est beaucoup plus creuse qu'une main normale.

L'intervention serait-elle légitimée en pareil cas, comme elle l'est pour le pied-bot? On peut dire que le but cherché

n'est pas le même. Il faut opérer le pied-bot, pour permettre au malade de marcher, tandis que l'opération sur cette main, qui eût sans doute corrigé la déformation, n'aurait probablement pas donné au malade l'organe souple et à fonctions si complexes qu'est la main normale.

Élections.

MM. Picou, Heresco, Bensaude, Segall et Milian sont nommés membres adjoints.

Congrès de Moscou.

La Société charge MM. Durante, R. Marie, E. Reymond, de Massary et Vermorel de la représenter au Congrès de Moscou.

Séance du 16 juillet 1897.

Présidence de M. Cornil.

Goître d'origine infectieuse,
par Paul Guéniot, interne provisoire des hôpitaux.

L'idée de la nature infectieuse du goître, bien vulgarisée aujourd'hui, est pourtant restée jusqu'ici à l'état d'hypothèse. Les classiques, notamment, ne parlent guère de goître consécutif à une thyroïdite aiguë, infectieuse, ces thyroïdites aiguës se terminant, disent-ils, soit par résolution soit par suppuration.

Or, nous venons d'observer un fait bien intéressant au point de vue de l'origine infectieuse possible de certains goîtres.

Une jeune fille d'une vingtaine d'années environ se présente à la consultation de médecine de l'hôpital Beaujon le 13 juillet 1897, pour un goître de volume moyen, qui est allé en grossissant dans ces temps en occasionnant de plus en plus des accidents dyspnéiques. La tumeur est bas située, à la partie inférieure du cou, atteignant la

fourchette sternale et plongeant peut-être même en partie derrière elle. En cherchant sur les côtés du larynx les lobes latéraux du corps thyroïde, on constate que cette tumeur se continue avec eux. Elle est nettement thyroïdienne, et elle suit le mouvement d'ascension du conduit laryngo-trachéal dans la déglutition. Elle est un peu plus grosse du côté droit.

Ajoutons que cette jeune fille ne connaît personne dans sa famille qui présente une affection semblable.

Or, elle nous dit avoir eu, il y a quelques mois à peine, une fièvre typhoïde compliquée d'un abcès à la partie antérieure du cou, abcès qui fut évacué et dont on voit encore une cicatrice linéaire située sur le côté antéro-latéral droit de la partie inférieure du cou, au niveau même de la portion précisément la plus volumineuse du goître actuel.

Ce n'est que depuis cette époque que le goître s'est manifesté.

Voilà donc un cas dans lequel, comme complication d'une fièvre typhoïde, apparut une thyroïdite suppurée, ou tout au moins une détermination infectieuse suppurée juxta-thyroïdienne, qui fut suivie à assez brève échéance du développement progressif d'un goître.

Evidemment, on ne saurait appliquer à la généralité, ni même à la majorité des goîtres, le même mode étiologique que nous invoquons pour le cas précédent ; car, s'il était fréquent qu'il y eût une infection thyroïdienne aiguë à l'origine des goîtres, un tel antécédent n'eût vraisemblablement pas manqué de frapper l'attention et d'être relevé.

Quoi qu'il en soit, même isolée, exceptionnelle, l'observation précédente mérite d'être retenue, car elle pose d'une façon plus saisissante que jamais la question de l'origine infectieuse possible de certains goîtres.

Endocardite végétante à pneumocoques greffée sur une valvulite ancienne, par Vincent Griffon.

Une femme de 54 ans, caissière, entre le 30 janvier 1897 à l'hôpital St-Louis, service de M. Balzer, lit n° 17, avec une température de 40°.

La veille elle a eu des frissons ; elle est agitée, ne dort plus.

Il y a 6 ans, elle a contracté la syphilis, et depuis longtemps elle est soignée pour une maladie de cœur dont elle ne peut préciser le début.

Actuellement, 31 janvier, la malade tousse, se maintient aux environs de 40°, et présente une angoisse inexpliquée.

Au bras droit, on aperçoit une syphilide tuberculeuse ; les membres inférieurs sont couverts de cicatrices, entre autres au niveau du mollet droit, où il s'agit d'un véritable ulcère réparé, et aux faces

interne et externe de la jambe gauche qui offrent chacune une cicatrice grande comme une pièce de cinquante centimes.

A l'examen du thorax, on trouve tous les signes d'une pneumonie de la portion inférieure du poumon gauche, souffle tubaire, râles crépitants, etc. L'urine renferme une légère quantité d'albumine.

Le 3 février, la malade fait sa défervescence. Les jours suivants, quelques vésicules d'herpès apparaissent sous l'aile du nez et à la commissure gauche des lèvres ; le poumon se dégage ; on n'entend plus que quelques gros râles humides.

La convalescence paraissait devoir suivre son cours normalement ; de temps en temps, cependant, la malade se plaignait de faiblesse, d'oppression, de pesanteur précordiale ; l'appétit ne revenait pas.

Le 20 février la malade reprend le lit, les jambes s'œdématient, l'examen de l'urine décèle une grande quantité d'albumine.

La malade meurt le 24 février, à 6 heures du matin.

Autopsie. — Pratiquée le 25 février, à 8 heures et demie du matin.

L'embonpoint est conservé ; pas de trace d'amaigrissement ; œdème des membres inférieurs.

A l'ouverture du ventre, on note un peu de sérosité dans le péritoine ; l'estomac est rétracté ; le foie dépasse de quatre travers de doigt le rebord des fausses côtes et remplit la région épigastrique.

A l'ouverture du thorax, on trouve dans la plèvre gauche un litre et demi environ de pus jaunâtre, dans lequel nagent d'énormes flocons fibrineux. La cavité est circonscrite par la plèvre épaissie, et s'étend du sommet du poumon au diaphragme. Le poumon gauche est ratatiné contre la colonne vertébrale.

A la coupe, le lobe supérieur est comme carnifié ; le doigt ne peut pénétrer dans son tissu ; la pression fait suinter un liquide séreux. On ne perçoit pas de granulations, mais on distingue nettement les travées fibreuses péri-bronchiques.

Le lobe inférieur est absolument ratatiné, transformé en un tissu ferme, blanchâtre, piqueté en certains points de petits foyers d'hémorrhagie capillaire ; à ce niveau, le tissu rappelle celui d'un pancréas congestionné ; le piqueté hémorrhagique est presque généralisé.

Le poumon droit est très emphysémateux. A l'incision du cœur, l'orifice aortique apparaît sain ; l'orifice mitral présente des lésions d'endocardite récente entées sur une altération chronique ancienne. Les cordages tendineux sont rétractés ; le bord libre de la grande valve est épaissi, induré, longé par un bourrelet lisse, ancien. La valve est vascularisée depuis son insertion jusqu'à son bord libre.

A la petite valve, en plus de l'induration et de la rétraction du bord libre, traces de processus ancien, on constate des végétations sessiles, allongées parallèlement au bord libre ; on note, de plus, une petite ulcération qui se prolonge jusqu'au bord libre de la grande valve.

A la coupe de la végétation principale, on voit qu'il s'agit d'une néoformation ferme, sans ramollissement puriforme, implantée directement sur l'endocarde.

Les autres orifices du cœur sont sains. Le foie est gros, gras, nettement muscade. La vésicule biliaire est rétractée sur trois calculs, et réduite au volume du petit doigt.

La rate est ferme, un peu augmentée de volume.

Les reins et le pancréas sont très congestionnés.

Examen histologique. — Des coupes de la végétation endocardique principale, colorées par la thionine phéniquée, ou par la méthode de Gram, ont révélé des pneumocoques au milieu de la fibrine et de quelques leucocytes.

Analyse bactériologique. — Les crachats et le pus pleural renfermaient le pneumocoque. Le sérum sanguin, prélevé à deux reprises pendant la vie, et mis à l'étuve après ensemencement avec le pneumocoque, a agglutiné ce microbe en longues chaînettes flexueuses, isolées ou enchevêtrées en forme d'amas.

Réflexions. — Ainsi, voilà des végétations endocarditiques, nettement créées par le pneumocoque, entées sur une altération scléreuse, chronique, non moins nette, de la valvule mitrale.

Depuis que l'attention a été attirée sur la prédisposition, que crée une lésion ancienne, à une localisation infectieuse ultérieure, les faits du genre de celui-ci deviennent de plus en plus nombreux.

Dans l'infection pneumococcique en particulier, il n'est pas rare qu'on puisse déceler une altération ancienne d'une séreuse, articulaire ou cardiaque, ayant préparé, appelé, fixé la lésion aiguë observée au niveau de cette séreuse. Tout récemment encore, MM. Duflocq et Ledamany (1) présentaient à la Société médicale des hôpitaux l'histoire d'arthrites multiples à pneumocoques limitées aux jointures préalablement frappées par le rhumatisme chronique déformant.

Nous rappellerons qu'au point de vue expérimental, on n'a jusqu'ici pu produire des endocardites à pneumocoques chez les animaux qu'après avoir traumatisé les valvules (2).

En clinique humaine, les cas où aucune cause *apparente* n'a déterminé la localisation endocardique sont cependant encore les plus nombreux.

La présente observation est, d'autre part, la première où nous ayons recherché, avec M. Bezançon, la propriété agglutinante du sérum sanguin vis-à-vis du pneumocoque. Le résultat fut nettement positif, ainsi qu'il est dit dans l'observation rapportée plus haut, et dans la communication (3) que nous avons faite avec M. Bezançon sur ce sujet.

(1) P. Duflocq et Ledamany, *Bul. soc. méd. des hôpit.*, 29 avril 1897, p. 589.

(2) Netter, De l'endocardite végétante ulcéreuse d'origine pneumonique. *Arch. de physiol.*, 1886, p. 120.

(3) Bezançon et Griffon, Pouvoir agglutinatif du sérum dans les infec-

Étude sur le spina-bifida sacré, dans ses rapports avec les tumeurs congénitales de la partie inférieure de la moelle et dans ses rapports avec la syringomyélie, par le docteur Henri Dufour, ancien interne des hôpitaux. (A l'appui de sa candidature au titre de membre titulaire.) Travail du laboratoire de M. le professeur Raymond (Salpêtrière).

L'étude que nous entreprenons ici s'appuie sur deux observations personnelles. Nous avons, de plus, recueilli quelques autres faits semblables aux nôtres et nous les citerons dans le cours de ce travail.

Ainsi que le titre l'indique, nous l'avons divisé en deux parties ; une première se rapportant à la coexistence de tumeurs développées aux dépens du cône terminal et de spina-bifida de la région sacrée.

Cette coexistence a déjà été invoquée pour expliquer la production de certains spina-bifida. Nous rappellerons les travaux de Lannelongue et Achard (1), de Dareste, de Kirmisson (2), de Tourneux et Hermann (3).

Nous pensons apporter quelques considérations personnelles dans l'étude clinique de ces faits et fournir quelques indications thérapeutiques, que nous n'avons vu mentionnées nulle part.

La deuxième partie a trait au développement d'un syringomyélie venant s'ajouter au spina-bifida. Elle peut servir, ainsi que nous le verrons, à défendre la théorie de la nature congénitale de certaines syringomyélies.

I. — *Tumeurs congénitales de l'extrémité inférieure de la moelle et spina-bifida sacré.*

Les tumeurs congénitales du cône ou filament terminal indépendantes d'autres malformations sont très rares. Dans un travail antérieur (4), nous n'avons pu en recueillir qu'un petit nombre.

tions expérimentales et humaines à pneumocoques. *Soc. de biologie*, 5 juin 1897.

(1) Lannelongue et Achard, *Traité des kystes congénitaux*.

(2) Kirmisson, *Bulletin médical*, n° 55, 7 septembre 1887. Du mal perforant lié à certaines formes de spina-bifida latent ou sans tumeur.

(3) Tourneux et Hermann, *Journal de l'anatomie et de la physiologie normale et pathologique*, 1887.

(4) Dufour, Thèse de doctorat, Paris, 1896. *Contribution à l'étude des lésions des nerfs de la queue de cheval et du cône terminal.*

Et cependant elles passent difficilement inaperçues ; leur accroissement les révélant tôt ou tard par des signes cliniques qui ne trompent pas.

Dans notre thèse, nous n'en avons rapporté que deux exemples : l'un dû à Gowers (1) (myolipome), l'autre dû à Laquer (2) (lymphangiome caverneux).

Aujourd'hui, nous avons en vue des faits qui, sans être très fréquents, se rencontrent un peu plus souvent.

A ces tumeurs s'ajoute une autre malformation congénitale, le spina-bifida.

Nous nous sommes dégagé de toute idée théorique sur la pathogénie des tumeurs de la région sacro-coccygienne. L'accord n'est pas encore fait sur ce point, et l'on trouvera un intéressant résumé de toutes les opinions dans la thèse de Calbet (3).

Nous nous sommes limité un peu artificiellement, il est vrai, aux cas où derrière un spina-bifida sacré se cache une tumeur médullaire qu'on ne peut sentir.

Le siège de ces tumeurs les range naturellement parmi les néoplasmes sacro-coccygiens, mais leur développement aux dépens de la moelle les classe dans un groupe particulier peu étudié.

Calbet, dans ses conclusions, leur assigne en effet trois sièges de prédilection : « face antérieure du sacrum et du coccyx (triangle rétro-rectal) ; pointe du coccyx et face postérieure du sacrum. »

La limite artificielle de notre sujet se trouve donc en rapport avec un siège spécial de développement de ces tumeurs et avoir ainsi une raison d'être anatomique.

Notions d'embryologie. — Pour bien comprendre ce qui va suivre, il est nécessaire de se reporter à quelques données d'embryologie. C'est aux études de MM. Tourneux et Hermann que nous les devons plus particulièrement. Ces auteurs ont porté leurs recherches sur la persistance des vestiges médullaires coccygiens pendant toute la période fœtale et sur le rôle

(1) Gowers, *Transactions of the pathological Society of London*, vol. 27, p. 19.

(2) Laquer, *Neurologisches Centralblatt*, 1891, n° 7, p. 195.

(3) Calbet, Thèse de doctorat, Paris, 1893. *Contribution à l'étude des tumeurs congénitales d'origine parasitaire de la région sacro-coccygienne.*

de ces vestiges dans la production des tumeurs sacro coccygiennes congénitales.

Il résulte de leurs travaux que pendant la période fœtale, l'extrémité inférieure de la moelle est reliée aux téguments coccygiens par un prolongement qui se recourbe en forme d'anse à concavité supérieure.

Cette anse a une branche médullaire (segment antérieur de MM. Tourneux et Hermann) et une branche coccygienne (segment postérieur ou para-coccygien des mêmes auteurs).

L'un et l'autre segment s'atrophient, le segment para-coccygien en dernier lieu.

Si cette atrophie ne survient pas et si une tumeur se développe aux dépens de ces vestiges, ainsi que le supposent Tourneux et Hermann, cette tumeur pourra paraître appendue au coccyx ou faire suite à l'extrémité inférieure de la moelle. Elle fixera alors cette dernière à la région coccygienne, s'opposera à son ascension et donnera lieu aux anomalies de situation que nous décrivons plus loin.

Déjà Henri Müller (1) avait rapporté l'origine de tumeurs gélatineuses de la région coccygienne à la persistance de la corde dorsale au niveau du coccyx.

La description de Hermann et Tourneux a été vérifiée par Hansen et reproduite par Prenant (2).

Nous représentons ici la figure schématique de la tumeur de notre observation n° I. On voit très nettement qu'elle se continue avec la moelle sans solution ; renflée à son extrémité, elle adhérait au coccyx.

Anomalies anatomiques de la région. — Le premier résultat de la présence de cette tumeur appendue à la moelle et entravant son ascension est purement anatomique.

Dans notre observation I qui a trait à un enfant de 5 ans, âge où la terminaison de la moelle se fait au niveau de la 2e vertèbre lombaire, la moelle occupait toute la partie sacrée du canal rachidien. De cette façon les nerfs lombo-sacrés ne se groupent plus en faisceaux sous le nom de nerfs de la queue de cheval et se comportent à ce niveau comme les paires cervicales ou dorsales ayant chacun un trajet indépendant.

(1) Henri Muller, *Henle und Pfeiffers Zeitschrift*, Reihe III, Bd II.
(2) Prenant, *Eléments d'embryologie de l'homme et des vertébrés*, t. II, 1896, p. 346.

Bien plus ainsi qu'on peut le voir sur la figure, les paires nerveuses tout à fait inférieures, pour rejoindre les trous de conjugaison correspondants, sont obligées de se porter de bas en haut contrairement à leur direction habituelle.

Déjà Geoffroy Saint-Hilaire (1) rapportait un cas où chez un fœtus à terme la moelle épinière se prolongeait inférieurement jusqu'au bout du coccyx.

Bland Sutton (2) faisait la même remarque dans un cas où l'extrémité inférieure de la moelle se terminait par une tumeur adipeuse.

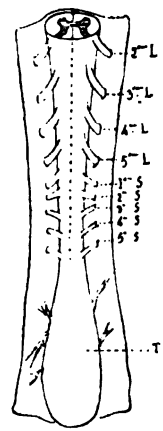

Fig. 1.
T. — Tumeur médullaire.

Nous citerons encore une observation analogue de Morton (3) et Tourneux et Martin (4) rapportant un fait où les nerfs inférieurs avaient un trajet ascendant.

C'est une disposition anatomique à ne pas perdre de vue lorsqu'on interviendra chirurgicalement.

(1) Geoffroy Saint-Hilaire, *Tératologie*, t. I, p. 736, 1882.
(2) Bland Sutton, *Semaine médicale*, 1er novembre 1887.
(3) Morton, *Bristol M. S. Journ.*, 1892, 14-20. On a rare form of spina bifida.
(4) Tourneux et Martin, *Journal de l'anatomie et physiologie normale et pathologique de l'homme et des animaux*, 1881. Contribution à l'histoire du spina-bifida.

Ces tumeurs appendues à la partie inférieure de la moelle sont naturellement comprises dans la cavité rachidienne, fait que M. Duplay (1) dans une étude sur les tumeurs congénitales de la région sacro-coccygienne considérait comme une rareté.

Considérations cliniques. — Nous nous sommes adressé aux cas où rien ne décèle la présence de tumeurs médullaires surajoutées à un spina-bifida, et dans nos deux observations, il en était ainsi.

Des recherches auxquelles nous nous sommes livré, et de nos deux observations, on peut retirer un enseignement fort utile en pratique.

Le plus souvent aux spina-bifida s'ajoute une sécrétion abondante de liquide céphalo-rachidien. Cette hypersécrétion amène une distension de la poche du spina-bifida et consécutivement une altération de sa membrane tégumentaire qui se rompt quelquefois et a cet aspect pellucide que tout le monde connaît bien (Béringier [2], Broca [3]).

Elle amène aussi et de la même façon l'hydrocéphalie.

Lorsque la malformation congénitale est due à une tumeur de la moelle, le liquide céphalo-rachidien ne se trouve plus sécrété en grande abondance et ces deux signes disparaissent.

La peau est normale, souvent même doublée d'une couche adipeuse énorme, il n'y a pas d'hydrocéphalie ni avant ni après l'opération.

Cela résulte de nos deux observations très nettement et se rencontrait dans une observation de la thèse de Calbet (4).

On retrouve tous ces caractères dans une observation de Recklinghausen (5) où il s'agissait d'un spina-bifida occulta.

Peau saine, absence d'hydrocéphalie seront donc en faveur d'une tumeur de la partie inférieure de la moelle et, de plus, d'un pronostic excellent.

Que voyons-nous en effet ?

La malade de notre observation I a été opérée à 5 ans ;

(1) Duplay, *Archives générales de médecine*, t. XII, 1878, n° 727.

(2) Béringier, *Bulletins de la Société anatomique*, 1879.

(3) Broca, *Assoc. française de chirurgie*. Procès-verbaux, 1894, VIII, 604-611.

(4) Calbet, *loco citato*, p. 94.

(5) Recklinghausen, *Archiv. für patholog. Anat. und Physiologie*, etc. Bd CV, 1886.

celui de l'observation II l'a été, il est vrai, peu de temps après sa naissance, mais sans qu'on ait eu la main forcée.

Dans l'observation de la thèse de Calbet à laquelle nous faisons allusion plus haut, il s'agissait d'une jeune fille âgée de 24 ans au moment de l'intervention.

Un malade de Sklifossovsky (1) avait 12 ans ; un autre de Bohnstedt (2) 20 ans. Ce n'est pas, on l'avouera, l'habitude du spina-bifida vulgaire recouvert d'une fine membrane s'accompagnant d'hydrocéphalie avant ou après l'opération de permettre une existence aussi prolongée et une intervention si tardive.

Indications thérapeutiques. — Pourquoi faut-il intervenir chirurgicalement ? A quel moment ?

On peut intervenir pour faire disparaître une difformité physique désagréable, c'est généralement le cas lorsqu'on pratique l'opération dès les premiers mois alors qu'il n'y a pas de tendance à l'ulcération de la poche.

Plus tard on peut avoir la main forcée. La poche du spina-bifida se développe sans aucune tendance à la rupture, la peau reste normale, mais la tumeur de la moelle grossit et en même temps apparaissent les symptômes de compression et de lésions des racines rachidiennes de la région (voir les leçons de notre maître M. le professeur Raymond (3) et notre thèse).

L'enfant de notre observation I a été opérée à l'âge de 5 ans et depuis un an seulement, elle était atteinte d'incontinence d'urine et des matières.

Dans le cas de Calbet, la malade présentait, au moment de l'opération, des troubles de la motilité dans une jambe avec de l'atrophie musculaire.

La fillette de Sklifossovsky, âgée de 12 ans, avait des troubles trophiques, consistant en un mal perforant du pied et des phénomènes d'anesthésie.

Chez le malade de Bohnstedt, il y avait des troubles vésicaux, et à l'autopsie, on trouva une *dégénération ascendante des cordons postérieurs*.

Mais de beaucoup le cas le plus intéressant est celui de

(1) Sklifossovsky, *Revue de chirurgie*, 10 février 1896, p. 153.

(2) Bohnstedt, Beitrag zur casuistik des spina-bifida occulta. *Virchow's Archiv.*, Bd CXL et *Neurologisches Centralblatt*, 1895.

(3) Raymond, *Clinique des maladies du système nerveux*, 4e série. Sur les lésions de la queue de cheval.

Recklinghausen. On pratiqua l'imputation de la cuisse à un homme âgé de 25 ans pour des troubles trophiques.

Le moment opportun pour intervenir est celui où les signes cliniques apparaissent. Il est, de plus, de toute nécessité d'intervenir au siège du mal, c'est-à-dire, sur le rachis, et non comme chez le malade de Recklinghausen sur les extrémités inférieures.

Quel que soit le procédé opératoire que l'on emploie, il faut absolument mener son intervention jusqu'au bout et la faire complète, sous peine d'être obligé de recommencer.

A la cure du spina-bifida, c'est-à-dire de la difformité, doit s'ajouter l'extirpation de la tumeur de la moelle.

Ce conseil bien banal n'est cependant pas superflu, on va en juger.

Dans les premiers temps de la vie, la tumeur soupçonnée ne saute pas aux yeux, elle est petite encore, peu développée, il faut la rechercher avec soin pour la trouver.

Nous avons pu nous en convaincre aisément en voyant opérer, par M. le Dr Broca, la malade de l'observation II ; et la meilleure preuve qu'on la laisse quelquefois en place, c'est que, dans notre observation I, nous l'avons trouvée à l'autopsie d'une malade qui venait d'être opérée.

On avait fait la cure du spina-bifida, la tumeur était restée.

Enfin, l'excellente raison pour laquelle il faut enlever ces néoplasmes, c'est qu'ils grossissent ultérieurement.

Nous renvoyons aux observations citées plus haut où les signes cliniques se manifestent vers 12, 20 ou 25 ans, et surtout à celle de Recklinghausen.

Le malade de cet auteur avait été opéré une première fois à l'âge de 15 mois pour un spina-bifida de la région sacrée ; incomplètement à coup sûr, puisque 25 ans plus tard, alors qu'il mourait à la suite d'une amputation de la cuisse, on trouvait, au niveau de la cicatrice ancienne du spina-bifida, la moelle et ses enveloppes entourées par une tumeur. Cette tumeur, qu'on avait oublié d'exciser, était un fibro-myo-lipome et par son développement avait nécessité l'amputation de la cuisse.

Voilà les raisons qui nous ont fait dire que dans cette opération, il fallait être complet.

Nous ne dissimulons pas que la grosse difficulté consiste à faire la distinction entre le tissu médullaire et le tissu néoplasique ; on y arrivera avec un peu de tâtonnement.

CONSTITUTION HISTOLOGIQUE DES TUMEURS CONGÉNITALES DE L'EXTRÉMITÉ INFÉRIEURE DE LA MOELLE.

Sur 7 cas que nous avons relevés, et sur 2 qui nous sont personnels, on trouve mentionné le fibro-myo-lipome 6 fois.

Observations de Gowers, de Recklinghausen, de Pilliet (1), *de Bland Sutton, de Bohnstedt, personnelle n° 1.*

Ce qu'il y a de plus intéressant dans ces faits, c'est la présence de fibres musculaires striées : et dans un cas, le nôtre, de corpuscules du tact.

1 fois, observation de Laquer, il s'agissait d'un lymphangiome caverneux.

1 fois, observation de Calbet, examen de Pilliet, le tissu plus complexe renfermait du tissu conjonctif élastique, adipeux, du tissu nerveux.

1 fois, observation II, personnelle, à côté du tissu fibrillaire musculaire et adipeux, se trouvait un véritable angiome.

Avec tous les auteurs qui se sont occupés de ces néoplasmes, nous dirons que ce qui frappe, c'est leur caractère mixte ; mais que, cependant, il est plus fréquent de rencontrer dans cette région des myo-fibro-lipomes.

En terminant cette première partie, nous nous permettrons de donner les conclusions suivantes.

Certains spina-bifida lombo-sacrés à peau saine, normale, sans hydrocéphalie, doivent faire penser à l'existence d'une tumeur (le plus souvent myo-fibro-lipome) de l'extrémité inférieure de la moelle, ces tumeurs doivent être recherchées systématiquement et excisées ; l'intervention chirurgicale ne doit pas se limiter à la cure du spina-bifida.

II. — *Spina-bifida et syringomyélie.*

Ainsi que nous l'avons annoncé au début, cette deuxième partie de notre travail a trait au rapport du spina-bifida et de la syringomyélie.

C'est à notre observation I seulement que nous renverrons et, pour ne pas allonger cette étude, nous serons aussi court que possible, comptant reprendre ailleurs, et plus en détail, les rapports de ces deux affections.

(1) PILLIET, *Soc. Biologie*, 10 novembre 1888. Spina-bifida dorsal lié à une tumeur pédiculée du canal de l'épendyme. Bien qu'il s'agisse de la région dorsale, cette observation mérite d'être rapprochée des nôtres, à cause de la texture histologique de la tumeur.

Nous nous contenterons de faire remarquer ici que notre observation I ne peut prêter à aucune confusion pour ce qui touche à l'existence d'une syringomyélie. Gliome ou gliose de la moelle. Syringomyélie aux régions bulbaire, cervicale et lombaire. Pas de dilatation du canal épendymaire à la région dorsale, sont autant de faits qui doivent faire rejeter l'hypothèse d'une hydromyélie.

Celle-ci, en effet, produit une distension du canal épendymaire fort régulière sur toute sa hauteur, ainsi que nous avons pu en examiner sur d'autres moelles de spina-bifida.

Notre fait n'est pas isolé et nous en citerons quelques-uns de semblables.

Redlich (1) rapporte un cas de syringomyélie accompagnant un spina-bifida.

Pagenstecher (2), chez une femme de 26 ans, atteinte de spina-bifida, trouve des signes cliniques non douteux de syringomyélie.

Leyden (3) décrit deux autopsies de spina-bifida où l'examen de la moelle répond à celui de la syringomyélie.

Schultze de Bonn (4) relate le cas d'un jeune homme de 19 ans atteint à la fois de signes syringomyéliques et de spina-bifida de la région cervicale.

Dans la thèse d'Anna Baümler (5), on ne trouve guère qu'un cas analogue de Langhans (6).

Enfin, dans le récent travail de Dimitroff (7) qui depuis 1887 (thèse d'A. Baümler), a rapporté toutes les observations de syringomyélie, on note, sur 297 observations relevées par cet auteur, 2 cas de spina-bifida avec cavités médullaires.

De pareils faits amènent tout naturellement à penser que certaines syringomyélies évoluent déjà in utero et sont congénitales.

Cette évolution peut rester latente un certain temps, ne se manifester par aucun symptôme (obs. I).

(1) Redlich, Club médical de Vienne, 1893, in *Semaine médicale*, 1895, n° 520.

(2) Pagenstecher, *Zeitschrift für klinische Medicin*, Band XXIII, 1893.

(3) Leyden, *Virchow's Archiv.*, 1876.

(4) Schultze, *Neurologisches Centralblatt*, 1895, p. 927.

(5) A. Baumler, Thèse de Zurich, 1887.

(6) Langhans, *Virchow's Archiv.*, Bd 85, 1881.

(7) Dimitroff, *Archiv. für Psychiatrie und Nervenkrankheiten*, 1896, t. 28.

Cette maladie est, de plus, de celles qui commencent souvent à un âge peu avancé.

L'opinion, qui veut voir dans la syringomyélie une affection congénitale, a déjà été soutenue avec quelques variantes par Virchow (1), Leyden (2), Hoffmann (3). Brühl (4) prononce même le mot un peu vague de maladie d'évolution.

Quant à nous, nous pensons que cette théorie pourrait trouver sa confirmation ou son infirmation si dans les hôpitaux d'enfants on recherchait systématiquement sur les moelles de malades morts de maladies quelconques, l'existence ou la non-existence de syringomyélie (5).

Nous remercions bien vivement M. le Dr A. Broca qui nous a fourni une partie de nos matériaux et s'est toujours montré d'une extrême amabilité envers nous.

Obs. I. — (Renseignements cliniques fournis par notre collègue et ami M. Dujarrier.)

D. L..., âgée de 5 ans, présente à la partie inférieure de la région lombaire une tumeur du volume du poing, de forme nettement hémisphérique, datant de la naissance. Peau normale, consistance molle et élastique.

Par la pression, léger degré de réductibilité.

Les autres détails n'ont pas grand intérêt.

Il s'agit d'un spina-bifida lombo-sacré. *Depuis un an, l'enfant a de l'incontinence d'urine et des matières.*

Il n'a pas été noté de troubles de la sensibilité ni de la motilité.

Bon état général.

Opération le 28 mai 1895.

Tissu adipeux très abondant recouvrant la poche du spina-bifida. Ouverture de cette poche, d'où s'écoule un liquide clair et limpide. Dans la poche, filets nerveux, moelle.

Résection de la poche, suture, drainage.

Suites opératoires. — Le malade conserve son incontinence d'urine et meurt quelques jours après avec élévation de la température, convulsions, et après avoir perdu, par la plaie, une certaine quantité de liquide céphalo-rachidien.

Autopsie. — L'observation porte : congestion de la pie-mère.

Examen personnel. — On nous a remis la colonne vertébrale renfermant la moelle. Nous avons constaté :

(1) Virchow, *Virchow's Archiv.*, XXVII, 1862, p. 578.

(2) Leyden, Ueber Hydromyelus und Syringomyelie. *Virchow's Archiv.*, 68, 1876.

(3) Hoffmann, *Deutsche Zeitschrift für Nervenk.*, 1893, 3, p. 69. Zur Lehre von der Syringomyelie.

(4) Bruhl, *De la syringomyélie.* Thèse doctorat, 1890.

(5) Saxer (*Zeigler's Beitrage zur path. Anat.*, XX, p. 332), pense qu'il n'est pas impossible que des anomalies congénitales jouent un rôle dans la formation des cavités de la moelle.

1° Sur le rachis, le défaut d'occlusion des lames vertébrales dans la région postérieure sacrée et coccygienne ;

2° La moelle s'étendait jusqu'à l'extrémité inférieure du rachis ;

3° Après s'être rétrécie au niveau de l'émergence des dernières racines sacrées, elle se renflait en massue et se terminait par une tumeur d'où se détachent de fines adhérences ;

4° Les dernières paires lombaires et surtout les racines sacrées suivaient un trajet ascendant.

Examen macroscopique de la tumeur. — Forme conique à sommet supérieur. Etendue verticale, 5 à 6 centimètres ; grosseur du petit doigt. Attache inférieure au coccyx. Brides latérales. Couleur blanc grisâtre. Aspect aréolaire sur une coupe.

Coupes histologiques à différentes hauteurs. Union de la moelle et de la tumeur.

A la périphérie : membranes d'enveloppe de la moelle. La dure-mère subsiste partout, désagrégée seulement à sa partie postérieure où elle n'apparaît que sous forme de fins tractus fibreux.

La pie-mère a son épaisseur normale en avant, mais déjà latéralement elle augmente d'épaisseur et en arrière atteint une proportion considérable. A ce niveau, elle est envahie par un tissu adipeux et fibrillaire conjonctif. Sur les parties latérales, on voit la coupe des racines nerveuses très bien conservées et qui sont saines (coloration par les méthodes de Pal et de Marchi), vaisseaux normaux, plus développés en arrière. Ils n'ont plus de paroi propre.

Le centre de la coupe est occupé par le tissu médullaire se colorant fort mal par les réactifs de la myéline. Le tissu conjonctif le comprime et l'enfonce latéralement.

En descendant un peu, sur une coupe de la tumeur le tissu nerveux médullaire disparaît de plus en plus et se trouve envahi par des masses arrondies de tissu conjonctif fibrillaire à couches serrées concentriques, véritables petits corps fibreux qui présentent à leur centre des globules sanguins.

A mesure que les coupes s'écartent de la moelle, la tumeur devient de la grosseur du petit doigt.

Elle est alors représentée par un réseau de cellules adipeuses séparées par places par des bandes de tissu conjonctif. A la périphérie, on observe encore l'enveloppe dure-mérienne et latéralement les branches nerveuses des racines.

Sur d'autres coupes, on note la présence de fibres musculaires striées ; et dans l'intérieur même de la tumeur, fait assez curieux, on voit des *corpuscules de Pacini* (fig. 2).

A sa partie tout à fait inférieure, la tumeur est moins bien circonscrite et envahie par une multitude de petites cellules rondes qui feraient penser à du tissu sarcomateux.

Examen macroscopique de la moelle. — Macroscopiquement, sur une coupe transversale, on est frappé par la dilatation énorme du canal central aux régions bulbaire, cervicale et lombaire.

De plus, il est sinueux, pourvu de prolongements dans le tissu nerveux ; et, à la région lombaire, on aperçoit, bordant la cavité centrale, une tumeur de 1 millimètre d'épaisseur environ, se détachant par sa couleur du reste de la substance nerveuse et, bien qu'adhérente à celle-ci, flottant dans la cavité épendymaire. A la

région dorsale, la tumeur centrale existe aussi mais plus difficile à constater, car ici le canal épendymaire n'est nullement dilaté.

Coupes histologiques de la moelle.

Colorations : Pal, éosine hématoxyline, picro-carmin, thionine.

Région bulbaire. — Canal épendymaire très dilaté envoyant des prolongements en pointe dans la substance nerveuse ; l'aspect est celui d'une cellule étoilée.

Le diverticule principal se porte vers la commissure antérieure. Par places l'épithélium épendymaire est conservé et même proliféré.

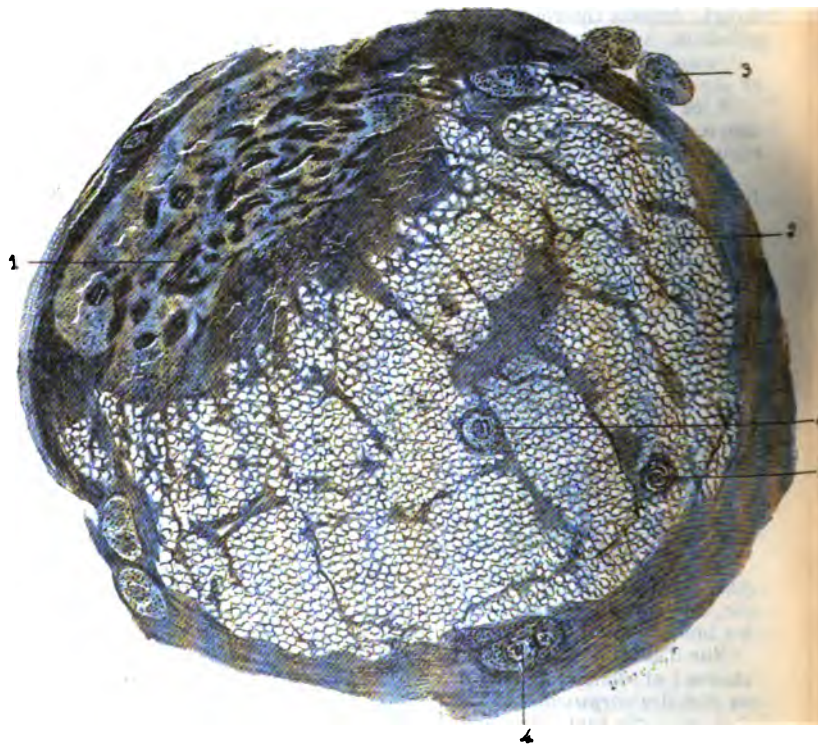

Fig. 2. — Coupe de la tumeur (obs. 1).

1. Tissu musculaire. — 2. Tissu adipeux. — 3. Racines nerveuses. 4. Corpuscules de Pacini.

Tout autour de la cavité centrale existe un tissu se colorant par l'éosine d'une façon plus intense que le tissu médullaire, formé de fibrilles et de noyaux colorés par l'hématoxyline. Ce tissu est très légèrement vasculaire.

Région cervicale. — La cavité centrale présente toujours la même

dilatation ; est bordée par le même tissu néoplasique ne prenant pas la coloration par le Pal, ce qui le différencie nettement du tissu myélinique avoisinant.

A la région cervicale inférieure, la cavité se rétrécit, le revêtement cellulaire est intact, la tumeur existe toujours entourant le canal central, et isolée du reste de la moelle par un tissu plus dense.

L'épithélium épendymaire est proliféré et dans le tissu de la tumeur abondance de noyaux.

Région dorsale supérieure. — Même aspect qu'à la région cervicale inférieure, mais le canal central redevient normal, quoique toujours entouré par la tumeur.

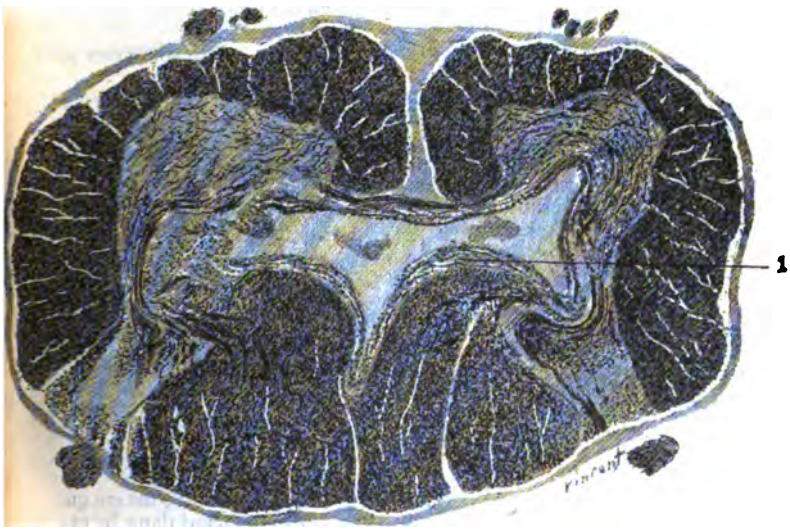

Fig. 3. — Coupe de la région lombaire (obs. 1).
1. Tissu de néo-formation péri-épendymaire.

Moyenne. — Le canal central affecte la forme d'une fente antéro-postérieure très allongée, recouverte de son revêtement épithélial avec deux prolongements latéraux, qui lui donneraient exactement l'apparence d'une croix, si ceux-ci se trouvaient en regard.

La tumeur péri-épendymaire à ce niveau empiète surtout sur la substance grise antérieure, déformant complètement l'aspect des cornes antérieures.

On trouve la même disposition sur toute la longueur de la colonne dorsale avec de légères modifications dans les sinuosités du canal épendymaire toujours revêtu de son épithélium.

Région lombaire. — Elargissement considérable du canal épendymaire. Celui-ci envoie des diverticules qui refoulent et détruisent la substance grise des cornes antérieures et postérieures. Un tissu de

nouvelle formation ne se colorant pas par le Pal entoure toute la cavité épendymaire.

A ce niveau, ce tissu fibrillo-cellulaire a fait le plus de ravages, on constate à peine les traces de l'épithélium épendymaire. Les vaisseaux de ce nouveau tissu sont peu nombreux et sans parois propres (fig. 3).

Région sacrée. — La moelle reprend son aspect normal ; on constate toujours l'existence de la tumeur centrale.

En résumé, il existe depuis la région bulbaire jusqu'à la région sacrée inférieure une tumeur péri-épendymaire, formée de fibrilles très fines au milieu desquelles on observe une prolifération nucléaire. A certains endroits les fibrilles partent nettement d'une cellule au centre de laquelle se voit un noyau,

Cette tumeur prend mal les réactifs colorants, ne se laisse pas colorer par le Pal et renferme des vaisseaux sans paroi propre.

Sa situation, ce que nous savons sur les tumeurs ou néoformations médullaires péri-épendymaires, permet d'admettre qu'il s'agit d'un gliome ou d'une gliose.

L'épithélium épendymaire est ou disparu ou proliféré.

Son canal central, dilaté au niveau du bulbe des régions cervicale et lombaire, envoie des diverticules dans la substance grise.

Il y a peu de dilatation à la région dorsale.

Ce n'est pas à une simple hydromyélie que l'on a affaire, mais bien à une syringomyélie avec néoformation péri-épendymaire.

Obs. II. — (Renseignements cliniques et opératoires fournis par M. le Dr A. Broca.)

G. C..., 5 mois, présente à la région sacro-lombaire une tumeur indolente de la grosseur d'une orange. Elle est recouverte d'une peau normale ; quand on appuie sur elle, il semble que la grande fontanelle reçoive l'impulsion.

Pas de troubles de la motilité ni des sphincters.

Etat général bon.

Opération le 7 mai 1896. — Tissu graisseux abondant ; masse qui est constituée par deux poches liquides, qui s'enfoncent dans le canal sacré. On distingue fort bien la moelle, à la partie inférieure de laquelle est appendue une masse grisâtre que l'on excise.

Suites opératoires bonnes. Guérison opératoire, l'enfant a été perdu de vue.

Examen histologique de la tumeur. — Tumeur grosse comme une noisette appendue à la moelle ; le tout recouvert par la peau, le tissu cellulaire sous-cutané, une couche adipeuse très considérable.

On trouve des fibres nerveuses à myéline représentant la terminaison de la moelle, des tubes nerveux à myéline, des fibrilles de tissu conjonctif en assez grand nombre, par places, quelques fibres musculaires lisses, un peu de tissu adipeux.

Ce qui caractérise cette tumeur, c'est le développement, en une de ses régions, de vaisseaux fort nombreux, munis de leurs parois et qui donnent l'aspect d'un petit angiome (fig. 4).

Obs. III. — Dans cette 3e observation, il s'agit d'une enfant de quelques semaines qui portait à la région lombo-sacrée un spina-bifida avec ulcérations. Confiée à nos soins par M. le Dr Broca, l'ulcération se cicatrisa sans rupture par de simples pansements et des

ponctions destinées à abaisser la tension du liquide céphalo-rachidien.

Malgré la cicatrisation, l'hydrocéphalie ne tarda pas à se produire et à emporter la petite malade.

Nous désirons seulement appeler l'attention sur la manière dont nous avons obtenu la décompression et sur un incident tout à fait exceptionnel qui s'est produit au cours du traitement.

Dans la crainte d'infecter les méninges rachidiennes par une ponction évacuatrice faite au niveau du spina-bifida recouvert de bourgeons et d'ulcérations purulentes, nous pratiquâmes celle-ci au niveau du crâne à travers les téguments.

L'aiguille d'une seringue de Pravaz, introduite sur le côté externe de la fontanelle antérieure et du côté droit, permit cette évacuation par la simple tension du liquide céphalo-rachidien.

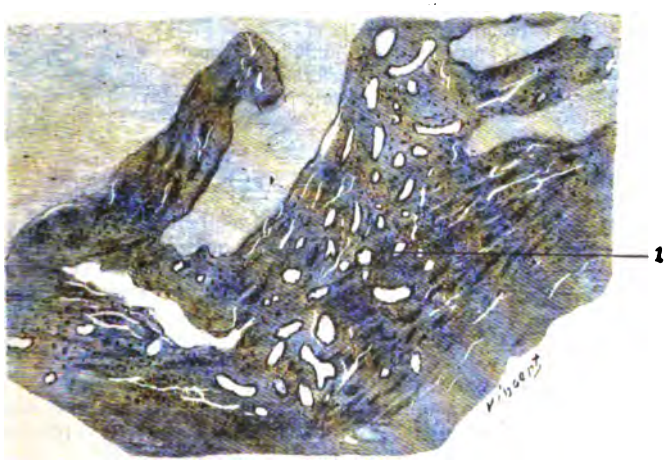

Fig. 4. — Coupe de la tumeur (obs. 2).
1. — Angiome.

Nous avons retiré ainsi une cuillerée à soupe de liquide à trois reprises différentes, il s'en écoulait un peu par la piqûre de l'aiguille dans les 24 heures qui suivirent ces ponctions.

Cette décompression et les pansements amenèrent la cicatrisation de la poche lombo-sacrée qui se détendait très nettement, mais après la troisième ponction, un incident se produisit.

L'enfant qui avait eu un peu de diarrhée verte, quelques troubles digestifs, se mit à pousser des cris perçants en faisant de grands efforts.

Le lendemain, le crâne était tout à fait déformé, doublé de volume.

Les parties molles étaient le siège d'un œdème considérable.

Au bout de 48 heures, les cris cessèrent avec les troubles digestifs ;

le liquide se résorba, l'enfant allait bien, et nous avions assisté, sous l'effort considérable que faisait cette enfant en criant, à l'envahissement, par le liquide céphalo-rachidien, du tissu cellulaire sous-cutané du crâne.

Cet accident sans danger, nous a paru digne d'être relaté à cause de sa rareté.

Cette enfant mourut peu après d'hydrocéphalie sans avoir été opérée et ce fait est une preuve de plus que le spina-bifida vulgaire a une tout autre allure que ceux dont nous avons rapporté plus haut les observations.

Ulcère perforant du duodénum.

M. Souligoux relate le cas d'un homme pris subitement de douleur vive de l'abdomen simulant la colique de plomb. Laparotomie : incision jusqu'à l'appendice xyphoïde ; on trouve des matières alimentaires sous le foie et une perforation de la première partie du duodénum. Suture. Le malade meurt douze heures après l'opération.

Nodosités inflammatoires du cæcum.

MM. Demoulin et Lavillauroy communiquent l'histoire d'une femme qui, depuis quatre jours, offrait des symptômes d'obstruction intestinale. On lui fait une laparotomie, et on trouve sur le cæcum une dépression correspondant à une induration de la paroi. On résèque cette portion du cæcum, et on trouve trois nodosités sur la face interne du cæcum placées vis-à-vis de l'orifice iléo-cæcal. La malade a guéri.

L'examen histologique de ces nodosités, montre que ce n'est ni un néoplasme, ni de la tuberculose, ni du lymphadénome, mais simplement un œdème inflammatoire comblant et épaississant la tunique sous-muqueuse.

M. Letulle dit que, d'après l'examen de cette pièce, il est probable qu'il y avait, au niveau de la valvule iléo-cæcale, un corps étranger au contact duquel la paroi du cæcum s'est irritée et enflammée.

Fixation expérimentale du rein.

MM. P. Derocque et Batigne présentent des pièces provenant d'un chien, auquel ils ont fixé le rein, il y a quatre semaines, par le procédé suivant :

Incision lombaire ; mise à nu de la dernière côte. Le périoste est décollé sur les trois quarts externes de la côte, la côte dénudée est réséquée, puis le périoste, après avoir traversé le rein, est fixé au périoste de l'avant-dernière côte.

Greffes ovariennes pratiquées : 1° chez le même animal d'un point à un autre du péritoine ; 2° entre animaux de même espèce ; 3° entre animaux d'espèce différente.

M. F. Jayle communique le début d'une série d'expériences qu'il a entreprises sur les greffes ovariennes. Il a été démontré expérimentalement, par E. Knauer et Woldemar-Grigorieff, que l'ovaire, comme tous les tissus, peut être transplanté d'un point à un autre dans le péritoine du même animal et continuer à vivre comme en son point d'attache normal : c'est la confirmation intéressante, pour un point particulier, de ce que l'on sait sur la transplantation des tissus en général. Envisageant la question à un autre point de vue, l'auteur a transplanté chez des lapins et des cobayes, les ovaires de lapine à lapine, de cobaye à cobaye, puis de lapine à cobaye, et de cobaye à lapine. Les femelles qu'il présente ont actuellement des ovaires qui ne leur appartenaient pas et provenant soit de femelles de même espèce, soit de femelles d'espèce différente. Leur fécondation est actuellement recherchée et le résultat en sera ultérieurement communiqué.

L'auteur se propose, en outre, de pratiquer une série d'expériences comme celle-ci : enlever les ovaires à une lapine, lui greffer des ovaires de cobaye, prendre du sperme de cobaye, et l'injecter à la lapine.

Toutes ces expériences ont pour but de contrôler la loi sur l'immuabilité des espèces et de chercher, par un moyen nouveau, à produire des métis.

Séance du 23 juillet 1897.

Présidence de M. Toupet

Sarcome télangiectasique de la tête du péroné (Anévrysme des os des anciens), par H. Barnsby, interne des hôpitaux.

M. X..., âgé de 61 ans, entre le 2 août 1896 à l'hôpital Dubois, dans le service de M. Picqué.

Antécédents héréditaires. — Père mort d'un cancer de l'estomac.

Antécédents personnels. — Toujours bien portant jusqu'en mai 1896, il constata vers cette époque la présence d'une grosseur siégeant à la partie supéro-externe de la jambe, au niveau de la tête du péroné. Cette tumeur, qui augmenta assez rapidement de volume, ne le gênait pas considérablement dans la marche. Il racontait cependant que le soir en revenant de son travail il était pris d'élancements

douloureux dans la jambe, accompagnés de battements mal définis. Il accusait de plus un œdème assez appréciable du membre inférieur, et constata dès ce moment un développement de ses veines superficielles qu'il prit pour des varices.

Le 1er août 1896, le malade fut obligé de s'aliter par suite de l'augmentation de volume de la tumeur et il entra le 3 août à l'hôpital Dubois.

Deux diagnostics avaient été posés en ville :

1° Ostéo-sarcome du péroné ;

2° Tumeur blanche du genou (diagnostic posé par suite d'un amaigrissement notable du malade).

A l'examen on constata une tumeur volumineuse occupant la partie supéro-externe de la jambe. Elle était de consistance assez molle, d'aspect bleuâtre par suite du développement de la circulation collatérale. L'articulation du genou était volumineuse et présentait une petite quantité de liquide. L'examen attentif faisait percevoir quelques battements irréguliers et mal frappés, mais l'auscultation ne révélait aucune trace de souffle intermittent. A la palpation aucun mouvement d'expansion. On posa le diagnostic d'ostéo-sarcome de l'extrémité supérieure du péroné, avec une réserve pour le sarcome télangiectasique en présence de la mollesse de la tumeur et des quelques battements perçus.

L'indication opératoire fut l'amputation de la cuisse au 1/3 inférieur, qui fut pratiquée par M. Picqué.

Avant d'en arriver à cette opération et pour confirmer le diagnostic on fit une incision sur la partie médiane de la tumeur : incision qui nous amena dans une cavité irrégulière bourrée de caillots noirâtres. On referma la plaie et on amputa.

La pièce disséquée montre la présence d'une immense poche à paroi interne, tomenteuse, irrégulière, tapissée de fibrine et remplie de caillots ; cette poche surmontant le tiers supérieur du péroné qui était complètement détruit et remplacé par la tumeur. Il ne restait de l'os que sa coque articulaire encore adhérente au tibia.

L'examen histologique, fait par mon collègue, M. Macé, nous a montré que l'on se trouvait en présence d'un sarcome myélogène à cellules giganto-cellulaires ou myéloplaxes, suivant la classification de Gross et de Ed. Schwartz.

Réflexions. — Cette observation nous a paru intéressante, surtout au point de vue histologique, car nous y voyons :

1° Un volume énorme et anormal des cellules à myéloplaxes ;

2° Une dilatation extrême des capillaires.

En réalité les anévrysmes des os des anciens ne sont que des sarcomes dans lesquels le tissu du néoplasme est perdu au milieu des vaisseaux qui ont envahi la tumeur.

Ce sont ces sarcomes télangiectasiques qui ont été si bien étudiés récemment par M. Malassez chez l'adulte et qui sont considérés par lui comme des tumeurs d'un pronostic relativement *bénin*.

Nota. — Le malade a été revu au mois de juin 1897 et son état est excellent.

Chondrome pur du calcanéum,
par H. Barnsby, interne des hôpitaux.

La pièce que nous avons l'honneur de présenter provient d'une malade âgée de 56 ans, opérée par mon maître M. Picqué.

Ses antécédents héréditaires n'offrent rien de particulier, de même ses antécédents personnels ne donnent aucun renseignement.

Toujours bien portante, cette malade constatait, vers les premiers jours du mois de juin 1896, une gêne notable dans la marche : gêne due à la présence d'une grosseur occupant la partie postérieure de la voûte plantaire.

En l'espace de trois mois, sans que la malade accuse aucun traumatisme, cette tumeur qui avait évolué très rapidement prenait de telles proportions que la marche devenait impossible. En outre la patiente accusait de très vives douleurs sous forme de paroxysmes dont le point de départ était la partie postérieure du talon. C'est alors que mon maître, M. Picqué, fut appelé auprès de cette malade.

Il constata la présence d'une tumeur qui présentait une saillie globuleuse, diffuse du côté externe du talon, un tubercule saillant à la partie interne, puis une grosse masse postérieure en arrière du calcanéum, complètement fixée à lui et séparée par une bride d'un prolongement antérieur plus petit, mobile, sous-jacent à la partie postérieure du tarse et du métatarse. Au palper elle se présentait sous forme d'une tumeur irrégulière, bosselée, mamelonnée, de consistance élastique.

Néanmoins elle était nettement séparée des tissus ambiants qui semblaient seulement refoulés.

Le pied était le siège d'un œdème blanc et dur.

L'examen attentif des régions poplitée et inguinale ne décelait aucun ganglion. L'état général était parfait.

En présence de ces caractères physiques et surtout en présence de l'évolution rapide en trois mois, accompagnée de douleurs devenues presque intolérables, le diagnostic posé fut : chondro-sarcome, et l'intervention conseillée fut : amputation de la jambe au tiers inférieur.

M. Berger fut appelé en consultation. Il confirma le diagnostic, mais proposa l'amputation du tiers supérieur, en présence des caractères de malignité de la tumeur.

L'amputation du tiers supérieur fut pratiquée le 3 août 1896 par M. Picqué, c'est-à-dire trois mois après le début de l'affection.

La pièce fut disséquée et prouva que l'on se trouvait en présence d'une tumeur occupant bien la face postérieure du calcanéum, absolument adhérente au périoste de l'os, et ayant poussé un prolongement antérieur qui avait filé au-dessus de l'aponévrose plantaire et qui restait mobile sous le tarse. Cette tumeur était nettement circonscrite et encapsulée. A l'incision de la capsule on apercevait des lobules saillants, d'aspect muriforme, de couleur nacrée et à surface de section lisse.

L'*examen histologique* fait par moi et mon collègue, M. Macé, contrôlé au laboratoire de l'asile Ste-Anne par M. Dagonnet, prouva que l'on se trouvait en présence d'un chondrome pur, sans trace de tissu embryonnaire à cellules rondes.

Au microscope on trouva des lobes formés d'une substance amorphe dans laquelle les cellules étaient plongées. Ces cellules étaient rondes ou ovalaires, parfois aplaties. Le noyau occupait la partie centrale. Le protoplasma était bordé à sa périphérie d'une capsule épaisse, comme striée parallèlement à sa section.

A un faible grossissement on notait que ces cellules s'ordonnaient fréquemment en petits ilots. Ces ilots étaient séparés par des bandes plus ou moins larges de substance intercellulaire. Mais il s'agissait de tissu conjonctif adulte et non de tissu embryonnaire à cellules rondes. Dans ces travées on retrouvait quelques vaisseaux.

Réflexions. — Cette observation nous a paru intéressante à plusieurs points de vue qui sont ;

1° L'âge de la malade, car le chondrome pur des os, d'après les statistiques de Weber, est une affection de l'adolescence et nous la retrouvons là chez une femme de 56 ans ;

2° Le siège de la tumeur sur le calcanéum : en effet nous savons que son siège de prédilection est le membre supérieur au niveau des phalanges et des métacarpiens, et que son siège sur le membre inférieur est considéré actuellement comme une rareté anatomique ;

3° L'évolution clinique de ce chondrome ; au lieu de se présenter avec ses caractères habituels de tumeur bénigne : évolution lente, indolence complète, nous retrouvons dans notre observation une évolution rapide en trois mois, accompagnée de paroxysmes douloureux très intenses : histoire clinique qui fit poser le diagnostic de chondro-sarcome.

C'est donc l'examen histologique seul qui a pu nous montrer que l'on avait affaire à un chondrome pur et nous tenions en terminant à insister sur la symptomatologie anormale de cette tumeur, cliniquement maligne, mais bénigne histologiquement.

Nota. — La malade revue en juillet 1897 est en parfaite santé et ne présente aucune trace de récidive.

Chondro-fibrome de l'extrémité supérieure de l'humérus, par les Drs P. Mermet et R. Lacour, anciens internes des hôpitaux.

La pièce que nous vous présentons aujourd'hui a déjà eu ailleurs

les honneurs d'une séance ; elle a été montrée à la Société de chirurgie le 23 décembre dernier par notre maître M. Schwartz (1), dans le service duquel nous l'avons recueillie.

Elle provient d'une jeune fille de 20 ans, luxembourgeoise, vigoureuse, bien portante en apparence, entrée le 15 décembre à l'hôpital Cochin, pavillon Lister, salle Gosselin.

Histoire clinique. — Elle est extrêmement courte. Rien dans les antécédents de la malade ou de ses ascendants n'indique, ne montre une diathèse néoplasique ; partout nous retrouvons la santé, sans aucune tare viscérale ou autre.

Fig. 1. — D'après une photographie.

La tumeur qui l'amène consulter le chirurgien siège sur le membre supérieur gauche. Elle a débuté il y a 9 ans, au niveau de l'épiphyse humérale supérieure. Depuis elle a évolué lentement, mais toujours progressivement et en restant indolore ; à aucune époque elle n'a entraîné l'impotence de ce membre.

Actuellement, voici en quelques mots ce qu'on constate, comme on peut en juger par le dessin 1. L'épaule gauche est complètement déformée par l'existence d'une volumineuse tumeur comblant les creux et exagérant les saillies de la région. Cette tuméfaction s'étend verticalement de la base du cou à quatre travers de doigt au-dessus

(1) *Bull. et Mém. de la Soc. de chir.*, 1896, t. XXII, p. 830.

de l'olécrane ; transversalement elle va de la ligne mamelonnaire en avant à deux travers de doigt du bord spinal de l'omoplate en arrière. Elle n'est aucunement lisse, régulière ; bien au contraire elle présente des bosselures nombreuses avec des dépressions intermédiaires qui lui donnent un aspect multilobulé typique. De ces saillies quelques-unes sont plus remarquables ; en dehors par exemple s'en trouve une volumineuse qui déforme en gigot la région deltoïdienne ; en avant le creux sous-claviculaire est comblé par une masse du volume du poing ; en arrière une autre du volume d'une tête d'enfant de 2 ans fait saillie au niveau de l'épine de l'omoplate, se prolonge en bas et en avant vers le creux de l'aisselle pour se continuer avec une énorme tumeur, d'égal volume, qui remplit la pyramide axillaire. La consistance de cette tuméfaction est à peu près uniforme dans ses différents points ; elle est élastique, sans être dure.

Il y avait absence complète de douleurs et de phénomènes de compression ; à peine notait-on une légère circulation collatérale sur le membre atteint. Par contre il était le siège d'une atrophie musculaire des plus marquées. Tous les mouvements de l'articulation scapulo-humérale étaient conservés ; ils étaient plus ou moins limités suivant la saillie du néoplasme du côté de leur arc excursif.

Il n'existait aucun trouble de la santé générale ; ni adénopathie, ni métastase. Le diagnostic probable de chondrome de l'épiphyse humérale supérieure fut porté et l'intervention proposée et acceptée fut l'amputation inter-scapulo-thoracique.

L'opération fut conduite rapidement le 22 décembre, par M. Schwartz. Un seul point est à noter : la ligature préliminaire des vaisseaux après la résection de la clavicule fut assez pénible à cause du prolongement que la tumeur envoyait sous le grand pectoral et qui augmentait de beaucoup la profondeur de la région ; aussi le chirurgien dut-il pratiquer non pas la ligature des vaisseaux axillaires à leur origine mais bien celle des vaisseaux sous-claviers.

Les divers temps de l'amputation ont en somme été très simples et l'hémorrhagie relativement peu abondante. La réunion a été facile avec drainage au point déclive. Quinze jours après l'opération la malade quittait l'hôpital complètement guérie.

Examen macroscopique. — En disséquant le membre amputé, dont le poids est de 6 kilog. 500, on remarque immédiatement que le point de départ du néoplasme a été l'épiphyse humérale supérieure.

Celle-ci est énormément augmentée de volume et à sa périphérie lui sont adjointes des masses néoplasiques supplémentaires. L'augmentation de volume de cette extrémité porte sur tous ses diamètres, qui mesurent environ chacun 10 centimètres. Son poids joint à celui des masses voisines est de 2910 grammes. Sur une coupe longitudinale de cette épiphyse, telle que le représente la figure 2, on constate que cette extrémité osseuse est constituée par un tissu spongieux à moelle jaunâtre, friable, à aréoles très fines. Çà et là on remarque deux ou trois lacunes osseuses de 1 centimètre à 1 centimètre 1/2 d'étendue, remplies d'un liquide muqueux, filant. Le tissu compact qui entoure cette masse spongieuse est éburné, blanchâtre et offre environ 1 centimètre d'épaisseur. Le périoste sus-jacent est également énormément épaissi.

Du côté de la tête humérale la surface articulaire a subi peu de

modifications. Le cartilage de revêtement est indemne, non érodé. Par contre la capsule ligamenteuse a doublé ou triplé d'épaisseur ; elle est formée d'un tissu fibreux, blanchâtre, d'aspect plutôt fibro-cartilagineux, élastique. Du côté de l'omoplate absence complète de lésions.

Par en bas cette épiphyse humérale supérieure se continue insensiblement avec le corps de l'os sain en apparence, ayant conservé son volume et sa forme normaux.

Fig. 2. — Section longitudinale de l'extrémité supérieure de l'humérus et de la tumeur. — Segment postérieur de la pièce.

Les masses néoplasiques qui naissent de cette extrémité osseuse et qui lui sont accolées ou qui s'en éloignent dans différentes directions ont des dimensions fort inégales.

C'est ainsi qu'en bas et en dedans, immédiatement accolée à la diaphyse humérale, dont elle n'est séparée que par le nerf radial entouré d'une bande de tissu cellulaire, existe une énorme masse d'apparence cartilagineuse, ovale, à petite extrémité inférieure, à grosse extrémité supérieure, plongeant dans l'aisselle, mesurant environ 18 centimètres sur 15.

En dedans également mais un peu au-dessus et en avant de la précédente se trouve une autre masse du volume du poing. Plus en

avant comblant l'espace sous-claviculaire était une nodosité du volume d'une tête d'enfant à terme, très irrégulièrement lobulée, bridée par des bandes fibreuses et aponévrotiques et les tendons des muscles pré-axillaires. Toutes ces masses se continuent insensiblement et adhèrent solidement au périoste épaissi qui entoure l'épiphyse humérale supérieure.

En dehors et en haut une autre saillie, de même volume, constitue une tumeur assez indépendante, plus régulière. C'est elle surtout qui déforme en gigot le membre supérieur. Elle se continue en arrière avec une masse allongée indépendante qui recouvre une partie de l'omoplate.

Toutes ces tumeurs plus ou moins isolées de l'extrémité scapulaire de l'humérus sont recouvertes par les muscles circonvoisins tassés, aplatis, lamellaires et les aponévroses correspondantes. Les tendons et les brides aponévrotiques divisent la masse en tumeurs de second ordre. Tout cet ensemble multilobulé est encapsulé solidement par une membrane à nombreux feuillets, qui envoie des cloisons intermédiaires entre les divers lobes. Chacun de ceux-ci offre une coloration blanchâtre à sa surface, une consistance souple, élastique, cartilagineuse. A la coupe la même coloration se retrouve ; l'élasticité y est encore plus marquée. La surface de section toutefois n'y est pas uniforme ; dans la plus grande étendue elle est lisse, unie, vaguement fibrillaire et nacrée ; à côté et surtout au centre des grosses lobulations le tissu est devenu plus jaunâtre, transparent et mou, il semble être en pleine dégénérescence muqueuse ; ailleurs au contraire, surtout à la périphérie des masses néoplasiques, on voit d'énormes géodes, limitées par des travées osseuses, plongées au milieu de tissu ossifié, remplies d'un détritus gris-rougeâtre, sanieux. Leur coque périphérique mince est formée d'une fragile lamelle de tissu compact ; le volume de ces géodes peut atteindre celui d'une noisette, d'une noix.

Etude histologique. — Au microscope ce qui frappe le plus c'est la polymorphie du néoplasme et ses caractères différents suivant les points considérés.

Dans leur plus grande étendue voici la structure des masses lobulaires : elles sont formées d'un tissu fibreux de fibres soit enroulées en tourbillons, soit enchevêtrées, séparées par des cellules cartilagineuses, la plupart à forme triangulaire, jeune, embryonnaire. Çà et là quelques îlots de cellules arrondies, à gros noyaux, constituent des éléments en évolution vers le type cartilagineux ou vers le conjonctif.

Les vaisseaux sont abondants dans la tumeur ; ils sont simplement formés d'une paroi endothéliale soutenue par le stroma fibreux dans lequel ils baignent ; cette structure embryonnaire les rapproche beaucoup des vaisseaux des tumeurs malignes, du sarcome en particulier.

Dans les points ossifiés du néoplasme on voit les cellules cartilagineuses faire place aux ostéoblastes, qui se disposent en rangées concentriques, de manière à former des lamelles osseuses groupées autour de véritables canaux de Hawers. Cette disposition est au plus haut point curieuse parce que les géodes creusées au milieu de ce tissu ossifié paraissent constituées aux dépens de ces systèmes de Hawers dilatés.

Réflexions. — Cette observation et cette pièce nous ont paru particulièrement intéressantes à vous être apportées ; nous retiendrons surtout à leur sujet :

1° La longueur de l'évolution (9 ans) de la tumeur ;

2° Son indolence absolue eu égard à son volume (absence d'accidents de compression) ;

3° La bénignité chez cette malade de l'amputation inter-scapulo-thoracique ;

4° La malignité relative du néoplasme (état embryonnaire des vaisseaux, polymorphisme des éléments), dont l'étiquette anatomo-pathologique doit être celle de chondro-fibrome ossifiant de Virchow.

Communication interventriculaire congénitale sans cyanose. Mort par septicémie, par M. Gustave Keim, interne des hôpitaux.

J'ai l'honneur de présenter à la Société le cœur d'une enfant morte dans le service de mon maître, M. Netter, à l'hôpital Trousseau et chez qui on trouva à l'autopsie une communication interventriculaire dont le diagnostic ne put être posé d'une façon complète à l'examen clinique.

L'enfant, une petite fille de trois mois, est la dernière d'une famille où la mère eut dix grossesses. Sur ces dix grossesses il y eut cinq avortements, variables comme date, et dont chacun faisait suite à une grossesse à terme. Cette mort régulière, on pourrait presque dire habituelle du fœtus après un accouchement à terme, ne peut s'expliquer par aucun commémoratif ; tout au plus trouve-t-on du côté paternel un passé tuberculeux suspect, le père ayant été opéré dans un hôpital de province de deux abcès thoraciques, probablement abcès froids. L'interrogatoire de la mère nous apprend qu'elle n'a aucune maladie sérieuse, que sa grossesse fut normale avec quelques pertes insignifiantes sous forme de leucorrhée, enfin que l'enfant est née à terme et que l'accouchement fut naturel et spontané.

A son entrée à l'hôpital, l'enfant a un aspect pâle, anémié, presque cachectique, elle est légèrement dyspnéique et pousse quelques cris plaintifs.

L'examen extérieur, superficiel, nous montre que la tête est normale avec ses fontanelles et ses sutures régulières.

Sur la fesse gauche, près de la grande lèvre, se voit une plaque nævi forme, allongée, non indurée, à couleur rouge, accentuée surtout sur les bords et ayant un aspect presque angiomateux. A la main du même côté, un autre nævus, plus franchement vasculaire, comprenant le médius surtout du côté de la paume, et les deux phalanges inférieures de l'index. Angiome avec plaques vésiculeuses sur le médius dont il a augmenté les dimensions dans les deux tiers inférieurs (presque la forme du doigt en radis). D'ailleurs toute la pla-

que angiomateuse du doigt n'est pas égale dans toutes ses parties. Vers le pli interdigital, séparant le médius de l'index, se trouve une portion ulcérée, déchiquetée sans doute par le grattage, et qui a été antérieurement le siège d'une légère suppuration, qui, nous le dirons bientôt, aura peut-être été le point de départ d'une septicémie mortelle. Enfin, une dernière altération, également d'origine congénitale, fut révélée par l'examen cutané ; c'est la présence en arrière, sur la ligne médiane, à environ 2 centimètres du sommet du coccyx, d'un pertuis fistuleux à peine visible, vestige d'une fistule coccygienne.

Ces altérations diverses, d'ordre congénital, nous portent à rechercher les anomalies viscérales possibles. Cet examen était d'ailleurs indispensable pour nous fixer sur la cause de la température, 40°5, qu'avait l'enfant le soir de son entrée.

L'examen du tube digestif est négatif, rien au pharynx ; pas de vomissements, pas de diarrhée malgré la nourriture imparfaite qu'avait reçue l'enfant et la fréquence des troubles intestinaux en cette saison. Foie et rate normaux.

L'examen du thorax ne révèle rien à la plèvre, à peine quelques sibilances au poumon gauche, mais aucun foyer sérieux en rapport avec la température et l'état général.

La palpation de la région précordiale fait percevoir un léger frémissement dans la partie moyenne et surtout vers la base. La pointe bat un peu au-dessous du mamelon, normalement. Aucune hypertrophie sensible à la percussion. A l'auscultation au niveau du bord gauche du sternum, on perçoit environ à la hauteur des 2e et 3e espaces intercostaux gauches, mais très près de la ligne médiane, un souffle râpeux, presque en jet de vapeur, égal, synchrone aux deux bruits du cœur qu'il couvre ; on l'entend à la pointe, mais son maximum est dans les 2e et 3e espaces intercostaux gauche. Aucune propagation vers l'aisselle, propagation égale presque dans tous les sens, enfin perception du double souffle à l'auscultation du thorax en arrière.

Bien que les changements de position de l'enfant, de même que le rhythme respiratoire n'aient que peu d'influence sur le double souffle, son intensité, sa grande étendue, son timbre font hésiter entre un frottement péricardique et une affection cardiaque congénitale.

Cette hésitation s'expliquait encore par l'absence de phénomènes de cyanose ; l'examen numérique du sang ne donna, de plus, aucun résultat, — 5.146.000 globules rouges et un chiffre normal de globules blancs.

Les jours suivants (l'enfant était entrée le 9 juillet et mourut le 15) la température s'abaissa légèrement, grâce aux bains, à l'acide salicylique et la quinine ; mais elle ne descendit jamais au-dessous de 39 pour remonter le dernier jour, sept jours après l'entrée de l'enfant, à 41°, traduisant ainsi au thermomètre l'état septicémique qu'accusaient le facies et l'état général.

En présence du manque de phénomènes thoraciques, pharyngés et surtout intestinaux comme origine de l'infection, nous fîmes des cultures du sang qui donnèrent du streptocoque et quelques bâtonnets non caractérisés, indiquant ainsi une infection sanguine probable, ayant eu comme point de départ la suppuration antérieure de l'angiome de la main. Ajoutons dès à présent que le sang pris dans

le cœur au moment de l'autopsie donna également du streptocoque en cultures.

Autopsie. — Elle fut négative à l'examen du tube digestif, dans les poumons quelques foyers congestifs disséminés, pas de bronchopneumonie.

Le cœur présente une hypertrophie légère portant sur le ventricule gauche. A l'ouverture du ventricule gauche, à 2 centimètres au-dessous de l'intersection de la valvule sigmoïde droite de l'aorte, on voit sur la cloison intervasculaire, un orifice plus étendu dans le sens du plan inter-auriculo-ventriculaire que dans le sens vertical et occupant le fond d'une partie faiblement excavée. Remarquons, avec Rokitansky, que c'est là le siège habituel des communications interventriculaires, dans la partie antérieure, artérielle de la cloison. Rien d'anormal, outre cela, dans le cœur gauche, ni à la mitrale, ni à l'orifice aortique dont les valvules sigmoïdes ne présentent qu'un peu d'hyperémie.

Après ouverture du cœur droit, si on pénètre avec un stylet par l'orifice de la cloison, on en voit apparaître la pointe dans le ventricule droit, un peu au-dessus de la tricuspide, soulevant sa grande valve et décelant l'extrémité droite du trajet interventriculaire. L'orifice du ventricule droit est d'ailleurs peu visible, beaucoup moins volumineux que celui du côté gauche et caché par la tricuspide.

Pas de dilatation du ventricule droit, pas de rétrécissement des orifices artériels ; enfin nous ne ferons que mentionner la présence sur les valves de la tricuspide, de deux hématonodules, d'aspect noirâtre, particularité notée et décrite par Parrot qui les différencie nettement des végétations de l'endocardite avec lesquelles on les confondait dans le cœur des enfants.

Réflexions. — Nous avons cru intéressant de rapporter cette observation, car elle confirme certains points de l'histoire des malformations cardiaques congénitales.

Tout d'abord, ainsi que l'avait dit Roger (1), sans d'ailleurs en apporter la preuve anatomique, elle montre la possibilité d'une communication des deux ventricules, sans autre vice de conformation du cœur, son existence sans troubles fonctionnels, sans troubles généraux en dépendant, sans cyanose malgré le mélange des deux sangs, ce qui semble insuffisant, s'il n'existe aucun obstacle à l'hématose, en particulier un rétrécissement de l'artère pulmonaire.

Cliniquement c'est une lésion que son absence de retentissement fonctionnel ou général fait quelquefois trouver par hasard, par l'auscultation du cœur chez un enfant atteint récemment de scarlatine, telle l'observation rapportée par Dupré (2), fortuitement dans un cas de Decaisne (3), enfin

(1) *Académie de médecine*, 20 octobre 1879.
(2) *Bull. de la Soc. anat.*, juill. 1891.
(3) *Bull. de la Soc. anat.*, 1877.

dans notre cas par la recherche des altérations viscérales congénitales possibles par l'existence de nævi, d'une fistule coccygienne, enfin et dans notre cas encore la lésion fut révélée par le bruit intense du souffle cardiaque dans tout le thorax, même dans l'auscultation de la région postérieure.

Ce bruit de souffle intense, râpeux au point de simuler le frottement d'une péricardite aiguë qui aurait expliqué la température élevée de notre malade, contre tous les autres bruits du cœur. Il nous a paru cependant être plutôt un double souffle, égal dans ses deux temps, sans propagation, sans changements dans les positions diverses de l'enfant, persistant enfin jusqu'à la mort avec les mêmes caractères.

Nous ferons remarquer en terminant que la cause de la mort fut dans notre cas une infection septicémique, d'origine sanguine probable, sans atteinte du tube digestif, avec selles normales, tétées suffisantes et sans vomissements malgré la température élevée, fait peu en rapport avec l'origine habituelle de l'infection chez un enfant de trois mois.

Rétrécissement mitral en croissant par fixation de la grande valve dans sa position d'occlusion, par Ch. du Pasquier.

Le cœur que nous avons l'honneur de présenter à la Société provient d'une malade du service de notre maître le professeur Dieulafoy à l'Hôtel-Dieu.

Cette femme, âgée de 48 ans, était entrée à l'hôpital avec tous les symptômes de l'asystolie: cœur irrégulier, tumultueux, œdème des jambes, stase pulmonaire, hydrothorax, dyspnée, accès de suffocation ; foie gros et douloureux ; urines rares, troubles, légèrement albumineuses. Elle avait été atteinte dans sa jeunesse d'un rhumatisme articulaire aigu généralisé et depuis avait toujours souffert de son cœur ; elle était sujette à des palpitations et à des étouffements qui n'avaient fait qu'empirer pendant les dernières années de sa vie.

A l'autopsie nous avons trouvé les lésions habituelles de l'asystolie, sur lesquelles nous croyons inutile d'insister ici, nous ne voulons décrire que les particularités de l'orifice mitral.

Cet orifice est le siège d'un rétrécissement très accusé en forme de croissant à convexité tournée en dehors. Les bords sont formés par les bords libres des deux valves ; ils sont durs, épais, et ont perdu toute leur souplesse.

La grande valve surtout tout à fait parcheminée est rigide, fixée horizontalement, c'est-à-dire dans la position qu'elle occupe pendant la diastole ; elle est fixée horizontalement dans son mode d'occlusion. A partir du moment où elle ne s'est plus trouvée assez souple pour s'abaisser sous l'ondée sanguine, qui de l'oreillette tombe dans le ventricule, le rétrécissement mitral s'est trouvé constitué.

L'orifice n'est pas abaissé, il se trouve situé sur le même plan que l'orifice auriculo-ventriculaire, c'est-à-dire au niveau de l'anneau fibreux. Le ventricule gauche est plutôt rétréci ; l'oreillette du même côté est dilatée, elle contient quelques gros caillots rouges non adhérents.

L'aorte présente dans sa première partie quelques plaques d'adhérence ; les valvules sigmoïdes sont indemnes.

Devant les lésions de la grande valve mitrale, on peut se demander si cet épaississement n'est pas le résultat de la propagation des lésions de l'aorte.

Le fait est fréquent : quand les valvules sigmoïdes et l'aorte sont athéromateuses, le processus de transformation fibreuse et calcaire peut descendre et gagner la grande valve de la mitrale ; ainsi se trouve constituée parfois une insuffisance mitrale. Mais nous ferons remarquer ici qu'il y a entre l'origine de l'aorte et les points d'inser-

La grande valve épaissie est fixée horizontalement.

tion de la grande valve, une zone indemne de toutes lésions, et que, dans notre cas, il n'y a pas propagation de la lésion de l'aorte aux valves mitrales ; ce sont les bords surtout qui sont durs et infiltrés. Il y a dans ce cœur deux processus bien différents : un processus d'athéromasie au niveau de l'aorte, et un autre processus qui est la cicatrice d'une endocardite ancienne datant du rhumatisme dont la malade avait été atteinte dans sa jeunesse.

Telle est l'interprétation que avec le professeur Cornil, qui a bien voulu examiner ce cœur avec nous, nous croyons pouvoir donner des lésions.

A côté donc du rétrécissement mitral pur, qui est un vice de conformation du cœur, et dont le rétrécissement porte sur l'anneau fibreux de l'orifice, et du rétrécissement cicatriciel,

en cul de poule, par soudure des bords libres des valvules, il existe un autre mode de rétrécissement mitral, cicatriciel aussi, par fixation de la grande valve dans sa position d'occlusion.

Note sur le mode de division de l'artère rénale et les rapports de ses branches au niveau du hile, par Pierre Wiart, interne des hôpitaux, aide d'anatomie des hôpitaux.

Le mode de division de l'artère rénale, et beaucoup plus encore, les rapports de ses branches, au niveau du hile, ont été décrits si souvent par les anatomistes ; il existe, à très peu d'exceptions près, une concordance si parfaite dans leurs résultats qu'il semble que l'exactitude en doive être absolue.

L'artère, peut-on dire schématiquement, postérieure à la veine avant sa division, le reste après s'être divisée en branches supérieure, antérieure et postérieure ; et au niveau du hile les organes sont étagés d'avant en arrière de la façon suivante : veine, artère et bassinet.

C'est, en effet, ce qu'on peut lire dans la plupart de nos classiques. Voyons plutôt :

« Les artères rénales, dit Cloquet (1), sont recouvertes par la veine rénale et le péritoine. Les branches de l'artère rénale pénètrent dans le hile entre le bassinet et la veine rénale. »

Et Boyer (2) : « Lorsque les artères rénales sont arrivées près des reins elles se divisent en deux, trois ou quatre branches qui s'enfoncent dans la sinuosité de ces organes devant le bassinet et derrière la veine rénale » ; pourtant, ajoute-t-il, « quelquefois une de ces branches est placée devant cette veine ».

Plus récemment Bourgery (3) écrivait : « Près de la scissure du rein, l'artère rénale se partage en un nombre de branches qui varie entre deux et quatre, et pénètre dans la scissure entre le bassinet qui est placé en arrière, et les rameaux de la veine rénale qui est en avant. »

Cruveilhier et Sappey donnent une description exactement pareille :

« Parvenue près de la scissure (4), l'artère rénale se di-

(1) Cloquet, *Manuel d'anatomie*, 1825, p. 422.
(2) Boyer, *Traité d'anatomie*, 1807, p. 127, t. III.
(3) Bourgery, *Atlas d'anatomie*, art. Rein, p. 307.
(4) Cruveilhier, t. II, p. 323.

vise ordinairement en trois ou quatre branches qui se placent entre les branches veineuses, situées en avant, et le bassinet, situé en arrière.

« L'artère rénale ou émulgente (1) se trouve située à son entrée dans le rein entre la veine rénale, qui occupe un plan antérieur, et le bassinet qui est en arrière. Elle se partage alors le plus ordinairement en quatre branches : deux antérieures, la troisième supérieure, la quatrième postérieure. Des deux branches antérieures, la plus élevée se distribue à la partie moyenne de la face viscérale de l'organe et l'autre à son extrémité inférieure. La branche supérieure, unique en général, quelquefois double et même triple, se ramifie dans l'extrémité correspondante. La branche postérieure, située d'abord immédiatement au-dessus du bassinet puis en arrière de celui-ci, longe dans toute son étendue le bord vertical postérieur du hile, auquel elle devient parallèle. Elle est destinée aux deux tiers inférieurs de sa face pariétale. »

Citons, parmi les auteurs étrangers, Quain : « Les artères sont entre la veine et l'uretère au niveau du hile (2) » et plus loin « en approchant du bord concave du rein chaque artère se divise en quatre ou cinq branches, le plus grand nombre se trouve entre la veine en avant et l'uretère en arrière ».

Cependant quelques auteurs semblent ne point admettre l'exactitude ou la constance absolues de cette disposition ; l'idée première de nos recherches nous fut donnée par la lecture d'une phrase de Grieg-Smith (3) et la vue d'une des figures de son livre. Des deux côtés, dit-il, les veines rénales plongent derrière les artères en approchant du hile et le pénètrent entre celles-ci et le bassinet. « Ce n'est pas ainsi que les traités d'anatomie présentent les rapports réciproques; mais comme sur quatre sujets, que j'ai soigneusement examinés à ce point de vue, et sur un nombre plus considérable dont j'ai fait une autopsie sommaire, j'ai toujours trouvé qu'il en était ainsi, c'est-à-dire, toujours les artères en avant et les veines en arrière, il faut bien que les connexions telles qu'elles sont figurées ici soient communes. »

Puis nos recherches bibliographiques nous ont montré que

(1) Sappey, t. IV, p. 502.
(2) Quain, t. I, p. 935 et t. II, p. 414.
(3) Grieg-Smith, *Technique des opérations abdominales*, 1894. Trad. Vallin.

des dispositions analogues avaient été vues et décrites par Huschke et Testut :

« En se rendant au hile, dit Huschke (1), les artères sont placées derrière les veines correspondantes ; arrivées là, elles se partagent en deux branches antérieures et deux postérieures qui entourent la veine rénale. Des deux antérieures, la plus petite appartient à l'extrémité supérieure seulement de la glande, la plus grosse envoie un rameau à la partie moyenne et un autre plus volumineux à la partie inférieure. La branche postérieure se divise également en deux rameaux, l'un pour l'extrémité supérieure, l'autre bifurqué pour le milieu et l'extrémité inférieure. »

Testut (2) croit la disposition classique la plus fréquente ; mais, ajoute-t-il, « dans bien des cas, on voit les branches veineuses s'entrecroiser avec les branches artérielles correspondantes et venir se placer en arrière d'elles ».

Du reste, quelque bizarre que la chose puisse paraître, l'étude des planches ou des figures montre souvent le contraire de ce qu'on lit dans le texte.

Qu'on compare la figure 2 de la planche 273 de l'atlas de Cloquet avec ce que nous avons copié dans son livre ; qu'on regarde la disposition des vaisseaux sur le rein gauche dans la planche 52 du tome 5 de Bourgery et Jacob ; ou bien la figure 863 du quatrième volume de Sappey, on y verra des dispositions absolument inverses de celles décrites par ces auteurs, c'est-à-dire, des artères antérieures et des veines postérieures.

Aussi pour nous rendre compte de la fréquence de ces dispositions inverses, qui évidemment existent toutes les deux puisqu'elles ont été toutes les deux décrites, avons-nous entrepris cet hiver, à l'amphithéâtre de Clamart, quelques recherches sur ce sujet. Elles ont porté sur 12 paires de reins, recueillies dans des conditions très variables de sexe et d'âge ; nous en donnerons d'abord le détail avec des figures représentant la disposition des vaisseaux sur la plupart des reins ; puis nous résumerons les quelques enseignements que nous en avons pu tirer (3).

(1) Huschke, *Traité de splanchnologie*, p. 297. Trad. Jourdan, 1845.
(2) Testut, t. III, p. 837.
(3) Nous tenons à remercier sincèrement les élèves de notre pavillon qui ont bien voulu nous aider, et particulièrement M. Bender, externe des hôpitaux, dont le talent de dessinateur nous a été utile.

Sujet n° 1. Homme 73 ans.

Rein droit.

Le tronc de l'artère rénale est accolé au bord supérieur de la veine et se dirige vers la partie supérieure du hile ; avant de l'atteindre il se divise en :

Une branche *supérieure*,

Une branche *inférieure* qui gagne la partie inférieure du hile en croisant la face *antérieure* de la veine rénale ;

Une branche *postérieure* qui descend obliquement en bas et en dehors derrière le bassin et vers la partie moyenne de la lèvre postérieure du hile ; après l'avoir atteinte, elle s'accole à sa face profonde et la suit verticalement jusqu'en bas en diminuant de calibre au fur et à mesure qu'elle descend ; cette branche forme ainsi une sorte d'arc artériel à concavité tournée en dedans et en bas, arc artériel rétro-pyélique ;

Rein droit. Rein gauche.

Fig. 1. — Sujet n° 1.

Une petite branche veineuse partie du bord supérieur du tronc rénal pour gagner la portion la plus élevée du hile forme avec ce tronc une boutonnière très allongée par où passe l'artère rénale.

Rein gauche.

L'artère rénale gagne le bord supérieur de la veine et à 2 centimètres du hile se divise en :

3 ou 4 branches *supérieures* ;

Une branche *antérieure*, qui passe *en avant* des divisions veineuses pour gagner la partie inférieure du hile ;

Une branche *postérieure* qui, dès son origine, gagne la partie toute supérieure du hile et descend cachée sous la lèvre postérieure.

Sur aucun des deux reins on ne trouve de branches artérielles entre les divisions veineuses et le bassinet.

Sujet n° 2.

Rein droit.

Le tronc de l'artère croise le bord supérieur de la veine et à 15 millimètres du hile se divise en :

Une branche *supérieure* horizontale ;

2 branches *antérieures* croisant nettement la face *antérieure* de la veine non encore divisée ;

Une grosse branche *postérieure*, née à 5 centimètres du hile, gagne sa partie moyenne ; il en part un petit rameau supérieur et un postérieur qui va se cacher sous la lèvre postérieure.



Rein droit. Rein gauche.

Fig. 2. — Sujet n° 2.

Rein gauche.

L'artère se divise en :

Une branche *supérieure* oblique en haut, longeant le bord supérieur de la veine ;

Une branche *antérieure* restant toujours *postérieure* aux divisions veineuses ;

Une branche *postérieure* cachée sur tout son trajet par la lèvre postérieure.

Sujet n° 3.

Rein droit.

L'artère postérieure à la veine donne :

Une branche *supérieure* ;

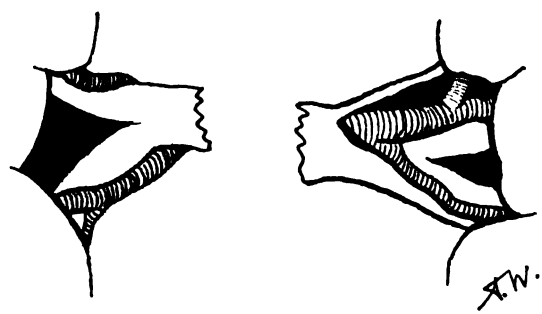

Rein droit. Rein gauche.

Fig. 3. — Sujet n° 3.

Une branche *antérieure*, qui d'abord en arrière de la veine croise le bord inférieur et la face antérieure de la branche de division inférieure de la veine et gagne la lèvre antérieure du hile ;

Une branche *postérieure*, qui descend sur la face postérieure du bassinet obliquement en bas et en dehors et n'atteint le hile qu'à sa partie inférieure ; à sa partie supérieure elle en est séparée par une largeur de 3 à 4 millimètres.

Rein gauche.

L'artère rénale gagne un plan antérieur à celui de la veine en passant dans une sorte de boutonnière veineuse puis elle donne :

Une grosse branche *supérieure*, bientôt bifurquée, *antérieure* à la grosse branche veineuse supérieure ;

Une longue branche *antérieure*, croisant obliquement en bas et en dehors la face antérieure de la veine et de sa division inférieure :

Un rameau *postérieur* descendant sur la face postérieure dun bassinet ramifié à 3 millimètres de la lèvre du hile.

Pas de branches artérielles entre la veine et le bassinet.

Sujet n° 4. Femme 54 ans.

Rein droit.

Deux artères rénales nées au même niveau :

1° L'une croise le bord supérieur de la veine près de sa naissance, passe en écharpe sur sa face *antérieure* et donne des *rameaux antérieurs* à la partie inférieure du hile ;

Rein droit. Rein gauche.

Fig. 4. — Sujet n° 4.

2° L'autre longe le bord supérieur de la veine et se divise en :

Branche *supérieure* ;

Branche *postérieure* cachée tout entière sous la lèvre postérieure.

Aucune branche artérielle entre la veine et le bassinet.

Rein gauche,

L'artère unique se divise en :

Une branche *supérieure* bientôt bifurque, allant au hile au-dessus du bord supérieur de la veine ;

Une branche *antérieure*, née à 3 centimètres du hile et passant pour gagner la partie inférieure de celui-ci, *en avant* des divisions veineuses;

Un rameau *postérieur* caché sous tout son trajet.

Aucune branche artérielle entre les veines et le bassinet.

Sujet n° 5.

Rein droit.

L'artère est postérieure à la veine. Elle se divise à 25 millimètres du hile en un bouquet :

Une branche *supérieure* rapidement divisée et dont les rameaux contournent le bord supérieur de la branche veineuse supérieure pour gagner sa face antérieure;



Rein droit. Rein gauche.

Fig. 5. — Sujet n° 5.

Une branche *antérieure* d'abord postérieure au tronc veineux, elle glisse entre deux de ses divisions et donne des rameaux moyens et inférieurs qui, à leur entrée dans le hile, sont sur un plan antérieur aux veines ;

Une branche *postérieure*. Nulle part découverte.

Aucune branche artérielle entre le bassinet et les veines.

Rein gauche.

2 artères rénales, naissant à 2 centimètres l'une de l'autre.

1° Une supérieure, oblique en bas et en avant, passe en écharpe en avant de la veine et va s'épanouir en branches *antérieures* qui restent *en avant* des divisions veineuses ;

2° Une inférieure, horizontale, postérieure à la veine et qui donne :

Des branches *supérieures*;

Une branche *postérieure* partout cachée.

Sujet n° 6.

2 artères rénales naissant à 1 centimètre l'une de l'autre.

1° Une supérieure, d'où naissent à 4 centimètres du hile :

Une branche *supérieure*, aberrante, allant au bord interne du rein ;

2 ou 3 branches *antérieures* naissant par un tronc commun et passant en *avant* des divisions veineuses ;

Une branche *postérieure* partout cachée.

2° Une inférieure contourne le bord inférieur de la veine et se termine par :

Des rameaux *antérieurs* allant à la partie inférieure du hile *en avant* des divisions veineuses.

Rein gauche.

L'artère envoie à 3 centimètres du hile :

Un rameau *supérieur* attenant allant au bord interne du rein.

Puis se divise en deux :

Une branche *postérieure* donnant des rameaux supérieurs et un postérieur bien caché sous le hile;

Une branche *antérieure* très ramifiée.

Toutes les branches sont nettement *postérieures* à la veine et à ses divisions.

Sujet n° 7.

Rein droit.

2 artères rénales naissant à 15 millimètres l'une de l'autre.

1° L'inférieure passe *en avant de la veine cave* et gagne la partie tout inférieure et antérieure du hile, en restant *en avant* des divisions veineuses.



Rein droit. Rein gauche.

Fig. 6. — Sujet n° 7.

2° La supérieure donne :

Une branche *supérieure* ;

Une *postérieure* bien cachée sous le hile ;

Une *antérieure* située en arrière des divisions veineuses.

Rein gauche.

2 artères rénales naissant de l'aorte au même point.

1° La supérieure longe le bord supérieur de la veine et à 2 centimètres du hile se divise en :

Branche *supérieure* :

Branche *antérieure* gagnant la partie moyenne du hile en passant *en avant* des grosses divisions veineuses.

Branche *postérieure*, arcade bien cachée.

2° L'inférieure croise le bord supérieur de la veine et descend en écharpe sur sa face *antérieure* pour gagner la partie inférieure du hile.

Sujet n° 8.

Rein droit.

L'artère croise le bord supérieur de la veine puis se divise en deux branches :

Branche *antérieure* plus grosse donnant bientôt elle-même des rameaux *supérieurs* et descendant obliquement en avant et en bas sur la face antérieure des deux branches veineuses secondaires.

Branche *postérieure* cachée sous le bord postérieur du hile.

Rein gauche.

L'artère à 3 millimètres du hile se divise en deux branches.

La veine fait de même à 5 millimètres plus en dehors.

La branche *antérieure* passe entre les deux rameaux veineux et se dirige obliquement en bas et en dehors, en divisant le rameau veineux inférieur ; elle a envoyé chemin faisant un rameau *supérieur* qui monte aussi en avant du rameau veineux supérieur.

L'autre branche *postérieure* forme un arc artériel bien caché sous le bord postérieur du hile.

Rein droit.

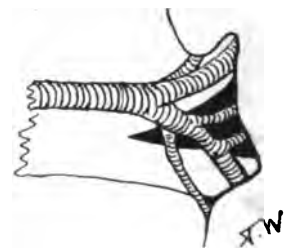

Rein gauche.

Fig. 7. — Sujet n° 9.

Sujet n° 9. — Homme 40 ans.

Rein droit.

L'artère rénale unique croise le bord supérieur de la veine ; à 35 millimètres du hile elle se divise en :

Branche *postérieure* bien cachée sous le hile ;

Branche *supérieure* horizontale longeant le bord supérieur de la veine ;

Branche *antérieure* qui passe en avant des trois rameaux veineux de division et gagne la partie tout inférieure du hile en émettant vers sa partie moyenne une collatérale horizontale.

Rein gauche.

L'artère rénale unique longeant le bord supérieur de la veine envoie à 30 millimètres du hile une branche postérieure, bien cachée sous sa lèvre postérieure, puis 15 millimètres plus loin se divise en :

Branche *supérieure* oblique en haut, parallèle et antéro-supérieure au rameau supérieur veineux ;

Branche *antérieure* qui passe en avant des deux gros rameaux de division veineuse et gagne la partie inférieure du hile en émettant deux collatérales externes horizontales et une interne gagnant le bord interne du rein.

Sujet n° 10. Femme 50 ans.

Rein droit.

2 artères rénales naissant à 1 centimètre de distance :

1° L'inférieure passe en arrière de la veine cave, suit le bord inférieur de la veine et va au bord interne du rein.

2° La supérieure croise le bord supérieur de la veine et à 3 centimètres du hile se divise en trois branches :

Une branche *supérieure* aberrante allant au bord interne du rein;

Une branche *antérieure* bientôt bifurquée en un rameau horizontal et un oblique en bas, tous les deux sur un plan antérieur aux veines ;

Une branche *postérieure* envoyant d'abord un rameau horizontal supérieur et allant se cacher sous le hile.

Rein gauche.

Une artère rénale unique qui, à 3 centimètres du hile, se divise en deux grosses branches :

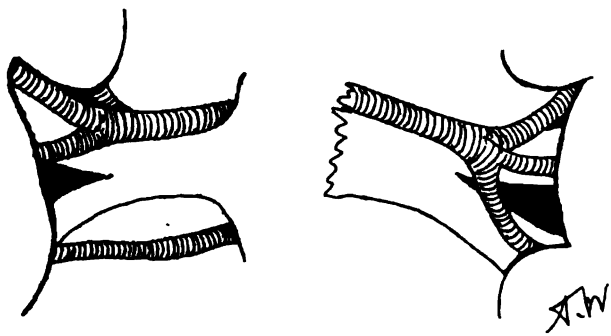

Rein droit. Rein gauche.

Fig. 8. — Sujet n° 10.

Une *antérieure* qui croise la face antérieure de la veine puis de ses divisions et donne un rameau horizontal et un oblique;

Une *postérieure* qui détache un gros rameau *supérieur*.

Sujet n° 11.

Rein droit.

2 artères rénales.

1° L'inférieure passe *en avant de la veine cave* et va horizontalement se jeter dans le rein, au niveau de son bord interne, à 3 centimètres au-dessous du hile.

2° La supérieure, à 4 centimètres du hile derrière la veine cave, se divise en deux branches :

Branche *antérieure* qui croise le bord supérieur puis la face *antérieure* de la veine rénale et de ses divisions et va à la partie moyenne du hile ;

Branche *postérieure* qui donne un rameau *postérieur* et un rameau *supérieur* horizontal.

Rein gauche.

Une artère rénale se divise en :

Branche *antérieure* qui envoie un rameau *supérieur* et des rameaux *antérieurs* qui croisent la face *antérieure* de la veine ;

Branche *postérieure* qui donne un rameau *supérieur* et un *postérieur*.

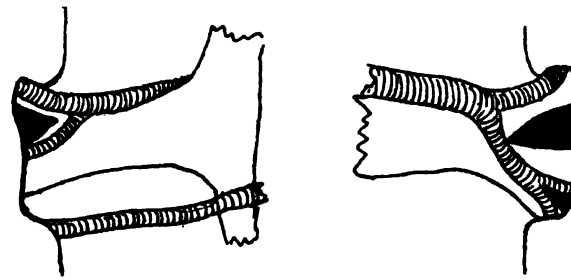

Rein droit. Rein gauche.

Fig. 9. — Sujet n° 11.

Sujet n° 12.

Rein droit.

L'artère se divise en :

Branche *antérieure* qui émet un rameau *supérieur* et trois rameaux antérieurs *postérieurs à la veine* ;

Branche *postérieure*, arc artériel rétro-pyélique.

Rein gauche.

L'artère unique donne deux branches :

Branche *antérieure* qui émet un rameau *supérieur* et plusieurs rameaux antérieurs passant *en avant de la veine* ;

Branche *postérieure* d'où part un rameau *supérieur*.

De ces observations nous pouvons tirer les conclusions suivantes :

1° *Mode de division.*

Les deux modes de division décrits par Sappey et par Huschke existent, mais dans des proportions différentes :

Sur 16 reins parmi les 24, c'est-à-dire dans les 2/3 des cas, l'artère se divise en : branche antérieure souvent unique, aussi souvent double, très rarement triple ou quadruple. Cette branche antérieure est parfois suppléée, ou partiellement (3 cas), ou complètement (2 cas), par une artère rénale accessoire.

Branche *supérieure* le plus souvent unique.

Branche *postérieure* sur laquelle nous reviendrons tout à l'heure.

C'est à peu près textuellement la description de Sappey, qui admet pourtant l'existence constante de deux branches antérieures.

D'autre part, dans 8 cas sur 24, l'artère se sépare en branche *antérieure* et branche *postérieure*. Le ou les rameaux supérieurs sont fournis, à peu près indifféremment, par la branche antérieure (3 cas) ou par la postérieure (3 cas); parfois par les deux (2 cas).

Huschke avait conclu à une disposition analogue, mais, pour lui, les rameaux supérieurs sont constamment fournis par les deux branches; c'est ce que nous avons trouvé le moins souvent.

2° *Trajet et rapport des branches de division.*

Dans la très grande majorité des cas, l'*artère rénale* gagne le bord supérieur de la veine et le croise au moment de se diviser ou même avant.

Parfois son tronc ou ses branches antérieure et supérieure passent dans une sorte de boutonnière, formée, en bas, par la veine elle-même, en haut, par une veinule allant au bord interne du rein.

Enfin très rarement elle reste complètement postérieure, suivant la description classique.

La branche supérieure, généralement unique, va à la partie supérieure du hile, en côtoyant le bord supérieur ou la face antérieure de la division veineuse supérieure.

La ou les branches antérieures, qu'elles viennent de l'artère rénale proprement dite ou d'une rénale accessoire, se dirigent obliquement en bas, en avant et en dehors pour gagner le bord antérieur sur toute son étendue. Mais, dans ce trajet, elles passent le plus communément (20 sur 24, 5/6 ou 83 0/0 des cas) *en avant du tronc veineux ou de ses divisions* ; il n'existe entre les veines et le bassinet accolés aucun rameau artériel.

Sur 17 0/0 seulement des reins examinés, nous avons trouvé la disposition classique, encore le plus souvent les branches antérieures gagnent-elles, tout près du hile, un plan plus superficiel que les divisions veineuses en passant au travers de celles-ci.

C'est par là surtout que nos résultats s'éloignent des notions classiques et se rapprochent absolument de l'opinion émise par Grieg Smith.

La branche postérieure enfin est, le plus généralement,

ainsi disposée. Après avoir croisé le bord supérieur du bassinet, elle se jette immédiatement sur la lèvre postérieure du hile et la suit, bien cachée par elle, en lui restant parallèle et conservant, par conséquent, une direction à peu près verticale. Il existe donc là, sur la face postérieure du bassinet, à l'abri des manœuvres d'exploration et des incisions, une sorte d'arc artériel à concavité inféro-interne : arc artériel *rétro-pyélique*.

Parfois pourtant l'artère ne gagne le hile que vers la partie moyenne, voire même plus bas : et si toute la partie supérieure de l'arc qu'elle forme repose bien toujours sur la face postérieure du bassinet, elle se trouve à 3 ou 4 millimètres au moins de la lèvre postérieure ; elle pourrait donc être blessée dans l'incision du bassinet (3 cas sur 24).

Enfin remarquons la fréquence relativement très grande des artères rénales doubles (7 cas sur 24 reins), à peu près 30 0/0 (exactement 29, 1).

Si, maintenant, nous voulons résumer, en une formule, les résultats énoncés tout à l'heure, nous pourrons dire :

Dans la grande majorité des cas, l'artère rénale gagnant le bord supérieur de la veine se divise en branches antérieure, supérieure, et postérieure ; ses rameaux ont un trajet tel qu'ils occupent le plan le plus superficiel en avant, en haut, et en arrière ; leur ensemble forme une sorte de gouttière grillagée à concavité inférieure embrassant le bassinet et les veines accolées à sa face antérieure.

La disposition classique est la plus rare.

Sarcome du radius récidivé ; ablation de la moitié supérieure du radius, par Pierre Wiart, interne des hôpitaux, aide d'anatomie des hôpitaux.

La pièce que j'ai l'honneur de présenter provient d'un malade opéré deux fois par mon maître, M. Walther, dans le service de M. le professeur Tillaux qu'il remplace.

Il s'agit d'un jeune homme de 18 ans, chemisier.

Ses antécédents héréditaires sont peu intéressants : son père a une maladie d'estomac ; sa mère et son frère jouissent d'une excellente santé. Lui-même paraît bien portant en ce moment ; à 4 ans, il eut une fièvre typhoïde légère jusqu'à 10 ans, des glandes dans le cou auxquelles il « ne faisait aucune attention » ; en 1896 une blennorrhagie et des crêtes de coq, aujourd'hui disparues, mais qui motivèrent son entrée à la Charité, salle Trélat, n° 10.

C'est en l'examinant à ce moment qu'on reconnut une petite tumeur à l'avant-bras dont lui-même n'avait pas parlé.

Trois mois auparavant, il avait ressenti une douleur brusque et violente au niveau du tiers supérieur de l'avant-bras ; la douleur ne dura qu'un jour ; mais le malade s'aperçut alors de l'existence d'une tumeur dont le volume n'a pas changé. En voici, du reste, les caractères d'après une observation prise à ce moment.

Il existe au niveau du tiers supérieur de l'avant-bras, empiétant légèrement sur le tiers moyen, une tuméfaction faisant saillie sur le bord externe. Les téguments qui la recouvrent sont sains.

La palpation ne permet pas une délimitation exacte de la tumeur ; en arrière, elle semble s'étendre jusqu'à la face postérieure du radius ; en avant, elle paraît avoir un petit lobe supplémentaire.

La contraction du long supinateur bride nettement la tumeur dont on ne perçoit alors que le prolongement antérieur.

Enfin, le radius est douloureux sur une étendue de 2 centimètres environ, à partir d'un travers de doigt au-dessous de sa tête.

Les mouvements de pronation et de supination sont conservés.

Opération le 12 *août* 1896. — Après application de la bande d'Esmarch, M. Walther fit une incision sur le bord du long supinateur qu'il disséqua et réclina en dehors. On trouva alors, sous le court supinateur incisé, un sarcome développé aux dépens du périoste de la face antérieure du radius sur une hauteur d'environ 4 centimètres. On réséqua tout le court supinateur et l'on fit le raclage de l'os. Sutures au catgut sur l'aponévrose, et au crin de Florence sur la peau, drainage.

Réunion complète sans aucun accident.

Le malade sortait guéri le 4 septembre et se remettait à travailler.

Les mouvements de flexion étaient un peu douloureux, ceux de pronation et de supination presque complètement abolis ; cependant le malade s'était habitué rapidement à cette légère impotence fonctionnelle, et travaillait fort bien quand même.

Mais au mois de janvier 1897, les douleurs reviennent ; il hésite à entrer à l'hôpital, attend même jusqu'au mois d'avril avant de consulter personne, puis revient en juin et entre définitivement le 27 juillet à la Charité.

L'état du membre est le suivant :

On voit à la partie antérieure de l'avant-bras la cicatrice de l'opération précédente, elle en occupe le tiers supérieur, un peu en dehors de la ligne médiane. A son niveau, il existe une augmentation de volume régulière et la tuméfaction se continue graduellement avec les parties voisines.

Au palper, on trouve à la partie postérieure de l'avant-bras le cubitus absolument normal ; sur le côté externe, on sent une tumeur légèrement rénitente ; à la partie antérieure la tête du radius paraît saine et ses mouvements limités, mais possibles. Mais, en descendant le long de l'os, on arrive, au niveau de la tubérosité bicipitale, sur une tumeur dure, immobile, fixée à l'os qui lui a donné naissance. En soulevant le long supinateur, on la sent bien se terminer à la jonction du 1/3 supérieur et des 2/3 inférieurs du radius par un rebord saillant, débordant très peu l'os en dehors, beaucoup plus en dedans, où elle paraît presque tangente au cubitus.

Les mouvements de flexion et d'extension sont normaux, ceux de pronation et de supination très limités.

Pas d'atrophie musculaire.

Les ganglions épitrochléens et axillaires sont indemnes.

L'état général est bon.

Comme on se trouve bien évidemment en présence d'une récidive du sarcome opéré l'an dernier, une nouvelle intervention est décidée et pratiquée le 18 juillet 1897.

Opération. — Incision sur la cicatrice de l'ancienne opération. Le bord externe du long supinateur est libéré et tout le muscle rejeté en dehors. La branche antérieure du radial avec les filets qu'elle envoie aux radiaux et l'artère radiale sont réclinées en dedans. On décolle le rond pronateur, dont on désinsère sur une faible étendue le tendon inférieur, puis les fléchisseurs, en rasant le radius et respectant le nerf médian. Ceci fait, la partie antérieure de la tumeur étant bien mise à nu, on sectionne l'os, au ciseau et au maillet, à sa partie moyenne, 3 ou 4 centimètres au-dessous de la limite inférieure du sarcome. L'extrémité inférieure du fragment supérieur est saisie avec un davier si bien qu'en le relevant et lui faisant subir des mouvements de pronation, on arrive à disséquer sa face postérieure, en respectant la branche postérieure du radial, et à l'enlever complètement avec la tête saine. Le tendon du biceps a été coupé à 1 centimètre et demi au-dessous de son insertion.

Les désordres vasculaires et nerveux étaient nuls, puisque toutes les branches du radial d'une part, les artères radiale et interosseuse d'autre part, avaient été soigneusement respectées. Restaient le fragment inférieur du radius qui fut laissé libre, et le tendon du biceps. M. Walther eut l'idée de le suturer au rond pronateur. La réunion fut faite solidement au catgut.

La plaie fut ensuite refermée ; une suture au catgut faite sur l'aponévrose. Suture de la peau au crin, drainage.

La tumeur ainsi enlevée a une forme assez régulièrement ovoïde à grosse extrémité supérieure, elle a une longueur de 8 centimètres environ avec un diamètre moyen de 4 à 5 centimètres ; elle est légèrement bosselée avec des fibres musculaires du court supinateur adhérant fortement à son enveloppe.

Une coupe longitudinale faite sur toute la hauteur de la pièce montre les détails suivants : le radius occupe l'axe de la tumeur, qui est cependant plus développée du côté externe, le double environ. L'os est sain jusqu'à l'union de son tiers supérieur avec ses deux tiers inférieurs, point où commence la tumeur.

Sa tête est saine aussi sur une hauteur d'environ 1 centimètre.

Toute la portion intermédiaire est infiltrée de néoplasmes, cependant le tissu compact périphérique existe encore en couche mince sur presque toute la périphérie ; l'os se délimite facilement de la tumeur, et a conservé une solidité assez grande.

L'examen histologique, fait par M. Pilliet, sera publié ultérieurement.

Fibrome utérin à pédicule tordu, par MM. PILLIET et DELAUNAY.

L'observation dont nous allons nous occuper soulève une question de date toute récente. Comme celle de la torsion du pédicule des kystes de l'ovaire, à laquelle elle ressemble d'une façon étroite, elle est née à la suite du progrès des opérations abdominales sur l'utérus. Il est clair qu'il y a trente ans l'existence d'un fibrome utérin à pédicule tordu ne pouvait être signalée qu'à titre de curiosité d'anatomie pathologique. Maintenant il n'en est plus de même, l'opérateur doit être au courant de ces faits, le clinicien doit essayer de les reconnaître avant toute opération ; et il est permis de penser que ce diagnostic deviendra sinon toujours facile, du moins assez simplifié au fur et à mesure que les observations se multiplient.

L'historique de cette question est simple. Dans une première période les cas sont rapportés un peu au hasard des trouvailles et ne sont pas reliés entre eux. C'est dans cette catégorie qu'il faut ranger les observations de Schrœder, J. Cuppie, Friedel Pick, R. Holst, dont on trouvera les analyses dans la thèse récente de M. J. Macé (1) et surtout dans celle de M. Planque (2).

Dans une deuxième période toute récente, les documents sont étudiés au point de vue de leur comparaison avec ceux que fournit l'histoire des kystes ovariens à pédicule tordu, telle qu'elle ressort des travaux récents et en particulier de la thèse de Mouls (3), et l'étude anatomique de la tumeur est plus spécialement poussée, c'est dans les *Bulletins de la Société anatomique* que l'on trouve la plupart des observations.

L'*anatomie pathologique* de ces tumeurs doit d'abord éliminer la torsion sur son axe de l'utérus fibromateux, pour ne garder que les fibromes à pédicule plus ou moins grêle implanté sur l'utérus.

Le premier groupe forme en effet une variété dont l'his-

(1) J. MACÉ, *Contribution à l'étude de la torsion du pédicule des fibromes sous-séreux de l'utérus*, thèse Paris, 1896-1897, n° 284.

(2) E. PLANQUE, *Contribution à l'étude de la torsion des fibromes utérins*, thèse Paris, G. Steinheil, 1897.

(3) MOULS, *Torsion du pédicule des kystes de l'ovaire*, thèse Paris, 1890.

toire n'est pas encore faite, qui, à cause de la coudure de la cavité utérine, présente des symptômes spéciaux ; et il serait contraire à la méthode analytique de réunir, du moins jusqu'à présent, les deux ordres de faits. Ce sont naturellement les fibromes supérieurs, ceux du tissu utérin qui ont tendance à s'élever dans l'abdomen et à attirer en haut l'utérus, qui se pédiculisent le plus et sont le plus exposés à la torsion. Celle-ci se fait sous des influences variables : ce peut être la grossesse (Caffice) ou un kyste de l'ovaire concomitant (Delaunay) qui déplace le fibrome. D'autres fois on ne trouve rien de précis. Elle paraît se faire, d'après la loi que Lawson-Tait a posée pour les kystes de l'ovaire, dans le sens des aiguilles d'une montre. Le degré est variable ; on rencontre dans les observations de trois quarts de tour de spire à deux tours et demi, avec tous les intermédiaires ; enfin elle se fait soit brusquement soit lentement et il résulte naturellement deux formes cliniques différentes que nous allons étudier en clinique.

Le pédicule étant tordu, il en résulte des modifications immédiates dans le fibrome. Les veines du hile sont comprimées, se thrombosent et leurs caillots deviennent vasculaires et adhérents.

Le phénomène est alors tout à fait comparable à celui que l'on observe, d'après les recherches récentes du professeur Cornil, dans la ligature aseptique des veines ; les cellules endothéliales de la paroi prolifèrent et pénètrent le caillot qu'elles découpent en fragments circonscrits par un réseau plasmatique, composé d'éléments jeunes et munis de prolongements considérables. Les artères plus ou moins consumées, présentent un épaississement suffisamment considérable de leurs parois. Les nerfs n'ont pu être isolés sur les coupes. Ce sont des fibres de Remak qui accompagnent les artérioles, on a du mal à les découvrir et on en aurait bien davantage à décrire, sans inventer leurs lésions.

La masse de la tumeur subit une *apoplexie totale*, qui se retrouve toujours, qui se manifeste à l'œil nu par une coloration rougeâtre ou jambonnée tout à fait spéciale, et, dans cette apoplexie, se détachent des points d'extravasation sanguine plus foncés qui constituent de véritables infarctus, diffus, à contours mal définis, mais bien reconnaissables à leur teinte lie de vin. Ils sont surtout abondants à la périphérie de la tumeur.

Pourtant la couche de tissu qui est immédiatement sous le péritoine, et qui forme une mince bande coiffant les infarctus et les sinus thrombosés surtout abondants dans cette région, conserve longtemps ses fibres musculaires saines et évidentes, ce qui montre que ces tumeurs peuvent se nourrir par imbibition, grâce aux rapports de leur périphérie, et explique en même temps pourquoi elles peuvent contracter très vite des adhérences avec le péritoine viscéral ou pariétal.

Au point de vue histologique, la lésion est toujours la même, elle varie seulement d'intensité de la périphérie au centre de la tumeur. Sous le péritoine et sauf la réserve que nous venons de faire, on rencontre les gros semis sanguins des fibromes, entourés de sang épanché. Ce sang se détruit au contact des fibres musculaires lisses, capables, comme on le sait, bien qu'à un degré beaucoup moindre, de fixer l'hémoglobine dans leur cytoplasma, tout comme les fibres striées, et les fibres elles-mêmes sont dispersées, dissociées, atteintes par la transformation pigmentaire.

Le pigment d'origine hématique parsème en effet ces tissus plus ou moins altérés. Tantôt il les saupoudre d'une fine poussière, tantôt il forme des amas... répondant à des cellules fixes du tissu conjonctif, dont les prolongements rameux, chargés de pigment, donnent un aspect tout à fait particulier à ces formations pigmentaires.

Le centre du fibrome est toujours beaucoup moins vivant que la périphérie. C'est là que se creusent les gerdes, par dégénérescence muqueuse ou colloïde des éléments privés de vaisseaux. Aussi faut-il s'attendre dans la variété de tumeur qui nous occupe à le voir beaucoup moins chargé de sang; mais les dégénérescences acquises y subsistent naturellement, et se trouvent plutôt accrues par la congestion sanguine.

Le fibrome à pédicule tordu est donc apoplectique, et cette apoplexie plus marquée à sa périphérie a pour résultats d'abord une transformation pigmentaire rapide de sang épanché, ensuite une dégénérescence également rapide, qui prend les caractères pigmentaires pour une grande partie des fibres musculaires lisses, le tiers des éléments préexistants dans la tumeur.

OBSERVATION. (Malade de 40 ans, opérée par M. le docteur PÉAN).

Antécédents héréditaires, nuls.

Antécédents collatéraux, nuls.

Antécédents personnels, rougeole vers 6 ans, jamais d'autres maladies.

Réglée à 14 ans, toujours régulièrement et sans douleurs jusqu'au début de l'affection, il y a 18 mois ; jamais de pertes blanches.

Mariée à 18 ans, une seule grossesse, jamais de fausse couche, accouchée à 19 ans d'un enfant qui vit encore aujourd'hui, suites de couches normales.

Histoire de la maladie. — Depuis onze mois, troubles dans la menstruation ; les règles avancent d'abord de 5 jours, puis de 8, enfin depuis huit mois, elles se reproduisent tous les quinze jours, s'accompagnant seulement d'une sensation de pesanteur abdominale.

La malade, ignorant l'existence de la tumeur, continue ses travaux des champs jusqu'aux dernières règles survenues il y a vingt jours, et accompagnées d'assez violentes douleurs.

Un médecin consulté alors constate la présence d'une volumineuse tumeur abdominale et conseille l'intervention.

Examen de la malade. — Etat général assez bon, léger amaigrissement depuis un mois seulement. Rien au cœur ni aux poumons ; rien dans les urines.

Au palper. — Ventre volumineux, saillant, tumeur arrondie remontant jusqu'au niveau de l'ombilic. Quoique assez mobile, cette tumeur semble présenter des adhérences.

Au toucher. — Culs-de-sac complètement effacés par la tumeur : col fortement dévié à gauche. Combiné au palper, le toucher semble indiquer que la tumeur est légèrement mobile avec la masse constituée par l'utérus.

Opération. — La malade étant placée dans le décubitus latéral gauche, le premier temps consiste en la dissection du col et le pincement des ligaments larges à leur base (sans section).

La malade est alors placée dans le décubitus dorsal et une incision médiane de 15 centimètres est pratiquée.

L'ouverture de l'abdomen met à découvert une volumineuse tumeur violacée, tendue et offrant presque l'apparence d'un kyste hématique. La ponction, faite avec la pointe d'un bistouri, met en évidence la matière solide de la tumeur.

Transfixée à l'aide d'une forte broche courbe, la tumeur est attirée hors de la cavité abdominale, il est dès lors nécessaire de la libérer de quelques adhérences épiploïques surtout à gauche et en haut.

Une fois hors de l'abdomen, on constate que la tumeur est un fibrome à pédicule tordu, inséré sur le fond de l'utérus.

Le pédicule est coupé entre deux pinces et lié à l'aide d'un fil de soie simple.

La suture du péritoine est faite au catgut et le pédicule fixé en dehors du péritoine à la partie inférieure de la plaie. Deuxième plan de suture au catgut, réunissant les plans musculaires et aponévrotiques. Sutures cutanées au catgut.

Du côté du vagin, suture du cul-de-sac antérieur à l'aide d'un

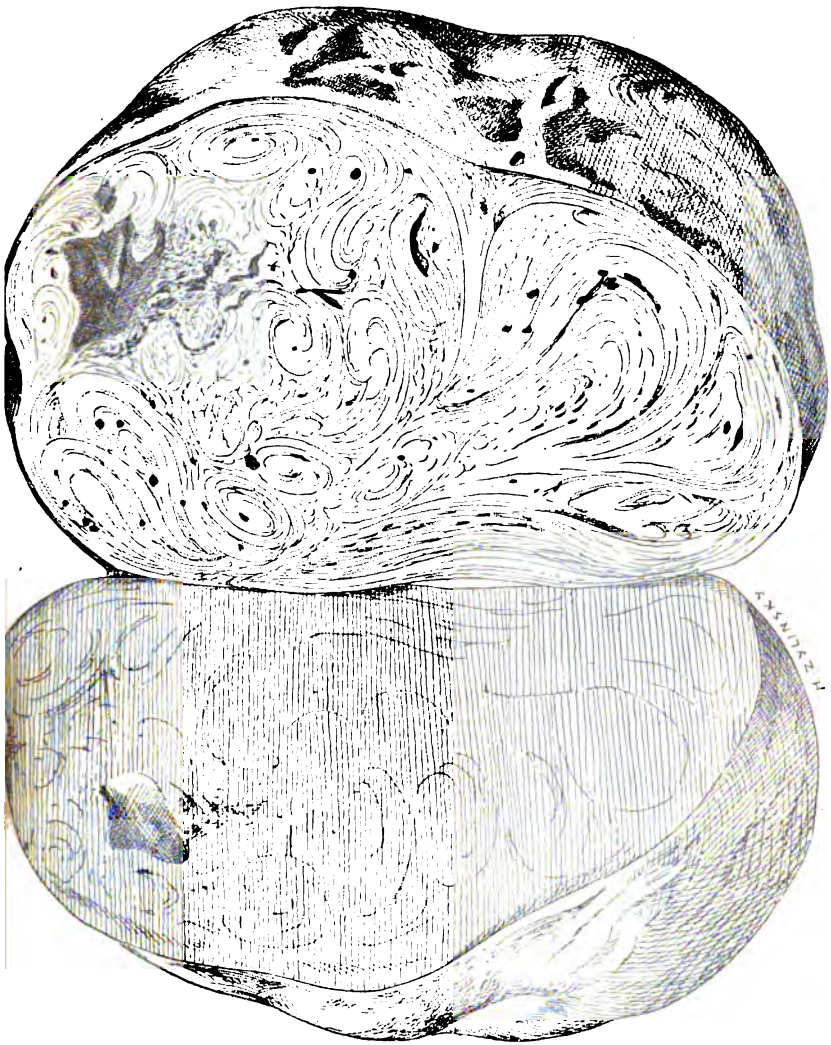

Fig. 1. — Fibro-myome à pédicule tordu (Péan, juin 1897). Géodes apoplexiées et amas pigmentaires sur la surface de coupe ; taches violacées d'apoplexie sous le péritoine.

surjet de catgut. Le cul-de-sac postérieur est laissé ouvert pour assurer le drainage de la cavité abdominale.

L'asepsie de la cavité utérine est pratiquée à l'aide d'une mèche de gaze iodoformée. Le vagin est tamponné à l'aide de trois éponges salolées et d'une iodoformée.

Suites opératoires. — Les pinces sont enlevées le surlendemain de l'opération.

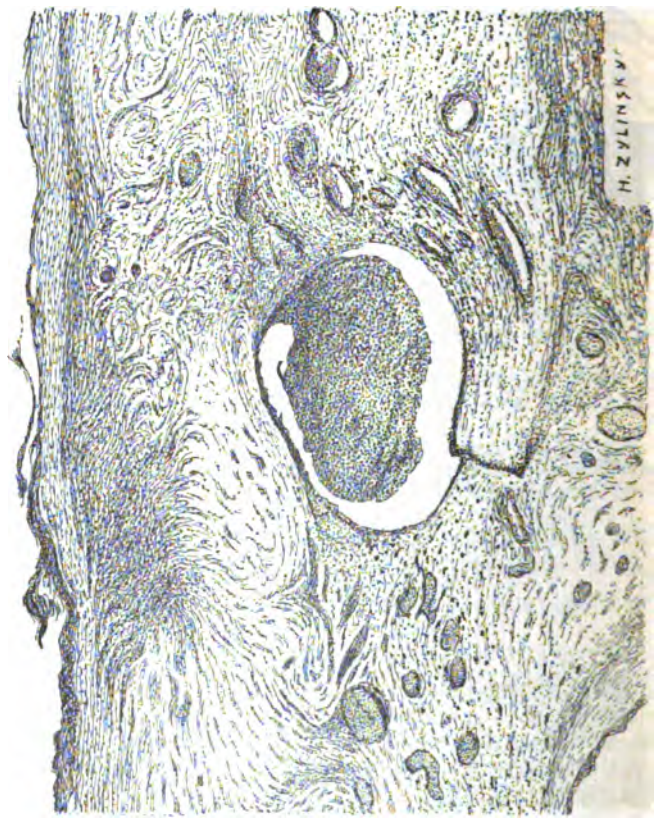

Fig. 2. — Fibrome à pédicule tordu. Coupe de la surface au niveau d'un point ecchymotique. Le péritoine et les faisceaux lisses sous-péritonéaux sont normaux ; au-dessous s'étend une bande de sinus de veines et de veinules thrombosées. Enfin dans la partie profonde les muscles sont raréfiés et dissociés par l'apoplexie sanguine avec transformation pigmentaire. (Préparation de A. Pilliet.)

Les éponges sont retirées le 6e jour.

Le premier pansement de l'incision abdominale est fait le 8e jour ; réunion par première intention.

Examen de la pièce, par M. le Dr A. Pilliet.— La tumeur ovoïde pèse 1.200 grammes ; elle mesure 25 centimètres dans son grand axe, 18 dans son axe transverse. Le pédicule situé à la partie inférieure, dans le sens du grand axe, présente la largeur d'une pièce de 1 franc. Il est

Fig. 3.— Fibro-myome à pédicule tordu. Coupe prise à la périphérie, montrant l'isolement des fibres musculaires par l'inondation de sang déjà en voie de transformation pigmentaire et la formation de petites cavités. (Préparation de A. Pilliet.)

un peu oblong. Le péritoine est facilement détachable en ce point ; et l'on constate l'existence d'une veine importante thrombosée. La coupe transverse de la tumeur montre qu'elle est tout entière d'un rouge jambonné, avec taches noirâtres disposées par semis. Il existe

de grandes plaques violacées, sous toute la surface péritonéale qui est unie et libre d'adhérences.

Coupes au niveau du pédicule. — Ces coupes, comme toutes les autres, ont été colorées au carmin d'alun, à l'hématéine et à la thionine. Cette dernière substance nous a paru inférieure en général à l'hématéine, sauf pour la coloration des caillots intra-vasculaires et de leurs éléments figurés.



Fig. 4. — Fibro-myome à pédicule tordu. Détail à un fort grossissement de la préparation précédente. Les fibres musculaires lisses sont atrophiées, dissociées par une masse sanguine qui a pris un aspect homogène et est parsemée de grains pigmentaires. Un sinus veineux en partie oblitéré occupe le centre de la figure. (Préparation de A. Pilliet.)

Sur les coupes pratiquées au niveau du pédicule on constate l'existence de veines volumineuses thrombosées, avec caillots adhérents, intimement pénétrés par des cellules ramifiées provenant de

la multiplication de l'endothélium du vaisseau. On a sous les yeux les résultats décrits par M. le professeur Cornil dans la ligature des veines. La torsion a produit ici le même résultat, la formation d'un caillot adhérent et actif au niveau du pédicule, les parois de ces veines ne sont pas sensiblement épaissies.

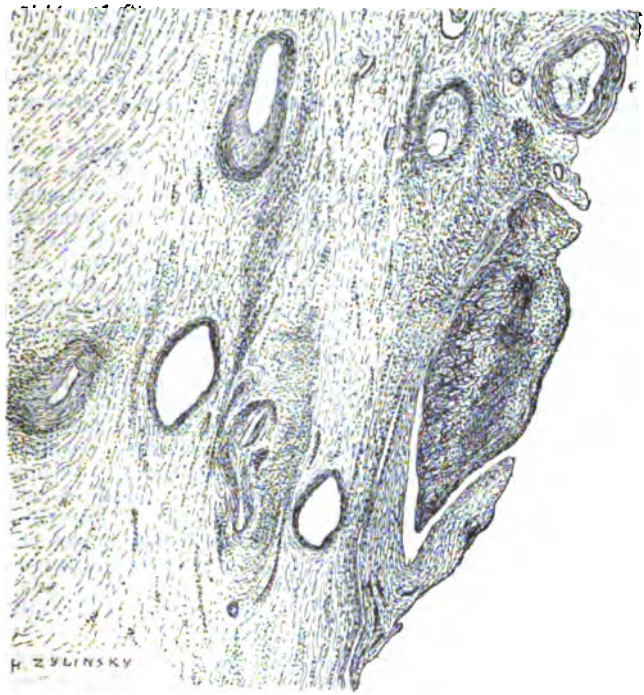

Fig. 5. — Fibrome à pédicule tordu. Coupe au niveau du pédicule. Veine volumineuse occupée par un caillot en partie adhérent. Épaississement considérable des artérioles. Rareté relative des fibres musculaires lisses. (Préparation de A. Pilliet.)

Il n'en est pas de même des artères situées en dedans du pédicule.

Les unes sont encore perméables et largement dilatées, mais les autres, et c'est le plus grand nombre, présentent tous les signes de l'artérite oblitérante avec lésions portant sur toutes les tuniques artérielles et même avec amas de leucocytes dispersés autour de la gaine externe.

On ne rencontre pas de filets nerveux isolés, apparents ; ce sont probablement les nerfs des artères qui suffisent à la nourriture du fibrome.

Dans la trame du pédicule on ne voit que les fibres musculaires lisses, se colorant du reste bien par les réactifs. Elles sont peu abondantes, ne forment pas de paquets épais, et se retrouvent ainsi clairsemées jusque sous le péritoine intact.

Coupes de la périphérie de la tumeur. — Sous le péritoine qui n'est qu'un peu épaissi dans son feuillet cornéen on rencontre des fibres musculaires en paquets serrés, chaque fibre possédant un noyau volumineux bien coloré. Mais cette masse de tissus bien vivant est très mince et au-dessous la trame est apoplexiée, remplie de globules rouges en partie détruits et déterminant par leur destruction même des cavités irrégulières au pourtour desquelles on rencontre quelques faisceaux de fibres lisses isolés et morcelés.

Plus bas, l'inondation du fibrome par le sang est complète, et ce sang infiltré dans les tissus semble se détruire avec une rapidité remarquable. Il forme des masses diffuses, à peu près amorphes, parsemées d'un pigment brun jaunâtre provenant de globules sanguins détruits. Les globules blancs sont peu abondants. Les fibres musculaires sont dissociées, isolées, quelques-unes restent volumineuses, la plupart s'atrophient et l'on en voit qui subissent la transformation pigmentaire. D'autres ne sont plus reconnaissables qu'à une petite traînée allongée, le pigment sanguin ayant gardé la longueur et la forme générale de la fibre-cellule.

Il en faut conclure que la fibre musculaire lisse, qui jouit comme la fibre striée, quoique à un degré beaucoup moindre, de la propriété de fixer dans son plasma l'hémoglobine, a suppléé aux globules blancs et a fixé et détruit elle-même l'hémoglobine résultant de l'inondation sanguine ambiante. Ainsi s'expliqueraient la rapidité de la destruction du sang épanché et la destruction des fibres-cellules tuées par la surcharge pigmentaire. Le pigment est dispersé dans ces tissus sous la forme d'une poussière fine à petits grains, et, par places, de masses qui d'abord ont été contenues dans les leucocytes dont les noyaux ne se colorent plus, et qui forment ensuite des amas muciformes composés de filaments enchevêtrés de toutes les façons comme un mycélium de champignons.

Les coupes au pourtour de la géode centrale montrent une substance dans laquelle les réactifs, en particulier la thionine, ne colorent plus aucuns noyaux, si ce n'est dans quelques cellules musculaires de la paroi des artérioles. Pourtant la disposition générale des fibres du tissu est encore reconnaissable, sauf aux bords de la géode, où la paroi ne forme qu'une masse homogène et friable. Les caractères de destruction étendue, sans grande hémorrhagie, peuvent faire penser que la géode préexistait à la torsion.

En résumé nous constatons une thrombose veineuse au niveau des veines du pédicule ; et de plus une artérite oblitérante assez accentuée. Comme résultats on observe dans la masse de la tumeur une apoplexie veineuse avec infarctus mal limités, et destruction rapide du sang épanché, du tissu conjonctif et des muscles englobés dans l'inondation. Ce processus est donc assez particulier, à cause de cette mort rapide de tous les éléments en contact avec le sang et de la transformation pigmentaire que subissent les fibres-cellules avant de disparaître.

CONCLUSIONS

Les symptômes et toute l'histoire clinique de l'affection qui nous occupe ne sont encore naturellement pas étudiés. Un fait saute aux yeux quand on dépouille les quelques observations complètes qui ont été publiées et dont le nombre se multipliera du reste rapidement, c'est que toutes les fois que le fibrome siégeait à droite on a d'abord porté le diagnostic d'appendicite. Est-ce coexistence réelle de symptômes, est-ce l'influence de la maladie à la mode sur le cerveau des médecins, je ne sais, mais en tout cas la chose est à retenir car elle rappelle à elle seule les principaux signes de la torsion du fibrome.

Ceci est surtout vrai pour les cas aigus, mais nous savons déjà que la torsion peut être rapide ou lente et qu'il s'ensuit fatalement deux formes classiques distinctes. Dans la seconde les symptômes seront naturellement plus effacés. Un bel exemple nous en est fourni par le cas de Schwarz qui a attiré l'attention sur ces faits et qui a fait l'objet de deux communications très soignées de notre ami M. Mermet à la Société anatomique en 1896. Les règles sont alors douloureuses et abondantes, avec quelques troubles intestinaux, puis le ventre grossit et l'on observe des phénomènes de compression sur les viscères et surtout l'intestin.

Dans le cas de torsion rapide, la malade ressent brusquement, et sans cause bien nette, une douleur extrêmement vive et syncopale dans le bas-ventre. Elle s'irradie dans les lombes, les flancs, l'abdomen, à un degré tel que le point de départ devient difficile à préciser. Les symptômes généraux sont ceux du péritonisme, de l'excitation réflexe du péritoine, pâleur de la face, traits tirés, expression anxieuse, pouls petit et fréquent, et vomissements de toute nature, muqueux, bilieux ou même foncés. Ce tableau ne diffère pas sensiblement de celui qu'on observe dans la torsion aiguë du pédicule d'un kyste ovarique, et on pourra le comparer à celui que donne pour ce dernier cas M. Mouls dans sa thèse.

Dans un cas de M. Péan (observation I de la thèse de M. Planque), la malade portant un fibrome ancien dont elle ne s'était pas aperçue est prise soudain de violentes douleurs abdominales. Un médecin appelé examine alors la malade et constate l'existence d'une tumeur interne. L'intervention

d'urgence permit de retirer un fibrome à pédicule tordu, ovoïde, mesurant 25 centimètres sur 18 centimètres.

Dans un autre cas (Delaunay et Pilliet, *Soc. anat.*, 1896) (1), la malade est prise sans cause appréciable de violentes douleurs dans la fosse iliaque droite, avec vomissements, ballonnement du ventre et fièvre. Le diagnostic d'appendicite fut porté tout d'abord, et les phénomènes aigus étant tombés, l'examen méthodique permit de reconnaître la tumeur externe dont l'ablation fut faite avec succès par M. Péan, vingt jours après le début des accidents.

MM. Walther et Bouisson ont l'occasion d'examiner une femme de 50 ans (obs. 2 de la thèse de Planque) qui est prise brusquement, sans prodromes, d'une douleur atroce, débutant dans le flanc droit et se généralisant à tout l'abdomen. Vomissements d'abord bilieux, puis porracés, pouls petit, fréquent, un peu irrégulier, mais pas de fièvre. On pense à une appendicite, mais la malade rappelant que 22 ans auparavant M. Constantin Paul avait diagnostiqué chez elle un kyste dermoïde, on pratique l'examen local et M. Walther retire un fibrome à pédicule tordu du volume d'une tête d'adulte.

M. Rud. v. Hulst (*Centralblatt für Gynæc.*, 1894) rapporte l'observation d'une femme de 31 ans chez laquelle des accidents de péritonisme aigu, douleurs atroces et vomissements, coïncident avec l'élévation de l'utérus et la disparition d'un prolapsus dont la malade était affectée.

L'examen local permet de constater la présence d'une tumeur que l'on enlève d'urgence et qui n'est autre qu'un myome à pédicule tordu.

Nous avons préféré rapporter ces quelques exemples que tracer un tableau d'ensemble, vague comme toutes les choses générales, des accidents subjectifs de la torsion du fibromyome. C'est un mélange de péritonisme et de troubles des pertes utérines. Encore ce mot troubles ne peut-il guère être trop défini, puisqu'on constate de l'arrêt des règles suivi en général de métrorrhagies.

L'examen local lève heureusement tous les doutes et guide l'intervention. Il révèle l'existence de la tumeur, par le palper combiné au toucher. Cette tumeur peut sembler indépen-

(1) Cette observation publiée en décembre 1896 dans les *Bulletins de la Société anatomique* a été omise dans la table des bulletins pour cette année, quoiqu'elle existât dans le volume.

dante de l'utérus, à cause de la gracilité du pédicule, et c'est pourquoi le diagnostic de kyste dermoïde a été souvent porté dans ces cas. La tumeur est immobilisée par sa torsion plus ou moins fixée, rapprochée du plan médian ; enfin, par suite de son apoplexie elle perd la dureté spéciale aux fibromes et donne une sensation d'élasticité, parfois de fluctuation.

Ostéosarcome du péroné,

par MM. Lardennois et Wintrebert, internes des hôpitaux.

Les auteurs reviennent sur la communication faite à la Société anatomique le 4 juin dernier. Il s'agissait de la jambe d'un jeune homme de 19 ans atteint d'un ostéosarcome du péroné et amputé dans le service de clinique chirurgicale de la Pitié. Voici l'observation résumée :

Le sieur L... Eugène, âgé de 19 ans, employé au chemin de fer d'Orléans, ne présente rien de particulier dans ses antécédents héréditaires ou personnels.

Il entre le 6 mai à l'hôpital de la Pitié pour une tumeur de la jambe gauche dont le début remonte à quatre mois et nous expose son histoire.

Vers la fin de janvier en déchargeant des colis il reçut sur la jambe gauche un coup de barre de fer. Ce traumatisme, peu violent du reste, ne l'empêcha pas de continuer son travail, mais il en a gardé nettement le souvenir.

Quinze jours après, l'ecchymose a disparu complètement, mais il aperçoit que sa jambe augmente de volume. Il existe une tuméfaction qui, en dépit des multiples applications de pommades, s'accroît progressivement et d'une façon notable. D'abord elle ne détermine aucune impotence bien marquée. C'est seulement plus tard, vers le commencement d'avril, que surviennent des troubles fonctionnels : d'abord un sentiment de pesanteur dans la jambe, une sensibilité plus vive à la pression, puis des élancements très pénibles qui font beaucoup souffrir notre sujet sans l'obliger toutefois à cesser son travail. Les douleurs spontanées augmentent de plus en plus, ce sont des fourmillements dans toute la jambe, des battements, une douleur sourde avec des exacerbations apparaissant souvent la nuit et empêchant le malade de dormir. Aussi, inquiété et effrayé par l'accroissement considérable de la tumeur, il entre salle Michon le 6 mai. C'est à ce moment qu'on l'examine.

La jambe gauche offre une tuméfaction considérable au niveau du mollet. Son volume est plus que doublé. En arrière et en dehors la peau est tendue, rosée, sillonnée de grosses veines qui rampent à sa surface, elle est chaude, en comparant avec le côté opposé il y a une différence de température appréciable à la main. Par la palpation on sent en arrière, au niveau du mollet, une tumeur un peu diffuse. Sa consistance est inégale, plutôt ferme et solide à la partie externe et supérieure, plus molle à la partie inférieure, sans qu'on puisse trouver en aucun point de la fluctuation.

Cette tumeur est profonde et partant difficile à délimiter nettement. Elle est recouverte et comme bridée par les muscles de la couche superficielle, les jumeaux et le soléaire, qui la masquent complètement lorsqu'ils sont durcis par une contraction énergique et empêchée. Sur les côtés elle les déborde, on peut la sentir en dedans derrière le bord interne du tibia. C'est surtout en dehors qu'elle s'avance et dans sa partie supérieure elle empiète jusque sur la face externe du péroné qu'elle paraît entourer. Là, un peu au-dessus de la partie moyenne de la jambe, elle est nettement saillante, plus superficielle, presque sous la peau, semble-t-il. La face interne du

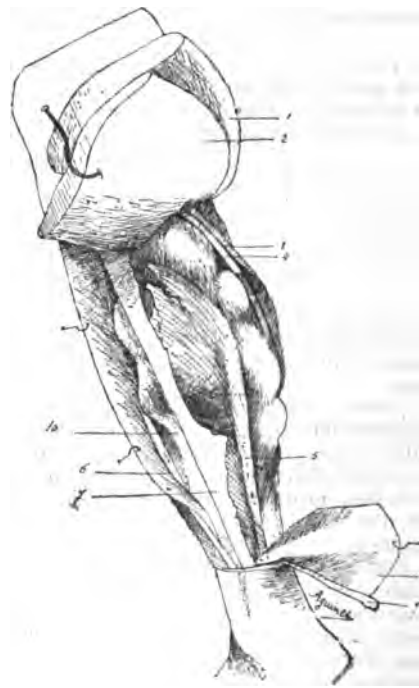

Fig. 1. — 1. Jumeaux. — 2. Soléaire. — 3. Art. tib. post. — 4. Nerf tib. post. — 5. Muscle long fléchisseur Ier. — 6. Muscle long péronier latéral. — 7. Aponévrose. — 8. Soléaire. — 9. Plant. grêle. — 10. Péroné.

tibia, la région antéro-externe de la jambe ne sont pas modifiées. En haut et en bas du mollet la tumeur s'aplatit et s'efface graduellement, se confondant avec les masses musculaires de consistance moins ferme, sans former de relief bien marqué. Si l'on cherche à la mobiliser après avoir mis les muscles en résolution on peut lui imprimer de légers mouvements de latéralité dans ses portions

superficielles, mais si l'on cherche à l'empoigner en totalité dans sa partie profonde on sent qu'elle est fixée et adhérente au squelette et surtout au péroné. Ce dernier os semble comme englobé et envahi par ses faces postérieures externes.

Avec le compas d'épaisseur, bien qu'il soit difficile d'éviter toute cause d'erreur, on peut constater un léger écartement des deux os de la jambe. De plus en saisissant le péroné solidement avec les doigts on peut lui imprimer de petits mouvements qui sont l'indice d'une légère diastasis de l'articulation péronéo-tibiale postérieure, tous signes auxquels Trélat, comme on le sait, attachait une grande valeur au point de vue du siège des tumeurs. Cet examen et la palpation surtout nous donnent des renseignements assez précis. Etant donnée la consistance ferme mais non osseuse du néoplasme, et édifiés déjà par une première expérience restée sans résultats, nous n'avons pas cru utile de soumettre la jambe aux rayons Rœntgen.

La tumeur a amené des troubles de compression de paquets vasculo-nerveux ; outre les grosses veines qui sillonnent la surface de la peau il existe un léger œdème du pied marquant la gêne de la circulation veineuse profonde ; de plus en explorant avec une épingle

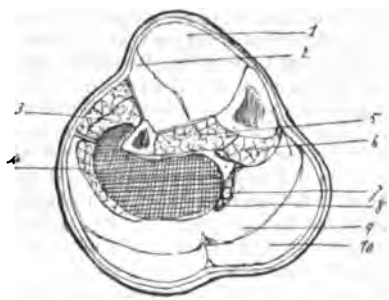

Fig. 2. — Jambier antérieur. — 2. Extenseur commun. — 3. Péroniers. — 4. Long fléchisseur du gros orteil. — 5. Jambier postérieur. — 6. Fléchisseur commun. — 7. Art. tib. postérieure. — 8. Nerf. — 9. Soléaire. — 10. Jumeaux.

la plante du pied et des orteils on se rend compte qu'elle est en grande partie insensible.

Pour terminer, ajoutons que l'articulation du genou et celle du cou-de-pied sont indemnes, la tumeur ne remonte pas au delà du tiers moyen de la jambe, on ne sent pas de ganglions dans l'aine ; l'état général du sujet est satisfaisant bien qu'il ait considérablement maigri dans les deux derniers mois.

M. le Professeur Berger montre le malade à sa clinique, il porte le diagnostic d'ostéosarcome périostique du péroné. Il conclut à l'amputation dans la continuité du membre, loin du néoplasme, à l'amputation de la cuisse au tiers inférieur. Immédiatement avant, sous le chloroforme, il veut faire une incision exploratrice qui confirme le diagnostic. L'opération fut pratiquée le 14 mai.

Examen. — Sur la pièce disséquée, comme le montrent les des-

sins dus à l'obligeance de notre excellent ami Aguinet, on peut voir l'aspect et la disposition de la tumeur. Après avoir sectionné et relevé en haut et en bas comme deux volets les jumeaux et le soléaire qui sont restés absolument normaux, on aperçoit le néoplasme avec ses rapports et ses connexions. Comparable pour le volume à une tête de nouveau-né, la tumeur, un peu allongée de haut en bas, est largement pédiculée. Elle s'insère sur le bord et la face externe du corps du péroné au niveau de sa partie moyenne sur une longueur de huit centimètres en décollant les péroniers latéraux. Puis, perforant l'aponévrose intermusculaire externe, elle envahit la loge postérieure. Là elle est profonde, appliquée sur le jambier postérieur qui la sépare du ligament interosseux, tombant en arrière, et assez régulièrement mamelonnée. Elle soulève les muscles fléchisseurs des orteils et entre les deux le nerf et l'artère tibiale postérieurs qui paraissent tendus comme sur un chevalet. En dedans la tumeur semble bien limitée et encapsulée, refoulant seulement par sa masse le fléchisseur commun des orteils qui ne paraît pas altéré. En dehors au contraire le fléchisseur propre étalé, dissocié est sûrement envahi dans ses deux tiers supérieurs, il est impossible de le séparer.

En pratiquant des coupes on peut, au point de vue microscopique, distinguer dans le néoplasme deux portions, ce que la palpation avait déjà fait pressentir avant l'opération. La partie profonde plaquée et insérée à la face externe et au bord externe du péroné est dure, osseuse et de là partent quelques prolongements calcaires. Le reste de la tumeur véritablement sarcomateuse, de consistance plus ou moins ferme selon les régions, est rose ou grise avec des couleurs plus ou moins foncées qui tiennent probablement aux diverses dégénérescences. Tout à fait à son extrémité inférieure, beaucoup plus molle, la tumeur présente trois petits kystes du volume d'une grosse noisette et renfermant du sang coagulé. Il n'y a rien d'anormal dans le tibia ni dans l'extrémité inférieure du fémur.

L'examen histologique de la tumeur pratiqué par M. le Dr Bezançon nous apprend que l'on avait affaire à un ostéosarcome périostique et un type presque pur de la variété fuso-cellulaire. On rencontre sur les coupes quelques rares myéloplaxes, mais surtout les faisceaux caractéristiques formés par les groupements de cellules fusiformes.

Note. — Le malade à l'heure actuelle est guéri opératoirement, son état général est très bon. Malheureusement, en dépit du large sacrifice effectué, nous ne pouvons affirmer qu'il n'y aura pas de récidive. Etant donnés le jeune âge du sujet, la nature de la tumeur et son évolution rapide, le pronostic doit être extrêmement réservé.

Épithélioma interstitiel de la partie antérieure de la moitié droite de la langue, sous-jacent à une plaque de leucoplasie buccale. Mort par généralisation dans le poumon, la plèvre, le cœur, le péricarde, le foie, le rein droit, par le Dr A. Jeanne.

Le nommé D. R..., entre dans le service de chirurgie de M. Remy à la Maison de Nanterre le 6 mai 1897. Il a été opéré 3 ou 4 mois

auparavant d'un épithélioma de la pointe de la langue et, on voit en effet qu'il a subi l'ablation de la partie antérieure de cet organe du côté droit.

Outre la cicatrice, la langue présente autour d'elle et sur la partie latérale droite, les lésions classiques de la leucoplasie buccale : muqueuse épaissie, plissée, ridée, surtout dans le sens transversal, et d'un blanc de lait ; les mouvements de l'organe sont gênés, et le malade a quelque difficulté à parler et à mastiquer.

Il resta dans cet état pendant 2 mois environ et comme il présentait de l'œdème des jambes avec un peu d'albumine, on le fit passer dans le service de médecine où il mourut quelques jours après.

Autopsie faite le 26 juillet. — Les ganglions récurrents et prétrachéo-bronchiques droits étaient envahis, dégénérés, présentaient à la coupe l'aspect macroscopique du cancer ; les deux *poumons* étaient le siège à leur surface et dans leur profondeur de petits noyaux, les uns de la grosseur d'une tête d'épingle, les autres de la grosseur d'un pois, quelques-uns un peu plus grands ; sur le bord postérieur du poumon droit notamment, il en existe une masse du volume d'une prune. Ces productions blanchâtres, indurées, arrondies, aplaties, se laissent énucléer quoique avec assez de peine du tissu pulmonaire.

Quoique très nombreuses sur la plèvre droite, elles n'avaient donné lieu à aucun épanchement ; du côté gauche au contraire, il y avait un épanchement considérable des deux plèvres, surtout de la plèvre pariétale semée aussi de noyaux cancéreux, et entre les deux feuillets il existait un épanchement hémorrhagique de 8 ou 900 grammes.

Dans le *péricarde*, il y avait aussi un peu de liquide rosé et de nombreux noyaux à la surface du *cœur* ; à la face postérieure notamment ces noyaux suivaient la portion verticale de la coronaire postérieure.

Noyaux dans l'épaisseur du ventricule gauche, à l'embouchure des veines pulmonaires gauches, dans la cloison inter-ventriculaire, sous l'endocarde au niveau de l'infundibulum pulmonaire.

Enfin il existait encore des productions de même nature dans le *foie* et une ou deux fort petites dans le *rein droit*.

Réflexions. — L'on sait que les épithéliomas pavimenteux ont peu de tendance à se généraliser ; en particulier le cancer de la langue tue habituellement parce qu'il crée une surface d'absorption de produits toxiques, par la gêne qu'il met à l'alimentation, par pneumonie ou gangrène pulmonaire etc., en un mot, par malignité locale. La généralisation y est fort rare et cette dissémination dans les différents viscères est remarquable, notamment le cancer secondaire du cœur.

Atrophie de la portion vaginale du col utérin, oblitération complète de la cavité cervicale, par le Dr A. Jeanne.

J'ai l'honneur de présenter à la Société l'utérus d'une femme de 79 ans, simple trouvaille d'autopsie.

Il était augmenté de volume, mais manifestement transformé en une poche fluctuante ; en effet, quand on l'incisa, il s'écoula environ 60 grammes d'un liquide brunâtre, très visqueux, où l'examen histologique n'a permis de reconnaître que quelques globules blancs altérés et des globules rouges assez rares, eux aussi. Comme chez un grand nombre de vieilles femmes, la portion vaginale du col était atrophiée, et à la place du museau de tanche, il existait une surface vaginale blanche, lisse, n'ayant point pourtant l'aspect cicatriciel. La dilatation s'était faite aux dépens de la portion sus-vaginale du col et du corps ; les parois de celui-ci étaient environ deux fois moins épaisses qu'à l'état normal.

Comme les caractères du vagin ne donnent pas à penser qu'il s'agit là d'une oblitération consécutive à une opération portant sur le sol, on est donc là en présence d'une atrophie spontanée avec atrécie et oblitération complète de l'orifice externe du col.

Kyste de l'ovaire remontant jusqu'au diaphragme et s'étant développé en arrière de l'intestin, en arrière de l'estomac ; symphyse péritonéale, intestin collé à la paroi abdominale antérieure, par le Dr A. Jeanne.

J'ai l'honneur de présenter à la Société au nom de M. Sapelier, médecin de la Maison de Nanterre, et au mien, l'observation clinique et anatomo-pathologique suivante :

Il s'agit d'une femme de 65 ans, à ventre très volumineux et chez qui M. Sapelier se basant sur la forme pointue du ventre, sur le développement lent de l'affection (le début remontait à 6 ou 7 ans) et sur le facies, avait diagnostiqué *kyste de l'ovaire*. A l'examen voici ce que je constatai :

Ventre très volumineux, les flancs sonores, mais en avant presque partout au lieu de la matité que je m'attendais à percevoir, je fus surpris de constater de la sonorité,

L'estomac distendu se dessinait sous la peau par ses contractions; entre lui et la symphyse pubienne il y avait plusieurs zones sonores, mais de tonalité différente ; entre elles on percevait une ou deux petites bandes mates larges de un à deux travers de doigt ; il y avait cependant à quelques centimètres du pubis une zone mate un peu plus large,

Latéralement, sonorité partout à droite de la ligne médiane. A gauche, entre la sonorité médiane et la sonorité du côlon descendant, il y avait une zone mate continue avec la matité splénique et ne descendant pas beaucoup au-dessous de l'ombilic.

Les anses d'intestin d'ailleurs se voyaient par instant sous la peau.

Quel diagnostic fallait-il porter ?

La distension de l'abdomen et de l'intestin me fit porter le diagnostic d'obstruction intestinale chronique. Et en effet, la malade allait difficilement à la garde-robe. Les bandes de matité me parurent liées à des adhérences péritonéales, peut-être même à quelques petites collections de liquide et je pensai en fin de compte à de la péritonite chronique ayant déterminé de l'obstruction intestinale.

L'étiologie m'en restait d'ailleurs inconnue. Il me restait enfin quelques doutes sur la possibilité d'une tumeur splénique.

L'obscurité du diagnostic et aussi l'âge de la malade firent repousser toute intervention. Elle mourut le 10 juillet.

Autopsie. — Paroi abdominale extrêmement distendue, symphyse péritonéale très intense et intestin tellement adhérent à la paroi qu'il fut perforé en cinq ou six places tant dans les flancs que sur la ligne médiane. Par places, surtout sous les fausses côtes gauches, il y avait des épaississements fibreux d'un demi-centimètre ; ailleurs il y avait un peu d'œdème infiltré entre deux anses intestinales.

Mais rien ne faisait présager un kyste quand le bistouri ouvrit par mégarde un peu au-dessus de la symphyse une poche d'où il sortit près de 10 litres de liquide brunâtre contenant des sortes de paquets de filasse rousse, constitués par de la fibrine et du sang coagulé.

Après extirpation fort laborieuse de tout le contenu de l'abdomen on incisa cette poche qui se pédiculisait près de l'utérus et qui remontait de là jusque sous le diaphragme, ayant refoulé la rate entre elle et ce muscle. C'était la poche principale d'un kyste multiloculaire à la partie inférieure de laquelle il existait un certain nombre de petites poches à contenu visqueux et de coloration différente suivant les poches. Il y avait au devant d'elle, à la partie inférieure, le cæcum qui fut détaché par mégarde en l'ouvrant. Un peu plus haut, l'ouverture de sa paroi antérieure montra qu'on avait coupé en deux endroits le gros intestin qui passait en avant d'elle : les quatre orifices béants du canal intestinal sectionné se voient à droite et à gauche de la section. Une anse d'intestin affectant une direction presque verticale couvrait toute la partie latérale droite de la poche dans la moitié supérieure ; et enfin tout en haut, l'estomac lui était intimement accolé et la recouvrait aussi ; l'intestin ainsi situé en avant de la poche paraît être seulement le gros intestin, côlon transverse et ascendant ; le côlon descendant était bien à la place où l'avait montré la percussion, refoulé à gauche et en arrière ; l'intestin grêle était, lui, refoulé dans le flanc droit.

Réflexions. — Les kystes de l'ovaire à développement rétro-intestinal sont assez rares pour être signalés en détail ; l'étiologie de la péritonite fibro-plastique qui avait donné naissance à des adhérences si étroites et si résistantes reste inconnue. Il est inutile d'insister sur les difficultés du diagnostic et sur les difficultés insurmontables qu'eût rencontrées l'opérateur, puisque sur la table d'amphithéâtre, l'intestin fut crevé dès les premières incisions et qu'il fallut, pour extirper la poche, enlever en même temps tout le contenu de l'abdomen.

Maladie bronzée avec attaques épileptiformes. Dégénérescence caséeuse totale des capsules surrénales. Sclérose partielle des ganglions semi-lunaires. Tubercule cérébral, par A. Gouget, chef du laboratoire de la clinique médicale à la Pitié.

Il s'agit d'une blanchisseuse de 35 ans, entrée le 28 octobre à la Pitié, salle Laënnec, dans le service de M. le professeur Jaccoud.

Bien portante jusqu'au début de 1888, elle fut prise, à cette époque, de crises convulsives caractérisées par des vertiges suivis de perte de connaissance et de quelques secousses dans les membres supérieurs, mais sans morsure de la langue ni miction involontaire. Traitée à la Salpêtrière par le bromure et l'iodure de potassium, elle fut rapidement débarrassée de ses attaques ; mais depuis cette époque, elle sentit ses forces décliner progressivement, un peu plus tard, elle commença à maigrir, bien qu'ayant conservé son appétit et ne présentant pas de troubles digestifs.

En mai 1896, elle fut reprise de ses crises convulsives, qui disparurent promptement à la suite du même traitement que la première fois. Mais, à dater de cette époque, la perte des forces et l'amaigrissement firent des progrès tellement rapides, qu'elle dut entrer à l'hôpital. A son entrée, son émaciation était telle qu'elle ne pesait plus que 28 kilos.

Depuis le mois de juillet un autre phénomène était venu se joindre à ce tableau. La malade s'était aperçue qu'elle brunissait, surtout à la figure et aux mains. A son arrivée dans le service, elle présentait une teinte bistrée aux sièges précédents, ainsi que sur tous les points du corps exposés à une pression, sur toutes les saillies osseuses (le long du rachis, de la crête iliaque, etc.). A elle seule, cette teinte de la peau n'était pas suffisamment accusée pour permettre d'affirmer la maladie bronzée, mais la présence de plaques ardoisées sur le dos de la langue, les commissures labiales et la face interne des joues, ne pouvait laisser place à aucun doute.

En revanche, la malade ne présentait ni douleurs lombo-abdominales, ni vomissements, ni aucun trouble pulmonaire, cardiaque ou rénal. Les caractères du sang étaient ceux d'une anémie moyenne (2.625.000 globules rouges, 5.400 leucocytes, 9 d'hémoglobine).

Traitée par l'ingestion de capsules surrénales, la malade paraissait éprouver une légère amélioration et disait se sentir moins faible, lorsque, brusquement, le 18 décembre elle fut prise d'une nouvelle attaque convulsive à laquelle elle succomba. Dans les derniers jours de la vie, la température s'était élevée le soir aux environs de 39°.

Autopsie le 19 décembre. — Les organes du cou, du thorax et de l'abdomen sont enlevés en une seule masse, y compris les nerfs splanchniques. Lorsqu'on examine par sa face postérieure la masse ainsi détachée, on est immédiatement frappé de l'aspect des *capsules surrénales*, toutes deux présentent une augmentation de volume et une modification de forme très prononcées. Celle de gauche, de forme irrégulièrement quadrilatère, a au moins cinq ou six fois ses dimensions normales. Celle de droite, à peu près ovoïde, allongée verticalement, légèrement bosselée, est plus que doublée de volume. Leur

teinte est blanchâtre, et leur consistance très ferme, fibreuse, presque cartilagineuse. La capsule surrénale gauche est intimement adhérente : en avant, au pancréas ; en haut et en dedans, à la grosse tubérosité de l'estomac ; en dehors et en haut, au bord postérieur de la rate ; en dehors et en bas, au sommet et au bord interne du rein gauche. Celle de droite adhère à la face inférieure du foie. Le rein droit se trouve à plusieurs travers de doigt plus bas, sans aucune connexion avec la capsule.

Sur une coupe, la capsule surrénale gauche présente : à sa périphérie, une zone assez mince de tissu blanc grisâtre, dur, d'aspect fibreux ; en dedans de cette zone, une couche caséeuse blanche dont la partie centrale, liquéfiée, n'est plus constituée que par du séro-pus.

Sur la capsule droite, le processus est moins avancé, mais de nature identique, et la dégénérescence est également totale. Elle consiste en un tissu fibreux parsemé de foyers caséeux blanc jaunâtre, non encore ramollis.

Le *pneumogastrique droit*, les *splanchniques*, les *ganglions semi-lunaires* et le *plexus solaire* ne présentent pas, à l'œil nu, d'altérations bien appréciables. Toutefois le ganglion semi-lunaire gauche est un peu moins volumineux que le droit, et nettement adhérent à la capsule correspondante, dans laquelle vont se perdre plusieurs de ses rameaux.

Quelques petits ganglions lymphatiques sont échelonnés sur le trajet des nerfs du plexus solaire, mais sans leur adhérer.

Les autres viscères présentent un volume relativement petit. La *rate*, intimement adhérente au diaphragme sur presque toute sa face externe, paraît normale à la coupe. Le *foie*, de teinte très foncée, est, lui aussi, relié au diaphragme par des adhérences pour la plupart celluleuses et faciles à détacher. Les coupes ne montrent pas d'altérations appréciables.

Les *reins* se laissent aisément décortiquer, ils n'offrent aucune grosse lésion macroscopique. Cependant la substance corticale, striée de rouge violacé et de gris, a un aspect bizarre qui semble l'indice d'un état pathologique.

L'*utérus*, vu extérieurement, paraît sain. Mais, lorsqu'on l'incise longitudinalement, on découvre une petite poche purulente occupant le fond de sa cavité et plus particulièrement la corne gauche. Une mince couche blanchâtre constitue la paroi de cet abcès, dont s'écoule un pus jaunâtre assez bien lié. La *trompe droite* présente, au voisinage de son extrémité utérine, un noyau arrondi, du volume d'une petite cerise, contenant une matière caséeuse blanchâtre semblable à du mastic. Les deux *ovaires* sont le siège de petits kystes à contenu citrin. En outre, l'ovaire gauche offre une dégénérescence caséeuse de toute sa moitié supérieure.

Le *cœur*, très petit, n'offre aucune altération appréciable à l'œil nu.

La *plèvre* gauche est reliée au thorax par quelques adhérences celluleuses. Le *poumon* gauche présente trois petits tubercules crétacés dans le lobe supérieur, et un quatrième dans le lobe inférieur. On y trouve en outre quelques tubercules miliaires conglomérés, et un certain nombre de granulations grises toutes récentes disséminées

dans toute l'étendue du poumon, et mieux appréciables au palper qu'à la vue.

La *plèvre* droite est très adhérente à la paroi thoracique. Le *poumon* droit ne contient qu'un petit tubercule crétacé, mais au sommet se trouvent d'assez nombreux tubercules miliaires, et, dans le reste de l'étendue du poumon, quelques fines granulations grises.

Le *cerveau* offre, à la surface de l'hémisphère gauche, au niveau du tiers supérieur de la frontale ascendante, une légère saillie aplatie, au niveau de laquelle la consistance de la pulpe cérébrale est manifestement augmentée. Une coupe pratiquée en ce point montre l'existence d'une tumeur irrégulièrement arrondie, du volume d'une noisette, enfoncée dans la substance cérébrale, ferme, et formée d'un tissu gris rosé sur presque toute son étendue. Cependant une mince zone blanc jaunâtre, d'aspect caséeux, se voit un peu au-dessous de la surface. En somme, l'aspect est celui d'un tubercule cérébral.

La *moelle* ne présente aucune altération macroscopique.

Les autres organes (larynx, amygdales, corps thyroïde) sont normaux, le rachis paraît sain. La moelle osseuse a son aspect normal.

Tout le long de la trachée et de la portion thoracique de l'œsophage se trouvent échelonnés de nombreux *ganglions lymphatiques* infiltrés de charbon. Les ganglions de l'aine gauche, ainsi que les ganglions sus-hyoïdiens, sont aussi augmentés de volume, mais sans lésions appréciables à l'œil nu.

Examen histologique. — *Capsules surrénales.* — Il ne persiste presque aucun vestige reconnaissable de leur structure. L'enveloppe conjonctive est épaissie, mais les cloisons qu'elle envoie vers la profondeur disparaissent presque aussitôt dans le tissu morbide, et ce n'est qu'immédiatement au-dessous de la capsule qu'on peut retrouver les traces de quelques amas cellulaires dont les éléments sont peu distincts et se colorent très faiblement. Les capillaires sous-capsulaires sont gorgés de sang.

Le tissu morbide est formé de cellules embryonnaires plus ou moins serrées suivant les points, et entourant soit des blocs caséeux, soit une ou plusieurs cellules géantes de type variable, avec de nombreux noyaux disposés soit en couronne, soit en amas central. Tout ce tissu est privé de vaisseaux.

Ganglions semi-lunaires. — Sclérose assez avancée, ayant détruit une partie des éléments nerveux. Ceux qui restent paraissent généralement sains et se colorent normalement.

Tubercule cérébral. — Centre caséeux. Autour, cellules géantes entourées de cellules embryonnaires. Entre ces follicules tuberculeux capillaires gorgés de sang. A la périphérie, on retrouve des vestiges du tissu nerveux (grandes cellules irrégulières sans prolongements).

Foie. — L'aspect rappelle celui du foie muscade. Les capillaires, surtout centro-lobulaires, sont gorgés de sang, aplatissant et augmentant les travées cellulaires. La lobulation du foie est moins nette. Les espaces portes, élargis, sont le siège d'un début d'infiltration embryonnaire, ou même fibrillaire. On voit, dans certains d'entre eux, des débris cellulaires séparés des lobules adjacents et offrant tantôt leur teinte normale, tantôt l'aspect de blocs pâles et homogènes.

La paroi des vaisseaux est épaissie. Dans les grands espaces portes se voient quelques néo-canalicules biliaires.

Rate. — Epaississement de la capsule et du stroma conjonctif. Endo-périartérite.

Reins. — Péri et surtout endartérite. Quelques glomérules sont rétractés et ont subi la transformation hyaline. Sous la capsule se voient de petits foyers irréguliers d'infiltration embryonnaire. Çà et là, quelques tubes contournés ont leur épithélium en état de désintégration granuleuse ; la partie profonde persiste seule avec le noyau. Parfois cependant celui-ci a disparu. Ailleurs, l'épithélium présente des vacuoles. La lumière des tubes est élargie sur certains points, obstruée sur d'autres. Certains tubes droits contiennent des blocs ou des cylindres hyalins.

Peau et muqueuse linguale. — Accumulation de pigment dans les papilles du derme, surtout à leur sommet. Çà et là, il forme des traînées le long des vaisseaux sanguins. Ceux-ci ne présentent, d'ailleurs, aucune altération appréciable. A la base de certaines papilles se voient de petits foyers d'infiltration embryonnaire.

Dans la muqueuse linguale, l'épiderme est beaucoup moins riche en pigment que le derme. Au contraire, dans la peau, le pigment prédomine au niveau du corps muqueux.

Moelle osseuse. — Rouge et diffluente.

Examen bactériologique et expérimentation. — Ni les coupes des capsules surrénales, ni les préparations sur la moelle faites avec le pus de celles-ci ou de la trompe, ne permirent de déceler de bacille. Mais un peu du pus capsulaire fut inoculé dans le péritoine d'un cobaye, et, six semaines après, l'animal, qui avait maigri de 60 gr., fut sacrifié.

L'autopsie montra plusieurs ganglions mésentériques du volume d'un pois, offrant à la coupe des points blanchâtres d'aspect tuberculeux. Il fut d'ailleurs possible de colorer sur les coupes quelques bacilles de Koch.

Réflexions. — 1° L'examen du sang, dans la maladie bronzée, a donné des résultats très différents suivant les auteurs. Lasègue signale une augmentation des leucocytes, mais elle est certainement l'exception, car aucun autre auteur ne l'a retrouvée. Eschirkoff, dans deux cas, n'a pas compté moins de 2.933,000 globules rouges, l'hémoglobine étant restée à peu près normale, ainsi que le chiffre des leucocytes. En revanche, Neumann a vu les globules rouges tomber à 1.120.000, et M. Hayem déclare que, « parmi les affections chroniques, celles qui lui ont paru exercer le plus rapidement une action déglobulisante sont la maladie d'Addison et le goître exophthalmique ». Chez notre malade, nous avons trouvé 2.635.000 hématies, avec 9 d'hémoglobine, et un chiffre normal de leucocytes ce qui représente une anémie moyenne. Il semble donc qu'il n'y ait pas de règle à cet égard, et qu'on

puisse rencontrer dans la maladie bronzée les degrés les plus légers comme les plus avancés de l'anémie. Cette même variabilité s'observe en ce qui concerne l'embonpoint des malades. A côté de ceux qui conservent jusqu'au bout un certain degré d'obésité (Averbeck) il en est d'autres qui, comme la nôtre, arrivent à une émaciation vraiment squelettique. Aussi l'anémie et l'amaigrissement extrême sont-ils sans doute plutôt sous la dépendance des lésions concomitantes que de celles qui caractérisent essentiellement la maladie bronzée.

2° On a observé des attaques épileptiformes au cours de cette affection et particulièrement vers la fin. Nous pouvions donc, du vivant de notre malade, être tenté de rattacher à sa maladie bronzée elle-même les attaques convulsives qu'elle présenta à trois reprises. L'autopsie montra cependant que cette interprétation n'était pas exacte : il est évident, en effet, que c'est au tubercule cérébral que doit être attribuée cette épilepsie symptomatique. A un autre point de vue, il est intéressant de noter qu'entre la première attaque épileptiforme, qui marqua le début de la maladie, et la troisième, qui précéda immédiatement la mort, il ne s'est pas écoulé moins de 8 ans. Voilà donc une tumeur cérébrale de mauvaise nature, siégeant dans une région intolérante par excellence, et qui, cependant, n'a amené la mort qu'au bout de 8 ans ! Sans prétendre expliquer suffisamment cette anomalie, il y a lieu néanmoins de rappeler ce fait que, lorsque la tuberculose des capsules et la maladie bronzée sont en pleine évolution, les lésions tuberculeuses des autres organes subissent généralement un temps d'arrêt plus ou moins prolongé. C'est ce qui s'est produit ici pour les tubercules pulmonaires surtout, mais probablement aussi pour le tubercule cérébral, puisque, malgré ses 8 ans de date, il n'était encore que partiellement caséifié.

3° Un certain nombre d'auteurs considèrent la maladie bronzée comme le résultat habituel de la propagation ascendante d'une tuberculose génitale aux capsules surrénales. M. Lejars a vu ainsi des lésions tuberculeuses de l'épididyme et de la prostate propagés aux capsules par les ganglions lombaires. Dans un cas de M. Auvray comme dans le nôtre, on trouvait une tuberculose avancée de la trompe, tandis que les lésions des poumons se bornaient à quelques tubercules crétacés. Cervellini a même rapporté un cas de maladie bron-

zée guérie (?) à la suite de l'ablation d'un testicule tuberculeux. Quoi qu'il en soit, il est certain que la tuberculose génitale est particulièrement fréquente chez les addisoniens.

4° Deux addisoniens présentés par M. Darier à la Société de dermatologie (9 mai 1895) offraient des nævi pigmentaires. D'après M. Besnier, cette préexistence de nævi mélaniques semblerait indiquer que la fonction pigmentaire était déjà troublée avant l'apparition de la maladie d'Addison. On devra donc, ajoutait-il, rechercher à l'avenir si les addisoniens n'étaient pas préalablement des næviques. Notre malade rentre dans cette catégorie, puisqu'elle présentait plusieurs nævi mélaniques.

5° Demiéville, Riehl, Athanassieff ont prétendu que, dans la maladie bronzée, les altérations des vaisseaux du derme étaient constantes et très prononcées, donnant lieu à des thromboses et de petites hémorrhagies. Au contraire, von Kahlden a insisté sur l'inconstance des lésions vasculaires et des hémorrhagies. Notre cas vient à l'appui de sa manière de voir, puisque nous n'avons trouvé aucune altération appréciable des petits vaisseaux cutanés.

Quant au siège du pigment, certains auteurs le restreignent au corps muqueux de Malpighi, et admettent que, dans les cas relativement rares où il se trouve aussi dans le derme, c'est à titre accessoire, le siège principal restant toujours dans le corps muqueux. Les résultats de l'examen histologique de la muqueuse linguale, chez notre malade, montrent que cette règle est trop absolue, puisque le pigment siégeait presque exclusivement dans les papilles du derme.

6° Malgré l'impossibilité où nous nous sommes trouvé de déceler des bacilles dans les capsules caséifiées, les résultats de l'expérimentation permettent d'affirmer la nature tuberculeuse des lésions. On sait, d'ailleurs, que, dans la tuberculose capsulaire, la recherche des bacilles est la plupart du temps infructueuse. En somme, au double point de vue de l'absence habituelle des bacilles et de la longue incubation chez l'animal inoculé, cette tuberculose des capsules surrénales peut être rapprochée de certaines tuberculoses atténuées, telles que le lupus. On a vu, d'ailleurs, la maladie bronzée survenir chez des malades atteints de lupus comme, par exemple, dans le cas de Lehfeldt.

7° Quant à la question la plus controversée, celle de l'origine capsulaire ou sympathique de la maladie bronzée, notre

cas n'est pas de nature à lui apporter beaucoup d'éclaircissement, les ganglions semi-lunaires étant atteints comme les capsules. Sans doute, les altérations capsulaires primaient de beaucoup, par leur ancienneté et leur importance, celles des ganglions. Totalement dégénérées, les capsules n'existaient plus au point de vue histologique ni physiologique, tandis qu'une grande partie de la substance ganglionnaire était encore intacte. Par conséquent, si le fonctionnement des ganglions pouvait être perverti, il n'était certainement pas détruit. Mais c'est précisément à cette perversion du fonctionnement du plexus solaire que de nombreux auteurs attribuent la maladie bronzée. Aussi notre cas, s'il paraît plaider plutôt en faveur de la théorie capsulaire, ne saurait lui fournir un appoint décisif.

Nouvelle méthode pour étudier les changements de rapport de la rate, par le Dr Raymond Picou.

Dans un travail antérieur (Thèse de doctorat, Paris, 1896), j'avais étudié les changements de rapport de la rate par rapport à la paroi thoracique, en me servant de la méthode des aiguilles aimantées que nous avons exposée l'an dernier, M. Ramondet et moi, à la Société de biologie (Séance du 28 juin 1896) ; mais cette méthode, telle que nous l'appliquions, ne nous permettait guère d'étudier ces changements que sur le cadavre horizontalement couché sur le côté droit. L'appareil que je vous présente aujourd'hui permet d'étudier ces mêmes changements sur le cadavre verticalement placé. Cet appareil que j'ai conçu et fait construire tout récemment, consiste essentiellement en une aiguille aimantée mobile dans tous les sens. La mobilité de l'aiguille dans le sens vertical s'obtient en suspendant celle-ci dans un cercle vertical gradué, de la manière suivante : par le centre de rotation de l'aiguille aimantée, on fixe un petit essieu en platine qui traverse l'aiguille en question et dont chaque extrémité vient se loger dans un montant soudé, en haut comme en bas, à la partie latérale correspondante du cercle gradué vertical destiné à recevoir l'aiguille ; on réalise ainsi un système rappelant par ses traits généraux une boussole d'inclinaison.

Soudons maintenant à chaque extrémité du diamètre vertical de ce cercle gradué, un pivot en platine roulant sur agate ; nous aurons ainsi réalisé un système qui sera susceptible de tourner horizontalement dans tous les sens suivant la direction de la force sollicitant l'aiguille aimantée ; et, au moyen d'un autre cercle gradué, mais horizontal, fixé à la charpente extérieure de l'appareil, on pourra connaître le degré de déviation de cette aiguille dans le sens horizontal. Enfin pour se mettre à l'abri d'erreurs possibles dues à l'action de la pesanteur, il faut que l'appareil reste toujours vertical ; c'est pour cela qu'il est muni d'un niveau d'eau à sa partie supérieure.

L'appareil que je viens de décrire est un appareil essentiellement explorateur. Procédant pour mes recherches comme je l'ai indiqué dans ma thèse (Thèse de doctorat, Paris, 1896, pp. 46 et 47), j'introduis dans la rate, à travers une boutonnière abdominale assez large pour laisser passer la main, un faisceau aimanté coiffé à son extrémité perforante d'un cône en cuivre assez effilé. Le faisceau aimanté dont je me sers, mesure 105 millimètres de longueur, et son poids total égale environ 30 grammes. J'enfonce ce faisceau, autant que possible, suivant l'axe de la rate ; puis, après avoir lié le pylore et les parties moyennes des côlons ascendant et descendant, je fixe sur la partie du côlon transverse correspondant à ma boutonnière abdominale, l'embout d'un tube en caoutchouc dont je laisse la majeure

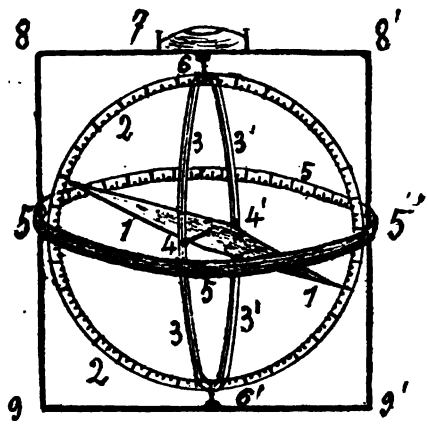

Fig. 1. — 1.1. Aiguille aimantée ; — 2.2. Cercle vertical gradué mobile sur les pivots 6 et 6' ; — 3.3'. Montants latéraux soudés aux deux extrémités du diamètre vertical du cercle (2), et destinés à loger en leur milieu les deux extrémités de l'essieu (4.4') traversant le milieu de l'aiguille aimantée , — 5.5. Cercle horizontal gradué fixé sur le cadre extérieur (8.9) et (8'9') de l'appareil, servant à mesurer les déplacements de l'aiguille dans le sens horizontal ; — 7. Niveau d'eau à bulle d'air.

partie libre dans la cavité abdominale, tandis que le reste sort hors de l'abdomen par l'angle inférieur de l'ouverture pratiquée ; je ferme ensuite hermétiquement celle-ci à l'aide de points de suture très rapprochés ; puis, gonflant successivement le poumon par la trachée, l'estomac par l'œsophage dans la région cervicale, et le côlon transverse, soit seul, soit en même temps que l'estomac, par l'intermédiaire du tube en caoutchouc qui sort de l'abdomen, je cherche au moyen de l'explorateur précédemment décrit, chacune des nouvelles positions occupées par la rate pendant ces diverses manœuvres. La puissance des pôles du faisceau aimanté enfoncé dans cet organe, est assez grande pour qu'il ne soit guère nécessaire de tenir compte de l'action du magnétisme terrestre. Néanmoins pour me mettre autant que possible à l'abri des critiques concernant les déviations la-

térales secondaires dues à l'action de ce magnétisme, j'oriente le sujet de telle sorte que le faisceau aimanté intrasplénique se trouvant placé à peu près perpendiculairement au plan du méridien magnétique, l'action du magnétisme terrestre vienne s'ajouter respectivement à celle de chacun des pôles de ce faisceau. Pour cela, il suffit de placer le cadavre de telle sorte qu'un plan vertical passant en arrière par sa ligne scapulaire gauche et en avant, par une ligne située à égale distance des lignes axillaire moyenne et mamelonnaire du même côté (plan approximativement parallèle à l'axe de la rate), coupe perpendiculairement le plan du méridien magnétique. Supposons maintenant que le bout pointu du faisceau aimanté enfoncé le premier dans la rate, et répondant par conséquent à l'extrémité postérieure de ce viscère, soit le pôle austral, l'autre bout ou pôle boréal sera donc en rapport avec l'extrémité antérieure de l'organe, et pour

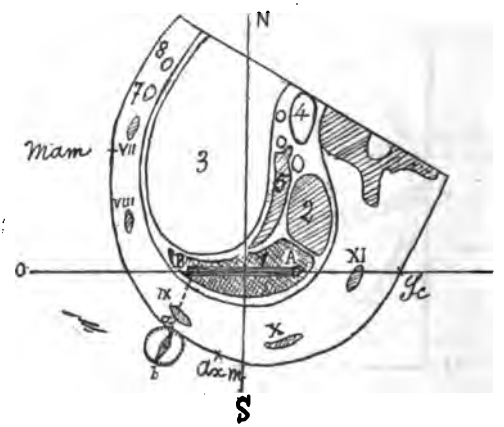

Fig. 2. — Orientation du sujet pour la recherche du pôle boréal de l'aiguille intrasplénique. — 1. Rate ; — 2. Rein gauche ; — 3. Estomac ; — 4. Aorte ; — 5. Pancréas ; A B. Faisceau aimanté situé dans la rate ; *a b*. Boussole ; — *s c*. Ligne scapulaire ; — *axm*. Ligne axillaire moyenne ; — *mam*. Ligne mamelonnaire.

que son action s'ajoute à celle du pôle terrestre, il faudra que la verticale menée sur la paroi thoracique du cadavre, à égale distance des lignes mamelonnaire et axillaire moyenne gauches, soit tournée directement vers l'ouest, sa ligne scapulaire du même côté regardant au contraire vers l'est. De cette façon, l'influence du magnétisme terrestre sur les déviations latérales de l'aiguille aimantée de l'appareil explorateur devient moins sensible, puisque l'action du pôle magnétique agit alors dans le même sens que celle du pôle du faisceau aimanté intrasplénique ; et si l'on promène l'appareil explorateur sur la partie antérieure de la paroi thoracique gauche, en se plaçant du côté austral de l'hémisphère terrestre, on finit par trouver un point où l'aiguille de l'appareil devient normale à cette paroi ; cet endroit correspond au pôle boréal intrasplénique (extrémité antérieure de la rate).

Pour chercher le pôle austral du faisceau intrasplénique, on procède de la même manière, mais pour que l'action du magnétisme terrestre s'ajoute encore ici à celle du faisceau aimanté et ne produise point de déviations latérales sur l'aiguille de l'appareil, on doit faire exécuter au sujet un mouvement de rotation de 18°, grâce auquel la ligne scapulaire gauche se trouvera maintenant dirigée vers l'ouest, la verticale passant à égale distance des lignes mamelonnaire et axillaire moyenne du même côté, étant tournée au contraire vers l'est. Promenant alors l'appareil explorateur sur la partie postérieure de la paroi thoracique, mais en se plaçant cette fois du côté boréal de l'hémisphère terrestre, on finira par trouver un endroit où l'aiguille de l'appareil restera normale à cette paroi. Cet endroit correspond au pôle central intrasplénique (ou extrémité

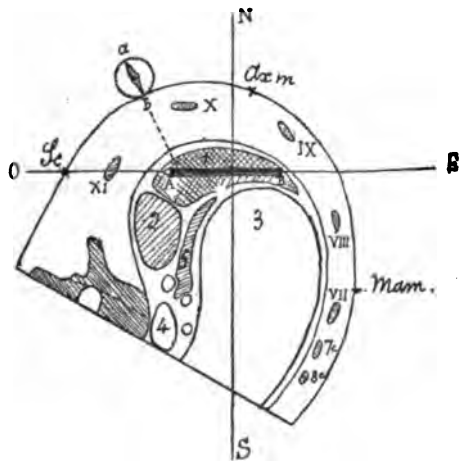

Fig. 3. — Orientation du sujet pour la recherche du pôle austral de l'aiguille intrasplénique. Même légende que dans la figure précédente.

postérieure de la rate). Connaissant les deux points correspondant aux deux extrémités du viscère, il suffira d'unir ces deux points par une ligne droite, pour avoir la direction de l'axe de l'organe et ses rapports avec la paroi thoracique.

Pour déterminer la profondeur de chacun des pôles, ou, en d'autres termes, les distances séparant les deux extrémités de la rate de la surface extérieure du thorax dans chaque cas particulier, on peut encore avoir recours à la méthode des aiguilles aimantées.

Pour ces recherches, il suffit d'une petite boussole très sensible appliquée successivement au niveau de chacun des pôles déterminé par la méthode précédente.

Ici encore, comme précédemment, l'orientation du sujet et le côté où l'on devra se placer pour faire les recherches, devront être tels que l'action du magnétisme terrestre ne puisse déterminer de dévia-

tion latérale dans l'aiguille de la petite boussole ; il faudra donc, pour chaque pôle du faisceau intrasplénique, disposer le cadavre comme nous l'avons fait plus haut. Primitivement, je déterminais la profondeur d'un pôle donné, par les déviations angulaires de l'aiguille de la boussole, appliquée en deux points différents mais rapprochés, dans le voisinage de celui-ci ; en mesurant exactement la distance de ces deux points, et les deux angles constatés, aux deux extrémités de cette distance, je déterminais par un calcul trigonométrique très simple, la profondeur du pôle exploré. Mais ce procédé est moins commode que celui de la méthode des oscillations, appliquée par Coulomb à l'étude des lois qui régissent les phénomènes magnétiques.

Le nombre des oscillations produites sur l'aiguille d'une boussole par une source magnétique voisine, varie en raison inverse de la distance séparant l'appareil de cette source, à la condition toutefois que ces oscillations soient de faible amplitude et, par suite, isochrones entre elles. Si nous désignons par n le nombre d'oscillations obtenues dans l'unité de temps sous l'influence seule du magnétisme terrestre ; par n_1, le nombre d'oscillations exécutées dans le même temps à la distance d_1, sous l'influence du pôle d'un aimant orienté comme le faisceau intrasplénique de notre sujet ; par n_2 celui des oscillations exécutées sous l'influence du même pôle à la distance d_2, nous aurons sensiblement :

$$\frac{n^2_1 - n^2}{n^2_2 - n^2} = \left(\frac{d_2}{d_1}\right)^2$$

formule qu'on peut considérer comme offrant une précision suffisante, étant donné les faibles distances qui séparent de la face extérieure de la paroi thoracique, les deux pôles du faisceau aimanté intrasplénique. Pour faciliter le calcul, on peut prendre une unité de temps assez grande (soit 10″ par exemple) et faire $d_1 =$ 25 mm. — à la fin de ces recherches on enlève la rate et on note avec soin la situation du faisceau aimanté dans son épaisseur, afin de faire les corrections nécessaires, si ce faisceau ne coïncidait pas exactement avec l'axe de l'organe. — Si, au cours des recherches, l'on a eu soin de tracer sur la paroi thoracique, avec des couleurs diverses (carmin, bleu de Prusse, etc.) : 1° la situation des côtés, 2° les diverses lignes verticales thoraciques (scapulaire, mamelonnaire, etc.), 3° les lignes correspondant aux diverses organes creux voisins, il suffira d'appliquer sur le thorax du côté gauche un demi-corset plâtré, pour que toutes ces lignes impriment avec la plus grande facilité leurs couleurs sur le plâtre humide. L'appareil plâtré que j'ai l'honneur de vous présenter montre les changements de position de la rate chez un sujet atteint de pleurésie gauche. Il est donc impossible de tirer d'une pareille observation la moindre conclusion touchant les variations normales des rapports de la rate. Je me propose de revenir ultérieurement sur ce sujet. La méthode que je viens d'exposer pourrait servir sur le vivant (au lieu d'un faisceau aimanté, on pourrait employer un petit électro-aimant) à déterminer les déviations et la profondeur de certains organes creux (œsophage, utérus, estomac, gros intestin, etc..). Il suffira de la perfectionner pour que les cliniciens puissent en retirer quelques indications utiles.

Tubercule de la partie supérieure et latérale du bulbe chez un enfant. Hémiplégie faciale, par CHARLES LEVI, interne des hôpitaux.

Gab... Charlotte, âgée de 9 mois, entre à la crèche de l'hôpital Laënnec, dans le service du professeur Landouzy, le 13 juin 1897.

L'enfant est maigre, avec un gros ventre et des stigmates de rachitisme (thorax évasé, chapelet costal). Il existe de la micro-adénie inguinale et axillaire. L'aspect est celui d'un athrepsique.

La mère n'a pas de signes de tuberculose, mais elle est sujette à tousser. Elle n'a eu qu'un autre enfant mort de diphtérie. L'enfant tousse surtout depuis quelques jours, toux sèche et quinteuse avec vomissements.

Poids : 3 kilog. 820.

Le foie et la rate sont gros.

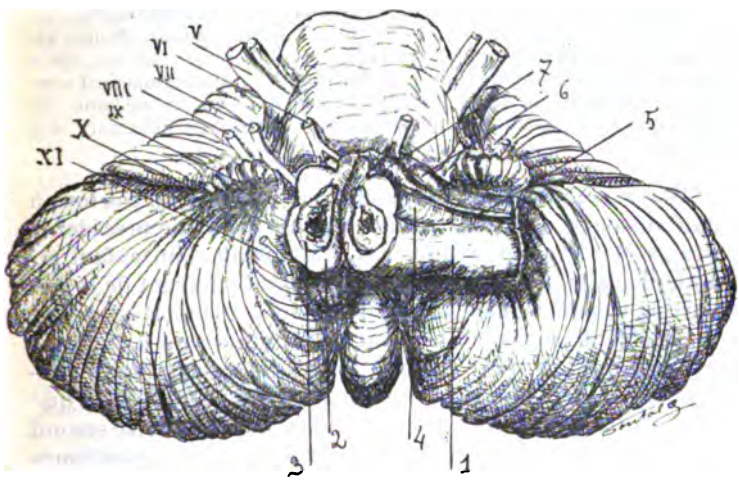

1. Bulbe à demi sectionné, relevé et rejeté à gauche ; — 2. Hémisection du bulbe à sa partie supérieure droite ; — 3. Tubercule caséeux ; — 4. Olive droite ; — 5. Sillon médian antérieur ; — 6. Olive gauche ; — 7. Pyramide gauche.

Râles disséminés, surtout à droite. Souffle à la racine des bronches, et submatité. Un peu de diarrhée verte.

Température : 38° à l'entrée, et bientôt elle descend au-dessous de 37°, avec des oscillations irrégulières de 36° à 38°5. Le poids diminue progressivement. Le diagnostic ne laisse pas de doute. C'est un cas de tuberculose chronique apyrétique, forme ordinaire, chez l'enfant. Un matin même, la température descend à 35°.

L'état général s'aggrave ; l'athrepsie s'accentue.

Le 26 juin, après une ascension thermique vespérale à 39°, et une nuit agitée, la mère s'aperçoit que l'œil droit ne se ferme pas.

Le 1er juillet, après plusieurs nuits de convulsions, *la paralysie faciale est totale à droite*. Rien aux membres, si ce n'est un peu d'exagération des réflexes patellaires. Rien dans le domaine de la 3e et de la 6e paires. Pas de strabisme, ni d'inégalité pupillaire. La vision semble normale, Cris fréquents, raie méningitique ; mais l'enfant ne présente pas le vrai tableau d'une méningite. Pouls régulier. Circulation collatérale abdominale. Les signes de ramollissement pulmonaire à la base droite s'accusent. Un peu de contracture des deux membres inférieurs ; pas de paralysie. Œdème des pieds.

A la fin la paralysie occupe surtout le facial inférieur droit, et semble diminuer dans le facial supérieur. Mort le 20 juillet avec une température de 39°.

Autopsie le 22 juillet. — Ganglions caséeux du *mésentère*. *Poumons* criblés de tubercules ramollis. A la base du poumon droit, il y a une vraie caverne d'aspect un peu gangréneux.

Ganglions trachéo-bronchiques caséeux. Rien aux *méninges*.

A la partie supérieure du *bulbe*, sur sa partie latérale droite, au contact de la protubérance, on trouve un tubercule caséeux, mais non ramolli, du volume d'un petit haricot. La protubérance est normale. Le tubercule ne pénètre pas jusqu'à la partie médiane du bulbe, et ne descend pas aussi bas que l'extrémité inférieure des olives.

Réflexions. — Nous rapprocherons ce cas d'un cas tout à fait analogue que nous avons présenté dans une précédente séance (1). Dans ce premier cas, il s'agissait d'un enfant atteint de cette même forme de tuberculose, et ayant de la paralysie faciale depuis l'âge de deux mois. A la mort survenue à l'âge de dix mois, on trouvait un gros tubercule d'une moitié de la protubérance et de la partie centrale du bulbe ; tubercule encore consistant dans la protubérance, tandis que dans le bulbe il y avait une vraie caverne. Dans notre second cas, l'apparition dans les mêmes conditions, sans symptômes de méningite d'une hémiplégie faciale, avait fait penser à la possibilité d'un tubercule bulbo-protubérantiel, ce que l'autopsie est venue confirmer. La seule différence était que dans notre second cas, la lésion était moins ancienne, et le tubercule bien moins étendu. Notons dans ces deux cas une hypothermie assez marquée (jusqu'à 35°). Notons aussi l'absence de paralysie des membres, qui n'étaient que légèrement contracturés des deux côtés. Le tubercule d'ailleurs ne pénétrait pas jusqu'à la partie médiane et par conséquent la pyramide antérieure était respectée.

(1) *Bull. Soc. Anat.*, 11 juin 1897.

Malgré le voisinage d'autres nerfs, le facial, à en juger d'après ces cas, paraît principalement frappé, et si l'on voit survenir chez un enfant, suspect de tuberculose, une paralysie faciale qui s'installe progressivement, on peut penser à la possibilité d'un tubercule de la région bulbo-protubérantielle.

Gros nodule épithéliomateux de la peau secondaire à un cancer de l'œsophage généralisé, par CHARLES LEVI, interne des hôpitaux.

Un homme de 48 ans, D... Félix, entre le 9 janvier 1897, salle Grisolles à l'hôpital Laënnec dans le service du professeur Landouzy, pour des troubles digestifs, caractérisés surtout par des vomissements. Ces vomissements se produisent peu après l'ingestion des aliments ; il n'a jamais eu d'hématémèse. On arrive à passer le cathéter œsophagien, qui cependant est arrêté près du cardia par un spasme à ce niveau.

Par le régime lacté et le repos, on note une amélioration sensible. Le malade engraisse ; il demande à sortir de l'hôpital à la fin de février. A ce moment, les aliments solides même passent bien. Quelques jours après, il rentre à l'hôpital, vomissant tout ce qu'il prend, amaigri, la voix éteinte. Pas de néoplasme perceptible, pas d'adénopathie.

Malgré le régime, l'état du malade ne s'améliore pas, et il continue à vomir par petites quantités de temps en temps. Les vomissements se produisent en général peu après l'ingestion du lait. L'amaigrissement et la cachexie vont en augmentant. Dans le mois de mai, le malade a eu une fois un vomissement assez abondant, marc de café.

Depuis la fin d'avril, on note des douleurs vives dans la jambe gauche ; il n'y a pas d'œdème. On sent un petit cordon dur, peut-être un lymphatique. Quelque temps après ces douleurs, apparaît au 1/3 inférieur de la jambe gauche, à la partie postérieure, une tumeur sous-cutanée, mollasse. Cette tumeur augmente et peu à peu la peau s'amincit et prend à ce niveau une coloration noirâtre.

Au moment de la mort, survenue le 2 juin, la tumeur a la grosseur d'un œuf de poule. Elle est superficielle au-dessus de l'aponévrose et commence à peine à s'ulcérer.

AUTOPSIE le 3 juin. — Aux *poumons*, on note en un point un petit infarctus, qui n'a pas d'aspect néoplasique ; il y a quelques tubercules aux sommets.

Le *péricarde*, près de la pointe du cœur, présente deux noyaux cancéreux blanchâtres ; rien au *myocarde*.

Aorte. — Athéromateuse.

Larynx. — Est seulement congestionné.

Trachée. — Petits nodules cancéreux, sur la face postérieure, au contact de l'œsophage.

Œsophage. — A sa partie moyenne, se trouve une *tumeur néoplasique* occupant tout le 1/3 inférieur, mais n'arrivant pas jusqu'au cardia, dont elle reste distante de deux travers de doigt. C'est sur-

tout une infiltration cancéreuse en surface plus qu'une vraie tumeur resserrant beaucoup le calibre du conduit.

Estomac. — Suffusions hémorrhagiques ; pas de néoplasme.

Foie et rate. — N'ont pas de généralisation cancéreuse.

Reins. — Le *droit* présente une *tumeur cancéreuse*, ramollie, de la grosseur d'un œuf de pigeon, située à la périphérie et de forme conique.

Rien à *gauche*.

Intestin normal.

Ganglions inguinaux.— Ramollis et suppurés, peut-être par infection secondaire.

Ganglions sus-claviculaires. — Ne semblent pas envahis.

Tumeur cutanée. — Présente à la coupe un aspect blanchâtre, est ferme ; on y voit des travées conjonctives, et des points hémorrhagiques.

Pas d'induration des lymphatiques voisins.

Examen histologique. — La tumeur a la structure d'un épithélioma pavimenteux. On voit dans la partie profonde de la peau de nombreux boyaux épithéliaux, qui en quelques points ont même détruit le derme, et arrivent à la surface.

Réflexions. — Nous avons observé dans ce cas une tumeur cancéreuse œsophagienne généralisée par voie embolique à l'un des reins et à la peau, où l'apparition d'une tumeur est venue confirmer le diagnostic de tumeur maligne œsophagienne.

La généralisation est rare à la peau. Nous rapprocherons de ce cas, un cas de cancer de l'estomac généralisé au foie, au rein, à la vessie, aux muscles, et à la peau du tronc qui a été publié par M. Merklen (*Soc. Anat.*, 1876, p. 457). Charcot avait observé après cancer vertébral des nodosités de ce genre ; Maunoury a présenté en 1875, à la Société anatomique, un cas analogue.

Ablation d'un goître volumineux.

M. Hepp présente un goître pesant 450 grammes, opéré par M. Schwartz. La tumeur était développée aux dépens du seul lobe gauche. L'énucléation a été sous-capsulaire.

Un cas de gastro-entéro-anastomose.

M. Hepp présente les pièces d'un sujet opéré de gastro-entéro-anastomose par le procédé de Souligoux. Le pylore était cancéreux. La mort est survenue au bout de soixante-quatorze heures, au milieu de vomissements incoercibles. A l'autopsie, le péritoine était sain.

Elections.

M. Demantké est nommé membre correspondant.

OCTOBRE

—

Séance du 8 octobre 1897.

PRÉSIDENCE DE M. CORNIL

Monstre anencéphale, par M. HERBET, interne des hôpitaux.

J'ai l'honneur de vous présenter au nom du Dr Deschiens de Savigny-sur-Braye et au mien un monstre *anencéphale*. C'est un fœtus de 6 mois, de sexe féminin ; son développement, d'une façon générale, est à peu près celui que comporte son âge. En l'examinant on est immédiatement frappé par son facies bizarre qui rappelle beaucoup celui d'un batracien : la face est petite relativement ; la bouche béante laisse voir la voûte palatine divisée en deux parties par une scissure médiane. Les narines sont complètes et normalement situées ; les joues flasques et pendantes ; les yeux sont gros, saillants, à fleur de tête, dirigés en haut ; au-dessus des sourcils le front se déprime brusquement pour finir en arrière. Les oreilles déjetées latéralement sont grandes, repliées sur elles-mêmes.

Le cou n'existe pour ainsi dire pas, la saillie de la mâchoire inférieure abaissée se continue avec le plan du thorax.

Les membres supérieurs sont relativement très longs comme on peut le voir sur la figure 1. Mais ce qu'il y a de plus remarquable, c'est l'existence d'un spina bifida portant sur toutes les vertèbres rachidiennes et s'étendant même sur les vertèbres céphaliques.

La large gouttière que représente le canal rachidien est fermée par une mince pellicule qui latéralement se continue avec la peau. Dans la partie supérieure la peau sur les bords de cette gouttière porte quelques bouquets de poils. Au-dessous de la mince pellicule on aperçoit quelques filets nerveux longitudinaux semblant naître très haut et courir presque parallèles entre eux. La moelle n'existe pas, elle est remplacée par une sorte de tumeur fongueuse de couleur noirâtre où l'on remarque un développement considérable des vaisseaux sanguins.

Cette masse est régulière, placée au centre du canal rachidien et divisée en deux parties par un sillon longitudinal médian.

D'un côté nous l'avons enlevée pour voir le plan profond (voir fig. 2). La partie antérieure du canal rachidien apparaît alors régulièrement constituée par une série de segments osseux ; latérale-

Fig. 1.

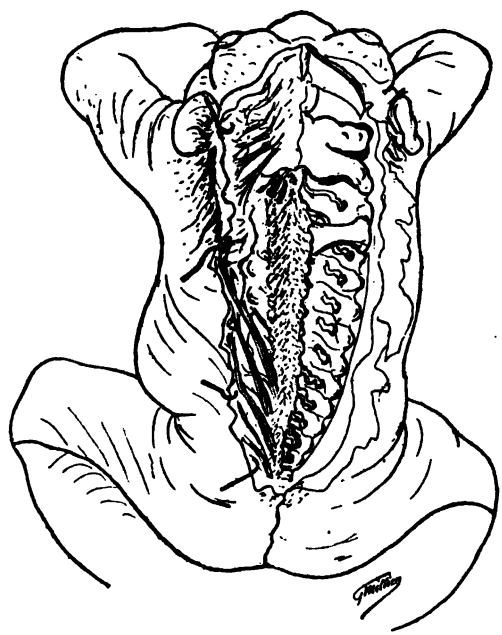

Fig. 2.

ment on voit les nerfs sortir par les trous de conjugaison et les tubercules situés en dehors de ces trous sont les vestiges de demi-apophyses épineuses qui auraient dû se conjuguer sur la ligne médiane pour former la crête épineuse ; vers la partie supérieure de la région dorsale un de ces tubercules s'est développé en une demi-épineuse, mais cette demi-épineuse allant au-devant de sa congénère du côté opposé pour se conjuguer avec elle, ne l'a pas rencontrée et elle s'est soudée à la partie moyenne de la paroi rachidienne antérieure. La masse fongueuse représentant la moelle gênée dans son passage, s'est rejetée tout entière du côté gauche. Les branches nerveuses se rendant aux trous de conjugaison passent seules dans le canal osseux ainsi formé par cette demi-épineuse soudée à la paroi antérieure du canal rachidien. Au niveau du crâne, les choses sont plus compliquées ; la voûte recouverte par la même membrane pelliculaire est, au point de vue du squelette, formée par deux masses osseuses irrégulières ressemblant à deux grosses apophyses épineuses élargies qui se rejoindraient sur la ligne médiane ; au-dessous de ces apophyses on voit s'engager sous elles la masse fongueuse dont nous avons parlé et qui représente ici le cerveau, au-dessus, c'est-à-dire en avant d'elles, la voûte crânienne n'existe plus et l'on voit directement la partie supérieure de la base, on reconnaît facilement l'apophyse crista galli, le rebord supérieur de l'orbite, les nerfs objectif et optique.

Au point de vue de l'histoire de ce monstre voici les renseignements que nous communique le Dr Deschiens.

La mère est une primipare âgée de 16 ans, habituellement bien portante, elle ne s'est plaint d'aucun trouble pendant sa grossesse, elle manque d'intelligence. Ses parents sont également bien portants, mais sa tante maternelle est hystérique.

Cette tante a eu 4 enfants : le premier était, paraît-il, un monstre absolument semblable à celui que nous présentons. Le deuxième était porteur d'un spina bifida, les deux derniers bien constitués sont atteints de crises hystéro-épileptiques.

Réflexions. — 1° Ce monstre rentre dans la catégorie des *anencéphales*, et nous présente un beau type de *spina bifida* s'étendant d'un bout à l'autre du système vertébral.

2° Les phénomènes d'hérédité que nous avons rapportés nous ont semblé curieux à mettre en relief.

La pièce et sa radiographie ont été déposées au musée Dupuytren.

Fréquence des lésions des vertèbres d'origine rhumatismale, par le Dr Félix Regnault.

Plusieurs auteurs ont attiré l'attention sur la fréquence des lésions rhumatismales sur les vertèbres recueillies en diverses fouilles.

Les ossements de Pompéi offraient souvent ce genre de lésion qu'a décrit Delle Chiaje de Naples (1). Charcot a rappelé ces travaux pour prouver l'antiquité de la maladie.

R. Virchow (2) en fouillant un cloître de Poméranie recueillit de nombreux os, du XIVe au XVIIe siècle, atteints d'arthrite déformante, et parmi eux des vertèbres ostéophytiques et altérées.

En réalité, ces découvertes n'avaient rien d'original. Le rhumatisme vertébral est d'une extrême fréquence chez presque toutes les races et à toutes les époques.

Sur 63 squelettes complets de toutes races que j'ai étudiés dans ce but à la Société et à l'Ecole d'anthropologie, 6 avaient des vertèbres fortement atteintes par le rhumatisme, 10 légèrement, un cas était douteux, les lésions très accusées paraissant d'autre nature que rhumatismales (ulcérations osseuses multiples). 46 sujets n'avaient rien.

Ces sujets étaient de race blanche, Tatars, nègres, jaunes, Hindous mélanésiens ; la proportion étant à peu près la même chez tous les sujets.

Poirier (*Tr. anat.*, t. I, p. 330) signale la fréquence du rhumatisme vertébral. « Rien de plus fréquent, dit-il, que de voir chez l'adulte les corps vertébraux réunis entre eux par des jetées osseuses, les ossifications sont plus fréquentes à la colonne lombaire qu'à la colonne dorsale. Elles réunissent 2, 4, parfois 10 vertèbres. Le processus d'ossification donne lieu à la formation de véritables mamelons osseux. »

Si Poirier trouve fréquemment les lésions vertébrales à un degré aussi avancé, *a fortiori* on l'admettra fréquent au degré léger que nous allons décrire.

Parmi les os, les vertèbres sont le plus fréquemment atteintes. Elles le sont souvent exclusivement ; si d'autres portions du squelette sont altérées, elles le sont généralement moins que les vertèbres. Ces altérations se trouvent dans quelques cas rares au bassin, à l'article sacro-iliaque et à la temporo-maxillaire (Nouvelle-Calédonie, 2 cas).

Le début du rhumatisme vertébral paraît se porter surtout sur les vertèbres lombaires. Ces dernières sont atteintes de préférence aux autres.

Pourtant ce n'est pas une règle absolue : en un cas les vertèbres cervicales étaient plus malades.

(1) Cenno, *Anatomio pathologico sulle ossa scavate in Pompei*, Napoli, 1853.

(2) Rudolph Virchow, Zur Geschichte der arthritis deformans. *Arch. f. path. Anat. u. Physiog.*, 1869.

Le rhumatisme atteint d'abord et de préférence le corps des vertèbres. Il atteint d'abord les bords supérieur et inférieur qui deviennent rugueux. La face latérale est inégale, il se dépose de petites exostoses ayant l'aspect d'une lentille.

Puis les lésions s'accentuent ; des ostéophytes se développent sur les bords venant à la rencontre de la vertèbre correspondante. Elles se montrent surtout sur le bord supérieur d'un corps de vertèbre pour venir toucher le corps de la vertèbre supérieure. Mais elle n'y adhère pas ; les mouvements vertébraux semblent préserver longtemps les corps de l'ankylose. Celle-ci ne se produit que quand l'exostose devient très volumineuse.

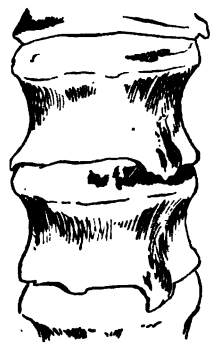

Fig. 1. — Chinois, n° 5. M. Broca.
Corps vertébraux. Rhumatisme au début.

Les exostoses de la face antérieure et latérale du corps s'accroissent parfois ; il se produit un élargissement au point où existe l'article des corps vertébraux. Le corps vertébral prend ainsi une concavité plus grande (Esthonien, n° 38).

Le rhumatisme gagne les arcs vertébraux qui sont atteints par la suite. Les apophyses articulaires se déforment, ont des ostéophytes.

Rarement les apophyses épineuses sont atteintes. Pourtant (Chinois, 5) un sujet offrait de singulières déformations des apophyses épineuses des 1re, 2e et 3e lombaires, leur extrémité inférieure était élargie, écrasée et bifide par pression de l'apophyse épineuse de la vertèbre inférieure. Il ne faudrait pas prendre cette forme pour normale, car les corps des vertèbres étaient atteints de rhumatisme.

Les trous de conjugaison peuvent offrir des lésions ; les lésions sont exceptionnellement assez accentuées pour effacer le trou, mais elles en diminuent le calibre surtout dans la partie inférieure. Elles peuvent par suite comprimer les veines rachidiennes et léser le nerf par inflammation ou même par compression.

Le corps de la vertèbre inférieure peut envoyer de petits ostéophytes. Nous les avons vus fins comme des pointes d'aiguille, d'autres fois plus larges. Ils peuvent diviser le trou de conjugaison en deux parties, une supérieure et une inférieure.

Fig. 2. — Arabe Chamba, n° 60. M. Broca.
Rhumatisme, lésion de l'apophyse articulaire.

La lame ne présente pas ordinairement de lésion. Mais l'apophyse articulaire est souvent atteinte ; elle offre des ostéophytes parfois assez volumineux pour diminuer la partie inférieure du trou de conjugaison et en quelques cas la transformer en une ouverture linéaire (V. fig. 3).

Le rhumatisme vertébral a été étudié cliniquement surtout aux vertèbres cervicales où on le différencie d'avec le mal de Pott sous-occipital (torticolis osseux décrit par Dally).

Leyden (*Tr. clin. des maladies de la moelle épinière*, p. 526) lui consacre un chapitre. Il signale les névralgies, névrites, et montre que la moelle peut s'en ressentir.

Mais il ne décrit que des lésions des corps vertébraux très accentuées, note néanmoins que les trous de conjugaison peuvent diminuer de calibre.

Citons dans la *Chronique médicale* (15 novembre 1896) la curieuse

observation du conventionnel Couthon qui avait une paraplégie qu'on regardait comme d'origine rhumatismale.

Ce diagnostic n'est plus guère fait aujourd'hui.

Ces données anatomo-pathologiques ont de l'importance au point de vue clinique. Souvent on diagnostique des névralgies ou névrites intercostales lombaires, persistantes, rebelles à tout traitement, sans pouvoir en attribuer la cause,

C'est que les lésions rhumatismales des vertèbres n'ont été considérées que dans leur degré accentué qui somme toute n'est pas très fréquent. Si on observe les altérations au début qui sont au contraire d'une extrême fréquence, ces altérations pouvant intéresser les trous de conjugaison doivent souvent donner des névralgies.

Fig. 3. — Hindoue, femme Paria, n° 10. M. Broca. Rhumatisme. Lésion du trou de conjugaison.

M. Cornil a étudié il y a longtemps chez les sujets âgés ces exostoses des vertèbres qui ont une physionomie spéciale. Ce sont d'abord des bourrelets au bord des corps vertébraux ; la face antérieure du disque intervertébral s'épaissit, devient cartilagineuse puis il se forme une masse osseuse réunissant les deux corps vertébraux. Rien ne démontre que ce soit là une lésion rhumatismale ; ce n'est peut-être qu'une simple lésion de sénilité. Et cette lésion est de plus en plus nette examinée sur les vertèbres inférieures.

Sans doute les sujets de M. Regnault étaient des adultes, mais il faudrait prouver que c'est rhumatismal ?

M. Regnault. Ces lésions ne sont pas séniles, on les trouve aussi sur les sujets adultes et adolescents. De plus le fait seul de la sénilité ne suffit pas à les expliquer, certains squelettes séniles ne les offrant point.

Pour prouver l'origine rhumatismale de ces lésions d'une façon indubitable, il faudrait évidemment avoir l'histoire clinique. Je crois pourtant, que jusqu'à plus ample informé, on peut conserver la rubrique rhumatisme chronique osseux. En effet ce terme lui-même n'est pas encore nettement défini et on tend à dénommer ainsi des troubles assez différents (rhumatisme déformant, morbus coxæ senilis, etc.).

N'accepterait-on point cette dénomination, il n'en resterait pas moins à noter la fréquence de ces lésions osseuses chez des squelettes regardés comme normaux, l'altération pouvant déformer les trous de conjugaison, ce qui a une conséquence importante pour expliquer les névralgies.

Fracture de l'extrémité inférieure du radius avec esquille gênant les mouvements de pronation et de supination. Ablation. Guérison, par M. le Dr Mauclaire, chirurgien des hôpitaux.

Le fragment d'os que je présente provient d'un malade âgé de 24 ans, entré à l'hôpital Necker fin juillet 1897. Trois mois auparavant ce sujet s'était fait une fracture de l'extrémité inférieure du radius en tombant sur la paume de la main. Il fut soigné par l'immobilisation pendant trois semaines dans un appareil plâtré. A la suite de ce traitement les mouvements de rotation de l'avant-bras étaient déjà très limités. Quelque temps après le malade constata l'existence d'une saillie très dure et siégeant sur la face antérieure du poignet vers la ligne médiane. Cette pointe s'avança progressivement vers la peau et fit disparaître complètement les mouvements de pronation et de supination. Elle parut de plus augmenter de volume. Il n'y avait pas de troubles de sensibilité dans la région.

Le 25 juillet, après incision de la peau, le fragment osseux fut mis à nu. Sa face, lisse, était recouverte de périoste. Il avait une forme ovoïde à grand axe vertical. Sa face externe était lisse et présentait une fissure. Sa face interne est irrégulière. Son extrémité supérieure est pointue ; son extrémité inférieure, pédiculée, s'insère sur le radius. Section de ce pédicule. Les mouvements de pronation et de supination reparaissent immédiatement. Guérison parfaite.

Réflexions.— Je pensais tout d'abord qu'il s'agissait peut-être d'une exostose périostique. Mais, ainsi que l'a fait remarquer M. Cornil, l'inégalité de la face interne doit faire penser plutôt à une esquille. Celle-ci présenterait ceci de particulier, c'est que son apparition a été tardive, sa forme, son insertion très particulières. Enfin son augmentation de volume était due probablement à son irritation, soit par les ten-

tatives de pronation et de supination, soit par le frottement des tendons fléchisseurs contre ses faces. La disparition de l'esquille fait penser qu'elle a été tout d'abord suffisamment détachée de la face antérieure de l'os pour se placer ensuite dans la direction antéro-postérieure, car son plus petit diamètre avait cette direction.

Cette cause de troubles dans la pronation et la supination après la fracture de l'extrémité inférieure du radius est des plus rares. On sait en effet que ces troubles dans ces cas sont dus d'après Lesser (1) soit au déplacement du fragment radial avec cal vicieux, soit à une fracture concomitante du cubitus (Lauenstein), soit à une soudure des fragments des deux os, soit enfin à une ankylose de l'articulation radio-cubitale inférieure (2). Aucune de ces causes ne pouvait être invoquée ici.

Contusions du thorax. — Fractures des côtes. — Rupture du foie, par P. Desfosses, interne des hôpitaux.

L... C..., âgé de 42 ans. Entré à l'hôpital de la Pitié, dans le service du Dr Tuffier, le 3 octobre à 8 h. 1/2 du matin. Une heure avant son entrée à l'hôpital, à 7 heures, cet homme avait reçu dans le côté droit du thorax un coup violent du timon d'une voiture.

Comme j'étais de garde je pus constater à son entrée que le malade était dans un état de choc qui n'était pas extrêmement prononcé ; le pouls était à 110. Il y avait surtout de la dyspnée. Tout le côté droit de l'abdomen et du thorax était le siège d'une vaste ecchymose et au niveau des dernières côtes la paroi thoracique était soulevée par une volumineuse collection sanguine.

Les deux premiers jours le malade allait assez bien, le pouls était assez fort et à 90 ; mais à partir du 5 octobre la scène changea, le ventre se ballonna, les vomissements apparurent, le pouls devint extrêmement faible et fréquent, bref les signes d'une péritonite.

Le malade succomba le 7 octobre à 1 heure du matin.

Autopsie. — On trouva une fracture de la 5e côte, des fractures multiples des 6e et 7e avec enfoncement de cette partie de la paroi thoracique, mais sans qu'il y eut de fragments saillants.

Dans la *plèvre droite* il y avait un épanchement sanguinolent de 1 litre environ.

L'abdomen contenait plusieurs litres de sang.

Les anses intestinales étaient très légèrement agglutinées entre elles par de petites fausses membranes rougeâtres.

Il n'y avait aucune perforation intestinale.

Le *foie* seul était atteint et présentait sur sa face convexe une

(1) Lesser, *Centralblatt f. Chir.*, 1887, n° 15.
(2) Lauenstein, *Ibidem.*

longue et profonde déchirure partant du bord postérieur pour aller jusque près du bord tranchant du foie, mais sans l'atteindre cependant.

Cette déchirure mesure environ 20 centimètres de longueur sur 5 de profondeur, mais ne traverse pas toute l'épaisseur de l'organe.

Le *diaphragme* à ce niveau était fortement ecchymosé sur sa face convexe.

Il est étonnant qu'avec une pareille déchirure du foie le malade ne soit pas mort d'hémorrhagie rapide.

Tumeurs pigmentaires de l'intestin grêle constituées par du pigment ocre, par M. Apert.

(*Travail du Laboratoire de la clinique médicale de l'Hôtel-Dieu.*)

J'ai l'honneur de présenter à la Société un intestin grêle de lapin qui présente des lésions peu communes. Tout le long du bord libre de cet intestin, sur sa surface péritonéale, existent une série de petites tumeurs de couleur rouille, saillantes, nettement limitées, distantes l'une de l'autre de 1 à 2 centimètres. Elles ont la forme d'une calotte ovoïdale, allongée suivant l'axe de l'intestin ; elles ont en général 6 à 7 millimètres de long sur 4 à 5 de large, et font une saillie de 3 à 4 millimètres. Elles sont très dures. Il en existe une soixantaine tout le long de l'intestin grêle et on n'en trouve plus, ni sur l'estomac, ni sur le gros intestin et l'appendice. A part ces tumeurs, l'intestin grêle paraissait sain ; la muqueuse n'offrait rien d'anormal ; les autres organes ne présentaient non plus rien de particulier. Le lapin était mort de sa mort naturelle, après avoir paru malade depuis une quinzaine de jours et avoir beaucoup maigri.

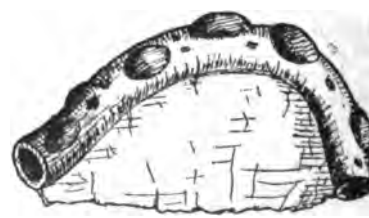

Fig. 1.

Des fragments de cet intestin furent mis dans l'alcool à 90° pour l'examen histologique, puis dans l'alcool absolu. Tandis que tous les tissus furent décolorés par ce séjour, les tumeurs gardèrent leur coloration rouille.

Sur des coupes histologiques passant au niveau d'une de ces tumeurs, on constatait les faits suivants. La muqueuse est tout à fait saine, la couche musculaire est saine aussi, mais fait une légère saillie au niveau de la partie centrale de la tumeur. Les lésions sont limitées à la couche sous-péritonéale, très épaissie. On voit dans cette couche des amas de granulations de couleur ocre pressées les unes contre les autres et formant comme des lits parallèles à la surface de l'in-

testin. Quel que soit le mode de coloration des coupes (carmin, éosine, hématoxyline, thionine, violet de gentiane), ces grains conservent leur même couleur ocre au milieu des tissus diversement nuancés. Entre les amas de grains et autour d'eux, les fibrilles du tissu sous-péritonéal sont multipliées, épaissies et ce tissu a pris les caractères du tissu scléreux.

La persistance de la coloration ocre de ces grains nous a fait alors penser qu'il pouvait s'agir d'un pigment minéral, et nous avons recherché les réactions des pigments ferriques. Un fragment d'intestin plongé dans une solution de ferrocyanure de potassium au 100e, puis

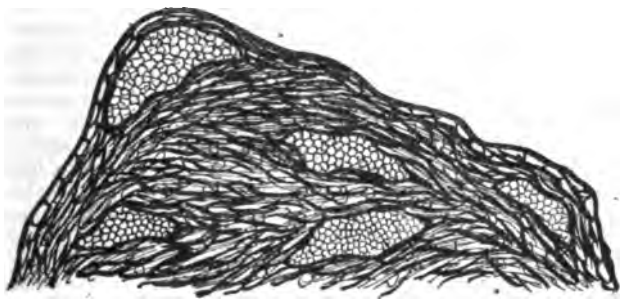

Fig. 2. — Coupe d'une portion de la paroi intestinale, passant par une des petites tumeurs (Leitz, obj. 3, oc. 1).
Les masses de pigment, colorées en bleu par les réactifs, sont représentées en noir sur la figure.

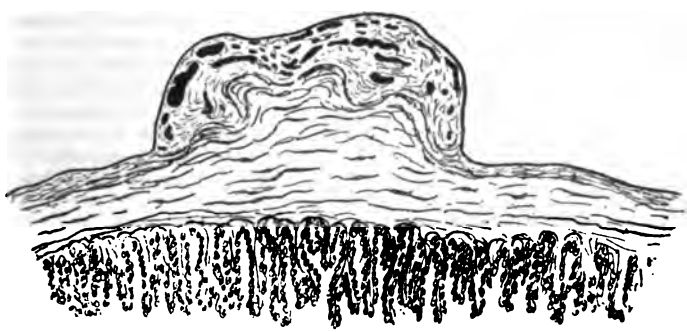

Fig. 3. — Portion superficielle de la tumeur précédente à un plus fort grossissement (Leitz, obj. 7, oc. 3).
La coupe n'a pas subi l'action du ferrocyanure et les parties granuleuses ont conservé leur couleur rouille clair.

dans une solution étendue d'acide chlorhydrique, s'est coloré en bleu de Prusse au niveau des tumeurs, et seulement à ce niveau. Sur des coupes histologiques, traitées de même, les grains de cou-

leur ocre se sont colorés aussi en bleu. Il est donc évident que ces grains sont formés par du pigment ocre identique à celui que l'on trouve dans le diabète bronzé et dans les cirrhoses pigmentaires, pigment qui a fait récemment l'objet de nombreux travaux (1).

Ce pigment, on le sait, déposé dans les tissus, provoque facilement autour de lui la production de tissu de sclérose. Il est donc facile de comprendre pourquoi de petites tumeurs scléreuses se sont développées autour des grains de pigment existant dans la couche sous-péritonéale. En revanche, il est beaucoup plus difficile d'expliquer d'où provient ce pigment, et pourquoi il s'est localisé sur l'intestin. Jamais, à notre connaissance, on n'a encore rencontré de pigment ocre ainsi disposé dans cet organe. Toutefois, sachant que ce pigment est d'origine sanguine, et dérive de l'hémoglobine du sang, sachant qu'il se forme souvent à la suite d'hémorrhagies interstitielles, remarquant en outre que les grains de pigment sont, sur les coupes, disposés à la façon de globules sanguins pressés les uns contre les autres et déformés par pression réciproque, nous proposons l'explication suivante : ces taches pigmentaires dérivent de pétéchies sous-péritonéales, dont l'hémoglobine s'est transformée sur place en pigment ocre. La présence de celui-ci a occasionné la prolifération du tissu conjonctif, d'où la production de petites tumeurs scléreuses pigmentaires.

Nous devons avouer toutefois que la transformation de l'hémoglobine des pétéchies en pigment ocre est chose rare. Nous avons, pour la rechercher, soumis à l'action du ferrocyanure et de l'acide chlorhydrique un certain nombre de pièces et de coupes histologiques d'hémorrhagies sous-cutanées, ou sous-péritonéales, ou interstitielles, recueillies sur des cadavres morts de purpura ou d'ictère grave. Jamais sur ces préparations ne s'est produite la coloration bleue caractéristique du pigment ocre. Sur les pétéchies récentes, le ferrocyanure provoque autour de l'épanchement sanguin une coloration rosée des tissus ; sur des pétéchies plus anciennes, il donne parfois une coloration vert pomme très clair, mais jamais nous n'avons pu provoquer la réaction bleue caractéristique de la transformation complète de l'hémoglobine en pigment ferrique. Cette transformation est donc exceptionnelle. Elle nous paraît cependant la seule explication plausible des cas que nous venons de présenter à la Société.

Note sur un cas de méningite tuberculeuse de l'adulte. — Aphasie motrice sans paralysie de la face ou des membres, par JEAN MASBRENIER, interne des hôpitaux.

La malade âgée de 38 ans entre, le 25 août 1897, à la Charité, salle Frère Côme, n° 12.

(1) AUSCHER et LAPICQUE, *Société de biologie*, 1895 ; RENDU et DE MASSARY, LETULLE, JEANSELME et PAPILLON, *Société des hôpitaux*, 1897 ; LAVERAN, LAPICQUE, REGAUD, *Société de biologie*, 1897 ; MILIAN, *Société anatomique*, 1897 ; PAULY, *Société de médecine de Lyon*, 1897 ; KRETZ, *Centralblatt fur allgemeine Pathologie*, 15 août 1897 ; CARAMANOS, thèse de Paris, 1897.

Antécédents héréditaires. — Père mort d'hémorrhagie cérébrale, mère morte de tuberculose pulmonaire.

La malade a eu sept enfants dont un seul est vivant et bien portant.

Les six autres sont morts avant trois ans de méningite tuberculeuse.

Antécédents personnels. — La maladie actuelle remonte à un an environ. Avant cette époque aucune maladie infectieuse aiguë. Pas de syphilis.

Aucun stigmate hystérique.

Examen à l'entrée. — La malade se plaint de tousser depuis un an environ, d'avoir perdu l'appétit et les forces et d'avoir considérablement maigri. Il existe de la fièvre avec exacerbations vespérales. En rapport avec ces symptômes fonctionnels on trouve des lésions accentuées aux deux sommets (craquements humides à gauche, gargouillements et souffle du côté droit).

L'abdomen est un peu douloureux à la pression. Il n'y a pas de diarrhée, mais la malade se plaint de souffrir du ventre depuis son dernier accouchement.

Le cœur est normal.

Les urines ne renferment pas d'albumine.

Le 19 septembre la malade est prise de douleurs de tête violentes qui persistent les jours suivants, résistant aux différentes médications successivement employées (antipyrine, phénacétine, exalgine).

La température s'est abaissée d'un demi-degré environ.

Aucun trouble parétique. Pas de vomissements.

Le 26 au soir la malade s'aperçoit qu'elle a de la peine à s'exprimer. Ces troubles de l'élocution s'accentuent le lendemain, et le 28 septembre ils constituent le symptôme prédominant, la céphalée s'étant beaucoup atténuée.

Intellect. — Peu atteint ; la malade prétend avoir conservé l'intégrité de sa mémoire ; elle exécute les actes qu'on lui commande, soit verbalement, soit par écrit.

La malade peut lire à haute voix ; elle est capable de copier un journal ou d'écrire sous la dictée.

Elle peut répondre par écrit aux questions qu'on lui pose.

En revanche si on demande à la malade de répondre verbalement, elle parvient à articuler correctement les premiers mots de sa phrase, mais les mots suivants, en dépit des efforts de la malade, ne sont qu'un bredouillement inintelligible, la la la la..

Motilité. — Les mouvements des lèvres et de la langue sont exécutés facilement. Les quelques mots que la malade peut prononcer sont articulés distinctement.

Il existe un état de faiblesse générale explicable par la cachexie où se trouve la malade, mais on ne note de parésie notable ni d'un côté ni de l'autre. La malade peut marcher si on la tient par le bras.

Il n'y a ni raideur de la nuque, ni trismus, ni diplopie, ni contracture du côté des membres.

Sensibilité. — N'est exagérée ou diminuée en aucun point. La malade se plaint d'un peu d'amblyopie permettant cependant la lecture.

Réflexes. — Les réflexes rotuliens et plantaires, le réflexe pharyngé sont normaux.

Les lésions pulmonaires se sont notablement prononcées depuis que la malade est à l'hôpital.

Le pouls est à 78, ample et régulier.

La température est de 38°4 et monte à 39°, le soir du 28 septembre.

Pas de nausées ni de vomissements.

29 *septembre.* — Il existe une stupeur assez accentuée.

La malade a passé la nuit à déchirer ses draps. Elle ne comprend qu'avec peine les questions qu'on lui pose. Mêmes troubles du langage que la veille.

Interrogée sur son lieu de naissance, la malade répond : Navilly, mais elle fait ensuite la même réponse à toutes les questions qu'on lui pose.

Les douleurs de tête ont repris, mais il n'existe toujours aucun trouble moteur ni du côté des membres ni du côté de la face ou des yeux.

Pouls à 72, ample et régulier. T. : 37°6.

30. — Stupeur plus accentuée.

La malade ne répond que par des grognements inarticulés. Elle a des périodes de délire avec agitation.

Le pouls est à 80. T. : 37°6.

Incontinence de l'urine et des matières.

La malade meurt le 1er octobre.

Autopsie. — *Poumons.* — Au sommet droit plusieurs cavernes de la taille d'une petite noix.

Au sommet gauche lésions un peu moins avancées. Il n'existe que du ramollissement sans cavité de dimensions notables.

Cœur normal ; *rate, utérus* et *annexes* normaux.

Intestin. — Il existe au niveau de l'iléon plusieurs ulcérations accompagnées de granulations sur la partie correspondante du péritoine viscéral.

Reins. — La capsule ne peut être enlevée sans qu'on arrache des lambeaux de substance corticale. La surface du rein présente en différents points un aspect cicatriciel.

La sclérose est appréciable également sur les coupes.

Cerveau. — Aucune lésion de la convexité. A la base on trouve quelques fines granulations sur le trajet des vaisseaux pie-mériens. Les lésions sont peu marquées.

En revanche si on écarte du côté gauche les lèvres de la scissure de Sylvius, on trouve une plaque de méningite masquant complètement l'aspect des circonvolutions sous-jacentes. L'insula est pris dans sa totalité. Les lésions n'empiètent pas sur le lobe temporal et laissent libre le lobe orbitaire. Elles s'arrêtent à la partie supérieure, au cap de la troisième circonvolution frontale, mais occupent la partie inférieure du pied de cette même circonvolution. Elles empiètent également un peu sur la partie inférieure des circonvolutions frontale et pariétale ascendante et de la scissure de Rolando.

Il n'existe rien d'analogue à droite au niveau de la vallée de Sylvius et du lobe de l'insula.

Réflexions. — Cette observation nous a semblé présenter un certain intérêt à plusieurs points de vue.

D'abord il nous a paru curieux de noter l'existence chez six des enfants de notre malade de lésions tuberculeuses et surtout de lésions tuberculeuses localisées à l'encéphale.

Au point de vue de la marche clinique de la méningite, plusieurs particularités sont à noter, encore que le tableau présenté chez l'adulte par cette affection ait été fixé par de nombreux travaux et surtout par l'important mémoire de Chantemesse (1).

L'absence de vomissements et de perturbations notables du rythme respiratoire et du pouls est un fait signalé dans maintes observations de la thèse de Chantemesse et de la thèse plus récente de notre ami G. Landel (2).

Chez notre malade, la céphalée et l'aphasie motrice sont les seuls symptômes de quelque importance qui pouvaient attirer l'attention sur la localisation méningée et qui ont permis de poser un diagnostic précis.

Les cas où l'aphasie a été signalée au cours de la méningite tuberculeuse ne sont pas très rares. Nous en avons pu relever sept observations dans le mémoire de Chantemesse.

Mais dans toutes ces observations, l'aphasie a été précédée ou suivie de troubles paralytiques de la face ou des membres et nous n'avons jusqu'à présent pas vu mentionner un cas où l'aphasie fût demeurée jusqu'à la fin le seul signe de localisation méningo-encéphalique.

Affection congénitale du cœur. — Aorte et artère pulmonaire naissant du ventricule droit. — Dilatation de l'artère pulmonaire, par A. Coyon, interne des hôpitaux.

D. M..., âgé de 13 mois, entre le 29 septembre à l'hôpital Trousseau dans le service de M. le Dr Variot pour une cyanose.

Rien à noter dans les *antécédents héréditaires*.

Enfant né à terme, accouchement normal ; le lendemain de la naissance la mère remarqua que son enfant était cyanosé. Elevé au sein, l'enfant n'a jamais été malade, il est normalement constitué, mais est peu développé. Son poids est de 5 kilos. Sa taille est de 65 centimètres, il a le développement d'un enfant de 5 à 6 mois.

La mère amène l'enfant à l'hôpital pour des crises de suffocation survenant sans effort, sans quintes de toux. Au moment de ces crises la cyanose s'accentue.

Dans l'intervalle on note une respiration courte, difficile, l'enfant

(1) Chantemesse, Thèse de Paris, 1884.
(2) Landel, Thèse de Paris, 1896.

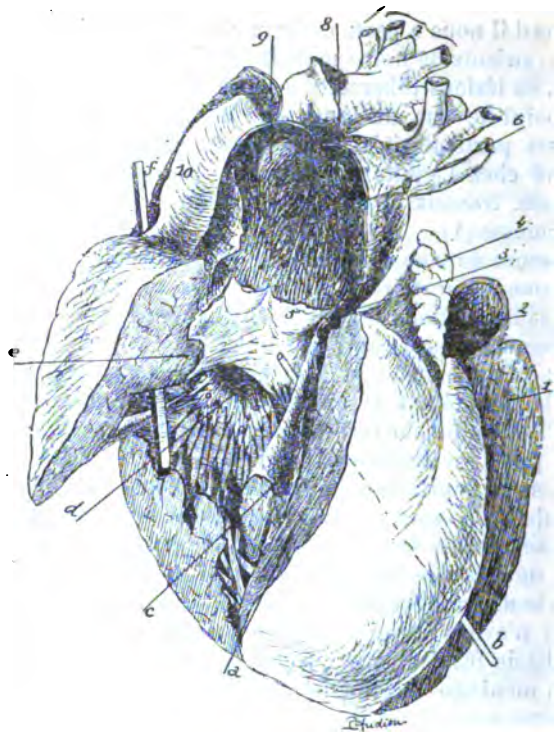

1. Paroi du ventricule gauche.
2. Cavité de l'oreillette gauche.
3. Moitié gauche d'une sigmoïde coupée et dont l'autre moitié est visible en face.
4. Auricule gauche.
5. Orifice et valvules sigmoïdes de l'artère pulmonaire.
6. Tronc de l'artère pulmonaire formant un véritable sinus.
7. Ramifications anormales des branches de l'artère pulmonaire.
8. Entrée de la branche gauche de l'artère pulmonaire.
9. Entrée de la branche droite.
10. Aorte : petitesse anormale.

a) Paroi du ventricule droit.

b) Baguette montrant qu'il existe une communication inter-ventriculaire. Ce pertuis qui admet un gros crayon, s'ouvre d'une part au-devant d'une des valves de la tricuspide (valve interne), d'autre part sous la grande valve ou valve interne de la mitrale comme devrait le faire l'orifice aortique.

c) Colonne charnue de 2e ordre (contre la paroi inter-ventriculaire.

d) Orifice auriculo-ventriculaire droit et valvule tricuspide avec quelques végétations endocardiques.

e) Colonne charnue de 1er ordre et paroi ventriculaire (bord droit du cœur).

f) Baguette montrant que l'aorte prend naissance dans le ventricule droit par un petit orifice muni de 3 valvules sigmoïdes et qui s'ouvre au milieu des muscles papillaires de la tricuspide.

paraît toujours essoufflé. La cyanose est marquée autour du nez et des lèvres et surtout à l'extrémité des doigts et des orteils.

L'*auscultation* est très difficile, l'enfant ne cesse de crier, M. Variot signale cependant l'existence d'un léger souffle systolique.

L'enfant est mis au lait stérilisé, les tétées se font bien, sans gêne ni augmentation de la cyanose ; l'enfant augmente de 100 grammes en 3 jours, quand, sans aucune cause apparente, l'enfant meurt subitement le 3 octobre.

Autopsie pratiquée le 4 octobre.— A l'ouverture du thorax on est frappé de la distension et de la réplétion du système veineux, surtout des grosses veines de la base du cou.

Le *péricarde* incisé, nous voyons l'aorte petite naître à droite et un peu en avant d'une artère pulmonaire volumineuse.

Le *cœur* vide de sang pèse 87 grammes. Il mesure de la base du ventricule droit à la pointe 8 centimètres, du bord droit au bord gauche (sillon interauriculo-ventriculaire), 5 cm. 1/2.

L'*aorte* se détache en avant et à droite de l'artère pulmonaire. Elle a une longueur de 4 cm. 1/2 et mesure transversalement 1 cm. 1/2. Sectionnée longitudinalement sa circonférence est de 2 cm. 1/2.

L'*artère pulmonaire*, au contraire, est longue de 3 centimètres, elle mesure transversalement 3 centimètres. Sectionnée, sa circonférence est de 5 centimètres. Aussi large à sa naissance qu'à sa partie supérieure où elle se termine par un sinus, de chaque côté duquel se détachent les deux branches, la droite large de 2 centimètres, la gauche de 1 centimètre.

Le cœur étant incisé, nous voyons que le *ventricule gauche* forme la pointe du cœur ; son épaisseur est de 1 cm. 1/2. La partie qui répond au canal artériel de Bouillaud conduit à une large perforation inter-ventriculaire faisant communiquer largement les deux ventricules, cette perforation à peine recouverte par la grande valve mesure 1 cm. 1/2 de haut, 1 centimètre de large ; sur les bords s'insèrent les piliers de la grande valve.

Le *ventricule droit* mesure 1 centimètre d'épaisseur. A droite de la valve droite de la tricuspide, entre elle et la cloison inter-ventriculaire débouche largement l'artère pulmonaire de l'orifice à 4 centimètres de circonférence.

Les sigmoïdes sont très larges, mais ne présentent rien d'anormal.

L'*aorte* vient s'ouvrir par un petit orifice de 1 cm. 1/2 de circonférence dans le ventricule droit entre la valve droite et la valve gauche de la tricuspide. Les sigmoïdes sont normales.

Quant aux *valves mitrales et tricuspidiennes*, elles présentent un léger épaississement de leurs bords libres, avec des irrégularités, traces d'endocardite. Nous avons prélevé un fragment sur la grande valve de la mitrale. Après fixation par l'alcool, inclusion à la colloïdine et coloration par l'hématoxyline et l'éosine d'une part, le picrocarmin d'autre part, l'examen histologique ne nous a rien montré d'anormal ; notre examen a été vérifié par M. Darier qui n'a rien constaté.

Les *oreillettes* étaient normales. La droite un peu plus volumineuse était distendue, gorgée d'un sang noirâtre. Le trou de Botal

était complètement oblitéré. Le canal artériel était encore perméable.

Rien du côté des viscères.

A l'ouverture de la boîte crânienne, la surface du cerveau était sillonnée par les veines distendues et gorgées de sang.

Réflexions. — Donc, chez cet enfant, l'aorte et l'artère pulmonaire naissent du ventricule droit, la communication largement établie entre les deux ventricules par la cloison interventriculaire permet de dire qu'il n'existait pour ainsi dire qu'un seul ventricule. On peut voir là un fait d'anomalie réversive, rappelant le cœur que l'on retrouve chez les sauriens et les ophidiens.

Enfin ce qui nous a surtout frappé et ce que l'on rencontre rarement, l'énorme volume de l'artère pulmonaire, et la petitesse de l'aorte.

Oblitération complète de la sous-clavière gauche au cours d'une aortite aiguë.

M. Iselin présente une pièce provenant d'un homme âgé de 54 ans, débardeur, mort le 23 septembre.

En juillet dernier, à l'occasion d'un effort, il avait éprouvé une violente douleur dans la base du cou en même temps qu'apparaissait une dyspnée intense : la douleur disparut au bout de quelques heures, la dyspnée persista et augmenta au point de lui interdire tout travail, et de le forcer à entrer à l'hôpital le 22 septembre.

C'était une dyspnée inspiratoire dont la cause ne se trouvait ni dans les reins, ni dans le cœur, ni dans les poumons. Il existait, comme signes physiques, une suppression du pouls dans toutes les artères du bras gauche, et une dilatation de l'aorte. Le malade mourut subitement.

Autopsie. — On trouva un cœur hypertrophié, une aorte dilatée présentant trois travers de doigt de largeur, ayant perdu sa souplesse et la sous-clavière gauche obstruée complètement par un caillot, depuis son origine jusqu'à la naissance de la vertèbre. L'aorte ouverte on voit des lésions d'aortite aiguë dans toute la hauteur de l'aorte thoracique dont les parois ont une épaisseur de 3 millimètres. Les autres organes sont normaux, sauf les poumons qui présentent aux sommets des lésions de tuberculose au début.

Séance du 15 octobre 1897

Présidence de M. Cornil

Cancer colloïde du duodénum développé sur un ulcère simple, par M. M. Letulle.

Zimm., 55 ans, avait été soigné à deux reprises, en 1895, dans mon service, pour une affection chronique douloureuse de l'estomac, compliquée de selles sanglantes. Le diagnostic d'ulcère simple de l'estomac n'avait point paru douteux, et chaque fois, le malade était parti soulagé par le régime lacté et le repos au lit.

Il y a deux mois environ, Zimm. rentrait à St-Antoine, cachectique, amaigri, vomissant sans cesse ses aliments et épuisé par une diarrhée chronique. A l'épigastre, un peu bas et un peu à droite, existait une grosse tumeur du volume du poing. Pas d'ictère, pas de glycosurie, ni d'albuminurie. On ne constata pas de stéarrhée.

Ce cancer, de l'estomac semblait-il, secondaire à une affection ulcéreuse déjà ancienne, constituait une rareté ; mais l'autopsie nous permit de reconnaître notre double erreur. L'estomac était indemne, du moins quant à un ulcère, et le cancer constaté durant la vie occupait la première portion du duodénum. De plus, la pièce que voici établit nettement la préexistence d'un vaste ulcère simple du duodénum, vers le centre duquel un carcinome colloïde, plus récent, s'est secondairement développé.

La masse cancéreuse, assez régulièrement arrondie, forme une large plaque, de 13 centimètres de long sur 12 de large, appliquée sur la face pancréatique de la portion sus-ampullaire du duodénum. Le calibre de l'intestin, dans cette région, est extrêmement dilaté, et ne mesure pas moins de 15 à 16 centimètres. Le pylore a suivi cette énorme distension et apparaît béant, sans relief musculaire bien reconnaissable.

Il est facile de constater qu'entre le cancer et la saillie minime du pylore, s'étend une première surface duodénale, de 2 centimètres et demi environ de haut, au niveau de laquelle la muqueuse intestinale offre bientôt un aspect cicatriciel typique, en tout semblable à la cicatrice lisse, unie et ferme d'un ulcère simple ; si bien que, par en haut du moins, la muqueuse duodénale juxta-pylorique a presque totalement disparu.

Le même aspect cicatriciel se poursuit, moins large cependant, sur le pourtour de la masse cancéreuse surtout au-dessous de son extrémité inférieure entre la saillie de l'ampoule de Vater, normale, et les bourgeonnements colloïdes carcinomateux.

Quelques végétations polypiformes, adénomateuses se sont formées sur les confins de l'ulcère, au niveau du relief à pic dessiné par la bordure de la perte de substance.

L'ampoule de Vater est distante d'au moins 4 centimètres de ces diverses lésions. Elle est largement perméable et l'incision du canal cholédoque fournit une donnée importante ; on constate : 1° que le canal cholédoque n'a aucun rapport avec la glande pancréatique, atrophiée comme nous allons le voir ; 2° qu'il est intact, non comprimé, non dilaté ; 3° qu'il n'a aucune corrélation avec un canal pancréatique qui répondrait au canal de Wirsung, dont on ne trouve pas trace à son niveau.

L'ampoule de Vater est donc uniquement constituée, dans ce cas, par le cholédoque seul. Bien plus, le canal de Wirsung fait totalement défaut, par suite d'une anomalie de développement qui a entraîné, ici, des conséquences graves.

Un canal pancréatique, unique, s'ouvrait, en effet, non pas dans l'ampoule de Vater, mais dans la caroncula minor, ou tubercule de Santorini, point d'abouchement ordinaire du canal accessoire du pancréas, à l'état normal. Or, l'ulcère simple ancien était précisément développé dans la région de la caroncula minor et l'avait détruite, du moins tout permet de le supposer; de plus, à coup sûr le cancer colloïde occupait, entr'autres points, la région de ce tubercule de Santorini, dont il ne restait aucun vestige. Le résultat de cette double série de désordres duodénaux a été l'oblitération totale, chronique et aseptique du canal pancréatique. Aussi le pancréas apparaît très atrophié, fibroïde, transformé en un petit moignon de la grosseur et de la longueur moyenne du pouce, avec, sur les coupes transversales, de larges cavités béantes, qui ne sont autres que les canalisations pancréatiques dilatées au maximum, mais non suppurées.

Point important, la tête du pancréas, caverneuse par suite de l'ectasie du canal excréteur et de ses branches, est indemne de toute altération cancéreuse. Les coupes macroscopiques de la région le prouvent.

L'*examen microscopique* confirme toutes les données fournies par l'étude des parties à l'œil nu. C'est bien d'un carcinome colloïde qu'il s'agit ; les cellules épithéliales monstrueusement formées et ayant envahi toutes les régions de la zone cancéreuse y compris les couches musculaires de l'intestin, sont des épithéliums cylindriques, ou déformés et très altérés sur un grand nombre de points; ces cellules sont cependant riches en glycogène dans les foyers récents ; ailleurs, elles s'effondrent, parmi des masses mucoïdes énormes, kystiformes, gorgées elles-mêmes d'éléments nucléaires arrondis, en déliquescence gélatiniforme plus ou moins avancée.

Les coupes bien orientées établissent encore que l'ulcère simple ancien avait détruit la totalité de la muqueuse et des couches sous-muqueuses de l'intestin, y compris les glandes de Brunner, du moins dans les portions respectées par le cancer, c'est-à-dire au niveau des bords supérieur et inférieur de la vaste surface fibreuse cancérisée à son centre.

Le pancréas est arrivé à une atrophie extrême.

Presque totalement transformé en travées fibreuses, bien colorables par les réactifs, l'organe apparaît creusé de larges vacuoles, qui sont ses canaux excréteurs très dilatés. La plupart de ces canaux conservent encore un assez grand nombre de leurs glandes muqueuses; quant à la glande pancréatique proprement dite, ses acini ont pres-

que totalement disparu, ceux qui demeurent ont cependant gardé tous leurs caractères fondamentaux. On note, en particulier, dans ces rares ilots d'acini pancréatiques, la persistance et l'intégrité apparente non seulement des culs-de-sac glandulaires, mais encore des ilots cellulaires dits de Langerhans. Chacune de ces deux parties constitutives du lobule pancréatique reste distincte, avec les caractères réactionnels et morphologiques habituels aux éléments cellulaires spécifiques qui les constituent.

M. Pilliet. — J'ai examiné une série de pancréas atrophiés. J'ai été frappé de la résistance de l'acinus pancréatique à l'étouffement par la sclérose, comme dans le cas que vient de nous montrer M. Letulle. Dans des pancréas très atrophiés, réduits à un tractus fibreux, on trouve encore des acini reconnaissables.

Abcès du foie et salpingite purulente, par M. Rabé, interne des hôpitaux.

J'ai l'honneur de présenter à la Société un foie, porteur d'un abcès, qui s'est développé, vraisemblablement, à la suite d'une salpingite purulente droite.

La malade, à laquelle appartiennent ces pièces, exerçait le métier de brodeuse ; elle était âgée de 28 ans. Aucune tare morbide, ni héréditaire, ni acquise, à relever chez elle ; pas de maladie infectieuse à signaler. Elle avait eu trois enfants, tous bien portants ; la dernière couche remonte à 5 ans.

Le 16 *juillet*, quinze jours avant son entrée à l'hôpital Tenon, le matin, à son réveil, elle ressent un tiraillement douloureux dans le côté droit ; elle se lève cependant, et prend une tasse de café qu'elle rend aussitôt. Un violent mal de tête se déclare ; elle doit se recoucher.

Dans la journée éclatent des frissons, suivis de sensations de chaleur. Un médecin consulté ne fait pas de diagnostic et ordonne du lait glacé. Les jours suivants, céphalée et frissons persistent, et 3 jours plus tard, apparition d'une douleur vive à l'épaule droite.

Puis la malade éprouve de la gêne à respirer, et cinq jours après, une tuméfaction se développe au-dessous du rebord des fausses côtes droites.

L'état général s'aggrave, la fièvre persiste élevée.

La malade entre dans le service du Dr Talamon, à l'hôpital Tenon, où l'on pose le diagnostic de kyste hydatique suppuré du foie. L'hypochondre droit était soulevé par une volumineuse tuméfaction, et l'hémi-thorax droit se montrait très élargi à sa base. Il n'y avait pas de rougeur de la peau, marbrée seulement par les quelques veines dilatées, mais la température locale était sensiblement plus élevée que la normale.

La palpation était très douloureuse et donnait une sensation assez

nette de fluctuation. Matité à la percussion. Le ventre est gonflé, douloureux, et donne un son tympanique à la percussion.

Du côté du thorax, on relevait les signes d'un grand épanchement pleurétique droit : en avant, à partir du 5e espace, matité qui se continue en bas avec celle de la tumeur de l'hypochondre ; à l'auscultation, quelques frottements, respiration soufflante ; sous la clavicule, exagération des vibrations ; — en arrière, matité absolue, jusqu'à l'épine de l'omoplate, voussure, perte d'élasticité sous le doigt, perte des vibrations, égophonie, à partir de la pointe du scapulum, souffle tubaire intense.

Le poumon et la plèvre gauches sont sains. Le cœur bat 130 à la minute, le pouls est petit, en hypotension.

La langue est sèche, rôtie, et sur les bords, s'étalent des plaques de muguet ; les lèvres sont fuligineuses ; il y a de la diarrhée fétide, depuis trois jours.

Les urines sont foncées, chiffrent 600 grammes ; pas d'albumine, pas d'œdème des jambes.

Temp. M. = 38°5 — Respir. = 40.

La malade passe, le matin même de son arrivée, dans le service de notre maître le Dr Gérard-Marchant ; et l'intervention chirurgicale est décidée d'urgence.

Anesthésie par l'éther. Laparotomie latérale droite avec ligne d'incision suivant le bord externe du muscle grand droit. OEdème et vascularisation du tissu cellulaire sous-cutané, rougeur du péritoine pariétal. Le foie, découvert, laisse voir sa face externe, violacée ; aucun foyer de suppuration n'est visible. On essaie de suturer l'organe à la paroi. Impossibilité absolue, en présence de la friabilité extrême du tissu, qui se déchire à la moindre traction.

Un mickulicz est introduit, dans le but de protéger la grande cavité péritonéale contre l'irruption du pus, entre la paroi abdominale et le foie lui-même ; la séreuse ainsi préservée, on ponctionne avec le trocart Dieulafoy. Issue de quatre litres de liquide couleur café au lait, assez fluide, sans odeur fétide, et ne contenant aucune membrane hydatique. La paroi antérieure de l'abcès est alors incisée, et, dans la cavité intra-hépatique, on insinue un second mickulicz.

Quelques points de suture sont appliqués aux angles de l'incision cutanée et l'on panse la plaie.

Suites opératoires — Le soir de l'opération, la température descend à 38°. Ce fut, du reste, la seule amélioration constatée. Aucune détente ne se produit dans les symptômes de toxi-infection. L'agitation persiste, le teint reste gris-plombé, la langue, sèche et rôtie, les lèvres et les dents, couvertes de fuliginosités. La diarrhée continue, le pouls est toujours rapide, en hypotension. Pendant la nuit, la malade est prise de délire loquace avec tendance au déplacement.

Le lendemain, la température remonte à 38°5 ; les plaques de muguet ont envahi toute la surface de la langue et les piliers antérieurs. Les urines deviennent rares, albumineuses. La malade a des secousses de hoquet. T. V. = 39°.

La situation s'aggrave de plus en plus, et la mort survient le deuxième jour de l'intervention, au milieu des symptômes d'une infection profonde.

Autopsie. — Ouverture de la cavité abdominale.

Pas de péritonite post-opératoire, pas traces d'exsudat fibrineux, à la face convexe du *foie* et à la surface des anses intestinales.

Le lobe droit présente une coloration violacée, lie de vin ; le lobe gauche garde la teinte gris-pâle du foie gras des maladies infectieuses.

L'extraction de l'organe est très délicate, en raison de la friabilité, de la mollesse du parenchyme qui s'effondre à la plus petite traction. Une périhépatite intense, développée à la face inférieure du foie, et au niveau de son bord postérieur, l'unit solidement, en haut, au diaphragme, en bas, à la face antérieure du rein. Ces adhérences sont très jeunes, quelques-unes ont l'aspect et la consistance de fausses membranes purulentes.

Le *foie*, abandonné sur la table d'autopsie, est mou, flasque, sans consistance aucune et s'affaisse sur lui-même.

La section du lobe droit montre, creusée dans son épaisseur, une grande cavité, occupant la partie supérieure et postérieure de ce lobe, tout près de la surface du foie. Ce siège expliquait l'extension du processus inflammatoire au diaphragme et à la plèvre.

Dans cette poche, aux parois très anfractueuses, séjournait une certaine quantité de pus, de même couleur et de même consistance que celui qui avait été retiré au cours de l'intervention, et vierge de membranes hydatides.

Après lavage de cette poche, les parois, de couleur jaunâtre, se montrent hérissées de villosités, de saillies, les unes de la grosseur d'une lentille, les autres, plus développées, ramifiées même, forment de véritables arborisations, qui s'entrelacent, et figurent assez bien des bouquets de branches de corail. Ces arborisations représentaient les vaisseaux sanguins et biliaires, qui avaient résisté au processus de suppuration, thrombosés et oblitérés.

La membrane qui tapisse la face interne de la cavité est réduite, par places, à un mince feuillet ; en d'autres points, elle s'épaissit, mais reste toujours friable et ne rappelle en rien la consistance de la membrane même suppurée des kystes hydatiques.

La suppuration a franchi cette pseudo-membrane pyogénique et traduit son extension sous la forme d'abcès aréolaires, du volume d'une noisette, qui tigrent de taches blanches le tissu hépatique, au pourtour de la grande cavité ; quelques-uns s'avancent jusque sous la capsule de Glisson.

Le parenchyme du lobe droit présente l'aspect du ramollissement rouge, c'est du véritable tissu splénique. Le lobe gauche est très ramolli, mais il y a simple stéatose, pâleur du tissu et friabilité, sans congestion des vaisseaux.

L'aspect anfractueux de cette cavité, l'absence de membranes hydatides dans le pus, la friabilité de la membrane pyogénique, plaidaient nettement en faveur d'un abcès du foie, d'un travail suppuratif, qui creusait en plein foie, détruisant d'abord la cellule, plus sensible, pour s'attaquer ensuite aux vaisseaux ; ceux-ci doublés de leurs travées conjonctives résistaient plus longtemps à son action.

L'examen de la veine porte, de ses branches de division, ne relevait aucune lésion de pyléphlébite.

Quelle pouvait être l'origine de cette hépatite suppurée ?

Du côté de l'appendice, aucune lésion si minime fût-elle. Mais en relevant le paquet intestinal, nous constatons, du côté du petit bassin, l'existence d'une pelvi-péritonite ancienne avec immobilité complète de l'utérus et des annexes ; ces organes sont fixés aux parois de la cavité pelvienne, par d'épaisses brides fibreuses, qui en rendent la dissection très difficile.

La trompe droite, volumineuse, grosse comme un petit œuf de poule, aux parois très épaissies, un demi-centimètre, est creusée d'une cavité, pleine d'un pus sanieux et noirâtre. La face interne de cette cavité est tomenteuse et d'aspect gangréneux ; de plus, au cours du travail de libération, on ouvre, au niveau du cul-de-sac de Douglas, plusieurs cavités pleines de liquide purulent.

Une anse intestinale grêle, comprise autrefois dans le travail de péritonite péri-salpingo-ovarique, était restée adhérente aux organes pelviens ; mais il n'y avait pas de rougeur de l'intestin, pas d'ulcération de sa muqueuse ; une épaisse bande fibreuse la fixait simplement au petit bassin.

Il n'y a pas de lésions des autres parties de *l'intestin grêle*, pas de phlébite des veines mésentériques.

La *rate* est molle et diffluente, les *reins* sont normaux.

Du côté du thorax, à droite, grand épanchement pleurétique, citrin, de 3 à 4 litres. *Poumons* sains, sauf l'atélectasie du poumon droit.

Le *cœur* est pâle, flasque, à la coupe, le tissu est décoloré, graisseux ; pas d'endo, ni de péricardite.

Examen bactériologique. — L'examen immédiat du pus retiré de l'abcès hépatique, permet de constater la présence de nombreuses chaînettes de streptocoques, et quelques staphylocoques.

L'ensemencement de quelques gouttes de pus dans des tubes de bouillon, développe les mêmes éléments microbiens. L'examen bactériologique du pus salpingien n'a pas été fait.

Examen microscopique du foie. — Des fragments de tissu du foie furent prélevés sur le lobe droit et sur le lobe gauche, fixés dans le formol, et après montage dans la paraffine, colorés à l'hématoxyline-éosine.

Du côté des cellules hépatiques, lésions profondes de dégénérescence : elles sont atrophiées, en voie de disparition ; le noyau, parfois, n'a pas pris l'hématoxyline, et le protoplasma est trouble.

Dans les coupes qui portent sur le lobe droit au voisinage de l'abcès, les lésions dégénératives atteignent leur maximum d'intensité. et par places, l'élément cellulaire a totalement disparu ; on ne distingue plus que les travées capillaires, très dilatées.

Du côté des espaces portes, quelques traînées de sclérose ancienne ; infiltration embryonnaire, mais très légère, constatation surprenante dans un foie atteint de suppuration. Les vaisseaux portes ont leur paroi épaissie, les cellules endothéliales de la couche interne sont tuméfiées. Les capillaires sanguins sont bourrés de cellules migratrices ; quant aux conduits biliaires, ils présentent des lésions d'inflammation aiguë, les parois sont épaissies, les cellules cylindriques qui revêtent leur face interne, sont tuméfiées, et le plus souvent desquamées.

Du côté des veines sus-hépatiques, intégrité à peu près complète

de ces vaisseaux ; pas d'infiltration inflammatoire ; leur lumière est saine.

Des coupes ont été faites de la paroi de la trompe purulente. A côté de lésions chroniques, de transformation fibreuse, scléreuse des parois, on relève une infiltration presque totale des couches qui forment la face interne de la poche ; elles sont bourrées de cellules rondes qui ont vivement pris l'hématoxyline. La recherche des microbes dans ces coupes a été faite, mais sans résultat.

Réflexions. — En résumé, nous nous trouvons en présence de deux lésions viscérales : l'une, récente, ayant évolué en 15 jours, un abcès du foie à streptocoques, l'autre, ancienne, une salpingite purulente, avec péri-salpingite et pelvi-péritonite chroniques. Cette chronologie implique entre elles, croyons-nous, un rapport de cause à effet. Le pyosalpinx a été le point de départ de l'hépatite, et des microbes infectants, dont la virulence s'est réveillée sous une influence restée inconnue, se sont détachés de la suppuration pelvienne.

Mais quelle voie a suivie l'infection pour cheminer de l'un à l'autre ? Il est simple de penser que les germes pathogènes sont arrivés au foie par la circulation artérielle, que nous avons affaire à une infection généralisée, purulente, à localisation hépatique. Nous sommes en face d'un abcès métastatique. Toutefois, l'autopsie ne révèle aucun autre foyer de métastase, ni dans les poumons, ni dans les reins, ni dans la rate ; les séreuses du cœur sont intactes. Et il reste surprenant de voir le foie seul touché au cours d'une pyohémie, d'allure si maligne.

Une autre hypothèse peut être soulevée, malheureusement non étayée par les constatations anatomiques. L'apport microbien s'est fait directement au foie, par le réseau porte. Système intestinal et système génital interne ont des rapports anatomiques trop intimes, pour que les circulations veineuses ne soient pas réunies par un réseau anastomotique, et Lejars a décrit dès longtemps ces voies de communication entre les origines de la veine porte, et les veinules, tributaires de la veine cave inférieure. De plus, l'inflammation ancienne, partie du tractus utéro-salpingien, processus violent, intense, si nous en jugeons par les adhérences généralisées qui en sont le souvenir, n'a pu que développer ce réseau anastomotique, et multiplier les relations veineuses de l'abdomen inférieur, et de l'abdomen supérieur, du côté droit. Il nous semble donc plausible d'admettre que l'embolie microbienne a suivi la voie porte, pour atteindre le foie.

Gastro-entérostomie pour cancer du pylore.

M. Desfosses présente l'estomac d'un malade, auquel fut pratiquée, dans le service de M. Tuffier, une gastro-entérostomie postérieure rétro-colique pour sténose cancéreuse du pylore. Le malade avait été soigné dans le service de M. Jaccoud, pour cancer du pylore et dilatation de l'estomac. Le malade fut opéré le 21 septembre. A l'ouverture de l'abdomen, on trouva l'estomac dilaté et la région pylorique extrêmement indurée. Une boutonnière fut créée à travers le méso-côlon transverse, et la première anse jéjunale abouchée à la paroi postérieure de l'estomac, près de la grande courbure, par deux plans de suture à la soie fine. L'opération dura une heure et quart. Anesthésie à l'éther.

A la suite de l'opération, le malade ne présenta plus aucun vomissement, et put absorber du champagne et du lait. Le malade, très cachectique, s'affaiblit de plus en plus, présenta de la dyspnée et de la fréquence du pouls. Il mourut le 24 septembre.

Autopsie. — Elle montra le bon fonctionnement de la bouche placée à 12 centimètres de l'orifice pylorique et sur la première anse jéjunale. L'orifice de néoformation admettait facilement l'index. L'*estomac,* très dilaté. présentait, immédiatement au-dessus du pylore, une zone indurée annulaire hérissée de saillies irrégulières. Aucune réaction péritonéale. Les *poumons* étaient atteints de bronchopneumonie des lobes inférieurs.

L'*examen microscopique* de la tumeur enlevée, pratiqué par M. F. Besançon, montra qu'il s'agissait d'un épithélioma cylindrique typique. La formation épithéliale arrivait jusqu'au contact de la musculeuse et l'entamait même en certains points. La séreuse était intacte.

Épithélioma cylindrique du côlon transverse devenu colloïde. — Noyau secondaire erratique également colloïde de l'intestin grêle, sans participation du mésentère. — Mal de Pott tuberculeux concomitant, par M. Fontoynont, interne des hôpitaux.

Il s'agit d'une malade du service de M. le Dr Barth à l'hôpital Broussais.

La malade, âgée de 60 ans, souffrant depuis plusieurs mois de troubles intestinaux accompagnés d'amaigrissement et d'un mauvais état général, se décida à entrer à l'hôpital. Le ventre était volumineux, présentant tous les signes d'une ascite considérable. D'ailleurs plusieurs ponctions, huit en tout, permirent de retirer un liquide de couleur jaune paille, liquide nullement hémorrhagique et qui ne présentait rien d'anormal à l'examen microscopique. Après les ponctions on pouvait nettement sentir dans toute la cavité abdominale de grosses masses d'une consistance ferme, surtout dans la région sus-ombilicale.

Au niveau de la région lombaire une grosse gibbosité de date très

ancienne et qui jamais n'avait amené les moindres troubles sensitifs ou moteurs.

De nombreux râles étaient disséminés à la base des poumons et l'on pouvait y reconnaître des signes de congestion pulmonaire.

Le diagnostic de tuberculose pulmonaire, vertébrale, péritonéale et intestinale, fut posé.

Quelques semaines après son entrée la malade, de plus en plus cachectique, avec des alternatives de constipation et de diarrhée, sans teinte jaune paille caractéristique, mourait.

Autopsie. — On trouva au niveau du *côlon transverse*, dans sa région moyenne, un noyau épithéliomateux de la largeur d'une pièce de 2 francs, non ulcéré et faisant nettement saillie dans la lumière du canal. L'épiploon sous-jacent totalement infiltré de cancer formait une énorme masse qui remplissait une partie de la cavité abdominale et refoulait la masse intestinale en arrière et en bas.

L'*épiploon* seul était atteint.

Le *mésentère* ne présentait aucune trace d'épithélioma. Mais l'intestin grêle était vers son tiers moyen le siège d'un noyau cancéreux de la grosseur d'une noisette. Ce noyau situé au niveau du bord libre empiétait sur les trois quarts de la circonférence de l'intestin, transformant ce conduit en un très minime canal pouvant à peine admettre une sonde cannelée. En effet la convexité de la courbure de l'anse intestinale déformée, présentait une sorte de soudure anguleuse, au fond de laquelle les deux portions voisines de l'anse intestinale coudées à angle aigu se trouvaient unies fortement par des tractus fibreux de réaction cicatricielle. Ces caractères correspondent à ceux des cancers secondaires siégeant sur le bord libre de l'intestin grêle. C'est une greffe à distance, une sorte de noyau erratique, sans aucun autre noyau dans le mésentère.

La *colonne vertébrale* offrait des lésions tuberculeuses très nettes caractérisées par un abcès en voie de caséification.

Les *poumons* étaient sains et ne semblaient pas présenter traces de tuberculisation.

L'*examen microscopique*, dû à l'obligeance de M. le Dr Letulle, montre que le cancer du gros intestin présente tous les caractères d'un carcinome cylindrique avec évolution colloïde.

Les lésions ont débuté manifestement par la muqueuse intestinale.

Les colonies épithéliales, avec leurs masses gélatiniformes, s'infiltrent à travers les couches de l'intestin. L'épiploon lui-même est largement envahi par les infiltrations carcinomateuses. La transformation colloïde de l'épiploon transformé en une vaste tumeur indurée est également généralisée.

Les coupes de la tumeur de l'intestin grêle sont des plus démonstratives. Il s'agit d'une greffe cancéreuse insérée sur le bord libre d'une anse intestinale et ayant végété vers la profondeur, sous forme d'un noyau carcinomateux colloïde.

La tumeur s'est coiffée de la muqueuse, demeurée intacte ou du moins non envahie par le cancer. On peut suivre sur les coupes les colonies épithéliales s'enfonçant couche par couche dans la sous-séreuse et les musculeuses. Elles s'arrêtent nettement à la partie profonde de la sous-muqueuse.

Sur quelques points le tissu cellulaire sous-muqueux contient les signes suivants : au milieu d'une masse ovalaire ressemblant à la coupe d'un vaisseau lymphatique de larges dimensions rempli par un magma granuleux dans lequel existent des globules blancs bien reconnaissables, apparaissent une ou plusieurs cellules géantes. Il s'agit très vraisemblablement de follicules tuberculeux isolés et secondaires à une lésion de la muqueuse intestinale plus ou moins éloignée de la coupe ; car à ce niveau la muqueuse intestinale paraît intacte.

Réflexions. — Ce fait est intéressant ;

Par la coïncidence de la tuberculose et du cancer (mal de Pott et follicules intestinaux).

Par la greffe secondaire de l'intestin grêle qui, vu son siège sur le bord libre, vu l'intégrité de toutes les autres parties du mésentère, doit être rangé dans la catégorie de ces cancers à distance, sans propagation directe, dus à une véritable embolie.

D'ailleurs tous les cancers intestinaux secondaires de cette espèce, c'est-à-dire greffés sur le bord libre de l'intestin grêle, ont un aspect absolument identique, caractérisé sur une coupe faite perpendiculairement à la surface de la tumeur par un ilot cancéreux, sphéroïdal, faisant de plus en plus saillie dans l'épaisseur des couches intestinales et dessinant d'abord une légère proéminence à peine visible pour ultérieurement former une dépression sur la surface péritonéale (Letulle).

Enfin dans le cas présent on peut assister aux deux marches différentes de la lésion cancéreuse. Dans l'épithélioma primitif du côlon transverse, la lésion s'étend avec une marche envahissante de la muqueuse à la séreuse, amenant une propagation directe à tout l'épiploon.

L'épithélioma secondaire de l'intestin grêle, au contraire, a une marche envahissante de la séreuse vers la muqueuse, sans propagation à la portion correspondante du mésentère.

Histologie d'une oblitération artérielle.

M. Cornil a fait des coupes de l'artère sous-clavière présentée par M. Iselin dans la dernière séance. Au niveau de l'oblitération, les traînées jaunes, semi-lunaires, que l'on voyait dans le caillot, n'étaient pas de la fibrine, mais des portions de la membrane interne du vaisseau, détachées et dégénérées.

Ce caillot est très peu organisé ; la paroi vasculaire est

athéromateuse ; il est probable que ce défaut d'organisation tient à ce que la membrane interne des artères athéromateuses ne possède pas de cellules qui aient la propriété de proliférer, d'entrer dans le caillot et de l'organiser, comme M. Cornil l'a vu dans les vaisseaux non atteints d'athérome.

Lésions vertébrales d'origine rhumatismale,
par le Dr Félix Regnault.

Nous avons décrit précédemment (V. *Bull. Soc. anat.*, 8 octobre 1897) des lésions vertébrales (ostéophytes, déformations des trous de conjugaison) que nous avons considérées comme étant des lésions initiales de nature rhumatismale (troubles de nutrition).

On observe fréquemment des altérations plus considérables, comme l'a fait observer M. Cornil, et qui semblent être pour nous un stade plus avancé de la même maladie.

Sur les corps des vertèbres les ostéophytes ne se bornent plus à des pointes multiples, des saillies minces le long des bords. Ce sont des ostéophytes de la forme d'un marron et pouvant égaler sa grosseur.

Ces exostoses ont un siège et un aspect très particuliers. Elles siègent surtout à la région lombaire sur une portion latérale des corps vertébraux passant sur les disques, par bosselures de plus en plus volumineuses de haut en bas, comme un sirop qu'on aurait laissé couler. De la sorte les vertèbres ne sont que partiellement intéressées. L'autre portion du corps est moins intéressée et souvent libre.

En passant d'un corps de vertèbre à l'autre, ces exostoses immobilisent les disques invertébraux en créant une ankylose périphérique.

Les arcs sont également pris. On observe des ankyloses avec exostoses des articulations costo-vertébrales, apophyses articulaires des lames entre elles. Les apophyses épineuses sont soudées dans leur longueur ou simplement par leur sommet.

Les trous de conjugaison offrent à un degré plus avancé les lésions que nous avons déjà décrites : c'est toujours leur partie inférieure qui est le plus profondément atteinte, parfois même effacée. A l'état normal cette partie inférieure est du reste moins profondément échancrée que la supérieure.

Ces lésions sont très nettes sur le n° 69, nouveau registre, musée Dupuytren. Cette pièce offre en même temps une ankylose double sacro-iliaque et une arthrite coxo-fémorale double ressemblant à l'arthrite sèche (1).

Ces troubles osseux se rapprocheraient donc de ceux de l'arthrite sèche. En tous cas ils sont très différents de ceux du rhumatisme déformant. Le musée Dupuytren en possède plusieurs spécimens, nos 715, 716.

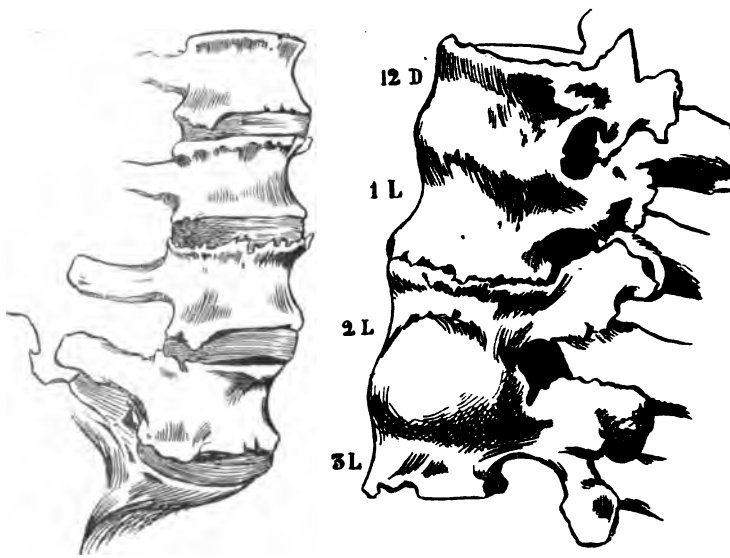

Fig. 1. — Lésions rhumatismales à un degré léger.

Fig. 2. — Lésions rhumatismales à un degré avancé.

Ici il n'y a point d'exostoses marronnées, point de saillies. La colonne vertébrale est également soudée par des jetées osseuses périphériques ; il y a soudure fréquente des articles costo-vertébraux, des apophyses articulaires, des lames, des apophyses épineuses.

(1) Poirier a noté (*Anatomie*, t. I, p. 330) la fréquence de ces lésions aux vertèbres lombaires ; mamelons osseux qu'il lui a été possible de sentir chez le vivant sur une vieille femme de la Salpêtrière. Il a observé souvent la soudure de l'article sacro-iliaque et des apophyses inter-épineuses entre elles (*id.*, p. 329).

Mais ces soudures se produisent à peu de frais sans exubérance osseuse.

Il en est de ces soudures comme des ankyloses généralisées à tous ou presque tous les articles dans cette maladie.

Il est certaines pièces où la distinction n'est pas aussi tranchée entre les exostoses et le rhumatisme déformant.

Il y a exubérance osseuse, mais localisée à quelques vertèbres.

Les lésions rhumatismales peuvent amener une déviation de la colonne vertébrale. Cette déviation, généralement cyphotique et causée pour les auteurs par la douleur et la contracture musculaire, est secondaire et peu accentuée. Au contraire dans les déviations dites essentielles, elles sont prépondérantes.

Il ne faut point confondre ces deux genres de déviation ; pourtant les auteurs, après avoir séparé des déviations causées par le mal de Pott et le rachitisme, ont réuni toutes les autres, sans tenir un compte suffisant de leurs causes.

Ils ont décrit ces déviations suivant simplement le genre de la courbure, scoliose, cyphose, lordose.

D'où la confusion entre des déviations d'aspect très différent, par exemple la cyphose cataloguée au musée Dupuytren sous le nom de colonne vertébrale de Séraphin, a été rangée à côté des cyphoses ordinaires, bien qu'elle en diffère essentiellement. Car la courbure est uniforme sur toute la longueur de la colonne ; au lieu d'être surtout accentuée en un point, la soudure est généralisée à toutes les vertèbres et non à quelques-unes, enfin d'autres articulations y participent, entre autres la sacro-iliaque et la coxo-fémorale, ce qui montre qu'il s'agit d'une maladie générale (le rhumatisme probablement) et non de scoliose essentielle.

Rhumatisme (Séraphin).	Déviation essentielle.
L'inflexion de la colonne vertébrale est légère. Les vertèbres ont cédé également.	L'inflexion offre son maximum en un point de la colonne vertébrale où quelques corps vertébraux ont cédé.
La déviation offre surtout une cyphose uniforme à grand arc.	La déviation offre surtout une scoliose accentuée et à petite courbure.

L'ankylose porte uniformement sur toute la colonne vertébrale. Même la première et la seconde cervicales sont ordinairement prises.	L'ankylose si elle existe est localisée à la région déviée.
L'ankylose porte sur d'autres articulations, côtes, bassin, sacrum.	Les autres articulations sont en général indemnes.
Les vertèbres sont ossifiées, ont l'aspect éburné. Elles offrent une abondante hypertrophie osseuse.	Les vertèbres paraissent ramollies et désossifiées. Quand il y a exostoses, elles sont faibles et localisées à la concavité de la déviation.
Ces lésions doivent être plutôt rapprochées du rhumatisme chronique, surtout de l'arthrite sénile.	Ces lésions rappellent surtout celles de l'ostéomalacie et du rachitisme, mais localisées à quelques vertèbres.

Dans les déviations que, faute de mieux, nous appellerons essentielles, il existe une, deux ou plusieurs courbures, mais il en est presque toujours une où la déviation est au maximum. Comme l'indique Bouvier les corps de deux ou trois vertèbres ordinairement se sont écrasés, une au maximum et les deux autres supérieure et inférieure à un degré plus faible. Les autres courbures paraissent de compensation, et les déformations des corps vertébraux y sont plus régulières.

En quelques cas rares il existe deux centres d'écrasement des corps vertébraux ; nous en avons, au musée Dupuytren, trouvé quatre cas très nets sur 63 pièces.

Au contraire la déviation du rhumatisme est uniforme et ne porte pas sur quelques vertèbres. Tous les corps sont uniformément atteints ou à peu près, telle la colonne vertébrale de Séraphin.

Elles se rapprocheraient à ce titre des déviations provoquées par de mauvaises positions.

Le processus ostéophytique est généralisé à toute l'étendue de la colonne dans la déviation rhumatismale.

Rarement il se produit une exubérance osseuse dans la déviation essentielle et, si elle existe, elle est faible et localisée à la partie concave de la déviation (1).

(1) Ces exostoses s'observent parfois chez les rachitiques à colonne

On observe quelques exostoses sur le corps, les apophyses articulaires, les côtes. Si parfois quelques vertèbres sont ankylosées loin de la portion déviée, le fait est exceptionnel et ne porte que sur un petit nombre de vertèbres. Dans le rhumatisme vertébral au contraire la courbure est uniforme sur toute la colonne, les ostéophytes et l'ankylose sont généralisées à un grand nombre de vertèbres.

M. Cornil dit que pour distinguer du rhumatisme chronique ces nodosités vertébrales il faudrait recueillir beaucoup de cas. Dans le squelette présenté par M. Regnault, outre ces nodosités vertébrales il y a des lésions d'arthrite coxo-fémorale sénile. La même cause serait donc peut-être capable de produire ces deux lésions.

M. Cornil approuve cette distinction entre la scoliose des adolescents et les lésions d'arthrite vertébrale exposées par M. Regnault.

Séance du 22 octobre 1897.

Présidence de M. Cornil

Hypertrophie pathologique des apophyses d'insertion musculaire, par le Dr Félix Regnault.

Il est une loi admise par tous les traités d'anatomie, que les saillies d'insertion osseuse, tubérosités, épines, crêtes, etc., présentent un développement proportionnel aux muscles qui s'y insèrent. Ces éminences sont plus développées chez un sujet vigoureux que chez celui faiblement musclé.

Le fait s'explique par l'excitation du périoste provoquée par la traction musculaire. Plus la traction est forte, plus l'excitation est grande, plus l'éminence est considérable.

Ollier (*Tr. régénér. des os*, t. I, p. 173) a montré qu'au point où on irrite le périoste se produit une exostose qui peut être considérable si les irritations sont répétées.

Les résections osseuses montrent que le muscle agit vis-à-

fortement déviée nos 523, 524 au musée Dupuytren. Elles sont faibles et localisées à la partie concave.

vis du périoste comme un agent qui irriterait cette membrane. Si on résèque un os plat (*Id.*, p. 277) et que son périoste soit sollicité en divers sens par l'action musculaire, l'os se reproduit exubérant.

Les saillies y sont plus visibles qu'à l'état normal (*Id.*, t. I, p. 29).

Il se forme des lames ou pointes osseuses irrégulières, dues aux tiraillements de la gaine périostique par les muscles qui s'y attachent.

Les pièces anatomo-pathologiques de résection sous-périostée montrent que l'os tend à se reproduire surtout dans le sens des tractions musculaires. M. Ollier a réalisé une belle collection de ces pièces. On y reconnaît toujours des éminences considérables aux points où les muscles ont tiré sur le périoste.

Prenons des exemples :

Ollier (*Traité des résections*, t. II, p. 310). Résection du coude chez un sujet de 22 ans, mort 13 jours après l'opération.

Le triceps contient dans son épaisseur une plaque osseuse aplatie qui tient lieu d'olécrâne. Les deux tubérosités latérales en forme de corne sont constituées par un tissu osseux déjà très solide. La corne épicondylienne se termine en pointe à deux centimètres plus bas que la ligne articulaire. La corne épitrochléenne est presque transversale et fait une saillie dans ce sens de deux centimètres environ. Elle est constituée par un tissu osseux dense et serré en voie d'éburnation.

Du côté du cubitus existe une longue formation olécrânienne composée par deux parties, l'une adhérente au cubitus qu'elle prolonge en haut, l'autre mobile sous forme d'une plaque de 25 millimètres de large et de 30 à 35 millimètres de hauteur développée dans le tendon du triceps, au niveau de son insertion olécrânienne.

Le radius, qui avait subi une perte de substance de près de 5 centimètres, présente une néoformation longitudinale de 27 millimètres.

Ollier (*Traité des résections*, t. II, p. 303). Résection du coude droit chez un enfant de 9 ans le 28 septembre 1886, mort en septembre 1886.

L'olécrâne, oblique en haut et en dedans, mesure 22 à 23 millimètres de hauteur. L'humérus présente des néoformations osseuses latérales. L'humérus sain offre une largeur épitrochléo-épicondylienne de 44 millimètres, celui malade de 47 millimètres. L'articulation ouverte par un trait de scie vertical et bilatéral montre la diaphyse humérale englobée dans une néoformation osseuse latérale qui, en dehors, remonte à 52 millimètres et en dedans à 42 millimètres seulement. On voit très nettement la couche compacte ancienne médullaire, et en dehors un tissu osseux nouveau, épais au niveau de l'épicondyle de 12 millimètres et au niveau de l'épitrochlée de 14 à 15 millimètres.

Ollier (*Revue de chirurgie*, 1882, p. 278). Femme de 28 ans, opérée le 31 mai 1873 de résection du coude droit, morte le 25 juillet 1881. La hauteur enlevée était de 60 millimètres. Reproduction d'un coude solide et mobile. La largeur de l'humérus au coude opéré était de 85 millimètres alors qu'elle n'était que de 67 millimètres au coude sain.

L'épicondyle, longue apophyse, regarde inférieurement l'épitrochlée transversalement. On constate à la section qu'elles sont formées par du tissu éburné.

On pourrait multiplier les exemples ; toujours dans les résections le coude se répare en formant deux cornes à ses extrémités latérales. Il en est de même dans les autres résections.

Ollier (*Tr. rés.*, t. I, p. 350). Homme âgé de 26 ans, résection de l'articulation scapulo-humérale gauche le 7 avril 1871, mort le 26 décembre 1879.

Il se servait de son membre pour porter les plus lourds fardeaux. La tête humérale est bosselée, mamelonnée. Les bosselures répondent aux insertions tendineuses. La gouttière bicipitale est très profonde.

Sur toutes ces pièces et sur toutes les pièces de résection en général on note que les apophyses se reforment bien plus saillantes que sur l'os sain. Cela se conçoit, le périoste irrité réagit plus à la traction musculaire. Une traction, qui sur un os sain produirait une apophyse normale, en produit une trois à quatre fois plus forte.

La loi des apophyses en rapport direct avec la force des muscles n'est donc pas absolue. Il faut tenir compte de la manière dont réagit le périoste. Pour être correct il faudrait faire suivre cette loi du correctif : « *le périoste réagissant toujours avec la même intensité* ».

Cet accroissement des apophyses hors de proportion avec la force des muscles peut se retrouver en plusieurs états pathologiques.

Un des plus nets et des plus fréquents est le rachitisme.

Le fait avait été noté par les accoucheurs, mais insuffisamment mis en lumière et non rapproché des précédents.

« Dans certains bassins rachitiques, on constate sur le pourtour du détroit supérieur et en particulier au niveau de sa partie antérieure des pointes osseuses des crêtes transversales dues aux tiraillements exercés sur les os ramollis par les muscles ; ces saillies répondent aux insertions des tendons sur les os. On les trouve

surtout au niveau de la crête du pubis, au pubis ou au niveau de l'éminence iléo-pectinée (bassin épineux) (1).

L'épine du pubis, dit Humphry (*Le squelette humain*), est parfois très développée; on l'a rapprochée alors des os marsupiaux de certains animaux non placentaires.

Les observations faites sur le bassin peuvent se faire sur tous les os et principalement sur les os longs des membres.

Toutes les éminences et saillies apophysaires y sont accentuées. On observe ces déformations sur presque tous les squelettes rachitiques du musée Dupuytren.

Par exception (n° 524) les os sont atrophiés et lisses. Ces éminences pathologiquement augmentées se distinguent des éminences normales en ce qu'elles sont plus longues à leur base d'implantation, moins larges, à sommet plus aigu.

A l'humérus la branche antérieure du V deltoïdien est mince, saillante et en forme d'arête. Cette saillie est particulièrement accentuée sur le n° 521.

L'épitrochlée est saillante, mince et longue ; cette forme est à rapprocher de celle des coudes réséqués.

Au radius, la tubérosité radiale est fortement dessinée, au cubitus la saillie d'insertion du tendon du brachial antérieur saillante.

Fait à noter : les gouttières (bicipitale supérieure au radius pour le passage des tendons extenseurs) ne sont pas plus profondes qu'à l'état normal.

L'épine iliaque antérieure et inférieure est parfois accentuée.

Le petit trochanter est plus long et plus pointu.

Les saillies osseuses, qui à l'état normal sont rarement dessinées, le sont au contraire fréquemment dans le rachitisme (2).

Nous avons déjà insisté ici même sur la présence fréquente du troisième trochanter.

Les saillies musculaires sont surtout développées chez les *nains rachitiques* chez lesquels il y a soudure précoce des cartilages de conjugaison. Elles le paraissent d'autant plus que l'os est moins long.

(1) Ribemont-Dessaignes et G. Lepage, *Précis d'obstétrique*, Masson, éd., 1894, p. 907.

(2) Dr Félix Regnault, De la présence fréquente d'un troisième trochanter sur les fémurs rachitiques. *Société anatomique*, décembre 1896.

L'arrêt d'accroissement de l'os en amène l'épaississement et par suite les saillies et apophyses y deviennent plus visibles.

Ollier en a fait la preuve expérimentale en pratiquant l'ablation du cartilage de conjugaison (*Régén. os*, p. 398-399).

Les apophyses ont ici double raison pour être plus marquées : du fait du rachitisme et de celui de l'arrêt d'accroissement de l'os.

L'examen des nains rachitiques des musées Dupuytren et Broca montre bien cette déformation.

531 B, musée Dupuytren, squelette de femme naine rachitique de 24 ans, hauteur 88 centimètres. Forte scoliose vertébrale. Les membres inférieurs et surtout les supérieurs sont frappés d'arrêt de développement.

Les os sont volumineux, à tissu compact, dense ; les épiphyses ont acquis un volume considérable.

Les saillies osseuses sont volumineuses ; V deltoïdien énorme, forte tubérosité bicipitale du radius...

Les os du membre inférieur sont plus lisses, le fémur n'offre point de ligne âpre.

N° 3 musée Broca, nain rachitique. Os petits, épais, denses. Ils offrent des saillies volumineuses pour l'insertion des muscles. Les membres supérieurs plus déformés que les inférieurs ont des humérus avec V deltoïdien très marqué, des radius à tubérosité bicipitale prononcée avec des saillies osseuses anormales au tiers inférieur sur le bord interne. Le cubitus fortement concave en avant offre une forte saillie pour l'insertion du muscle brachial antérieur.

Aux membres inférieurs, le fémur montre des rugosités au 3e trochanter, une forte ligne âpre avec creusement de sa face externe, un péroné cannelé en dehors pour les péroniers, un tibia épais et triangulaire.

N° 2, musée Broca, nain rachitique. Il offre en outre des nombreux ostéophytes avec soudure sur les corps vertébraux. Les humérus ont un énorme V deltoïdien, les radius une tubérosité bicipitale énorme, etc.

Au fémur, petit trochanter énorme.

L'aspect de ces apophyses démesurément grossies rappelle jusqu'à un certain point celui d'un homme exceptionnellement vigoureux.

Certains anthropologistes s'y sont trompés. Ainsi M. Manouvrier dit, en parlant du squelette du musée Broca :

« Quelques nains rachitiques ont des muscles puissants et leur squelette est remarquable par l'énormité des apophyses et autres attaches musculaires. Tel est, par exemple, le

squelette d'un nain adulte conservé au musée Broca et dont chaque os mériterait presque, à ce titre, une description spéciale à cause des caractères résultant de l'exagération du volume des muscles par rapport à la faible longueur des diverses parties du squelette » (1). Or il est improbable que ce nain ait eu des muscles puissants, et en tous cas cette étude même prouve qu'on ne peut inférer la puissance des muscles de l'énormité des apophyses.

La maladie dénommée ostéite épiphysaire multiple offre de nombreuses exostoses développées principalement aux points d'insertion musculaire. Ainsi le n° 436, musée Dupuytren, offre des exostoses nombreuses localisées surtout à l'extrémité des os et aux points d'insertion de la plupart des tendons. Les exostoses sont fortes, saillantes, terminées en pointe. Les saillies normales, tubérosité bicipitale du radius, V deltoïdien sont exagérées. L'épitrochlée est plus longue et plus forte.

Il existe des exostoses considérables au troisième trochanter, des exostoses à l'insertion du grand adducteur.

Les lignes normales des os longs sont exagérées, ce qui donne à l'os un aspect grossier.

On s'expliquera facilement ces hypertrophies osseuses si on se reporte à ce qui a été dit plus haut. Le périoste est irrité sous l'influence de l'agent cause de la maladie, et réagit en provoquant des exostoses aux points irrités et aux points de traction musculaire.

L'observation ci-dessous, prise avec notre confrère Jules Regnault, vient également corroborer les faits précédents.

Déformations osseuses localisées probablement congénitales, par les Drs Félix Regnault, ancien interne des hôpitaux de Paris et Jules Regnault, médecin de marine.

Le n° 703 du musée de Toulon est un squelette monté de sujet adulte qui offre certaines particularités curieuses. On est frappé par la petitesse de ses humérus par rapport à ses avant-bras. L'humérus droit mesure 20 centimètres contre 44 centimètres pour l'avant-bras ; le gauche 18 cm. 5 contre 44 également pour l'avant-bras.

Les deux humérus sont semblables au point de vue morphologique. L'os est épais, grossi, à apophyses marquées. Il existe une notable apophyse au niveau de l'insertion du deltoïde. La saillie épitrochléenne est fort exagérée. Il rappelle l'humérus d'un nain

(1) Manouvrier, *Bull. de la Soc. anthrop.*, 1896, p. 283.

rachitique. Les radius et cubitus sont normaux et plutôt *minces* et longs.

L'ensemble du membre supérieur rappelle les pièces expérimentales d'Ollier dans lequel cet auteur enlève l'humérus d'un lapin en conservant le périoste.

L'os se reconstitue plus petit, plus gros avec les saillies musculaires accentuées. Il y aurait eu, sous une cause inconnue, soudure des épiphyses humérales et arrêt de développement précoce en longueur.

Le sujet n'offre aucune autre lésion rachitique. Membres inférieurs droits, bassin normal, tête normale, colonne vertébrale sans déviation.

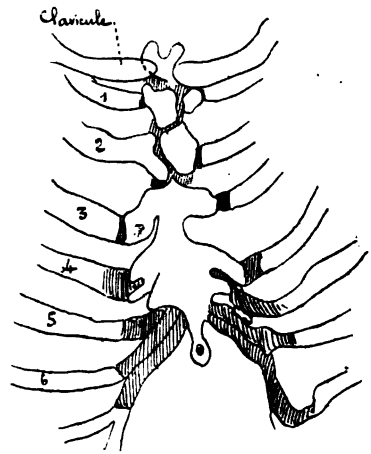

Fig. 1. — Sternum incomplètement ossifié.

Notons pour cette dernière l'allongement excessif des apophyses épineuses de certaines vertèbres. Ainsi la 7e cervicale et la 1re dorsale ont des apophyses épineuses d'une longueur de 3 centimètres alors que celle de la 2e dorsale n'est que de 1 centimètre. La 10e dorsale offre une apophyse épineuse d'une longueur de 2 centimètres alors que les 9e et 11e n'ont qu'un centimètre. La 2e lombaire a 2 cm. 5 de longueur alors que les autres n'ont que 1 cm. 5.

Les omoplates offrent un bord interne ou spinal concave comme il est fréquent dans le rachitisme. Les deux omoplates sont *très* larges par rapport à leur longueur. Omoplate droite 148 millimètres de longueur et 74 millimètres de largeur. Indice 50 ; gauche, longueur 138, largeur 70, indice 50,7.

Les clavicules sont courtes, peu courbées ; elles présentent des arêtes très développées au niveau des insertions musculaires, surtout au niveau de la ligne d'insertion du grand pectoral.

Le sternum est incomplètement ossifié.

Le manubrium s'est peu développé, il est renfoncé et présente la forme d'un coin dont la base serait dirigée vers la partie interne et supérieure du thorax. A sa partie supérieure il présente une échancrure très accentuée. Le premier n'est articulé qu'avec les clavicules. La première paire de côtes s'articule avec deux plaques osseuses distinctes reliées l'une à l'autre par du cartilage. La plaque qui s'articule avec la 1re côte droite est beaucoup plus volumineuse que celle qui s'articule avec la première côte gauche.

Au niveau de la seconde paire de côtes, on note à droite le manque de cartilage costal : l'extrémité de la côte soudée avec le point d'ossification droit de sa sternèbre s'avance presque jusqu'à la ligne médio-sternale.

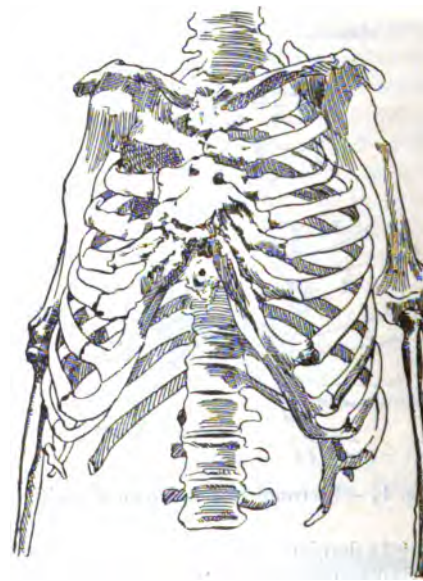

Fig. 2. — Musée de Toulon, n° 703.

Quant à la seconde côte gauche, elle s'articule par un très étroit cartilage avec une plaque osseuse qui semble provenir de l'ossification isolée du point gauche de la sternèbre qui normalement aurait dû se developper à ce niveau.

Les autres sternèbres se sont soudées ensemble pour former une plaque unique médiane, présentant des prolongements irréguliers sur lesquels viennent s'adapter les cartilages costaux.

Le prolongement envoyé par cette plaque sternale à la 3e côte droite est dévié en avant.

L'appendice xyphoïde est percé d'un trou.

A noter encore entre les cartilages de la 5e et de la 6e côtes gauches, la présence d'une plaque osseuse isolée.

Cette pièce anatomique intéresse par la brièveté congénitale des humérus et surtout l'anomalie du sternum dont les points d'ossification ne se sont pas soudés.

Kyste dermoïde de l'ovaire avec insertion sur sa face interne d'une dent incisive, normalement conformée, par M. Rabé, interne des hôpitaux.

J'ai l'honneur de présenter à la Société un kyste dermoïde de l'ovaire, dont la face interne donne naissance à une dent incisive de grandeur et d'aspect normaux. On voit, en effet, en un point cette face interne former un repli cylindrique, en forme de cupule, dont le sommet est couronné par une dent. La base de ce

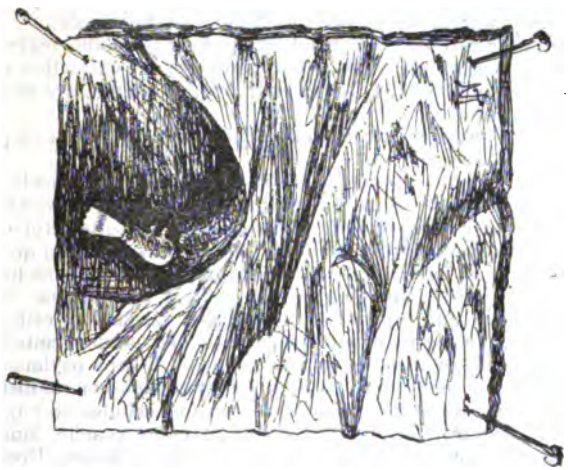

repli est, en outre, reliée à la paroi, par deux petits tractus fibreux. L'incision longitudinale de ce repli, véritable muqueuse gingivale, nous montre sa face profonde, très adhérente à la racine de la dent ; il semble que l'on détache un périoste alvéolo-dentaire. L'extrémité inférieure de la dent est percée de l'orifice nourricier par lequel s'engage le pédicule vasculo-nerveux. Cette incisive est longue de trois centimètres environ, un centimètre pour la couronne, revêtue de son émail, deux centimètres pour la racine, recouverte de son cément.

Ce kyste dermoïde a été enlevé par le Dr Demoulin, chez une femme de 24 ans, qui souffrait depuis un an de douleurs abdominales ; il y a un mois, cet état douloureux s'était brusquement accentué, et la malade constatait une suppression de règles ; quelques vomissements. La malade continue à souffrir et entre à l'hôpital Tenon à la fin de septembre 1897. A l'examen, le ventre, proéminent

dans la moitié sous-ombilicale, est celui d'une femme enceinte de trois à quatre mois, et la palpation, à peu près indolore, délimite une tumeur médiane rappelant la forme d'un utérus gravide et qui remonte jusqu'à deux travers de doigt au-dessus de l'ombilic. Elle est nettement mobile. Au contraire, l'utérus est gros, en rétroversion, et le col donne la sensation veloutée caractéristique de l'état de gravidité.

Mais, en avant du corps utérin, on constate l'existence d'une grosseur indépendante de lui, et que l'examen attentif permet de rattacher à la tumeur abdominale. Les mouvements imprimés à la main abdominale se transmettent au doigt vaginal de cette tumeur. La surface est irrégulière, mamelonnée. Diagnostic : kyste de l'ovaire. ou fibrome mou et utérus gravide.

La malade, interrogée sur le développement de son ventre, ne donne aucun renseignement ; elle ne s'était même pas aperçue que l'abdomen grossissait.

Le 28 septembre, laparotomie médiane sous-ombilicale.

Kyste de l'ovaire du côté droit, avec long pédicule, légèrement tordu. Une ligature est posée sur le pédicule, et l'extraction se fait rapide et sans difficulté. L'utérus était gros, de consistance mollasse, nettement gravide.

Les suites opératoires furent excellentes. L'intervention ne provoqua pas de fausse couche.

Ce kyste dermoïde contenait, outre la dent insérée dans la paroi, une grande quantité de matière sébacée, et de longs cheveux.

Examen microscopique de la paroi du kyste.— Cette paroi est formée de fibres conjonctives adultes, d'autant plus épaisses qu'on se rapprochait de la face externe. La face interne de cette lame fibreuse est revêtue de plusieurs couches de cellules épithéliales, la plus profonde, celle qui repose sur la fibreuse, est faite de cellules du type cylindrique à gros noyau, puis les cellules perdent cette forme, deviennent polygonales, et réalisent bientôt le type pavimenteux ; tout à fait aux confins de cette paroi épithéliale, on ne distingue plus que des lamelles très minces, formées de cellules très aplaties, à noyau très atrophié, souvent disparu ; cette couche lamellaire forme un revêtement continu à la face interne du kyste. Bref, nous retrouvons là, tous les éléments de l'épiderme cutané avec sa couche basilaire, ou génératrice, la couche de Malpighi et le stratum granulosum ; le stratum corneum lui-même est isolable. Sur certaines coupes, la couche basilaire est rectiligne, il n'y a pas de traces de papilles ; sur d'autres, on voit la limitante du derme s'onduler, et former en plusieurs points de véritables papilles. Enfin, l'épiderme de cette paroi s'invagine parfois et pousse des prolongements bi- ou trifurqués dans l'épaisseur du derme.

Anomalies fœtales multiples.

M. Froussard présente un fœtus de neuf mois. La mère n'offre aucun antécédent pathologique intéressant. La grossesse et l'accouchement ont été normaux.

On note chez le fœtus des vices de développement multiples :

hernie ombilicale, absence d'organes génitaux externes, d'anus, ankylose de la cuisse gauche ; la jambe, de ce côté, ne peut effectuer qu'une extension forcée à angle aigu sur la cuisse ; le pied gauche est en varus. La jambe droite est fléchie à angle droit sur la cuisse, et transversalement dirigée en dedans. Le pied droit est en léger varus.

Par l'ombilic, largement ouvert, s'échappent les viscères recouverts, seulement, par l'amnios qui s'est rompu spontanément pendant l'accouchement, par suite de l'absence de cordon. La vessie est ouverte en haut. A son intérieur et à droite, s'abouche l'intestin grêle et le gros intestin. Sur la face muqueuse de la paroi postérieure se trouve un mamelon d'aspect cutané, percé d'un orifice communiquant par un trajet canalisé avec un pertuis situé au-dessus des symphyses non réunies. De chaque côté de ce mamelon se trouvent deux ouvertures conduisant aux cornes utérines, situées sur la face péritonéale de la paroi postérieure de la vessie et séparées l'une de l'autre par le gros intestin. On reconnaît les trompes et l'ovaire, réunies au mésentère par un fin tractus péritonéal en forme d'Y, dont les deux branches, tournées en bas, s'attachent à la trompe de l'ovaire.

Séance du 29 octobre 1897.

Présidence de M. Cornil

Kyste du sein, par M. Auvray, prosecteur à la Faculté.

Il s'agit d'une jeune fille de 19 ans, qui dans la période qui a précédé l'apparition des premières règles a ressenti de vives douleurs dans les deux seins : ceux-ci étaient très sensibles. Après la formation qui eut lieu à l'âge de 16 ans, ces accidents disparurent, mais à partir de ce moment elle s'aperçut que les linges qui étaient en contact avec le sein droit étaient continuellement tachés par un liquide qui s'écoulait par le mamelon. Ces accidents ont persisté depuis 4 ans. Le liquide est de couleur roussâtre. Depuis le mois de septembre dernier l'écoulement est devenu plus abondant et c'est ce qui a amené la malade à me consulter.

Les antécédents de famille sont bons. La malade elle-même a toujours eu une santé assez bonne.

A l'inspection de la mamelle, on ne constate absolument rien d'anormal ; les deux seins paraissent absolument semblables.

Lorsqu'on palpe le sein, on ne trouve pas de tumeur, la peau n'est en aucun point adhérente à la glande, et celle-ci glisse facilement sur le plan sous-jacent. On ne constate qu'un signe : lorsqu'on appuie en un point limité du sein, qui occupe la région inférieure droite,

on provoque l'écoulement par le mamelon d'un liquide séro-sanguinolent ; on vide évidemment par la pression une poche remplie de ce liquide.

Mais ce kyste, perdu au milieu des éléments glandulaires, ne révèle sa présence par aucune tuméfaction et dans le même point on ne perçoit aucun phénomène de fluctuation. Il n'y a pas de ganglions dans l'aisselle.

En présence de l'évolution lente, des caractères essentiellement bénins, et enfin de l'âge de la malade nous décidons de pratiquer uniquement l'extirpation du kyste, en conservant la mamelle. L'extirpation se fait aisément. La tumeur présente à peu près la dimension d'une grosse noix. Sa face interne est tapissée de nombreuses végétations.

L'examen histologique pratiqué par M. Cornil donne à penser qu'il s'agit d'un kyste papillomateux développé aux dépens d'un conduit galactophore. La paroi du kyste est tapissée par des cellules épithéliales cylindriques. Elle est recouverte d'une foule de végétations, plus ou moins ramifiées, affectant sur une coupe les formes les plus bizarres, et tapissées par des cellules épithéliales cylindriques, en voie de prolifération. Ces végétations arrivent par places à oblitérer d'une façon à peu près complète, tant elles sont nombreuses, la cavité du kyste. Elles sont séparées les unes des autres par des espaces étroits, parfois même accolées les unes aux autres. En dehors de la paroi du kyste les acini glandulaires ont leurs caractères normaux.

M. Cornil conclut en somme à l'existence d'une *tumeur bénigne*.

Réflexions. — Nos réflexions doivent porter sur les quelques points suivants :

Tout d'abord nous trouvons dans l'histoire clinique de notre malade quelques-uns des symptômes, qui sont attribués à l'épithéliome dendritique. Pierre Delbet en effet dans l'article du *Traité de chirurgie de Duplay et Reclus* (t. VI, p. 287) s'exprime ainsi sur l'épithéliome dendritique : « Dans un certain nombre de cas, le début présente un caractère très frappant. Les femmes en pleine santé, sans que rien ait attiré leur attention du côté de leur sein, constatent un écoulement par le mamelon. Si l'on examine le sein à ce moment, la palpation la plus attentive n'y révèle aucune tumeur. Cet écoulement est souvent séreux ; parfois il est roussâtre, mais il ne devient tout à fait caractéristique que quand il est fortement teinté de sang ou formé de sang pur. L'écoulement peut précéder l'apparition de la tumeur de plusieurs mois et peut-être de plusieurs années. Il est dû alors à un de ces petits papillomes arborescents intra-canaliculaires dont j'ai parlé à propos de l'anatomie pathologique. » Et plus loin il dit également : « Ces tumeurs sont petites, du

volume d'une noisette, d'une noix tout au plus. Les pressions exercées sur elles amènent un écoulement par le mamelon. »

Ce rapprochement dans le tableau clinique de l'épithéliome dendritique et du kyste dont nous rapportons l'observation nous a paru digne d'être signalé. Mais ces épithéliomes se développent généralement sur des femmes d'un âge mûr et avancé ; ils siègent au centre de la mamelle, sous le mamelon ou sous l'auréole ; on trouve souvent 2 ou 3 tumeurs analogues dans la mamelle ; les ganglions peuvent être infectés ; enfin l'écoulement pour être pathognomonique doit être fortement teinté de sang ou formé de sang pur.

Or en l'absence de ces derniers signes, et malgré les quelques points de ressemblance précédemment signalés, nous étions arrivé au diagnostic de tumeur bénigne que M. Cornil a confirmé, nous l'avons vu, par l'examen histologique. Qu'en serait-il advenu dans le cas où cette tumeur eût été abandonnée à elle-même ? Ici nous touchons à la question toujours délicate de la transformation d'une tumeur primitivement bénigne en tumeur maligne. Peut-on affirmer, étant donné la participation de l'élément épithélial qui semble proliférer avec assez d'activité, et d'autre part, l'abondance plus grande de l'écoulement dans les derniers temps, qu'à un moment donné il n'y aurait pas eu transformation de la tumeur ?

D'autre part, il y aura tout intérêt à suivre pendant longtemps la malade, et à voir s'il ne se passera rien d'anormal par la suite du côté du sein opéré ; des accidents de récidive auraient en l'espèce un réel intérêt, étant donné qu'actuellement les phénomènes cliniques et histologiques nous font classer cette tumeur kystique parmi les tumeurs bénignes. Une récidive aurait en pareille circonstance pour des cas analogues une portée considérable au point de vue des indications de la thérapeutique primitive, toujours délicate à interpréter lorsqu'il s'agit, comme dans le cas actuel, d'une jeune fille.

Appendicite oblitérante, par MM. Letulle et Weinberg.

Totales ou partielles, les oblitérations de l'appendice vermiforme sont l'expression dernière d'un processus inflam-

matoire ulcératif, ayant atteint circulairement un segment plus ou moins étendu du canal appendiculaire.

L'extrémité terminale, dans ses régions les plus rapprochées du cul-de-sac, représente le lieu d'élection de ces obstructions inflammatoires. La stagnation des substances irritantes et les désordres de la muqueuse qui en résultent constituent, sans nul doute, l'une des raisons décisives de cette localisation.

Les 12 observations qui forment la base de la présente note, et dont nous apportons les coupes microscopiques, se ressemblent toutes, dans leurs grandes lignes, à certains détails près, et permettent une description d'ensemble. Le volume d'un appendice obstrué est variable, l'atrophie de l'organe ou de sa portion oblitérée n'étant pas constante. Sa forme varie de même, car tantôt le segment obstrué est aminci ou fait un coude avec le reste de l'appendice demeuré perméable, tantôt l'appendice entier garde une forme cylindrique régulière et le segment oblitéré ne peut être reconnu que grâce à des coupes transversales. L'examen microscopique est même, souvent, seul capable d'établir l'existence et la nature de l'obstruction, car la réplétion de la lumière de l'appendice par les différents magmas que l'on sait ne constitue pas une oblitération au sens inflammatoire du mot.

L'appendicite oblitérante résulte d'une symphyse de surfaces conjonctivo-vasculaires transformées en tissu de granulation. Comme lors des rétrécissements inflammatoires de l'appendice, tout se passe dans l'épaisseur de la couche sous-muqueuse partiellement ulcérée ; car, point décisif, la muqueuse proprement dite, y compris la totalité des follicules lymphatiques sous-muqueux, doit avoir été, au préalable, complètement détruite, pour qu'une oblitération sténosique puisse s'établir en dernier terme. Le reste des couches de l'appendice n'a aucun rôle dans le mécanisme de l'oblitération.

Dans la majorité des cas, le microscope montre l'oblitération effectuée et devenue lésion résiduale ; rarement on peut suivre les lésions en voie d'évolution. Un de nos cas cependant nous a permis de saisir le mécanisme de l'obstruction. Il s'agissait d'une appendicite chronique à répétition, opérée au cours d'une poussée subaiguë. L'oblitération occupe l'extrémité terminale. La région des follicules sous-muqueux est totalement détruite. Le reste de la sous-muqueuse, extrê-

mement épaissi, est parcouru par d'innombrables vaisseaux sanguins distendus, avec une disposition rayonnée concentrique au foyer d'oblitération, et d'autant plus accusée qu'on se rapproche davantage de la partie ulcérée. L'ancienne cavité est occupée par un grand nombre de travées conjonctivo-vasculaires, qui cloisonnent dans tous les sens la lumière rétrécie. Une foule d'éléments nucléaires stagnent dans les cavités arrondies circonscrites ainsi par les bourgeonnements conjonctifs partant de la paroi enflammée.

Le cas dont nous parlons est le seul dans lequel la cavité de l'appendice, cloisonnée, ait gardé une forme circulaire. Toutes les autres observations, qui ont trait d'ailleurs à des lésions plus anciennes, montrent une plaque fibroïde pleine, à la place de la cavité appendiculaire. Ce placard fibroïde n'est plus arrondi, mais ovalaire, et plus ou moins aplati, et souvent composé de deux zones distinctes, l'une centrale, moins vasculaire, moins riche en éléments nucléés, l'autre périphérique, sorte de bordure inflammatoire, plus dense et plus vivement irritée que le centre.

Enfin, en dehors de cette bordure péri-centrale, on reconnaît le reste de la sous-muqueuse, atteinte de lésions chroniques, fibroïdes aussi, qui s'éteignent plus ou moins complètement en arrivant au niveau des gros vaisseaux et nerfs, à la sortie de ceux-ci hors de la couche musculeuse interne de l'appendice.

Cet agencement concentrique des lésions donne aux parties de la sorte engaînées par les couches musculaires de l'organe un aspect « en cocarde » des plus caractéristiques, où l'on peut compter souvent jusqu'à quatre zones, bien distinctes, à l'intérieur du double cercle tracé par les couches musculeuses demeurées intactes. La plus importante des dispositions un peu anormales que la couche musculeuse interne nous ait montrée est un aspect onduleux, comme strié, de ses faisceaux, coupés parallèlement à leur direction générale.

En terminant, nous signalerons, parmi les lésions secondaires à l'oblitération intestinale, la coexistence de fusées inflammatoires, lymphangitiques ou non, infiltrées dans l'épaisseur de la couche sous-muqueuse, plus ou moins loin de la plaque cicatricielle. Les traînées embryonnaires s'enfoncent même, à travers les couches musculaires, jusque dans la couche sous-péritonéale.

Il est enfin une complication inattendue, que nous avons

rencontrée deux fois sur nos 12 observations ; c'est le développement de lésions carcinomateuses à travers la cicatrice fibreuse centrale et dans la totalité des autres couches de l'appendice, jusques et y compris la séreuse péritonéale. Nous avons pu, du moins dans l'un des cas, reconnaître le point de départ exact du cancer épithélial en question, au niveau même de la fente longitudinale indiquant la ligne de soudure des parois, on pourrait presque dire des deux lèvres de la cavité jadis ulcérée, réunies par symphyse.

L'infection cancéreuse s'enfonce directement vers le péritoine, en formant, dans les différentes couches, des colonies épithéliomateuses d'apparence kystiforme sur nombre de points.

Le second cas est plus complexe encore, en ce sens que l'extrémité terminale de l'appendice, au-dessous de l'oblitération fibroïde, est le siège d'une évolution adénomateuse hypertrophique des plus singulières ; le carcinome ne commence réellement qu'en plein tissu de cicatrice et s'élève bien loin au-dessus de l'obstacle, parmi les couches musculeuses, sous-péritonéale et séreuse. Les détails de ces observations seront publiés ultérieurement.

Les quelques remarques qui précèdent nous paraissent suffisants pour la démonstration que nous nous étions proposée. Ajoutons seulement que dans nos 12 cas le reste de l'appendice était régulièrement atteint de lésions inflammatoires chroniques, compliquées ou non d'infection aiguë récente toujours distincte de l'oblitération cicatricielle.

M. Cornil remarque que, dans ce tissu de cicatrice en évolution au centre de la cocarde, il y a des faisceaux de tissu conjonctif qui, s'anastomosant, montrent dans certaines cavités ainsi limitées du mucus et des cellules granuleuses libres. Cela démontre que le processus inflammatoire persiste, ces cicatrices demandant un certain temps pour s'effectuer. Ce sont des lésions qu'il est difficile de reproduire chez l'animal. Cette communication, outre l'intérêt histologique de ce processus d'oblitération progressive, démontre la possibilité de la curabilité spontanée de l'appendicite, et d'autre part la formation du néoplasme au niveau de la cicatrice. L'adénome se conçoit aisément, c'est la prolifération simple de culs-de-sac englobés dans la cicatrice. La formation du cancer, l'évolution atypique de ces culs-de-sac oubliés est d'une interprétation plus difficile.

Cancer des deux capsules surrénales avec noyau métastatique du cervelet. — Mort subite, par MM. Weinberg et Turquet.

Mme G..., couturière, 36 ans. Pas de renseignements sur les antécédents héréditaires. Au point de vue des antécédents personnels, on ne trouve aucune maladie dans l'enfance. La malade n'a jamais présenté d'accidents syphilitiques ; d'autre part, l'examen physique ne révèle aucun stigmate de spécificité. Pas de signes de tuberculose. Notons, toutefois, que la malade a été opérée il y a deux ans pour une tumeur du sein droit, sur la nature de laquelle nous n'avons pu obtenir aucun renseignement. La cicatrice était souple, sans aucune induration, et les ganglions de l'aisselle paraissaient indemnes.

La maladie qui a nécessité l'admission à l'hôpital a commencé un mois avant l'entrée de la malade dans le service.

Le début a été presque brusque, par des douleurs vives à la région lombaire et au creux épigastrique avec perte de l'appétit. Le 7 septembre le Dr Blois, de la Plaine St-Denis, appelé à donner ses soins, a trouvé la malade alitée, pouvant à peine se lever sur son lit; elle était prise d'étourdissements aussitôt qu'il l'obligeait à se tenir debout.

Anorexie très marquée. Douleurs lombaires, diarrhée avec signes de dilatation gastrique.

Quinze jours après, nouvel examen médical. Céphalée d'abord généralisée avec paroxysmes nocturnes arrachant des cris à la patiente, cris aigus, d'apparence méningitique. Vomissements fréquents. Pupilles égales. On prescrit successivement de l'analgésine, de l'aconitine cristallisée, sans amélioration sensible. De même le traitement antisyphilitique ne donne aucun résultat.

A son entrée à l'hôpital de St-Denis (service du Dr Dupuy), le 3 octobre, ce qui attire tout d'abord l'attention, c'est une céphalée occipitale, affectant le caractère d'une douleur lancinante ou contusive, avec paroxysmes nocturnes.

Vomissements rares. Anorexie complète. Station verticale impossible à cause de la titubation. Parfois, pendant la nuit et le matin, la douleur arrache des cris aigus à la malade. Décubitus latéral, avec attitude en chien de fusil et photophobie. L'alimentation est presque nulle.

L'examen des organes thoraciques et de l'abdomen ne révèle rien de particulier.

Urine sans albumine.

Le traitement antisyphilitique, institué pendant quelques jours, n'est suivi d'aucune amélioration. La céphalée a persisté avec la même intensité. La pression sur le cuir chevelu, dans la région occipitale, ne réveille aucune douleur. Pas de raideur de la nuque.

Pas de signes de paralysie dans les muscles de la face, des yeux ou de la langue.

Température 38° pendant 3 jours après l'admission à l'hôpital, puis normale.

La mort est survenue subitement par arrêt de la respiration, six semaines après le début de la maladie, alors que la cachexie, quoique

assez avancée, ne laissait pas prévoir cependant une terminaison si rapide.

Autopsie, 24 heures après la mort.— A l'examen du *cerveau* extrait de la boîte crânienne, nous avons trouvé dans le cervelet une tumeur occupant toute l'épaisseur du vermis inférieur. Elle était de consistance molle, du volume d'un œuf, sans limites nettes. Un examen microscopique extemporané des éléments de raclage de la surface a montré que celle-ci est d'origine épithéliomateuse.

Le *bulbe* ne paraît pas envahi par le néoplasme. Pas d'hémorrhagie à ce niveau.

En complétant l'autopsie nous avons trouvé un néoplasme primitif des deux capsules surrénales.

La *capsule surrénale droite* présente au moins 3 fois son volume normal, adhère fortement aux organes voisins, pèse 25 grammes, et de son extrémité supérieure part un chapelet ganglionnaire cancéreux qui longe sur une certaine étendue la colonne vertébrale.

La *capsule surrénale gauche* est également augmentée de volume, pèse 15 grammes et est entourée de quelques ganglions cancéreux.

Les coupes histologiques faites à la main aussi bien que l'examen des produits de raclage de la surface de section ont montré que les deux capsules surrénales sont simultanément atteintes d'épithélioma primitif.

Dans le lobe moyen du *poumon droit* aussi bien que dans le lobe supérieur du *poumon gauche* nous avons trouvé quelques rares nodules probablement cancéreux.

Presque tous les autres organes ne présentent rien de particulier comme poids ni comme lésions macroscopiques. Il n'y a que le corps thyroïde et peut-être la glande pituitaire qui sont hypertrophiés.

Le corps thyroïde pèse 50 grammes.

Le corps pituitaire pèse 6 décigrammes 1/2.

L'examen histologique des pièces sera publié ultérieurement.

Sarcome du radius.

M. Pilliet, chef du laboratoire de la clinique, revient sur l'examen histologique de la tumeur présentée à la Société en juillet dernier par M. Wiart (1).

Les coupes montrent que la tumeur est constituée par du sarcome périostique, à petites cellules rondes, sans myéloplaxes et sans aiguilles d'ossification. De plus, en suivant les insertions des aponévroses sur le périoste, on voit que le sarcome remonte le long de ces insertions et détrnit les fibres musculaires à une assez grande distance.

Le sarcome est à forme lobulée, à cellules rondes ou polyédriques, avec noyau volumineux. Il est assez remarquable à cause de l'absence d'ossification et de la forme très jeune qu'il présente.

(1) Voir *Bulletins Soc. anat.*, 1897, p. 666.

Sur les ostéophytes de la tuberculose osseuse, par le Dr A.-H. Pilliet.

Les lésions chroniques des os amènent en général une série de désordres toujours comparables entre eux et toujours échelonnés dans le même ordre. Qu'il s'agisse d'une gomme du périoste ou d'une ostéomyélite, l'agent infectant détermine d'abord la nécrose des tissus dans lesquels il se développe ; puis, au pourtour, une zone de réaction se dessine dans laquelle le périoste ou la moelle irrités réagissent et dessinent une barrière d'os compacts plus ou moins distante du foyer, plus ou moins accusée. Ce processus n'est pas spécial aux infections reconnues et déterminées ; dans le rachitisme par exemple, l'os passe de l'état ramolli à l'état éburné. Une seule exception nous semble devoir être faite pour l'épithéliome secondaire des os ; autour des fractures qu'il provoque dans les os longs, le fémur, par exemple, on ne voit pas en général de traces de réaction inflammatoire. L'os est détruit sans paraître se défendre.

La tuberculose, affection essentiellement brusque, procède néanmoins, dans l'os comme partout, comme une infection suppurative. Si elle détruit une portion d'os, elle édifie à côté par son action irritante une ligne de défense. Cette ligne est difficile à voir sur les sujets déjà très affaiblis, mais elle apparaît nettement à l'examen des pièces chirurgicales provenant d'amputations précoces. Le fait n'a rien qui doive nous étonner quand on voit l'actinomycose, dont la marche est plus lente encore, transformer à ce point un maxillaire inférieur, tant par destructions partielles que par réaction des tissus autour de ces destructions, qu'on ait pu confondre longtemps ces maxillaires avec ceux qui avaient subi l'évolution du sarcome ossifiant,

Seulement si toutes ces réactions à la périphérie des foyers d'infection de l'os procèdent en général de même et relèvent de la même loi, elles ont chacune une allure clinique, c'est-à-dire une marche différente, et cette différence dans le plus ou moins d'activité du processus se traduira sur les pièces du squelette, car plus le processus est aigu et plus tout cela tend à se confondre.

Les lésions d'arthrite vertébrale sénile que je montre sur ces os qui proviennent d'une hyène de ménagerie ne sont

nullement comparables aux lésions vertébrales diffuses que l'on trouve dans la colonne vertébrale des sujets atteints de mal de Pott tuberculeux ; et l'on ne voit pas non plus dans les os de ces derniers l'aspect de nid de guêpe qui caractérise les os transformés par l'actinomycose.

En quoi consistent donc ces lésions ? C'est ce que nous allons essayer d'indiquer d'après les pièces présentées à la Société. L'os tuberculeux, préparé par macération, est d'autant plus malade qu'il est plus rapproché de l'articulation prise. Il présente des lésions centrales et des lésions périphériques, opposées en apparence : les unes résultant de la résorption, les autres de l'apposition. C'est des dernières que nous avons à nous occuper. Si l'on examine le radius et le cubitus d'un sujet amputé pour tumeur blanche de l'avant-bras, on voit qu'à leur extrémité inférieure ils apparaissent encroûtés, comme si on les avait trempés dans du plâtre liquide très clair et vivement secoués ensuite. Cet encroûtement est blanc mat et tranche sur la coloration jaunâtre du reste de l'os. Il se continue sur les cartilages, borde les orifices fistuleux qu'il tend à combler. C'est donc l'indice d'un processus de guérison. Il remonte le long des os en traînées de plus en plus effilées, autour des vaisseaux du périoste auquel il réserve des rigoles dans son épaisseur. Au-dessous l'os est spongieux, friable, gorgé de sang, si c'est un os court, rempli de graisse, si c'est un os long.

Dans la tuberculose des articulations du pied le tibia nous montre les mêmes lésions. L'encroûtement surajouté et friable, dont nous verrons tout à l'heure la structure, couvre une couche de tissu compact réduite à une épaisseur de 1 millimètre 1/2, tandis que toute la moelle est réduite à une masse de graisse sans tubercules osseux.

Dans la colonne vertébrale on constate de même la dureté des jetées osseuses qui relient les vertèbres et la friabilité de ces mêmes vertèbres, creusées par les tubercules massifs.

Sur la colonne vertébrale que nous présentons et qui provient d'un homme de 50 ans ayant succombé dans le service de M. le professeur Tillaux à la Charité à un mal de Pott de la région dorsale, on peut voir les deux vertèbres dont le corps est en grande partie détruit. Chacune d'elles porte sur le rebord du corps vertébral resté intact des stalactites osseuses ascendantes et descendantes. La vertèbre d'au-dessus, saine en apparence, est soudée à la suivante sur une largeur

de 1 centimètre par des aiguilles semblables, venues, de chaque vertèbre, au contact les unes des autres, et encore incomplètement fusionnées sur les parties latérales. A deux vertèbres au-dessus du foyer de la lésion la même soudure s'observe, ankylose partielle du corps vertébral par engrènement de ces denticules des bords du corps vertébral. Il est à remarquer que ces deux soudures sont latérales, bien que la tendance à la denticulation des bords des vertèbres paraisse prédominer sur la ligne médiane. Le milieu du corps vertébral présente aussi de place en place les dessins vermiculés d'ostéophytes surajoutés comparables à ceux que l'on voit sur le cubitus.

Ainsi sur une colonne vertébrale de sujet mort en état cachectique, sans aucune consolidation, on observe dans les vertèbres prises autour du foyer et dans les autres vertèbres les mêmes lésions qui nous ont déjà frappé sur les os longs. Le fait est ici compliqué par l'extension des ostéophytes à des os différents, mais cette complication n'est qu'apparente ; le surtout ligamenteux antérieur qui sert de périoste à tout l'axe vertébral s'ossifie à différents degrés de sa hauteur, fusionnant ainsi la colonne vertébrale en un seul os, comme le périoste du cubitus et du radius dépose le long de l'os et plus ou moins loin du foyer, les ostéophytes témoins du processus irritatif dont il est le siège.

Nous ne citerons pas, à dessein, les jetées osseuses solides qui consolident le mal de Pott guéri, et qui sont des formes bien connues et bien étudiées de la périostite tuberculeuse de cicatrisation et de réaction, désirant nous borner aux lésions banales et courantes de la tuberculose osseuse.

Nous présentons aussi une pièce d'arthrite tuberculeuse de la hanche observée chez un homme de 22 ans, mort de généralisation pulmonaire dans le service de M. le professeur Tillaux. L'articulation était entourée de fistules multiples. La pièce montre un fémur très amaigri, avec destruction presque totale du col. Le grand trochanter est en partie évidé. La cavité cotyloïde, considérablement élargie, est perforée ; il existait un foyer de suppuration pelvienne. Un abcès ossifluent se trouvait développé dans le rebord supérieur de la crête iliaque ; il existe en ce point une large perforation de l'os, réduit autour de cette perte de substance à deux ou trois lames papyracées transparentes et criblées de pertuis multiples. Il s'agit donc là d'un cas de destruction osseuse et de

cachexie incontestables. Et pourtant toute la région de l'iliaque comprise entre le foyer supérieur et la cavité cotyloïde, sur une hauteur de 8 centimètres et sur une largeur d'un tiers plus grande, est parsemée d'ostéophytes denses, serrés, inclinés dans le même sens, aigus, et rappelant par leur disposition l'aspect des dents dans une mâchoire de lamproie. Tout le pourtour de la cavité cotyloïde est garni d'ostéophytes du même ordre, et on retrouve les vermiculures, premiers vestiges de l'apparition des ostéophytes périostiques, sur la face externe du grand trochanter, creusé d'abcès tuberculeux à son intérieur.

Nous aurions pu multiplier ces exemples ; mais ils suffisent, croyons-nous, à montrer que la tuberculose des articulations et des os détermine à peu près constamment des réactions à distance dans le périoste et qu'il en résulte des appositions d'ostéophytes sur des os qui sont eux-mêmes en pleine voie de destruction, par suite de la transformation adipeuse de leur moelle et de la résorption de leurs sels alcalins.

Les coupes pratiquées sur les pièces fixées à l'état frais nous renseignent sur la nature de ces productions surajoutées qui n'ont rien, en général, de commun avec la calcification que l'on observe dans les parois d'abcès anciens, dans la plèvre par exemple, mais relèvent de l'ossification périostique. Il semble que le pouvoir ossifiant de la moelle se supprime d'abord, tandis que celui du périoste dévie et se maintient au pourtour des foyers malades.

Sur l'os lui-même, en dehors des ostéophytes, voici ce que l'on constate. Les travées osseuses sont pauvres en cellules ; les cavités sont dilatées et remplies de cellules adipeuses parmi lesquelles on rencontre des accumulations de petites cellules rondes et des cellules chargées d'hémoglobine. On rencontre des ostéoblastes volumineux tapissant l'os. Les cellules des ostéoblastes ont subi pour la plupart la dégénérescence graisseuse, fait signalé depuis bien longtemps par Ranvier. Les cavités normales de l'os sont extrêmement dilatées, l'aspect des canaux de Havers a disparu pour faire place à un aspect lacunaire ; au lieu d'une bande d'os compact enserrant un vaisseau de ses anneaux, on voit des traînées grêles et irrégulières de tissu osseux circonscrivant de vastes cavités médullaires dans lesquelles les vaisseaux sont rares, la graisse abondante.

Dans les ostéophytes d'encroûtement le tissu osseux est

infiniment plus serré. Ses travées ne sont plus orientées de façon à dessiner, comme à l'état normal, des cercles concentriques autour de l'os ; elles forment au contraire des aiguilles d'apposition, comme si elles suivaient la direction de fibres de Sharpey perpendiculaires à la surface de l'os. De là provient l'aspect irrégulier et réticulé de ces ostéophytes. Les cellules osseuses sont du reste peu abondantes dans ces travées dont beaucoup contiennent encore du tissu ostéoïde. Les cavités contiennent de nombreux vaisseaux capillaires dilatés.

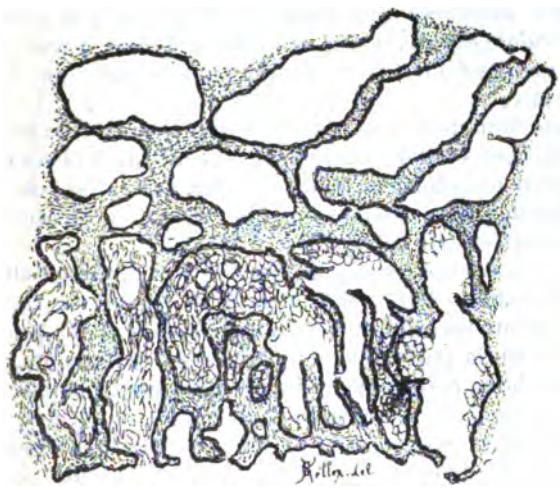

Tuberculose de l'articulation radio-carpienne.— Amputation de l'avant-bras. — La coupe porte sur l'extrémité inférieure du radius et montre une zone interne dans laquelle les travées osseuses sont raréfiées, qui correspond à l'os vrai, et une zone externe dans laquelle elles sont au contraire très serrées, qui représente le dépôt ostéophytique surajouté.

Elles sont beaucoup plus vasculaires que les cavités de l'os normal sous-jacent. Pourtant ces vaisseaux sont entourés surtout de cellules adipeuses (1).

On voit donc nettement sur la même coupe les lésions de dégénérescence de l'os et les lésions irritatives du périoste.

(1) Cf. A. Pilliet, Etude sur les lésions diffuses des membres dans la tuberculose articulaire. *Archives de médecine expérimentale et d'anat.*, n° 5, 1er septembre 1891.

Ces dernières sont évidemment réactionnelles ; aussi ne les observe-t-on pas dans les cartilages qui sont, chez l'adulte, privés de vaisseaux.

Conclusions. — La tuberculose, indépendamment des grandes jetées de consolidation osseuse que l'on observe dans ses formes de guérison, produit d'une façon constante des ostéophytes périostiques, petits, vermiculés ou denticulés. Ils sont un signe de réaction défensive de l'organisme pouvant encore lutter et doivent en conséquence être attribués à des infections trop faibles pour réaliser le nodule tuberculeux classique, le follicule à centre nécrosé. C'est donc une forme de lésions atténuées qui rentre dans ce que j'ai nommé la *tuberculose diffuse*, qui se rencontre toujours à une certaine distance des follicules, mais qui peut exister loin d'eux et sans eux.

Il ne faut donc pas confondre ces lésions avec celles des rhumatismes ou de la syphilis ni conclure à la coexistence des deux maladies sur le même sujet, surtout si l'os ou l'ensemble de pièces osseuses que l'on examine présente des traces manifestes de tuberculose.

Cette note était écrite quand au dernier Congrès de chirurgie (Paris, octobre 1897), MM. Bérard et Destot, de Lyon, ont présenté un travail fait sous la direction de M. le professeur Poncet sur la polyarthrite tuberculeuse déformante, qui se rapproche au point de vue clinique du rhumatisme chronique, et dans laquelle l'examen radiographique montre un gonflement des extrémités osseuses et des parties molles comparable à celui que nous révèle l'examen histologique.

M. Cornil fait remarquer que ces ostéophytes, par leur éloignement de la lésion principale, rentrent dans une loi générale applicable aux fractures, aux tumeurs, aux infections chroniques des os. Lorsqu'on détermine, chez un animal, une fracture expérimentale, on voit que la réparation commence, non pas au niveau du foyer de la fracture, mais à une certaine distance, là où il n'y a pas de mortification, là où peut se développer une périostite plastique qui produit l'ossification.

Duplicité de la veine cave inférieure, par M. Brin, interne des hôpitaux, aide d'anatomie.

Dans ce cas deux troncs veineux de même volume montent de chaque côté de l'aorte et l'encadrent.

Le tronc droit, qui fait suite à la veine iliaque primitive droite, garde le même calibre dans toute son étendue jusqu'au niveau de sa jonction avec le tronc gauche. Celui-ci, qui continue la veine iliaque primitive gauche, est uniformément calibré dans ses 2/3 inférieurs, augmente considérablement de volume au niveau de l'embouchure de la veine rénale gauche et après un trajet de 4 centimètres environ va se jeter dans le tronc droit après avoir croisé la face antérieure de l'aorte.

De cette fusion est formée la veine cave qui ayant son origine au

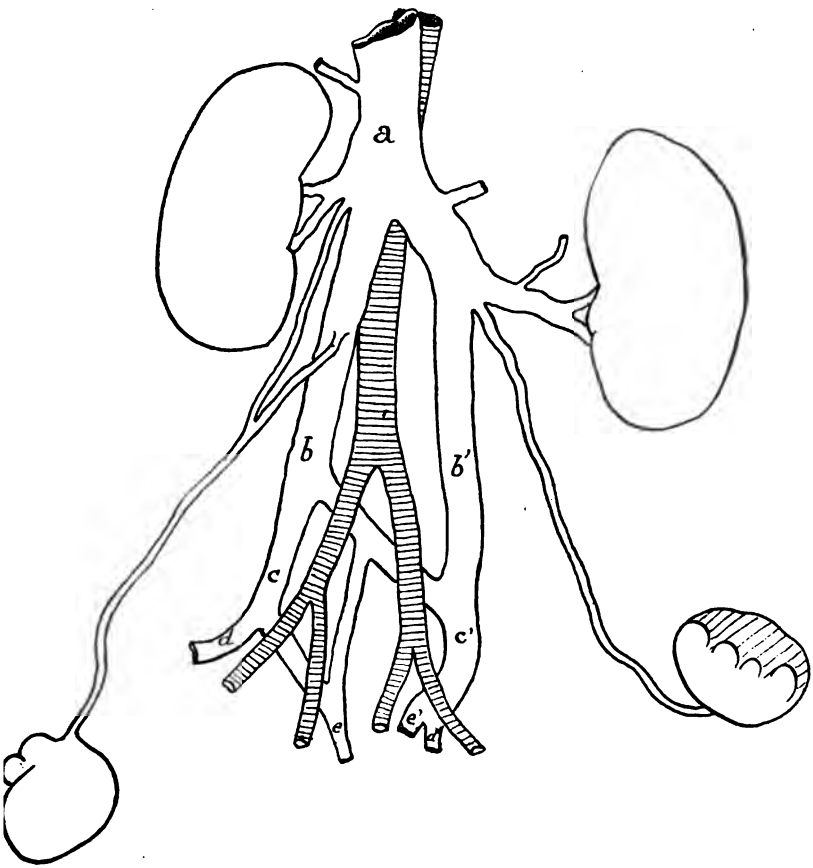

a) Veine cave après la jonction.
b, *b'*) Veines caves droite et gauche.
c, *c'*) Veines iliaques primitives.
d, *d'*) Veines iliaques externes.
e, *e'*) Veines hypogastriques.

niveau de la première vertèbre lombaire monte sans autre anomalie de rapports ou d'affluents jusqu'à son embouchure cardiaque.

Une anastomose transversale montant obliquement de gauche à droite au devant de la 5e lombaire réunit les deux veines caves à leur origine.

Chacune des veines caves reçoit comme affluents les veines lombaires, spermatiques et rénales.

Les veines lombaires se jettent à angle droit à la face postérieure des gros troncs veineux.

Les veines rénales n'occupent pas le même niveau : à gauche la veine rénale se jette dans la veine cave correspondante au niveau du bord inférieur de la 2e vertèbre lombaire ; elle est nettement transversale. La veine rénale droite aborde obliquement la veine cave droite ou mieux la veine cave définitive au niveau de la 1re vertèbre lombaire.

Les veines spermatiques vont se jeter à gauche, non pas perpendiculairement dans la veine rénale correspondante, mais obliquement dans l'angle de jonction que forme cette dernière veine avec la veine cave gauche. A droite les veines spermatiques se partagent en deux groupes : l'un qui va, suivant la règle, aborder obliquement la face antérieure de la veine cave droite, l'autre qui se jette à l'angle de jonction des veines cave et rénale droites.

Nous n'avons pas noté d'autres anomalies du système veineux en général, des veines azygos en particulier. Signalons seulement une grosse branche verticale, montant au devant du sacrum et réunissant la veine hypogastrique droite à l'anastomose transversale.

Telle est notre pièce. C'est en somme un cas type de ce qu'à tort ou à raison on est convenu d'appeler duplicité de la veine cave inférieure. On connait un peu plus de 30 cas semblables ; mais dans les Bulletins de notre Société vous n'en trouverez que deux de publiés : l'un de Leudet en 1852, l'autre de Lagneau en 1853. C'est ce qui nous a engagé à publier notre observation.

Pleurésie purulente enkystée de la base, avec large calcification de la plèvre costale gauche. — Latence absolue pendant toute la vie, par Henri Brin, interne des hôpitaux, aide d'anatomie.

Les pièces que j'ai l'honneur de vous présenter appartenaient à une femme âgée de 64 ans. Cette malade offrait tous les symptômes d'une oblitération du cholédoque. M. Quénu lui fit la laparotomie, et, trouvant seulement un noyau suspect dans la partie rétropancréatique du canal, il pratiqua la cholécystentérostomie ; 5 jours après la malade mourait, n'ayant jamais dépassé 38° de T., n'ayant jamais vomi, ni présenté de ballonnement de ventre ; 2 jours avant sa mort elle avait été prise d'une dyspnée intense avec toux opiniâtre et expectoration rouillée ; à l'auscultation râles humides dans toute la poitrine, et râles fins à la base droite.

Autopsie. — Elle démontre l'absence de toute réaction péritonéale ; le bouton de Murphy a parfaitement tenu et n'est pas obstrué. L'ouverture du thorax nous éclaire sur la cause de la mort.

Le *poumon droit* présente en effet une congestion totale ; toute la partie inférieure est hépatisée et plonge au fond de l'eau.

Le *poumon gauche*, extrêmement adhérent à la plèvre, paraît refoulé et rétracté vers la partie supérieure du thorax. En cherchant à le décoller en bas s'ouvre un large abcès, d'où s'écoule avec difficulté un pus jaunâtre, très consistant, comparable à du plâtre très épais dans lequel il y aurait quelques grumeaux non dissous.

Cet abcès est une pleurésie enkystée limitée en bas par le diaphragme et la plèvre, en haut par la base du poumon, en dehors, en avant et en arrière par la plèvre costale, en dedans par le péricarde et la plèvre médiastinale. Dans le sens vertical la collection s'étend depuis le sinus costo-diaphragmatique jusqu'à la 6e côte (en arrière).

La plèvre qui de tous côtés limite l'abcès, présente des altérations considérables. Du côté de la base du poumon, elle est très épaissie, sans orifice de communication avec les bronches : il y a quelques plaques calcaires ; celles-ci deviennent plus abondantes au niveau des plèvres diaphragmatique et médiastine. Elles atteignent leur maximum au niveau de la plèvre costale. Ici ce ne sont plus des plaques séparées, mais une calcification en nappe, s'étendant bien au delà des limites de l'abcès, et atteignant en haut la 4e côte, en arrière la colonne vertébrale. La plèvre costale mesure par endroits 1 cm. 1/2 d'épaisseur ; vers les limites de la calcification la plèvre s'amincit peu à peu pour se continuer avec la plèvre voisine non calcifiée, mais encore très épaisse, et contenant quelques petites plaques calcaires, preuves certaines d'une calcification envahissante et qui aurait fini par atteindre toute la plèvre gauche.

Par sa face externe la plèvre malade ne peut se décoller qu'avec grandes difficultés de la paroi costale. Cette face externe est relativement lisse et brillante, elle présente une série d'arêtes et de sillons (empreintes costales). La face interne est très adhérente au poumon. Pour enlever la pièce j'ai été obligé de couper côtes et plèvre d'une part, diaphragme et poumon d'autre part. Impossible de décoller le poumon.

Réflexions. — Cette observation est intéressante à plusieurs titres.

1° *Latence absolue de la pleurésie purulente.* — La malade n'a jamais eu d'autre maladie que sa lithiase biliaire avec ses douleurs dans l'hypochondre droit et son ictère à répétition, ictère devenu permanent depuis les 6 derniers mois. Ses antécédents personnels et même héréditaires sont indemnes de toute tare.

Ces abcès latents, auxquels l'organisme semble s'être habitué, reprennent tous leurs droits quand les tissus ont à lutter contre une infection spontanée ou chirurgicale.

2° *Etendue et forme de la calcification.* — Les observations de pleurite calcifiante ne sont pas absolument rares ; ici même, dans ces dernières années, Pilliet, Poulalion en ont

publié quelques cas, d'ailleurs très dissemblables entre eux et différents du nôtre.

Pilliet, dans son cas, ne trouve aucune trace de pleurésie et, contrairement à l'opinion de Cruveilhier, il avance que la calcification n'est pas le résultat de pleurésie antérieure, mais une réaction assez spéciale aux couches endothéliales et sous-endothéliales des séreuses, couches privées de vaisseaux ou à peu près.

Poulalion est également de cet avis, et, trouvant le poumon mobile sur la plèvre calcifiée, il en conclut que la plèvre costale est seule affectée, qu'il s'agit, suivant la dénomination de Pilliet, *de fibromes pleuraux à tendance ossifiante.*

Dans notre cas il y a un abcès pleural, et d'autre part il y a intime adhérence entre le poumon et la plèvre costale. Notre fait viendrait donc soutenir la vieille théorie de Cruveilhier.

Volumineux séquestre syphilitique de la mâchoire supérieure droite enlevé chez une petite fille. — Reproduction osseuse, par MM. Gaudier (de Lille) et Péraire.

Il s'agissait d'une fillette âgée de huit ans, présentant des manifestations diverses de syphilis héréditaire sur l'os palatin et le voile du palais.

Cette petite fille avait une rhinite purulente datant de quatre mois. On constatait par la narine droite la présence d'un volumineux séquestre. L'odeur que répandait la petite malade était des plus fétides ; il y avait une disparition complète de la muqueuse et des cornets.

L'opération décidée fut faite par la méthode de Roux, de Lausanne. Le séquestre fut enlevé facilement, et sous le périoste décollé. Ce séquestre mesure 7 centimètres dans sa plus grande hauteur et 5 centimètres dans son diamètre horizontal.

La petite malade guérit en deux mois. L'odeur fétide du nez disparut après l'opération. L'os se reforma très rapidement et commença à combler le vide formé par la séquestrotomie.

Aujourd'hui il n'y a pas d'effondrement latéral du nez, ni de perforation palatine, et il est presque impossible de voir que la petite malade a perdu une grande partie de son maxillaire supérieur.

C'est donc une opération non seulement intéressante au point de vue du volume énorme du séquestre enlevé, mais aussi au point de vue de la reformation totale de l'os et de la restitution complète *ad integrum.*

Ulcérations à bacille pyocyanique. — Infection pyocyanique généralisée, par les Drs H. Triboulet et Tollemer.

Les quelques détails histologiques et bactériologiques qui suivent concernent des ulcérations survenues chez un enfant de dix mois, lesquelles avaient fourni des cultures de bacille pyocyanique. Les ulcérations peu nombreuses, très disséminées (tronc, fesses, membres inférieurs et supérieurs), attiraient surtout l'attention par leur forme nettement arrondie et cupuliforme, comparable de tous points à celle de certaines ulcérations gastriques. On pouvait penser dans le cas actuel qu'il s'agissait d'un trouble trophique consécutif à quelque altération vasculaire profonde du derme, thrombose ou embolie ; or, voici ce que nous avons constaté.

Nous avons recueilli quelques heures après la mort des fragments de peau circonscrivant et comprenant les ulcérations, et le lendemain, à l'autopsie, des morceaux de foie et de rein.

L'*examen histologique* de la peau a présenté d'assez grandes difficultés, voici pourtant quelques détails qu'il est aisé de reconnaître.

Les coupes ont été faites au niveau des ulcérations dans le sens transversal et vertical. Après coloration au bleu de méthylène, sous une couche granuleuse, amorphe, mélange de détritus cellulaires et de globules sanguins, qui représente tout l'épiderme détruit, on voit que le derme est relativement peu altéré. Sans doute les éléments qui forment le fond de l'ulcération sont lésés ; on voit qu'ils se colorent mal ; bien des noyaux ont disparu, mais rapidement, par contre, on passe à une zone où il y a prolifération des éléments nucléaires et, dans la couche sous-jacente, on retrouve la structure normale du derme.

Si l'on examine plus spécialement les éléments vasculaires, on voit que dans la zone intermédiaire quelques vaisseaux, voisins de la surface, présentent un épaississement notable de leurs parois, avec augmentation des noyaux. Il y a, en un mot, une endo-péricapillarite assez accentuée au contact même de la surface ulcérée ; mais, et c'est la constatation importante, tous les vaisseaux sont en état d'absolue intégrité.

Si, d'autre part, on examine ces coupes à l'immersion, on reconnaît que les bacilles sont répartis en véritables foyers de pullulation superficiels ; qu'ils sont plus abondants, peut-être, sur les côtés de l'ulcération que dans sa partie médiane, mais on voit surtout qu'ils siègent uniquement en surface ; qu'à quelques très rares exceptions près, aucun d'eux ne pénètre dans les interstices cellulaires du derme, et qu'il est impossible d'en découvrir un seul dans l'intérieur des capillaires.

Les microbes rencontrés, longs, courts, menus ou trapus, se décolorent également par la méthode de Gram, et, en raison des cultures obtenues, il est possible d'affirmer qu'il s'agit bien de bacille pyocyanique. Les cultures avaient encore fourni quelques colonies de staphylocoques qu'on ne retrouve point sur les coupes ; cela tient évidemment à l'élimination par le montage des coupes des couches superficielles granuleuses qui renfermaient ces cocci.

En résumé, le détail de cet examen nous apprend que l'ecthyma ulcéreux par nous observé est d'origine microbienne superficielle, de surface, et qu'il n'est point dû, comme aurait pu le faire supposer sa forme nettement arrondie et cupuliforme, à un processus embolique ou de thrombose capillaire. Il est vraisemblable que le bacille pyocyanique profitant des érosions cutanées quelconques prolifère *in situ* pour produire les désordres anatomiques observés sur le tégument externe qu'il intéresse progressivement, de la surface à la profondeur. C'est, d'ailleurs ainsi, par ulcération de surface, que se réalise le même processus anatomo-pathologique dans l'expérimentation sur le cobaye.

Nous pensons, en outre, que ce même bacille pyocyanique, absorbé par les capillaires sanguins de surface, a été le point de départ d'une septicémie secondaire. A l'autopsie, nous avons, par ensemencement du sang du cœur, obtenu des cultures pures de bacille pyocyanique.

S'il s'agissait d'une infection sanguine primitive, commandant les désordres cutanés, les capillaires profonds du derme seraient bourrés de microbes, et on retrouverait en profondeur des thromboses capillaires pouvant expliquer les troubles trophiques ulcéreux. Ces mêmes détails histo-bactériologiques se rencontreraient encore au niveau des parenchymes. Or, si l'on examine maintenant les coupes du rein et du foie, on constate l'intégrité presque absolue de leurs tissus, et on ne voit, en particulier, aucun foyer thrombosique.

Dans le rein, les épithéliums différenciés des tubes contournés, comme les épithéliums des tubes droits sont indemnes ; les glomérules sont absolument sains ; le tissu cellulaire n'est pas infiltré de cellules rondes, et les capillaires ne sont guère modifiés. Les bacilles se retrouvent *tous*, peu nombreux d'ailleurs, dans le tissu cellulaire, à la périphérie des anses de Henle, ou des tubes collecteurs, sans qu'il soit possible de leur assigner un rapport précis avec les vaisseaux capillaires. Aucun n'a été rencontré dans les glomérules, non plus qu'au niveau des épithéliums sombres, ou de l'épithélium des tubes collecteurs.

Dans le foie, même état normal des éléments histologiques : les cellules hépatiques, en particulier, ont conservé toute leur intégrité. Quant aux bacilles, d'une rareté extrême (1),

(1) Cette rareté est, peut-être, un peu plus apparente que réelle : on

ils se sont rencontrés seulement dans le tissu cellulaire, au niveau de quelques espaces portes.

En raison de cette répartition abondante des microbes en surface des ulcérations cutanées, en raison de leur rareté dans l'intimité des parenchymes, mais de leur développement intense dans la masse sanguine, il paraît logique d'envisager la surface cutanée comme le foyer d'origine, et comme le point de départ de l'infection généralisée, chez l'enfant que nous avons observé.

Il semble que les vaisseaux, ne présentant aucune réaction de défense au contact du bacille pyocyanique, permettent l'absorption et la migration spécialement faciles et rapides de ce microbe dans le sang.

sait, en effet, que la coloration de la plupart des microbes est plus difficile dans le foie que dans les autres parenchymes.

NOVEMBRE

—

Séance du 5 novembre 1897.

PRÉSIDENCE DE M. TOUPET

Anévrysme poplité. — Extirpation du sac. — Guérison,
par HENRI HERBET, interne des hôpitaux.

J'ai l'honneur de présenter un anévrysme de l'artère poplitée, que j'ai eu l'occasion de traiter par l'extirpation dans le service de mon maître, M. le Dr Paul Segond, à la Salpêtrière.

Emile G..., 59 ans, concierge, entre le 13 avril 1897 à la Salpêtrière, salle Lallemand, n° 3.

Il se plaint d'une tumeur siégeant au niveau du creux poplité du côté droit. Cette tumeur est apparue il y a environ 7 mois. C'est du moins à cette époque que le malade l'a découverte par hasard : elle ne le faisait nullement souffrir. Pendant cinq mois la tumeur a augmenté progressivement de volume sans jamais provoquer le moindre trouble. Depuis le 1er avril, il a éprouvé de vives sensations de froid dans la jambe et le pied, il avait grand'peine à se réchauffer. Ce phénomène l'inquiétant, il entre à l'hôpital.

On constate au niveau du creux poplité une tumeur du volume d'un œuf de poule, ovalaire, allongée longitudinalement. Elle n'est pas sur la ligne médiane, mais plutôt en dedans de cette ligne. Sa longueur est d'environ 8 centimètres : sa limite inférieure se trouve un peu au-dessous du pli de flexion du genou. La peau a conservé sa coloration normale, mais il existe un développement assez marqué de la circulation collatérale. Par la palpation, on constate que cette tumeur est assez dure, nullement fluctuante et ne présente ni mouvement d'expansion ni battement, mais au dire du malade elle en aurait présenté très nettement autrefois.

Le malade a, des deux côtés, des varices volumineuses, portant sur tout le membre inférieur, mais plus marquées encore du côté droit. Pas de douleurs de compression nerveuse, pas de troubles de la sensibilité ni de troubles trophiques.

L'articulation du genou est saine, les mouvements sont peu gênés ; légère hydarthrose.

Le malade n'est pas alcoolique : il ne présente pas de signes de syphilis, mais il est athéromateux.

Le 4 *mai* 1897. — *Opération.* — On n'emploie pas la bande d'Esmarch. Extirpation de la poche anévrysmale. La veine poplitée intimement adhérente à la face profonde du sac est liée et sectionnée. Ligature des branches articulaires.

Aussitôt après l'opération on constate que le pied est violet et froid, mais ces symptômes disparaissent vite : deux heures après le pied commence à se réchauffer et la circulation se rétablit relativement vite.

Trois semaines plus tard, le malade sort guéri ; il commence à marcher, ne souffre pas, et ne se plaint que d'un peu d'œdème de la jambe, le soir.

L'anévrysme enlevé était un anévrysme sacciforme, développé aux dépens de la paroi postérieure de l'artère poplitée. C'était de plus un anévrysme haut situé, par conséquent un cas favorable à l'extirpation. La veine poplitée était extrêmement adhérente à la face profonde du sac. Il était impossible de la libérer en taillant dans la paroi du sac une lanière adhérente, comme on conseille de le faire.

Ce cas nous a paru intéressant à rapporter à cause du résultat de l'intervention. L'extirpation du sac, dans ces anévrysmes, n'a pas encore été fréquemment pratiquée : Pierre Delbet, dans le *Traité de chirurgie,* dit n'en connaître que 19 observations.

Ici, il faut remarquer, que malgré l'âge du malade, et malgré la présence de varices volumineuses, la circulation s'est rétablie très vite.

Adénome encapsulé du sein avec adénome secondaire de la capsule, par M. Pasteau, interne des hôpitaux.

Observation. — Femme vierge de 35 ans présentant une petite tumeur dans la partie externe du sein gauche. Tumeur bien limitée, à surface régulière, arrondie, de consistance ferme, du volume d'une grosse noix, mobile. Peau non adhérente, pas de rétraction du bout du sein ni d'écoulement par le mamelon, pas de ganglions.

Opération le 30 septembre par M. le professeur Tillaux. Chloroformisation. Incision et ablation large de la tumeur et de la portion de glande voisine. Pas de drainage. Réunion par première intention.

Examen de la tumeur. — Nodule volumineux énucléable, et de plus un petit nodule de la capsule.

L'examen histologique, pratiqué par M. le Dr Pilliet, chef du laboratoire de M. le professeur Tillaux, a montré qu'il s'agissait d'un adéno-fibrome du sein, déjà développé et s'étant formé une capsule aux dépens de la loge conjonctive normale de l'acinus dans lequel il s'était développé, comme c'est la règle pour ces tumeurs. Cette loge ainsi refoulée arrive à se confondre avec la coque conjonctive des lobules et des acini voisins, dont l'un se trouve précisément en voie d'évolution adénomateuse au début, sous la même influence, encore inconnue, qui a déterminé le développement de la première production ; cet adénome étant très petit, du volume d'un pois, n'a pas encore subi l'expansion et le retrait que provoque la congestion de ces tumeurs et n'est pas encore encapsulé nettement. Il est seulement enchâssé dans la capsule du premier.

Ce fait montre combien est fondée la conduite que tient M. le professeur Tillaux en pareille circonstance. Au lieu d'énucléer en un temps l'adénome enkysté, ce qui est très simple et très facile, il enlève en même temps la poche qui le double, car il a eu souvent l'occasion de constater avec le premier mode opératoire des insuccès relatifs qui ne tenaient pas à une reproduction de la tumeur, mais à l'évolution de ces petits adénomes, qui existent fréquemment dans la capsule de l'adénome principal.

Épithélioma de la muqueuse anale, par MM. Pilliet et Pasteau (Service de clinique chirurgicale de la Charité).

Observation prise par M. Pasteau, interne du service.

Femme de 48 ans. Début de la période clinique de la maladie il y a 2 ans et demi par quelques douleurs dans la région anale et des hémorrhagies peu abondantes d'ailleurs au moment des garde-robes.

Il y a 6 mois apparaît dans la région crurale gauche un petit ganglion dur, non douloureux, mobile, qui augmente peu à peu de volume.

Au moment de l'intervention il existait un néoplasme au niveau de la région anale ; la tumeur à surface irrégulière, saignotante, siégeait sur la moitié antérieure de l'orifice anal, n'allant pas jusqu'à l'ori-

fice vaginal et remontant à environ 2 centimètres à l'intérieur de l'anus.

Opération le 27 septembre par M. le professeur TILLAUX.— Chloroformisation ; excision en masse de la tumeur et de la paroi vaginale correspondante. Après l'excision la muqueuse rectale sectionnée

Epithéliome de la muqueuse anale. **Muqueuse dermo-papillaire, point de départ des productions néoplasiques contenant des globes épidermiques, mais dont beaucoup sont tombés. On en retrouve aussi dans le sphincter strié.** ***Préparation de*** **PILLIET.**

est attirée et suturée à la peau de la région. Ablation du ganglion de l'aine gauche qui a le volume d'une noix. Réunion sans drainage. Guérison opératoire rapide ; réunion *per primam* de la plaie de l'aine.

Au mois d'octobre l'état général étant d'ailleurs encore bon, il existe un noyau dur, dans le pli de l'aine gauche, présentant les mêmes caractères que le ganglion enlevé précédemment. Généralisation dans le foie; un peu d'épanchement dans la plèvre gauche.

Examen histologique par le Dr A.-H. Pilliet, chef du laboratoire de clinique chirurgicale de la Charité.

1° *Coupes de la marge de l'anus,* au niveau de la ligne anale, coloration par l'hématéine et l'éosine d'une part, par le carmin d'alun et la citronine d'autre part. Le colorant de fond est dissous dans l'essence qui sert à déshydrater la préparation, montée ensuite au baume de Canada dissous dans le xylol.

Sur les coupes on se trouve en présence de la muqueuse anale dans la région des cryptes qui caractérisent cette muqueuse, et de l'aspect figuré par Herrmann dans sa thèse (*Muqueuse anale*, Paris, 1880). Mais si la dermo-muqueuse de cette région conserve ses caractères, papilles élevées, épithélium à cellules pavimenteuses stratifiées, sans processus de kératinisation, le chorion est infiltré d'alvéoles de toutes dimensions, toutes bourrées de cellules épithéliales à différents degrés de développement.

Les plus grandes de ses cavités sont tapissées de cellules de quinze à vingt rangs d'épaisseur. Au centre les éléments se nécrosent par apport insuffisant de nutrition, puisque ces masses de cellules épithéliales proliférées ne sont pénétrées par aucun vaisseau. Ils donnent alors des globes épidermiques curieux, composés à leur périphérie de cellules plates en desquamation, à leur centre d'une émulsion granulo-graisseuse de ces mêmes cellules, sans éléments enkystés, sans karyokinèse normale ou anormale, sans kératinisation aucune. Ces globes épidermiques, qui ne sont pas des globes, des sphères, mais les boyaux allongés perpendiculairement à la surface de la muqueuse dont ils dérivent, sont donc des produits de nécrose spéciaux de l'alvéole épithéliomateux.

A côté d'eux on en rencontre de plus petits, puis une infiltration considérable de tout le tissu sous-chorial et du sphincter musculaire strié par des traînées de cellules épithéliales suivant la voie lymphatique. Elles paraissent organiser des boyaux creux, de véritables tubes d'origine glandulaire, mais les plus volumineux de ces tubes se remplissent, à partir d'une certaine dimension, de ces globes épidermiques mous que nous venons d'indiquer. Les fibres musculaires striées sont très atrophiées au contact de ces traînées épithéliales qui s'enfoncent fort loin, tandis qu'elles paraissent respecter au contraire le chorion de la zone cutanée de l'anus.

2° *Coupes d'un ganglion axillaire.* Ce ganglion est parsemé de plaques scléreuses, dans le centre desquelles on retrouve les éléments mortifiés des boyaux épithéliomateux de faibles dimensions rencontrés déjà dans l'anus. Au pourtour de ces ilots se voient les lymphatiques thrombosés par des cellules tassées, se tenant les unes aux autres, sans filaments d'union distincts, et formant des traînées minces, caractéristiques d'une néoplasie épithéliale, mais composées d'éléments trop petits et trop peu différenciés pour qu'on puisse reconnaître leur véritable origine. Pourtant, dans certains points les alvéoles se sont agrandis, l'épithélium qui les tapisse a ses cellules disposées sur plusieurs rangs et le centre de la cavité est occupé par

de petits globes épidermiques mous incomplets, sans kératinisation. Il s'agit donc d'une propagation lymphatique avec sclérose étendue, quoique incomplète, des éléments parasitaires introduits dans le ganglion et ce fait montre que les ganglions lymphatiques exercent une action destructive réelle, quoiqu'en général insuffisante, sur les éléments figurés qui constituent les tumeurs malignes.

En résumé il s'agit d'un épithélioma à globes épidermiques spéciaux, mous, se propageant aux ganglions avec tendance à la sclérose, à la mise en défense de ces organes, quoique la généralisation puisse s'observer. Ce n'est pas le cancroïde à globes épidermiques cornés de la marge de l'anus ; c'est encore moins l'épithélioma des glandes en tube de la dernière portion du rectum. C'est une variété spéciale de tumeur qui a pour analogue l'épithélioma à cellules du type malpighien de la dermo-muqueuse de la portion vaginale du col utérin. Là se retrouvent les globes épidermiques mous par défaut de kératinisation, dans une tumeur qui n'est pas développée sur de la peau, mais sur une muqueuse dermo-papillaire. Certains épithéliomas de la glande mammaire, dans lesquels le contenu des alvéoles subit dans son centre la transformation sébacée, peuvent aussi être rapprochés de cette tumeur.

Quel est donc son point de départ anatomique, qui seul peut nous donner l'explication de ses caractères biologiques ? Nous pensons qu'il est facile à trouver dans la portion de tégument intermédiaire à la peau et au rectum, dans la *muqueuse anale*, qui présente précisément les caractères des dermo-muqueuses, avec un épithélium du type malpighien sans tendance à la kératinisation, ce qui explique la présence des globes épidermiques mous, avec des cryptes latérales qui expliquent la diffusion latérale, dans le sphincter musculaire strié, des cellules épithéliomateuses dont elles sont l'origine.

Sans faire ici l'histoire de la muqueuse anale, rappelons que Robin et son école d'une part, les embryologistes allemands d'autre part, se sont efforcés de préciser la ligne de démarcation entre l'entoderme et l'ectoderme au niveau de l'anus et la formation de cet orifice. Il en résulte que cette question, sans être des plus compliquées, est une des plus riches en bibliographie de l'histologie et de l'embryologie comme on pourra s'en convaincre en parcourant le mémoire de Tourneux (1) sur cette question. Pour ne citer que les

(1) TOURNEUX, *Journal de l'anatomie*, 1889, p. 230.

Français, après Rathke, Kœlliker, etc., on admet depuis Robin et Cadiat (1), Herrmann (2), Cadiat (3), Tourneux (4), Retterer (5), qu'il existe un vestibule anal et une membrane anale haute de 5 à 8 millimètres, à structure de dermo-muqueuse, limitée en bas par une ligne cutanée inférieure sinueuse qui est la ligne anale, en haut par la muqueuse rectale. Ce vestibule, cette zone muqueuse, qui paraît le reliquat d'une dépression cloacale embryonnaire, garde pendant toute la vie ses caractères propres de tissu. Par conséquent les tumeurs qui prennent leur origine en ce point précis, si étroit qu'il paraisse, devront présenter aussi des caractères spéciaux qui ne seront ni ceux de la peau, ni ceux de l'intestin, et des lignes de propagations particulières à travers le feutrage de muscles de la région *anale*. C'est précisément ce qu'on observe dans la tumeur que nous venons d'étudier et c'est pour cela que nous avons cru devoir lui donner le nom d'*épithéliome de la muqueuse anale*.

Double épithélioma massif des ovaires,

par MM. Pilliet et Delaunay.

La question des tumeurs solides de l'ovaire est encore assez obscure, et il est difficile de trouver une classification suffisante des cas observés. Cela tient en grande partie à la rareté des cas et au manque d'observations détaillées au point de vue histologique. C'est pourquoi nous donnons ici la description d'un cas dont M. Delaunay publiera ultérieurement l'observation détaillée avec la déduction clinique qu'elle comporte. Il s'agit d'une malade opérée au mois de mai par M. le Dr Péan pour une double tumeur pédiculée des ovaires, et guérie à l'heure actuelle malgré les caractères malins que l'histologie nous montre dans le néoplasme. Nous n'insisterons pas davantage sur la partie clinique qui doit faire l'objet d'un travail spécial, mais nous donnons la description des pièces qui sont présentées à la Société.

(1) Robin et Cadiat, *Journal de l'anatomie*, 1874, p. 599.
(2) Hermann, Thèse 1880.
(3) Cadiat, *Journal de l'anatomie*, 1881.
(4) Tourneux, *loc. cit.*
(5) Retterer, Région ano-génitale des mammifères. *Journal de l'anatomie*, 1890, p. 126 et 154.

Examen de la pièce par M. le Dr Pilliet. — Les deux tumeurs sont ovoïdes, bosselées. L'une du volume des deux poings, l'autre du volume d'une tête de nouveau-né. La trompe et son pavillon sillonnent

Epithéliome non kystique des ovaires (Péan, 1897). Coupe au niveau du péritoine. La séreuse est encore reconnaissable ; la trame de la tumeur est parsemée de boyaux pleins ou tubulés (préparation de A. Pilliet).

chacune et adhèrent intimement au tissu sous-jacent. Leur couleur est blanchâtre. La surface de section est blanche, d'aspect fibroïde, mais de consistance molle, sans toutefois qu'on y perçoive de kystes.

Les coupes ont été pratiquées en différents points des deux tumeurs et ont donné partout des résultats semblables.

La tumeur est composée de boyaux et de tubes d'apparence épithéliale, noyés dans un tissu conjonctif plus ou moins œdématié, dans lequel dominent surtout de grandes cellules étoilées. Les amas épithélioïdes se présentent sous différents aspects. Il existe des traînées composées de cellules petites, aplaties, autour d'une cellule centrale énorme, à noyau sphérique très volumineux. D'autres sont formées de cellules énormes mises bout à bout, rondes ou ovales de forme, à noyau sphérique ou en division également énorme, et à cytoplasma granuleux. Sur un grand nombre de points ces cellules sont muqueuses, distendues par une gouttelette de mucus qui bascule le noyau et le refoule sur une des parois latérales de l'élément.

Sur d'autres points ces boyaux épithéliaux sont plus desserrés et prennent l'aspect de véritables tubes plus ou moins flexueux ; les uns, sans lumière centrale bien marquée, ne sont composés que de petites cellules à noyau très gros, les autres contiennent des cellules à mucus et leur lumière centrale est plus ou moins large.

Les coupes portant au niveau de la trompe, du ligament large et des parcelles de la trompe ne montrent rien d'anormal. A leur niveau quelques rares faisceaux de fibres musculaires lisses s'enfoncent dans la tumeur, mais ils s'y épuisent à très courte distance et le stroma reste constitué par les cellules étoilées que nous avons citées. On y rencontre aussi des sinus lymphatiques remplis de fibrine coagulée et quelques capillaires sanguins entourés de fibres lisses, mais leur nombre est très restreint. Le revêtement péritonéal est très aminci et les boyaux épithéliaux viennent jusqu'à la surface de la tumeur.

En résumé, il s'agit d'un épithélioma de l'ovaire, double et non kystique, ce qui est rare à ces deux points de vue. Le tissu ovarien paraît tout à fait disparu de ces tumeurs. La nature muqueuse de beaucoup des cellules néoplasiques montre qu'il s'agit bien d'une tumeur intra-ovarique ; en effet les vestiges wolffiens du ligament large ne donnent lieu en général qu'à des productions séreuses et non muqueuses. M. le professeur Cornil a constaté du reste cette prédominance des cellules à mucus dans les épithéliomas solides de l'ovaire.

L'origine des boyaux épithéliaux ainsi développés n'est pas facile à préciser. Pourtant si on tient compte des aspects que nous avons signalés au début, des cellules très volumineuses cerclées d'éléments plus petits et rappelant la disposition de l'ovule avec sa couronne de cellules, il est difficile

de ne pas rattacher les néoformations cellulaires à l'épithélium germinatif de l'ovaire, et de ne pas comparer ces tumeurs aux épithéliomas séminifères du testicule (1).

Cette comparaison peut encore être défendue à un autre point de vue. En effet les épithéliomas du testicule, nés aux dépens des tubes de Pflüger, ont été longtemps confondus avec des sarcomes ou des lymphadénomes, de même les tumeurs solides des deux ovaires qui, bien que rares, forment un type assez net et sont prises le plus souvent pour des sarcomes. Nous n'en voulons pour preuve qu'une communication de M. Jacobs à la Société d'anatomie pathologique (Bruxelles, 5 mars 1897) dans laquelle l'auteur décrit, à côté de fibromes ovariques vrais, des tumeurs sarcomateuses doubles des ovaires dont le type se rapproche beaucoup de celui que nous venons d'étudier.

Nous pensons donc à un épithélioma de l'épithélium germinatif en dehors de tout phénomène parthénogénétique, ce qui sépare ce genre de tumeurs des kystes mucoïdes, mucodermoïdes et dermoïdes, qui sont des épithéliomas tout à fait spéciaux dans lesquels intervient la parthénogénèse et qui constituent par conséquent une série spéciale, celle des tératomes ovariens (2).

Fibro-myome du ligament rond, par MM. Pilliet et Gosset.
Travail de la Clinique chirurgicale de la Charité.

Nous apportons ici les résultats de l'examen d'une tumeur du ligament rond observée chez une femme d'une cinquantaine d'années à l'hôpital de la Charité. Le siège de la tumeur et sa disposition avaient fort attiré l'attention de M. le professeur Tillaux ; et au point de vue du diagnostic différentiel des tumeurs de la région, le sujet était en effet important. L'opération, faite avec un plein succès par M. le professeur Tillaux, nous a permis d'étudier la pièce, et nous apportons ici le résultat de l'examen histologique tel qu'il ressort des

(1) V. Pilliet et Costes, Epithéliomas du testicule. *Revue de chirurgie*, 1895.

(2) V. Pilliet, Tumeurs expérimentales. *Revue de chirurgie*, 1887, p. 147. Répin. *Origine parthénogénétique des kystes dermoïdes de l'ovaire*, Th. Paris, 1891. Pilliet, Les kystes de l'ovaire. *Tribune médicale*, mars 1893.

coupes que nous avons présentées à la Société. La portion clinique de cette observation se trouve momentanément écartée ; l'un de nous ayant eu depuis l'occasion d'observer des faits comparables, se réserve de la détailler dans une étude qui dépasserait les limites de nos Bulletins. Nous nous bornerons donc pour aujourd'hui à décrire les pièces que nous avons montrées.

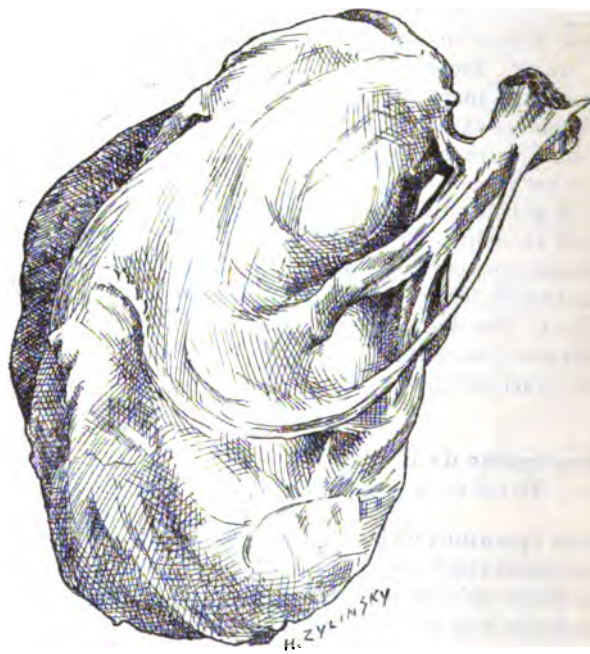

Fig. 1. — *Myome du ligament rond.* — Aspect général de la tumeur. Le ligament rond très volumineux a été en partie disséqué et isolé de la plaie, surtout dans sa partie supérieure; il se confond avec la tumeur dans sa partie inférieure.

Examen histologique, par M. A.-H. Pilliet, chef du laboratoire de la Clinique chirurgicale de la Charité.

A. *Coupes du ligament rond.* — Au-dessous de la tumeur, le ligament rond fort épais, sur les coupes transverses colorées au carmin d'alun et à l'essence de girofle picriquée, se montre ainsi constitué : au centre deux artères de volume à peu près égal et une

artériole plus petite se montrent dans une gaine propre de tissu conjonctif et de fibres musculaires lisses qui les isolent en grande partie du reste du cordon. Cette gaîne contient en outre des filets nerveux assez abondants.

Tout autour et séparée par une mince ligne de démarcation du tissu conjonctif, existe une couche de veines extrêmement nombreu-



Fig. 2. — Coupe du ligament au-dessus de la tumeur. On distingue au centre deux artères entourées de veines nombreuses, les fibres musculaires lisses sont déjà en nombre considérable. (*Préparation* de Pilliet.)

ses et formant plexus. Chacun de ces vaisseaux est entouré d'une zone de fibres musculaires lisses, et ces éléments, se reliant de vaisseau à vaisseau, forment sur les coupes un réseau de fibres musculaires serrées, remplaçant en partie le tissu connectif, lâche, normal

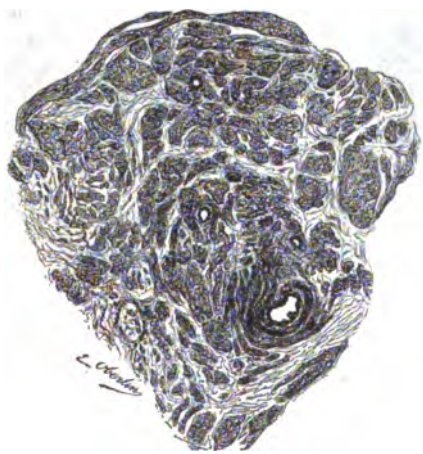

Fig. 3. — Coupe de la périphérie au point où l'artère principale aborde la tumeur ; cette artère et ses veines satellites sont entourées d'une quantité considérable de fibres musculaires lisses proliférées, semblant partir de la gaine même des vaisseaux. (*Préparation de* Pilliet.)

en ce point et comparable, bien que d'assez loin, au réseau de fibres musculaires lisses qui entoure les cavités vasculaires dans le tissu caverneux des organes érectiles. Ainsi, dès ce point il existe déjà une multiplication notable des fibres-cellules.

B. *Coupes au niveau du pédicule de la tumeur.* — C'est au point où les artères abordent la tumeur que ces coupes ont été pratiquées. Les vaisseaux subsistent ; mais leur calibre n'est pas sensiblement augmenté, malgré le volume de la masse qu'elles abordent. Ils sont entourés de cellules lymphatiques assez abondantes sur certains points, décelant l'existence d'un léger travail irritatif. Le plexus veineux a disparu en grande partie. En revanche les faisceaux de fibres lisses sont nombreux, plus serrés que jamais et leurs fibres sont très volumineuses, fixant avec intensité les réactifs.

C. *Centre de la tumeur.* — Le centre n'est composé que de vaisseaux musculaires et de fibres conjonctives. Le tissu conjonctif est œdématié, ses faisceaux sont épais, ondulés, dissociés par du liquide,

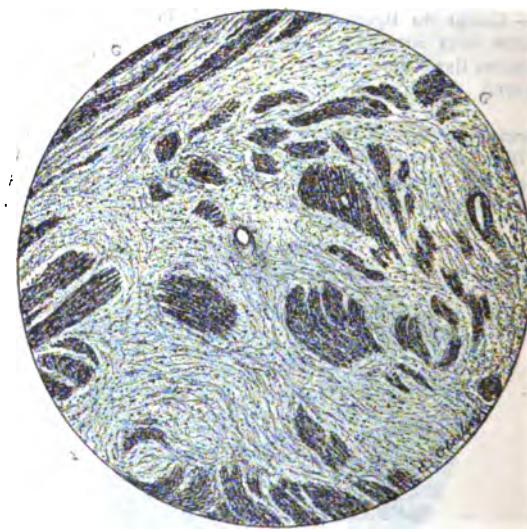

Fig. 4. — Centre de la tumeur. Les fibres musculaires forment des faisceaux beaucoup moins serrés qu'à la périphérie, les vaisseaux sont peu abondants, le tissu conjonctif interstitiel est très œdématié, d'aspect myxomateux. (*Préparation de* PILLIET.)

ses cellules en grande partie étoilées, à grands prolongements ramifiés. Les vaisseaux sanguins sont capillaires, les vaisseaux lymphatiques présentent une certaine accumulation de lymphocytes dans leur intérieur. Les fibres musculaires sont volumineuses, développées, mais les plus grandes restent pâles sous les colorants, et beaucoup apparaissent sur les coupes transverses parsemées de vacuoles claires, dissociées en partie, en voie de désintégration.

En résumé, il s'agit d'une tumeur propre du ligament rond, développée aux dépens de sa trame musculaire, et débutant très haut par l'hypertrophie des fibres lisses qui entourent les vaisseaux du ligament. Au fur et à mesure que la tumeur s'est développée, elle a subi, comme toute tumeur, des dégénérescences explicables par ce fait que les vaisseaux d'origine n'ont pas pris un développement correspondant à celui de la masse nouvelle de tissus qui leur était surajoutée, et elle n'a pullulé sur certains points que pour s'atrophier sur d'autres. La raréfaction des fibres lisses, l'infiltration œdémateuse du tissu conjonctif, qui était assez marquée pour éveiller l'idée de fluctuation, sont les caractéristiques de cet état, mais elles ne sont que secondaires et ne suffisent pas à faire donner à la tumeur le nom de myo-myxome ou de fibro-myo-myxome par exemple. L'examen des portions actives du néoplasme, montre au contraire qu'il s'agit primitivement d'un *myome à fibres lisses*, appartenant en propre au ligament rond. Il est intéressant de comparer ces tumeurs aux lipomes, fibro-myo-lipomes et fibro-myo-sarcomes du cordon chez l'homme (1). On s'apercevra vite que les tumeurs sont absolument comparables chez l'homme et chez la femme. Ce parallèle sera du reste développé en même temps que l'étude des autres tumeurs du ligament rond dans le travail de M. Gosset.

Morceau de verre ayant traversé sans accident le tube digestif, par H. Morestin.

J'ai été appelé il y a quelques jours à Fontenay-aux-Roses, pour une petite fille de trois ans qui avait avalé un fragment de verre quelques heures auparavant, voici dans quelles conditions. L'enfant était au lit pour une amygdalite. Au moment où on lui présentait à boire, étant couchée, elle saisit brusquement avec la bouche le bord du verre. Ce dernier était mince ; il se brisa sous le choc des incisives. Un bruit sec avertit la mère de l'accident. Immédiatement elle introduisit un doigt dans la bouche de l'enfant, pour tâcher de saisir le morceau de verre ; mais il avait été avalé avec la gorgée de lait. Quand j'examinai la petite fille, je ne pus découvrir ni dans la cavité buccale, ni dans le pharynx aucune trace du passage du corps étranger. D'autre part la palpation n'éveillait aucune douleur au niveau du cou, ni de l'abdomen. A plusieurs reprises l'enfant avait bu du lait sans difficulté ni douleur. Elle ne paraissait éprouver aucun malaise. Je jugeai inutile et même prudent de

(1) Deroyer, *Sarcomes du cordon inguinal*, Paris, 1891.

m'abstenir d'une plus ample recherche du corps étranger, et je décidai d'attendre les événements, espérant, sans toutefois pouvoir rassurer complètement la famille, que les choses prendraient une tournure satisfaisante. C'est ce qui arriva. Au bout de 55 heures le

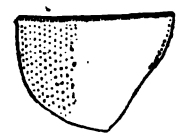

morceau de verre fut rendu dans les selles, sans avoir déterminé aucun trouble pendant la traversée du tube digestif. Dans le dessin ci-contre ce fragment de verre est figuré dans ses proportions rigoureusement exactes.

A propos de l'examen histologique de la moelle d'une malade morte de pseudo-rhumatisme infectieux chronique, par MM. Triboulet et A. Thomas.

Voici des coupes de moelle qui proviennent d'une malade morte, le 13 septembre 1895, dans le service de M. le Dr Dejerine à la Salpétrière, avec un ensemble symptomatique qui avait fait penser chez elle à l'évolution d'un rhumatisme chronique. Nous reviendrons sur l'interprétation clinique de cette observation, voyons d'abord ce que nous a révélé l'anatomie pathologique, ou plutôt l'histologie.

La moelle a été divisée en petits fragments nombreux : les uns ont été traités par la méthode de Marchi, d'autres ont subi la coloration par la méthode de Pal, d'autres ont été examinés après coloration simple au carmin et à l'hématoxyline.

Les examens systématiquement faits avec *la méthode de Marchi* ont fourni les résultats suivants, les coupes étant considérées dans les diverses régions médullaires, de bas en haut.

Ve lombaire. — Au niveau de la Ve lombaire, on voit quelques grains rares, localisés sur le bord interne de la zone de pénétration des racines postérieures.

Ces racines postérieures mêmes, à ce niveau, ne contiennent presque pas de corps granuleux.

On trouve aussi quelques grains noirs en ligne dans le groupe externe des cornes antérieures, des deux côtés.

Les racines antérieures sont normales.

IVe lombaire.— A ce niveau, les racines postérieures sont *très dégénérées* (fibres collatérales).

La substance grise contient un grand nombre de corps granuleux très fins, dont quelques-uns se continuent dans les racines antérieures; sur les coupes perpendiculaires des racines antérieures, à ce niveau, on aperçoit quelques corps granuleux très fins.

IIIe lombaire. — *Dégénérescence très nette des racines postérieures* ; il semble exister une lésion sur la racine, un peu avant sa pénétration, et à ce niveau même.

Les cordons postérieurs contiennent un très grand nombre de corps granuleux de toutes dimensions, surtout dans la zone radiculaire. On peut les suivre jusqu'à la zone cornu-commissurale. La partie postérieure des mêmes cordons en contient moins.

La substance grise contient dans toute son étendue un grand nombre de grains très fins ; les cellules existent en assez grand nombre, mais semblent petites.

Sur les racines antérieures on constate une lésion très analogue à celle des racines postérieures, localisée dans les racines au niveau de leur pénétration dans la moelle, ou un peu avant ; et ceci sur quelques faisceaux seulement.

Ire LOMBAIRE. — La même description peut s'appliquer à ce qu'on constate au niveau de la Ire lombaire.

A la région *dorsale* les coupes ont porté sur les VIIe, IVe, IIIe et IIe dorsales.

VIIe DORSALE. — Les corps granuleux sont localisés dans les cordons postérieurs de chaque côté du raphé, et principalement dans le tiers moyen ; les corps granuleux, d'autre part, s'étendent jusqu'à la zone cornu-commissurale. Là où les corps granuleux sont le plus abondants, il existe des espaces clairs et blancs qui répondent à la disparition des fibres dégénérées. Par contre, les racines postérieures sont indemnes à ce niveau.

IVe DORSALE. — A ce niveau, de chaque côté du raphé, il existe une bande de corps granuleux, de forme triangulaire, à sommet dirigé en avant, n'atteignant pas la périphérie en arrière.

IIIe DORSALE. — Les bandes granuleuses se rétrécissent, en longueur et en largeur, et se tassent contre la ligne médiane. Il n'y a ni lésions des racines, ni corps granuleux dans la substance grise.

Mêmes constatations sur la IIe dorsale.

A la région cervicale, au niveau de la VIIe, on retrouve toutes les lésions identiques dans les cordons ; ces lésions se tassent de plus en plus, et se trouvent naturellement confinées dans le cordon de Goll.

Vers la IIIe, la zone de dégénérescence est située, de chaque côté, au tiers moyen du cordon : l'ensemble figure un ovale.

Le nombre de grains va diminuant, à mesure qu'on monte, et, au niveau de l'entrecroisement pyramidal, il n'en reste plus qu'un petit nombre.

Ajoutons que, sous l'influence dégénérative, évidemment de date déjà assez ancienne, il s'est fait, au pourtour du foyer, la réaction habituelle de sclérose que révèle nettement la coloration typique par le carmin

Si l'on résume maintenant ce qui ressort de la description précédente, et qui se montre si évident dans la succession des coupes, on voit qu'on se trouve en présence d'une lésion dégénérative *systématique*, frappant le système radiculaire postérieur dans la région lombaire, et se propageant de bas en haut, dans tout le système de fibres en connexion, avec les racines postérieures : c'est-à-dire dans la région dorsale,

la partie médiane des cordons postérieurs, et dans la région cervicale, les cordons de Goll.

Il s'agissait ensuite de déterminer sous quelle influence s'était faite cette localisation dégénérative, et pour cela il était nécessaire d'entrer quelque peu dans le détail histologique.

L'examen de la moelle terminale, et celui des nerfs de la queue de cheval a permis de reconnaître l'intégrité de ces parties. Mais, un peu plus haut, sur une coupe portant au niveau du renflement lombaire, après coloration au picrocarmin et à l'hématoxyline, il apparaît comme évident que l'arachnoïde et la pie-mère sont épaissies sur le pourtour de la moelle, principalement dans la moitié postérieure et surtout au niveau de la pénétration des racines. — Cet épaississement est formé par du tissu conjonctif en faisceaux, mais sans altérations vasculaires très notables ; bien que, cependant, en quelques points, il y ait dilatation des veines radiculaires, avec périphlébite.

Des détails de même ordre se retrouvent sur une coupe de la région cervicale, où l'on voit quelques vaisseaux avec des parois un peu épaissies.

Mais, en dehors de ces constatations, il n'y a plus de modifications à signaler en aucun point. Partout les vaisseaux semblent sains, sans endo ni périvascularite.

Mêmes résultats négatifs en ce qui concerne les autres détails de l'enquête histologique. *Dans aucune des régions examinées il n'existe de lésions cellulaires appréciables.* Plusieurs nerfs périphériques ont été étudiés sans révéler trace d'altération de la myéline, ou du cylindre-axe ; et enfin, fait plus curieux, les muscles, réduits à un état d'amincissement qui pouvait faire penser à quelque grave modification de leur structure, sont intacts histologiquement : la striation en est parfaite, il n'existe aucune trace de dégénérescence, et le tissu conjonctif ne paraît pas modifié. — Tout ce qu'on peut noter, c'est que, en quelques points, les vaisseaux artériels se montrent atteints d'endopériartérite et que les capillaires présentent une augmentation évidente de noyaux.

On en arrive, en éliminant tous ces détails négatifs, ou de minime valeur, et en plaçant en regard ces deux ordres de faits : la dégénérescence systématique radiculaire et fasciculaire postérieure, d'une part, et l'altération méningée localisée d'autre part, on en arrive, disons-nous, à voir dans

la première la conséquence de la seconde. Les racines ont dégénéré au contact de la lésion pie-mérienne, et les cordons médullaires ont répondu à cette altération initiale par une dégénérescence systématique fasciculaire.

Quant à se servir de ces constatations anatomiques pour y voir un rapport avec les désordres arthropatiques, et pour établir une physiologie pathologique du pseudo-rhumatisme subchronique, à l'autopsie duquel on les a rencontrés, rien ne semble y autoriser. — On ne peut, à notre avis, subordonner les troubles articulaires à la lésion nerveuse, et on ne doit envisager désordres cliniques et lésions anatomiques que comme des coïncidences. ou tout au moins, comme des faits pathologiques concomitants.

Pour comprendre l'évolution simultanée des deux ordres de phénomènes, il faut faire appel à l'étiologie, et voici ce que nous apprend l'histoire clinique de la malade. Cette femme, âgée de 19 ans, est morte à la Salpêtrière, le 22 septembre 1895, dans le service de M. le Dr Dejerine. Elle était alors dans un degré de cachexie extrême, accompagnée d'une amyotrophie des plus prononcées, et de nombre d'accidents arthropatiques qui ont duré près de 20 mois. Dans leur ensemble, tous les détails réalisaient le tableau clinique d'un rhumatisme chronique généralisé. — N'aurait-on vu la malade que dans les derniers temps de son existence, qu'il était vraiment permis de s'en tenir à ce diagnostic.

Or, si on remonte à l'origine de ces accidents observés à leur période d'état, on reconnaît qu'ils se rattachent étiologiquement à une infection puerpérale consécutive à une fausse-couche datant du mois de mars 1894 ; et cette notion étiologique domine toute l'observation.

C'est bien de son infection puerpérale qu'est morte cette malade ; infection à forme très prolongée, sans doute, mais qui nous permet cependant d'envisager les accidents articulaires comme de simples complications de l'état infectieux initial. Aussi, pour un fait de ce genre, la seule expression qui convienne, est celle de *pseudo-rhumatisme infectieux puerpéral, à marche chronique*, et doit-on rejeter toute dénomination spéciale, *quasi-spécifique*, comme le terme de *rhumatisme chronique*.

Les états d'infection accentués, en faisant sentir leurs effets sur toute la substance organique, peuvent laisser des traces

de leur action sur les divers systèmes anatomiques ; pour peu surtout que cette influence se prolonge, et qu'elle conduise le malade à un état de cachexie prononcée, il n'est pas rare de voir survenir telle ou telle complication qui détourne tardivement, à son profit, l'attention du clinicien, au point de faire croire parfois à l'évolution d'un nouvel état morbide. Il en est ainsi souvent, en particulier, de certains pseudo-rhumatismes d'infection, à évolution lente et continue, auxquels on applique trop aisément le nom de « rhumatisme chronique », alors que cette expression doit rester jusqu'à nouvel ordre réservée à une affection cliniquement et nosographiquement distincte. S'il nous était permis de nous rallier à une classification actuelle des arthropathies chroniques, ce serait à celle qui considère deux groupes distincts, dont l'un comprendrait tous les faits dominés par une notion étiologique bien connue, ou soupçonnable, qui en commande l'évolution : c'est le groupe des pseudo-rhumatismes chroniques d'infection ; l'autre groupe, à étiologie inconnue, vague, ou à évolution en apparence protopathique, est celui du rhumatisme chronique proprement dit.

Ce n'est pas là une simple discussion de mots, et cette rigueur dans la nomenclature peut servir encore, entre autres avantages, à éviter de trop faciles erreurs d'interprétation. En effet, après l'évolution des maladies infectieuses à retentissement organique généralisé, si l'on vient à soumettre les organes au contrôle nécroptique, on peut se trouver parfois en présence de lésions assez marquées pour inviter à une interprétation pathogénique d'après laquelle on conclurait volontiers à un rapport d'effets à cause entre un ensemble de faits cliniques prédominants et une lésion histologique plus ou moins nettement caractérisée. Or, il s'agit souvent d'une simple coïncidence : symptômes et lésions n'ayant entre eux aucun rapport de succession pathologique ou physiologique même.

C'est justement le fait de notre observation ; et, à notre avis, c'est le fait de toutes les infections à retentissement arthropathique facile et à manifestations méningo-médullaires possibles (scarlatine, blennorrhagie, infections diverses). La blennorrhagie fait volontiers de ces complications méningo-médullaires (1), et la coïncidence de celles-ci avec des

(1) Hayem et Parmentier ; Dufour ; Barié.

arthropathies pourrait engager également à établir une relation pathogénique entre les deux ordres de phénomènes : or, il y a trop d'arthropathies blennorrhagiques sans désordres médullaires pour qu'une semblable interprétation s'affirme.

Calcul de la vésicule biliaire avec hépatomégalie et hépatoptose temporaire. — Ablation. — Cholécystostomie. — Guérison, par le Dr P. Mauclaire, chirurgien des hôpitaux.

Le calcul que nous présentons provient d'une malade âgée de 40 ans, entrée le 25 juillet 1897 dans le service de M. le professeur Le Dentu à l'hôpital Necker.

Depuis deux ans cette malade un peu adipeuse se plaignait de douleurs dans l'hypochondre droit. Ces douleurs étaient variables dans leur apparition et leur durée, mais en général elles étaient plus fréquentes et plus vives après les repas. Cependant il n'y eut jamais d'ictère. Depuis deux mois ces douleurs sont insupportables. En juin la malade fut examinée par M. Le Dentu qui porta le diagnostic de calcul de la vésicule biliaire avec dilatation de celle-ci ; notre maître conseilla une intervention.

La malade entre dans le service et nous constatons les symptômes suivants. A la palpation de la région hépatique on trouve que le foie est très descendu, à moitié chemin entre le rebord costal et la crête iliaque. Au niveau du thorax la percussion ne décèle la matité hépatique que très bas au-dessous du mamelon, ce qui permet de porter le diagnostic d'hypertrophie du foie et d'hépatoptose. Le bord inférieur du foie est très arrondi, le lobe droit est reporté un peu en avant et il a été pris pendant un moment pour la vésicule distendue, mais la largeur de cette saillie, sa continuité régulière, tout au moins apparemment sur tout le bord inférieur, fait abandonner cette idée. En largeur, les dimensions du foie ne paraissent pas augmentées. La palpation de la région est assez douloureuse, mais il est impossible en dépassant la région de palper la face inférieure du foie. Le maximum des douleurs à la palpation est bien au niveau du siège de la vésicule biliaire.

Actuellement les douleurs sont très intenses, la malade ressent dans l'hypochondre une pesanteur continue.

Par le repos au lit, la pesanteur diminue, mais les douleurs persistent. Les digestions sont très pénibles. Pas d'ictère. Les selles sont bien colorées. Pas de fièvre. Sommeil assez bon. Dans ces conditions la malade demande elle-même une intervention qui est pratiquée le 15 septembre.

Après incision latérale de la paroi abdominale nous tombons sur la face supérieure du foie, qui est presque verticale. Cette face supérieure est très éloignée de la face inférieure du diaphragme. Le bord postérieur de l'organe est seul en rapport avec ce muscle. Le ligament supérieur est allongé. Le foie présente une coloration ardoisée, il est très mou à la pression digitale. Pour aborder le bord inférieur de l'organe, l'incision doit être prolongée très en bas. Nous trouvons alors la base de la vésicule très dilatée, ayant approxima-

tivement à ce niveau 7 à 8 centimètres de largeur. Cet organe a un aspect piriforme, sa coloration est blanchâtre. Pas d'adhérences anormales aux organes voisins, mais la tension des parois est très nette. La vésicule est ponctionnée au trocart, il en sort 80 grammes environ de liquide filant, blanchâtre. L'ouverture est agrandie pour permettre l'introduction du doigt. Cette exploration permet d'enlever à la base de la cavité quelques débris de calculs et de sentir au sommet dans le bassinet de la vésicule un calcul très volumineux que je vous présente. Ce calcul est très arrondi régulièrement, sans prolongements ; il était un peu enchassé dans la paroi, car il fut assez difficile de le déloger de sa cavité de réception et pour faciliter cette manœuvre il fallut l'application d'un autre doigt le long de la face externe et inférieure de la vésicule qui abaissa le calcul au niveau de l'ouverture faite à la paroi vésiculaire.

Une fois le calcul enlevé nous avons essayé de sonder le canal cystique avec une petite sonde en caoutchouc durci, mais ce fut en vain ; il faut reconnaître toutefois que nous n'avions pas le canal cystique sous les yeux et que la sonde devait buter contre la paroi du bassinet à côté de l'orifice cystique. Comme ce conduit cystique pouvait n'être oblitéré *que momentanément*, nous pratiquons la cholécystostomie. A peine celle-ci est-elle terminée que de la bile apparaît à l'orifice cutané. Je fus sur le point à ce moment d'enlever les sutures et de faire la cholécystotomie idéale, mais j'y renonçai.

Les suites de l'opération furent très simples : pas de fièvre. La bile s'écoula régulièrement par la fistule pendant une quinzaine de jours ; les douleurs disparurent. Je fis alors mettre la malade sur un plan incliné, la tête plus basse que le siège. La région de la fistule fut comprimée légèrement et l'ouverture se ferma très rapidement en deux à trois jours. La malade sortit guérie le 5 octobre et elle fut revue le 26 octobre 1897. L'état général est très bon, plus de douleur ni de pesanteur. Ce qui est curieux c'est que le foie est revenu sur lui-même ; il ne déborde plus les fausses côtes. Sa matité commence au mamelon, ce qui prouve que l'hépatoptose et l'hépatomégalie n'étaient que temporaires.

Quant au calcul que je vous présente, il a le volume d'une très grosse noix et en voici l'analyse faite par M. Guillemin, interne et pharmacien du service.

Calcul mixte	Eléments organiques.	96,67
	» minéraux.	3,33
Cholestérine		75 »
Sels composés en presque totalité de carbonate de chaux.		3,33

Matières colorantes biliaires, bilirubine, biliverdine, en assez grande proportion.

Emphysème suraigu compliquant une broncho-pneumonie, par Henry Tissier, interne des hôpitaux.

M... Eugène, âgé de 17 mois, service de M. d'Heilly, salle Guersant.

Les *antécédents héréditaires* sont nuls, le père, blanchisseur, se

porte bien, la mère n'a jamais été malade. L'enfant est né à terme, il a été nourri au sein jusqu'à son entrée à l'hôpital. Au dire de la mère il n'a jamais été malade, il n'a eu ni bronchite, ni coqueluche.

Le 20 octobre, les parents s'apercevaient que l'enfant est devenu grognon, qu'il tousse fréquemment. En même temps ses yeux deviennent rouges, son nez coule. Le 21 une éruption paraît sur la figure de l'enfant, un médecin appelé diagnostique une rougeole et ordonne son transport à l'hôpital. Le 22 il est placé dans le service d'isolement de la rougeole.

A l'examen on trouve tous les symptômes d'une rougeole de moyenne intensité. L'éruption est maculeuse, non confluente, mais on note sur la peau de la région fessière des bulles pemphigoïdes. Le 23 ces bulles augmentent rapidement de diamètre. Il s'en produit de nouvelles sur le tronc, région dorsale, abdominale. Quelques-unes ont des dimensions énormes. Une bulle siégeant sur la paroi abdominale à droite avait 8 centimètres de diamètre. Elles reposent sur la peau saine, sont distendues par une sérosité citrine. Quand elles se rompent on peut voir après la chute de la lamelle épidermique un point central de couleur foncée autour duquel existe à une distance de quelques centimètres une zone circulaire de même couleur. Le décollement épidermique dépasse toujours la zone circulaire. Elles ont donc tous les caractères du pemphigus géant que l'on rencontre quelquefois comme complications des fièvres éruptives. La conjonctivite est d'intensité moyenne, le coryza peu marqué. La toux est grasse, peu fréquente. Il n'y a pas de dyspnée. A l'auscultation on note des râles disséminés ronflants et sibilants, aux bases quelques râles fins et crépitants.

Le 27 octobre, subitement apparaît au cou un gonflement donnant à la palpation une crépitation amidonnée caractéristique de l'emphysème sous-cutané. La température descendue à 38° remonte légèrement. Cet emphysème augmente, gagne le creux sus-claviculaire, le devant de la poitrine, le dos, l'aisselle. La dyspnée apparaît, la toux devient plus fréquente.

L'enfant pousse des cris plaintifs, il se cyanose. L'éruption morbilleuse s'atténue et disparaît. Les bulles pemphigoïdes se dessèchent. A l'auscultation on entend toujours les mêmes sibilances et à la base les mêmes râles crépitants, mais aucun signe de pneumothorax.

L'état général de l'enfant reste grave. Vers le 1er novembre, la cyanose augmente. Il meurt dans la nuit du 2 au 3 novembre en présentant les signes de l'asphyxie.

Autopsie. — On plonge le cadavre sous l'eau, et on ouvre avec précaution la plèvre après avoir mis à nu la paroi costale. Il s'en échappe des deux côtés des bulles d'air assez nombreuses indiquant la présence d'un pneumothorax double qui avait dû se produire dans les derniers jours de la maladie. A l'ouverture du thorax on voit le poumon décoloré. Les lobes antérieurs surtout paraissent complètement anémiés. Sur le poumon droit, les lobes supérieur et moyen présentent sur la face externe de grosses bulles remplies d'air, réunies entre elles par des lignes variqueuses transparentes, dues à la filtration de l'air dans le tissu sous-pleural. Sur la face interne et au hile la lésion est très accentuée. A la palpation du hile et du médiastin

on sent la même crépitation neigeuse que sous la peau. En effet le médiastin antérieur et postérieur, le tissu cellulaire du cou est infiltré de bulles d'air. Une bulle s'était crevée à la partie antérieure et inférieure du lobe supérieur droit et avait causé le pneumothorax de ce côté.

A la base du poumon droit il existe une induration occupant tout le lobe inférieur. A la coupe on aperçoit des nodules de broncho-pneumonie. A la pression il s'échappe du pus des bronchioles coupées.

Le poumon gauche présente le même aspect, mais les bulles sont moins nombreuses. On note au niveau du hile une déchirure de la plèvre viscérale produite par l'éclatement d'une de ces bulles qui avait dû causer le pneumothorax de ce côté. Le lobe inférieur est également atteint de broncho-pneumonie. La plèvre présente à ce niveau un exsudat fibrineux.

Les autres organes, foie, rate, reins, ne présentaient rien de particulier.

Réflexions. — Dans le cas que nous présentons il s'agit donc d'emphysème suraigu ou supplémentaire compliquant une broncho-pneumonie survenue au cours d'une rougeole. Mais tandis que d'ordinaire cet emphysème n'est que vésiculaire, rarement interstitiel et est susceptible de rétrocéder, en tous cas n'entraîne presque jamais la mort de l'enfant, dans le cas présent non seulement il s'est produit de l'emphysème interstitiel, mais aussi sous-pleural, médiastinal, sous-cutané et enfin un pneumothorax double. Les cas signalés par Gelmo, Rendu, Baron se rapportent à des coqueluches à quintes violentes. Dans notre observation on ne trouve pas de causes mécaniques bien considérables. La toux n'ayant jamais été quinteuse, violente, ni même prolongée.

Occlusion intestinale produite par le diverticule de Meckel. — Mort, par MM. Pierre Héresco, interne des hôpitaux et Julien Magnan, externe des hôpitaux.

Nous avons l'honneur de montrer à la Société une pièce qui représente une portion de l'intestin grêle avec un diverticule de Meckel de 25 centimètres, qui était tordu, serrait une anse intestinale et qui a produit l'occlusion intestinale, cause de la mort.

Elle a appartenu à un malade entré le 20 octobre dernier dans le service de M. Barth, à l'hôpital Necker.

Rien à noter dans les *antécédents héréditaires* ; comme *antécédents personnels* nous trouvons : fièvre typhoïde à 12 ans, une blennorrhagie plus tard, phlegmon du bras droit à 35 ans.

Le 19 *octobre*, à la veille de son entrée à l'hôpital, le malade est

pris de douleurs abdominales vives, sans maximum dans un point spécial ; vomissements porracés assez abondants. Sueurs profuses coute la nuit. Les garde-robes, qui avaient été jusqu'alors régulières, ressent brusquement, depuis le début des douleurs. Le malade ne rend plus de gaz par l'anus.

A son entrée à l'hôpital on constate : ballonnement du ventre avec douleurs abdominales siégeant plus particulièrement dans la fosse iliaque droite. A la palpation on sent une masse plus volumineuse à droite (un œuf de pigeon), la paroi abdominale se laisse moins bien déprimer de ce côté. Pas de nouveaux vomissements, ni de selles. Urines rares.

21. — Dans la nuit précédente les douleurs ont été plus vives et le malade a eu de nouveaux vomissements porracés. Toujours pas de garde-robe. Pas de gaz par l'anus. Pas de fièvre. Faciès tiré.

22. — Les mêmes signes. En plus la fièvre, 38°. Pouls moins bon. Passage dans le service de mon maître, le docteur Routier.

23. — Même état le matin à 3 heures, vomissements noirâtres, pouls petit ; T. 38°.

On appelle le chirurgien de garde. M. Rochard vient et l'opération a lieu à 6 heures du soir.

Incision pour appendicite, très en arrière. A l'ouverture du péritoine, du liquide louche, sale s'écoule en grande abondance. Le cæcum est affaissé. L'appendice adhérent à la paroi abdominale antérieure est plié sur lui-même. On l'enlève. Dans la profondeur on trouve une anse intestinale coudée, on la tire dans la plaie et on voit que l'intestin, en deux endroits recouvert de fausses membranes, est d'une couleur foncée. On draine. A 4 heures du matin, mort.

Autopsie.— On trouve les anses intestinales très distendues. En les réclinant les unes à droite, les autres à gauche, on voit un cordon, tordu comme un cordon de fœtus, enserrant une anse intestinale. C'était un diverticule de l'intestin grêle, long de 25 centimètres, qui adhérait à l'iléon, à un mètre de distance de son abouchement dans le cæcum. Ce diverticule venait adhérer sur le mésentère dans la fosse iliaque droite.

En tirant sur le diverticule nous réussissons à déchirer les adhérences qui le fixaient au mésentère. On voit même une de ces adhérences au bout du diverticule.

Il était tordu et il serrait une anse intestinale. L'anse, au niveau de la constriction, a les parois dures, scléreuses. Toute la portion de l'intestin grêle située au-dessus de la constriction était distendue ; l'inférieure, au contraire, présentait de place en place des plaques noirâtres pareilles à celles qu'on a vues pendant l'opération. Péritonite adhésive entre les anses intestinales.

Réflexions. — Cette observation nous a paru intéressante à plus d'un titre.

D'abord comme rareté. L'occlusion intestinale due au diverticule de Meckel, est très rare.

Ensuite comme diagnostic. La douleur plus forte, l'induration de la fosse iliaque droite ont fait penser à une appen-

dicite, alors qu'il y avait une occlusion. Par conséquent, le diagnostic d'occlusion a été méconnu. C'est dire qu'il y a des cas où ce diagnostic est difficile et où l'on peut être trompé. Quant à la cause de l'occlusion, même si le diagnostic occlusion avait été posé, il était impossible de la déterminer.

Enfin cette observation est intéressante, car elle montre combien ont raison les chirurgiens qui préconisent dans les cas d'occlusion dont la cause n'est pas connue, et c'est la majorité, de préférer la laparotomie à l'anus artificiel. Supposons que le diagnostic d'occlusion ait été posé, et qu'on ait préféré l'anus artificiel à la laparotomie, l'anse intestinale inférieure à la constriction n'était pas moins malade pour cela et elle n'aurait pas moins continué à se sphacéler. Ces réflexions nous ont été suggérées par la récente discussion à la Société de chirurgie sur la laparotomie ou l'anus artificiel dans l'occlusion intestinale.

Enfin notre cas peut être rapproché de celui que MM. Picqué et Guillemot ont présenté au dernier Congrès de chirurgie.

Intoxication aiguë mortelle par ingestion de 3 grammes de sublimé. — Mort au cinquième jour. — Autopsie, par M. Maurice Chaillous, interne des hôpitaux.

D... Louise, âgée de 38 ans, entre à l'hôpital Cochin, salle Blache, nº 2, dans la nuit du 25 au 26 août 1897. Elle est pâle, abattue, dyspnéique, se plaint d'une soif intense et de vives douleurs au niveau de l'estomac. L'intelligence est intacte : aussi peut-elle raconter qu'elle a absorbé, une heure avant, un verre d'eau dans lequel elle a fait dissoudre 3 grammes de sublimé (6 papiers Balme). La sensation de brûlure à l'estomac est survenue presque aussitôt, accompagnée de nausées et de vomissements. Les vomissements persistent au moment de l'entrée, muqueux, nauséabonds. Un lavage d'estomac est fait immédiatement. On prescrit de l'eau albumineuse et des lavages de la bouche avec une solution de chlorate de potasse.

Quelques heures après, apparaît un ptyalisme abondant, puis vient une diarrhée, très fétide, noire, avec des stries sanguinolentes.

Le lendemain. — Les douleurs épigastriques ont beaucoup augmenté ; tout le ventre ballonné est douloureux, particulièrement au niveau du cæcum et du côlon iléo-pelvien. La salivation est abondante, fétide, grisâtre. Les gencives sont tuméfiées, douloureuses ; la langue est recouverte d'un enduit jaune et est augmentée de volume. Les ganglions sous-maxillaires sont pris. Les vomissements gris, infects, sont aussi fréquents ; les selles ont les caractères déjà signalés. La voix est éteinte, la respiration active. Notre malade a de la courbature, des douleurs généralisées, de l'hyperesthésie

cutanée. La température = 38°4. Le pouls est fréquent, petit, régulier. Les urines rouges, peu abondantes, contiennent de l'albumine. Sueurs profuses, refroidissement des extrémités ; pas de signes cutanés, pas de symptômes nerveux en dehors de l'hyperesthésie.

Le 27. — Atténuation des symptômes fonctionnels : douleurs moins vives, respiration moins active. Le pouls est plus ample, la température = 38°. Les vomissements ont disparu, mais la salivation et la diarrhée persistent avec les mêmes caractères.

Le 28 et le 29. — Température = 37°5. Le pouls est bon, bien que fréquent, l'état général est meilleur. La diarrhée et la salivation ont diminué, mais les urines sont toujours rares (1/2 litre) et albumineuses. Cette amélioration permettait un pronostic favorable lorsque, le 30 au matin, notre malade fut prise de dyspnée et de suffocation. La respiration devint extrêmement rapide ; le pouls filiforme, la face se congestionna. L'auscultation ne révéla que de l'obscurité du murmure vésiculaire. La mort survint dans la soirée, en pleine asphyxie, cinq jours après l'ingestion du poison.

Autopsie. — Par suite d'enquête judiciaire, l'autopsie ne put malheureusement être pratiquée que 4 jours après la mort.

L'ouverture de la cavité abdominale nous permet de voir un péritoine injecté. La cavité péritonéale contient environ deux verres de sérosité hémorrhagique. La même sérosité se retrouve à l'ouverture des plèvres et du péricarde.

Tube digestif. — A part quelques ulcérations du rebord gingival, la cavité buccale et la langue ne présentent aucune lésion. L'œsophage seulement congestionné, n'est pas érodé. L'*estomac* est petit, contracté ; il nous présente, sur ses faces antérieure et postérieure, des stries noires longitudinales, larges de 5 millimètres, allant du grand cul-de-sac vers le pylore. Nous retrouvons ces stries à l'intérieur de l'estomac. Ces eschares longitudinales correspondent aux plis de contraction de cet organe.

Toute la muqueuse est congestionnée et présente quelques petites ulcérations superficielles. Le maximum des lésions se trouve au niveau du grand cul-de-sac. A ce niveau la muqueuse est très épaisse et présente plusieurs saillies polypiformes, sessiles, rouges, grosses comme des noisettes.

On peut se rendre compte, à la coupe, que ces saillies sont dues à une infiltration sanguine de la muqueuse et de la sous-muqueuse. Le cardia et le pylore ne présentent rien de particulier. La portion initiale du duodénum est légèrement teintée, le jéjunum et l'iléon sont intacts.

Le *gros intestin* est rempli d'érosions ovalaires superficielles, mais on trouve surtout des plaques congestives, saillantes, perpendiculaires à la longueur de l'intestin, analogues aux végétations polypiformes trouvées dans l'estomac. Les lésions ont leur maximum d'intensité au niveau du cæcum pour devenir de moins en moins marquées, à mesure que l'on arrive vers le rectum. Le *foie* est de volume et d'aspect normaux. La *rate* ne présente rien de particulier. Les *reins* sont jaunes, non friables, un peu gros. Le *cœur* est pâle, les *poumons* sont très congestionnés. Il n'y a aucune autre lésion macroscopique à signaler. Les organes étant trop altérés par la putréfaction, nous n'avons pu faire un examen microscopique concluant.

Sur le mode de cicatrisation de la membrane interdigitale du canard, par M. J. Jolly, interne des hôpitaux.

Lorsqu'on fait, avec la pointe d'un bistouri, une ponction de la membrane interdigitale de la grenouille, l'élasticité de cette membrane réalise la formation d'un petit trou, qui ne se comblera plus, dans la grande majorité des cas tout au moins (1). L'épiderme supérieur rejoint l'épiderme inférieur au niveau de chacune des lèvres de la plaie et provoque ainsi, au bout de quelques jours, la formation d'une véritable fistule. Il était naturel de rechercher si les mêmes faits s'observaient pour les plaies de la membrane interdigitale des oiseaux palmipèdes. J'ai choisi, comme objet d'étude, le canard. La membrane interdigitale de cet animal est une membrane relativement épaisse et résistante, et très richement vascularisée. Sur des coupes transversales faites par exemple après fixation par l'alcool, le liquide de Flemming, et durcissement dans la gomme et l'alcool, on voit qu'elle a la structure suivante. On trouve d'abord, en partant de la face supérieure de la membrane, un épithélium pavimenteux dont les cellules de la première rangée, profonde, sont cylindriques ; les plus superficielles sont aplaties. Cet épithélium est revêtu d'une couche cornée, mais le corps muqueux ne contient pas de substance ayant les réactions de l'éléidine : on y trouve de la graisse. Au-dessous de l'épiderme existe une couche formée de faisceaux conjonctifs épais, ressemblant beaucoup au derme de certains reptiles, batraciens et poissons, et que M. Ranvier appelle, chez la grenouille, couche cornéenne. Au-dessous, on rencontre du tissu conjonctif lâche contenant des artères, des veines et des nerfs. Enfin, en allant vers la face inférieure, on retrouve une couche dermique semblable et un épiderme semblable.

J'ai pratiqué, au niveau de cette membrane, de petites résections et de simples ponctions au bistouri. Au niveau des résections, l'épiderme de la face supérieure rejoint l'épiderme de la face inférieure sur tout le pourtour de la plaie et forme au bout de cinq à six jours un bourrelet qui limite les bords de la fistule.

Probablement par suite de l'élasticité minime de la membrane, les ponctions faites avec la pointe du bistouri ne pro-

(1) *Soc. anat.*, 9 juillet 1897.

voquent pas de retrait bien appréciable des lèvres de la plaie qui souvent restent accolées ; cependant, il y a toujours une petite hémorrhagie, et une croûtelle sanguine plus ou moins épaisse s'interpose aux deux lèvres de la plaie. Au bout de 48 heures, on trouve les faisceaux dermiques encore brusquement interrompus ; la couche conjonctive et vasculaire située entre les deux couches dermiques est infiltrée de globules blancs et de globules rouges ; la plaie est limitée par une croûtelle sanguine unissant ses deux lèvres. Les jours suivants, le derme, le tissu conjonctif sous-dermique ne présentent pas de modifications appréciables, mais l'épiderme supérieur et l'épiderme inférieur vont à la rencontre l'un de l'autre et le 6e jour, on les trouve rejoints. La fistule est ainsi formée. Elle est encore comblée par la croûtelle sanguine qui les jours suivants se fendille et disparaît. Les choses se sont passées de la même façon même dans les cas où les fragments semblaient bien au contact et dans plusieurs des expériences au 15e jour par exemple, j'ai cru trouver la perte de substance comblée, la réunion faite. Il n'en était rien ; la fistule existait, mais virtuelle ; l'épiderme d'une des lèvres de la plaie était adossé à l'épiderme de l'autre lèvre, mais ils n'étaient qu'accolés. Les expériences faites comparativement sur des animaux qu'on laissait aller à l'eau et sur des animaux qui restaient enfermés ont donné des résultats analogues. Chez le canard, les faits sont donc comparables à ceux qu'on observe chez la grenouille. Il resterait à savoir si, chez les mammifères, il se forme aussi dans ces conditions une fistule.

Épithélioma des capsules surrénales.

M. Castaigne, à l'autopsie d'un malade qui avait été opéré, deux mois avant sa mort, d'un épithélioma du pied, a trouvé les deux capsules surrénales très hypertrophiées, pesant 150 grammes à elles deux. Macroscopiquement, elles présentent trois zones à la coupe : une zone périphérique de 1 centimètre environ d'épaisseur, qui ressemble à du tissu cancéreux ; une zone moyenne purulente, et une zone centrale, la plus volumineuse de beaucoup, formée de tissu complètement dégénéré. Histologiquement, les parties moyenne et centrale dégénérées n'ont rien de caractéristique au point de vue de leur structure ; la zone périphérique, au contraire, présente l'aspect d'un épithélioma à type glandulaire.

Comme le malade avait en même temps au pied un épithélioma à type malpighien, on pourrait se demander s'il ne faut pas rapprocher ce cas des adénomes des capsules surrénales que MM. Pilliet et

Weinberg ont signalés dans le cours du cancer d'un autre organe. Ici il semble qu'il s'agisse plutôt d'un épithélioma des deux capsules surrénales, et que c'est un cas de concomitance d'un cancer à type malpighien avec un néoplasme glandulaire.

Les ganglions du mésentère sont tous hypertrophiés et présentent à l'examen histologique le même aspect que la tumeur des capsules surrénales. Il s'agirait donc d'un épithélioma primitif des deux capsules surrénales.

Malgré l'altération très prononcée des deux capsules, le malade n'a jamais présenté la pigmentation propre aux addisoniens.

Séance du 12 novembre 1897

Présidence de M. Cornil

Fibro-sarcome ossifié développé sur la face externe du péroné et en dehors de cet os, dans l'épaisseur de la cloison intermusculaire externe, par MM. Wintrebert et Lardennois, internes des hôpitaux.

Nous avons l'honneur de présenter à la Société la dissection d'un fibro-sarcome ossifié développé aux dépens du périoste de la face externe du péroné, et qui a suivi dans sa marche, dans son accroissement la direction des aponévroses.

L'*histoire clinique* du malade peut se résumer en quelques mots :

M. B..., capitaine de vaisseau, âgé de 42 ans, fait à l'âge de 21 ans (1876) une chute de 4 mètres de hauteur sur la partie supérieure et externe de la jambe gauche et sur la fesse correspondante ; les régions contuses guérirent rapidement par le repos au lit ; 10 ans plus tard (1886) le malade s'aperçut de la présence à la face externe et supérieure de la même jambe d'une petite grosseur dure et indolente, du volume d'une noisette ; à peu près vers le même temps une tumeur, reconnue pour un lipome, se développa au niveau de la fesse et ne détermina du reste jamais aucune gêne.

En 1894, la petite grosseur de la jambe avait pris le volume d'une noix.

En juin 1897, elle commença à grossir rapidement, s'accrut en faisant une saillie globuleuse externe et se prolongea en arrière par quelques mamelons irréguliers qui déviaient le mollet en dedans. Malgré cette augmentation rapide, le fonctionnement de la jambe resta satisfaisant ; le malade ne se plaignait d'un léger degré de pesanteur du membre qu'au bout de 6 à 7 kilomètres de route ;

jamais il n'eut d'œdème du pied ; la peau à la surface conserva sa coloration normale ; il n'y eut ni crampes, ni fourmillements, ni aucun trouble vasculaire ; la pression sur la tumeur n'était pas douloureuse ; aucun trouble de sensibilité ne fut remarqué et il n'existait pas de retentissement ganglionnaire.

La recherche des antécédents n'éclairait pas le diagnostic ; le malade n'avait pas d'hérédité néoplasique ; il avait été atteint à l'âge de 5 à 6 ans d'une fièvre continue, et à 22 ans, à la suite d'un écrasement du pied gauche, il souffrit d'un petit abcès du dos du pied qui guérit en l'espace de 15 jours.

Le développement croissant de la tumeur nécessita l'amputation de la jambe qui fut faite par le professeur Berger ; il employa la méthode circulaire, et prit soin d'extirper la totalité du péroné ; les suites opératoires furent parfaites.

Examen de la pièce. — La tumeur est placée sur la partie moyenne de la face externe de la jambe ; dans son ensemble elle revêt l'aspect d'une masse ovalaire à grand axe vertical ; ses dimensions sont de 22 centimètres de longueur sur 12 centimètres de largeur ; sa limite antérieure presque verticale, légèrement sinueuse, suit à 4 centimètres d'intervalle le bord antérieur du tibia ; ce rebord limité est net, mince, dur et tranchant ; le bord postérieur au contraire, curviligne, épais et arrondi s'arrête en son point le plus proéminent à 3 centimètres environ de la ligne médiane postérieure de la jambe ; les extrémités du grand axe de l'ovale restent à une distance des extrémités du péroné, évaluée à 8 centimètres vers la tête de l'os et à 7 centimètres vers la pointe de la malléole.

Sur cette masse à contour ovalaire on distingue à la partie supérieure une grosse saillie du volume d'une orange, arrondie et globuleuse, située juste en regard de la face externe du péroné irrégulièrement mamelonnée ; la peau à sa surface est amincie, distendue, sans présenter de rougeur ni de granulations ; bien que peu mobile, elle ne paraît pas envahie par le néoplasme ; en arrière de cette grosse saillie sont encore deux mamelons surajoutés qui forment le bord postérieur de la tumeur.

Ces parties saillantes représentent les bourgeons rapidement développés dans les derniers mois qui ont précédé l'amputation ; leur consistance est ferme, élastique.

La tumeur s'amincit graduellement pour se terminer en avant et en bas par une surface presque plane, mais absolument dure, osseuse, incompressible.

La peau est facilement disséquée et enlevée sauf à l'endroit du gros champignon signalé, où elle adhère du derme à la coque fibreuse du néoplasme sans interposition d'aucun pannicule adipeux.

Nous suivrons dans la description le plan même de la dissection qui fut l'ouverture longitudinale successive des 3 loges musculaires, antérieure, externe et postérieure.

L'aponévrose jambière, incisée au devant du rebord antérieur de la tumeur, montre parfaitement intacts les muscles de la loge antérieure ; la cloison aponévrotique qui les sépare des muscles péroniers n'est pas envahie ; elle bombe légèrement, repoussant l'extenseur commun vers la crête tibiale.

Pour ouvrir la loge des péroniers il est nécessaire de scier la

tumeur perpendiculairement à la direction du péroné (voir le trait de scie x y, fig. 1) ; on peut alors écarter le volet antérieur, mobile, de la fenêtre ainsi pratiquée, mobile grâce à la souplesse de la cloison aponévrotique intermusculaire antérieure non envahie ; tout au fond de la plaie on aperçoit les péroniers aplatis, atrophiés, présentant néanmoins leurs fibres musculaires rouges encore, et la disposition penniforme classique ; le long péronier est plus réduit de volume que le court péronier.

Fig. 1. — Vue postérieure de la jambe ; le triceps sural est récliné en dedans ; on aperçoit la lame osseuse émanée de la tumeur qui a remplacé la cloison intermusculaire, appliquée sur les vaisseaux et sur les muscles profonds. La ligne x y montre le niveau de la coupe transversale.

C'est en arrière de la loge péronière qu'est située la grande masse de la tumeur ; elle est immobile avec le péroné et fait corps avec lui ; elle s'est développée suivant le sens de la cloison intermusculaire externe, envahie par l'infiltration sarcomateuse et ossifiée ; l'épaisseur de cette cloison osseuse est d'autant plus grande qu'on la

considère plus près de la périphérie du membre, et sur une coupe transversale, horizontale, elle présente la figure d'un triangle irrégulier à base externe très étendue ; cette base supporte ces bourgeons exubérants sous-cutanés de formation récente, et s'épanouit entre les péroniers et le muscle soléaire ; elle s'étale à l'extérieur jusqu'à recouvrir en avant la loge péronière et même partie de la loge antérieure, de sorte qu'elle devient pour ces muscles cachés derrière elle une sorte de bouclier osseux ; elle repousse et dévie en arrière et en dedans le triceps sural.

Dans la loge postérieure les jumeaux, simplement refoulés, sont intacts ; le soléaire a souffert davantage ; ses insertions péronières au-dessus de la tumeur sont normales ; à son niveau les fibres issues des productions nouvelles sont de coloration jaune pâle et quelques-unes paraissent englobées dans le néoplasme. On ne détruit pas ces

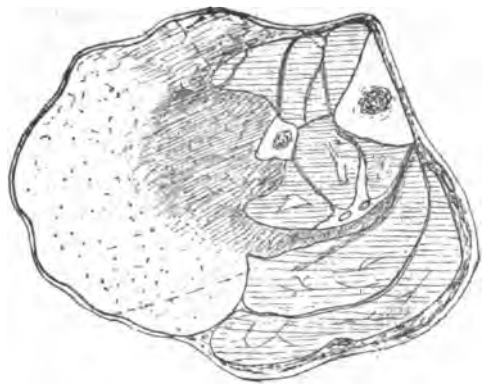

Fig. 2. — Coupe transversale suivant la ligne *x y* de la figure 1 ; la partie ombrée de la tumeur représente la zone complètement ossifiée ; on remarquera que la forme du péroné n'est pas altérée et que sa cavité médullaire est normale.

adhérences et pour dégager le soléaire on pratique une incision verticale poussée vers le péroné en plein tissu néoplasique ; le couteau s'ébrèche dans cette section à quelques grains calcaires parsemés et pénètre profondément jusqu'à une lame osseuse compacte dirigée transversalement qui ne se laisse pas entamer. Le soléaire, libre d'attache à la face postérieure de celle-ci, est facilement érigné en dedans. On aperçoit alors une bande osseuse transversale, allongée verticalement, dure, rigide, épaisse de 3 à 4 millimètres à sa partie moyenne, émanée du bord externe du péroné s'avançant vers le tibia et recouvrant les muscles profonds et une portion de la face postérieure du tibia, cloisonnant la loge postérieure de la jambe comme le ferait l'aponévrose intermusculaire normale avec laquelle elle se continue du reste ; car celle-ci complète en dedans la séparation du triceps sural et des muscles profonds, s'insérant d'une part sur la lame osseuse et d'autre part sur le bord interne du tibia.

On aperçoit au-dessus de cette lame osseuse, le nerf tibial postérieur, flanqué à droite et à gauche des paquets vasculaires péroniers et tibiaux ; au-dessous d'elle, le nerf tibial postérieur réapparaît et à son côté interne descendent l'artère tibiale postérieure et des veines satellites ; ce nerf et ces vaisseaux ne sont nullement comprimés.

De même signalons que le nerf musculo-cutané se creuse un véritable canal osseux néoplasique dans la partie antérieure de la tumeur et qu'il sort de ce canal nullement amoindri, altéré ou comprimé.

Voici donc une tumeur volumineuse, ossifiée dans ses parties profondes, qui a respecté presque totalement les organes musculaires, vasculaires et nerveux de la région : elle les a légèrement refoulés, mais sans causer de préjudice à leur fonction. Partie de la face externe du péroné et de son bord postérieur, elle s'est accrue suivant la direction de la cloison intermusculaire externe, refoulant et déplaçant les muscles situés en avant et en arrière d'elle, tendant à les contourner, à les encercler une fois passée sous la peau, parvenue là s'épanouissant à l'aise en gros bourgeons extérieurs exubérants. Elle rencontre dans sa marche une lame aponévrotique, l'aponévrose intermusculaire de la loge postérieure ; elle suit sans dévier cette direction et se porte transversalement à la rencontre du tibia.

La réalité de ce processus est bien visible sur la coupe transverso-horizontale (fig. 2) ; on y remarque que les muscles antéro-externes et les muscles profonds sont compris dans la concavité d'un fer à cheval osseux soudé par sa partie moyenne à la face externe du péroné.

Le ligament interosseux ne se trouve nulle part en contact avec la tumeur ; il en est séparé par toute l'épaisseur du péroné qui a conservé son aspect et son volume normaux ; on ne peut s'étonner de l'intégrité de ce ligament placé loin du processus néoplasique.

Le péroné, sur la coupe transversale, ne paraît aucunement modifié dans son aspect, il est pour ainsi dire à part de la tumeur, bien que celle-ci lui soit fixée ; sa forme est conservée ; ses limites sont nettes ; sa coloration jaune, rosée, diffère de celle du néoplasme d'un gris sale ; sa cavité médullaire n'est pas agrandie ; entre sa face externe et le tissu même de la tumeur la ligne de démarcation est bien nette. Il fait cependant corps avec celle-ci qu'il immobilise et dont il n'est pas séparable.

Cette union montre l'origine périostique de la tumeur ;

cette hypothèse reçoit confirmation de la persistance des insertions musculaires sur les points osseux néoformés les plus voisins des attaches normales ; ainsi le long péronier latéral, muscle le plus refoulé et le plus atrophié, s'insère à la partie antérieure de la tumeur et les insertions péronières du soléaire, normales au-dessus du néoplasme, se continuent verticalement sur celui-ci juste en regard du péroné, séparées de lui par l'épaisseur de la couche osseuse de néoformation.

Radiographie. — La photographie par les rayons Rœntgen donnait sur la situation et la disposition de la tumeur peu de renseignements avant l'opération ; elle montrait cependant que toute la partie profonde devait être infiltrée de calcaire ; car elle ne s'était laissée traverser par les rayons à ce niveau que dans la mesure où les os eux-mêmes avaient été pénétrés ; on voyait entre le péroné et le tibia une obscurité correspondant à une production osseuse intermédiaire sans que l'on pût préciser le siège de cette production.

L'examen histologique a été pratiqué par M. F. Bezançon, chef du laboratoire de la clinique chirurgicale de la Pitié, en 2 points différents de la tumeur : dans une région ne contenant aucune parcelle osseuse, dans un point présentant de petites zones d'ossification.

La tumeur est formée par de grands trousseaux orientés en sens différents, se coupant sous diverses incidences, ces trousseaux sont essentiellement constitués par des cellules fusiformes, à noyau allongé ; tantôt dans un faisceau, les cellules sont nombreuses, tassées, et l'on a l'aspect du sarcome fuso-cellulaire, tantôt, les cellules sont plus rares, du tissu conjonctif apparaît séparant les cellules, il s'agit de tissu rappelant le tissu fibreux ; de quelques points les cellules apparaissent munies de prolongements ramifiés, on dirait des cellules du tissu conjonctif muqueux, il n'y a pas cependant de transformation myxomateuse, la substance intermédiaire de ces cellules est du tissu conjonctif lâche et non du tissu muqueux. Dans ce tissu conjonctif néoformé on voit de nombreux capillaires anastomosés.

Au niveau des zones d'ossification la tumeur présente un aspect un peu particulier, il semble que le processus de formation cellulaire soit plus actif que dans le reste de la tumeur ; les faisceaux sont formés de cellules plus serrées, toujours d'aspect fusiforme, mais au milieu desquelles apparaissent d'autres cellules, cellules arrondies, ou bien de grandes cellules à noyaux multiples ; ces faisceaux abordent, ainsi constitués, la zone d'ossification, ils s'écartent les uns des autres et entre eux apparaît la substance osseuse. On a sur ce point un aspect caractéristique, donné par l'intrication de bandes osseuses anastomosées, séparées par des travées qui se continuent directement avec les faisceaux de la tumeur. Dans ces travées on trouve surtout des cellules arrondies, volumineuses, de grandes cellules à noyaux multiples et quelques cellules fusiformes. Les bandes osseuses contiennent en petit nombre des cavités à pro-

logements multiples contenant dans leur intérieur des cellules. Il s'agit donc ici d'une formation osseuse vraie et non d'une production ostéoïde, d'une infiltration calcaire.

En résumé il s'agit d'un *fibro-sarcome*, qui sur certains points où la tumeur est en activité plus grande, est devenu ossifiant.

Réflexions. — Cette observation est intéressante à plus d'un titre :

1° Nous trouvons comme cause au début, un traumatisme qui, s'il n'a été suivi qu'au bout de 10 ans de la constatation à l'endroit contus de la naissance d'une tumeur, tire sa valeur de la précision de son siège et de celui de la tumeur elle-même. Du reste dans beaucoup d'observations de fibrosarcome de la région péronière, le traumatisme est noté comme cause. Nous signalerons comme particularité intéressante la production tardive encore d'un lipome au point contus de la fesse gauche.

2° Le développement a été très lent jusqu'aux derniers mois où une poussée rapide a nécessité l'amputation.

3° L'origine de la tumeur est probablement périostique ; en tout cas son développement s'est effectué surtout à l'endroit de la cloison intermusculaire externe séparant la loge musculaire des péroniers de la loge musculaire postérieure.

4° Les muscles, les vaisseaux et les nerfs sont intacts, simplement refoulés ; ils ne sont pas envahis et leur fonctionnement n'a pas subi d'altération grave.

5° L'examen histologique révèle une ossification vraie suivant un mode atypique par retour des éléments cellulaires de la tumeur vers l'état embryonnaire et production irrégulière d'ostéoblastes.

6° La tumeur doit être rangée dans la classe des tumeurs bénignes ; l'ossification est accomplie dans les régions profondes où l'accroissement paraît avoir été lent ; elle n'est pas encore constituée dans les bourgeons superficiels dont le développement est récent et s'est effectué plus rapidement.

Coloration des coupes de la muqueuse gastrique par l'acide picrique et l'aurantia, par le Dr E. Parmentier.

J'ai l'honneur de présenter à la Société des préparations microscopiques de l'estomac colorées par l'acide picrique et l'aurantia.

D'une manière générale, les pièces ont été recueillies et préparées de la manière suivante.

Aussitôt après la mort on remplit l'estomac de liquide de Müller au moyen d'une sonde. A l'autopsie, l'estomac est enlevé entre deux ligatures, puis fixé sur une planchette de liège, de manière à empêcher la rétraction. Il est ensuite incisé le long de la grande et de la petite courbure. La seconde partie libre, plan antérieur ou postérieur, est également fixée sur le liège. On laisse alors le tout baigner dans le liquide de Müller pendant 36 ou 48 heures.

L'estomac est alors lavé à l'eau courante pendant 12 heures. Cela fait, on le met d'abord dans du vieil alcool ayant déjà servi, puis dans l'alcool plus fort, pour activer le durcissement.

Les pièces détachées sont enrobées avec de la celloïdine, coupées et colorées.

On colore les noyaux à l'aide de l'hématoxyline ou de l'hématéine. Puis on verse sur la coupe placée sur la lame porte-objet quelques gouttes d'une solution hydro-alcoolique d'acide picrique, composée de 50 parties d'alcool à 90° et de 50 parties d'eau, auxquelles on ajoute 1 partie d'une solution saturée d'acide picrique. L'excès de la solution picriquée étant enlevé, on accentue la coloration et on en modifie la teinte, en versant sur la coupe un peu de solution légère d'aurantia. On peut aussi faire séjourner d'abord les coupes dans une solution aqueuse ou légèrement alcoolique d'aurantia pendant 24 heures et terminer la coloration par la solution picriquée.

La coupe est alors déshydratée très rapidement, éclaircie par l'essence de girofle ou mieux par l'essence de bergamote, qui a l'avantage de ne pas dissoudre la celloïdine et par conséquent de laisser intact l'épithélium de surface, enfin montée dans le baume.

Les cellules peptiques, qui prennent avidement l'acide picrique et l'aurantia, ont alors une coloration jaune d'or orangé très intense et inaltérable. Des coupes ainsi préparées ont conservé le même aspect, la même teinte depuis quatre ans. Les globules sanguins ont une teinte plus or et moins orange, moins foncée, que les cellules peptiques. Les cellules principales restent incolores à moins d'altération du protoplasma modifiant leurs propriétés histo-chimiques ; jamais cependant on ne peut les confondre avec les cellules peptiques. Ce procédé de coloration a pour avantage de mettre bien en relief ces cellules, de leur donner une coloration intense et durable, et d'être en même temps très rapide.

On peut l'appliquer, bien entendu, sur des coupes provenant de pièces fixées par l'acide osmique ou le liquide de Flemming.

De tous les procédés que nous avons employés, c'est celui qui jusqu'ici nous a donné les meilleurs résultats.

Recherches sur le développement du sacrum,

par le Dr Max Posth.

Chaque vertèbre sacrée présente cinq points d'ossification primitifs :

Un point *central*, deux points *neuraux*, deux points *costaux*.

Les auteurs classiques font apparaître :

Le *central* au 4e mois de la vie intra-utérine (Testut, Sappey, Poirier).

Les *neuraux* du 5e au 7e mois de la vie intra-utérine (Testut), du 5e au 8e mois de la vie intra-utérine (Sappey, Poirier).

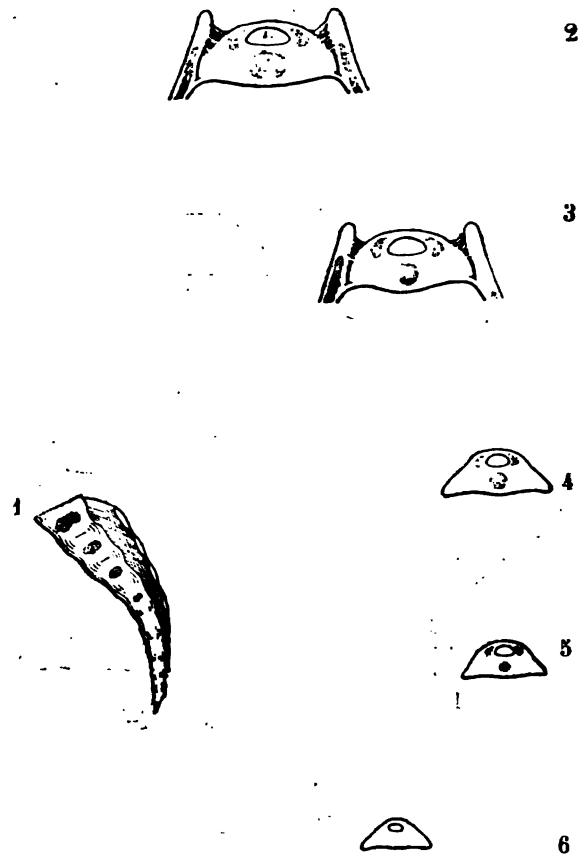

Fig. 1. — Nos 1 à 6. — Fœtus de quatre mois (garçon), grandeur naturelle.

No 1. — Coupe médiane du sacrum : le point *central* n'existe que pour les quatre premières vertèbres.

Nos 2 à 6. — Coupes transversales des cinq vertèbres sacrées. On *revoit* le *central* sur les quatre premières ; les arcs *neuraux* existent aussi sur ces quatre vertèbres. Mais pas même sur la première, on ne trouve trace des *costaux*.

Les *costaux* du 5e au 6e mois de la vie intra-utérine (Sappey, Poirier), les quatre premières vertèbres présentant seules ces points.

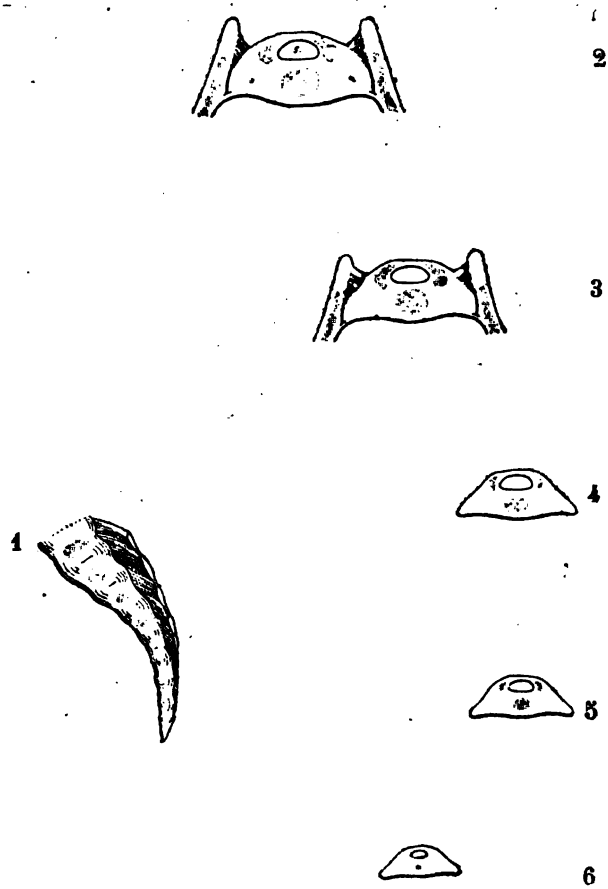

Fig. 2. — Nos 1 à 6. — Fœtus de cinq mois (fille), grandeur naturelle.
No 1. — Coupe médiane du sacrum et du coccyx : le point *central* existe ici (cinquième mois, fille) pour les cinq vertèbres ; mais au niveau de la cinquième, il est à peine visible.
Nos 2 à 6. — Coupes transversales des cinq vertèbres sacrées : on revoit le *central* sur les cinq pièces, toujours très peu marqué sur la cinquième ; les arcs *neuraux* existent sur les quatre premières vertèbres seulement. Les *costaux*, qui n'existaient pas du tout sur le garçon au quatrième mois, ont paru, mais faiblement, et seulement sur la première sacrée.

Pour Testut les trois premières vertèbres seules les présentent, mais il ne mentionne pas la date de leur apparition.

Rambaud et Renault font apparaître les *costaux* des trois premières vertèbres dès l'âge de 4 mois de la vie intra-uté-

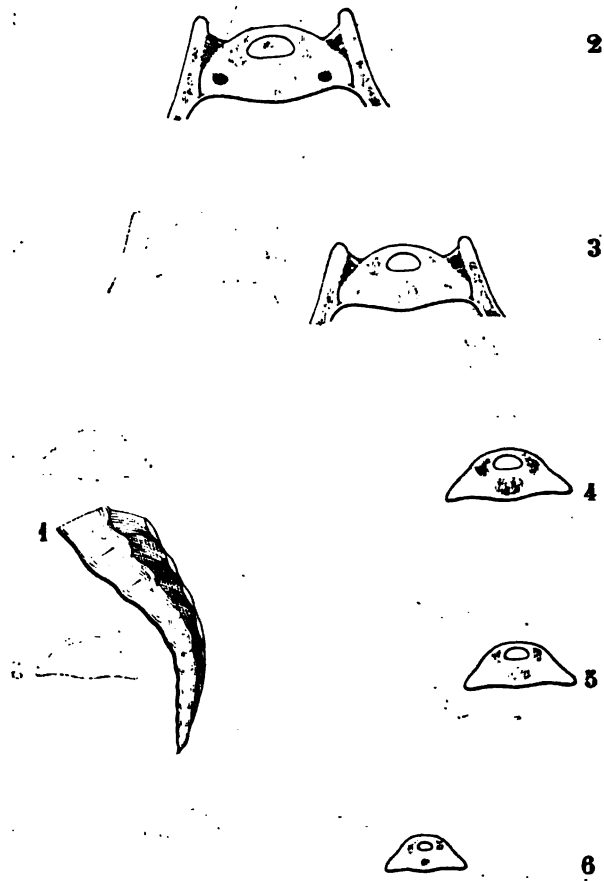

Fig. 3. — Nos 1 à 6. — Fœtus de six mois (fille), grandeur naturelle.
No 1. — Coupe médiane : le point *central* est visible sur les cinq vertèbres sacrées, il est mieux formé et relativement plus volumineux qu'au mois précédent.
Nos 2 à 6. — Coupes transversales : on voit le *central* de mieux en mieux sur les cinq vertèbres ; de même les arcs *neuraux* ; les deux premiers *costaux* sont maintenant développés, alors que le premier seul que nous trouvons ici volumineux existait au cinquième mois.

rine, en même temps que les *centraux* et *neuraux* correspon-

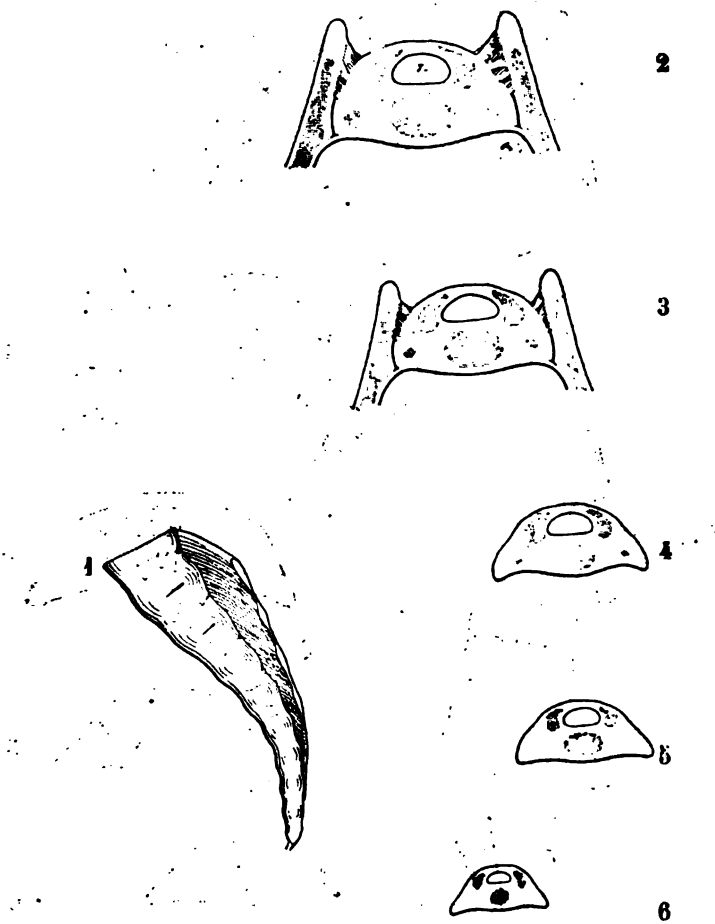

Fig. 4. — Nos 1 à 6. — Fœtus de sept mois (garçon), grandeur naturelle.

No 1. — Coupe médiane : le point *central* est visible sur les cinq vertèbres.

Nos 2 à 6. — Coupes transversales : on revoit les *centraux* et de même les arcs *neuraux* sur les cinq vertèbres. Un fait nouveau s'est produit et qui n'a rien à voir avec le sexe mais seulement avec la longueur de la surface auriculaire : un point osseux costal a paru de chaque côté de la troisième vertèbre sacrée, ce qui rend les *costaux* visibles sur les trois premières pièces, très peu cependant sur la troisième.

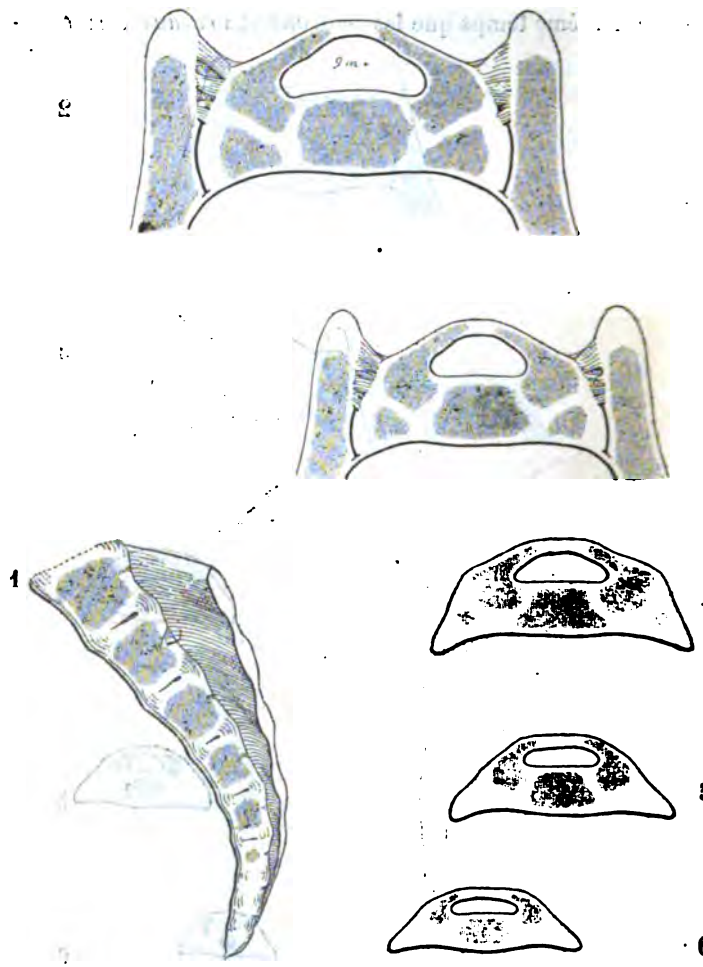

Fig. 5. — Nos 1 à 6. — Fille de neuf mois, grandeur naturelle.
N° 1. — Coupe médiane : le point *central* est visible sur les cinq vertèbres sacrées et sur la première coccygienne.
Nos 2 à 6. — Coupes transversales : le point *central* est visible sur les cinq pièces sacrées, les arcs *neuraux* de même et l'on peut remarquer le très grand développement des têtes des premiers auxquelles s'attachent principalement les ligaments ilio-transversaires conjugués sacrés. Les points *costaux* sont visibles sur les trois premières vertèbres.

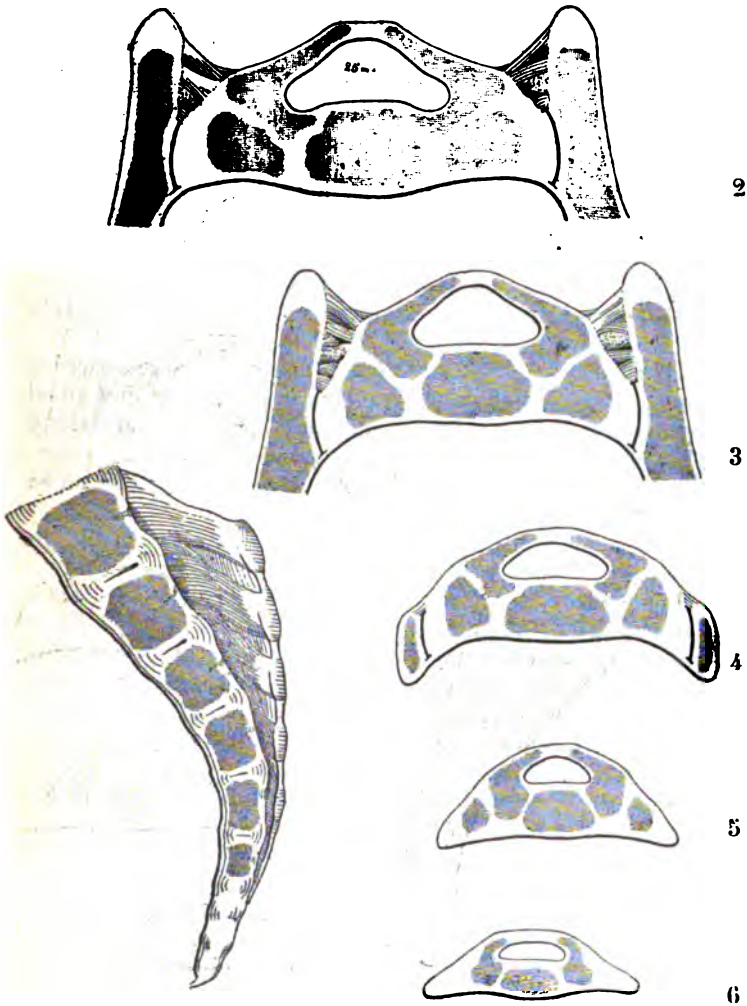

Fig. 6. — Nos 1 à 6. — Garçon de vingt-cinq mois, grandeur naturelle.

No 1. — Coupe médiane : les points *centraux* sont visibles sur les cinq vertèbres sacrées et sur la première coccygienne.

Nos 2 à 6. — Coupes transversales : on revoit les *centraux* sur les cinq vertèbres sacrées, les arcs *neuraux* existent également sur les cinq vertèbres. Les points *costaux* apparaissent nettement visibles sur la quatrième vertèbre. C'est la seule fois où le point *costal* de la quatrième vertèbre sacrée a été observé par nous à l'état distinct. Mais nous avons coupé un beaucoup trop petit nombre de sujets pour pouvoir conclure.

Encore faut-il remarquer qu'ici l'articulation sacro-iliaque descend très bas ainsi qu'en témoigne le no 4 de la figure.

dants et ceux des quatre premières vertèbres dès le cinquième mois.

Des recherches que nous avons faites dans le laboratoire de M. le professeur Farabeuf et qui portent sur 21 sacrums d'âges différents, depuis le quatrième mois intra-utérin jusqu'à trente mois après la naissance, nous sommes arrivé à des conclusions un peu différentes.

Le *central* existe dès le 4e mois de la vie intra-utérine et il doit apparaître plus tôt ; il existe à cet âge seulement sur les quatre premières pièces sacrées (fig. 1).

Le point central de la cinquième pièce n'apparaît et très faiblement qu'au 5e mois (fig. 2).

Les *neuraux* existent pour les quatre premières sacrées sur les coupes d'un fœtus de 4 mois ; ils doivent eux aussi apparaître plus tôt. Pour la cinquième, ils n'apparaissent qu'au 6e mois (fig. 3).

Les *costaux* apparaissent d'après nous plus tard que ne le disent les classiques :

Pour la première vertèbre sacrée les points costaux n'apparaissent et faiblement qu'au 5e mois (fig. 2).

Pour les deux premières, au 6e mois (fig. 3).

Pour les trois premières, au 7e mois (fig. 4).

La plupart du temps, les points costaux font défaut pour les deux dernières pièces sacrées (Exemple: sacrum de 9 mois, fig. 5). Sur un seul sujet (garçon de 25 mois), nous avons constaté l'existence d'un point costal pour la quatrième vertèbre (fig. 6).

Conclusion. — On ne peut fixer d'une façon certaine les points d'ossification du sacrum et leur date d'apparition. Ces points primitifs, car c'est de ceux-là seuls qu'il s'agit, les autres n'apparaissant que beaucoup plus tard, sont pour chaque vertèbre, au nombre de cinq : un *central*, deux *neuraux* et deux *costaux*.

Les costaux en effet apparaissant presque en même temps que les neuraux et le central doivent être considérés comme primitifs et non comme secondaires, ainsi que l'admettent certains auteurs.

Filaire de Médine et lépreux du Turkestan,
par le Dr Durante.

M. G. Durante qui, en revenant du Congrès de Moscou, a eu

l'occasion de visiter le Khanat de Boukhara et le Turkestan, présente à la Société un échantillon de *filaire de Médine*, parasite très fréquent dans ces contrées. Absorbée avec l'eau potable (?) elle forme sous la peau un abcès que des spécialistes indigènes (tireurs de richta) incisent et dont ils retirent le ver en l'enroulant lentement sur une baguette. Peu dangereux par lui-même, ce parasite qui a de 1 1/2 à 2 millimètres de diamètre et atteint jusqu'à 1 mètre de long peut amener, lorsqu'il se rompt dans la plaie, des accidents graves de phlegmons et de gangrène nécessitant parfois l'amputation d'un membre, et cela, même lorsque l'on s'entoure de toutes les précautions antiseptiques lors de son extirpation.

M. G. Durante fait également passer des photographies de lépreux qu'il a eu l'occasion de prendre dans un *village de lépreux* situé à une petite distance de Samarkand. Les habitants de ce village ne sont pas cloîtrés, peuvent sortir, vivre de mendicité dans le voisinage, mais ils doivent y habiter. Ils sont au nombre de 200 à 300 ; tous cependant ne sont pas atteints de la lèpre. En effet, on maintient ainsi à l'écart, non seulement les lépreux, mais également leurs enfants, petits-enfants, toute leur descendance. Il suffit d'avoir eu un ancêtre lépreux pour être tenu de vivre dans ce village que l'on ne peut quitter que par la fuite. Aussi est-ce à peine si, dans cette population, on rencontre 20 à 30 lépreux véritables présentant des symptômes cliniques. Au point de vue des *formes* on observe les formes tuberculeuses, nerveuses avec atrophies musculaires et pigmentaires. Les indigènes font du reste rentrer dans la lèpre toutes les variétés des leucodermies. Parmi ces derniers, plusieurs qui ne semblent atteints que d'un vitiligo plus ou moins généralisé (l'un d'eux aurait pu passer pour un européen ayant toute la figure blanche) ne paraissaient pas, malgré un séjour déjà prolongé au contact de lépreux, avoir contracté la maladie.

Anomalies congénitales multiples.

M. Faucon présente les pièces d'anomalies multiples chez un enfant qui a vécu sept jours. L'œsophage est partagé en deux tronçons distincts : le supérieur se termine en cul-de-sac, l'inférieur vient s'aboucher dans la trachée, un peu au-dessus de la naissance des bronches.

L'anus est imperforé ; le rectum communique avec le vagin par un trajet fistuleux ; il y a deux vagins et deux utérus.

L'enfant expulsait du méconium par la vulve ; il se cyanosait aussitôt qu'on tentait de lui faire avaler le lait.

Hémorrhagie sous-méningée dans la rougeole, par M. Prat, interne provisoire des hôpitaux.

J'ai l'honneur de présenter une pièce recueillie dans le service de M. le Dr Roger à l'hôpital d'Aubervilliers. C'est le cerveau d'un morbilleux de 11 mois qui a succombé au 25e jour de sa maladie après

avoir présenté du pemphigus, de la broncho-pneumonie, à poussées successives, et des phénomènes de convulsions et de paralysie du côté gauche du corps, avec déviation conjuguée de la tête et des yeux à droite.

Ce cerveau montre une hémorrhagie sous-arachnoïdienne de presque toute la surface de l'hémisphère droit. L'épanchement sanguin semble en rapport avec une thrombose primitive des veines cérébrales, car sur l'hémisphère cérébelleux droit, l'on trouve de la thrombose des veines, sans hémorrhagie sous-arachnoïdienne. La masse cérébrale est le siège d'un piqueté hémorrhagique.

Les cultures du sang, du foie, du cœur, de la rate, des thrombus cérébraux, des parois veineuses et de la masse cérébrale, ont toutes donné des colonies pures de coli-bacille. Bien que les ensemencements aient été faits 24 heures après la mort, on peut peut-être établir ainsi l'ordre successif des accidents : au cours d'une rougeole, infection généralisée traduite par du pemphigus, des foyers de broncho-pneumonie, une courbe de température de type septicémique, avec localisation dernière au niveau des veines de la moitié droite de l'encéphale, thrombose, et finalement, hémorrhagie sous-arachnoïdienne.

Séance du 19 *novembre* 1897.

PRÉSIDENCE DE M. CORNIL

Dilatation anévrysmale fusiforme de la crosse de l'aorte et des 2/3 supérieurs de l'aorte thoracique. — Anévrysme sacciforme de la concavité de la crosse. — Mort par asphyxie, par MAURICE CHAILLOUS, interne des hôpitaux.

Un homme de 40 ans, tailleur de pierres, entre dans le service de M. le Dr Chauffard, à Cochin. Il n'a jamais eu la syphilis, mais boit 4 à 5 absinthes par jour et 2 à 3 petits verres de cognac. Depuis six mois, il est atteint d'une toux sèche, persistante, venant par accès ; la voix est de plus en plus voilée. Il y a 15 jours, il est pris subitement d'une crise de dyspnée intense, qui s'est calmée pour reparaître 8 jours plus tard.

Le 12 novembre, jour de l'entrée à l'hôpital, nous trouvons un homme violacé, très agité, ayant une respiration active, du tirage sus et sous-sternal et du cornage. La voix est presque éteinte, les jugulaires sont très distendues. Le pouls est petit, régulier, les extrémités sont froides. Pas de fièvre. Le murmure respiratoire est très affaibli des deux côtés. Les bruits du cœur sont sourds. Il n'y a pas d'expectoration. Le lendemain matin, nous faisons lever notre malade, pour examiner son larynx. La dyspnée, qui avait diminué dans le décubitus dorsal, augmente tout à coup et devient si vive,

que nous sommes obligés de le faire recoucher presque immédiatement, après avoir constaté, au laryngoscope, qu'il n'y avait aucun obstacle laryngé. Les cordes vocales, d'aspect normal, laissent entre elles un intervalle d'un demi-centimètre. La crise d'étouffement diminua d'intensité quelques instants après le nouveau changement de position.

L'absence d'obstacle laryngé nous fit penser à une compression au niveau du médiastin. Etait-ce un anévrysme ? Il n'y avait ni centre de battements, ni souffles, ni modifications caractéristiques du pouls, ni élévation des sous-clavières. Sous l'influence de la morphine, la dyspnée se calma. Le jour suivant il fut pris d'une nouvelle crise d'étouffements : l'interne de garde fait une trachéotomie qui n'améliore pas la situation. La mort eut lieu dans la soirée avec des signes d'asphyxie.

A l'autopsie nous trouvâmes une énorme dilatation fusiforme de la crosse aortique et des 2/3 supérieurs de l'aorte thoracique. La dilatation était d'autant moins accentuée qu'on se rapprochait du diaphragme. Au niveau de la concavité de la crosse, une poche du volume d'une grosse mandarine venait comprimer le tronc de l'artère pulmonaire de sa branche droite et la bronche du même côté. La portion thoracique de la trachée était aplatie de gauche à droite. Le phrénique et le pneumogastrique gauche et le récurrent déviés et distendus étaient engainés dans la coque épaissie qui entourait la tumeur. L'artère pulmonaire était de calibre un peu réduit. Le cœur était légèrement hypertrophié.

Atrésie de la veine cave inférieure (arrêt de développement de la cardinale droite postérieure), par M. Cavasse, interne des hôpitaux.

J'ai l'honneur de présenter à la Société cette pièce d'atrésie partielle de la veine cave inférieure.

Je rapporterai d'abord l'histoire clinique du malade, j'insisterai ensuite sur les caractères anatomiques de l'atrésie, et enfin j'en discuterai l'interprétation.

Un homme de 54 ans vient de mourir de pneumonie grippale dans le service de mon maître M. Chauffard. Après une fausse défervescence au 10e jour, il meurt au 15e, en hépatisation grise. C'est là une histoire banale, que je laisse dès maintenant de côté.

Mais cet homme présentait, au côté droit de la paroi abdominale, une circulation veineuse, rappelant dès l'abord la circulation complémentaire des cirrhotiques ; cette interprétation pouvait d'autant mieux être acceptée, que notre homme était un vieux buveur : 3 litres 1/2 de vin, et apéritifs sans compter.

A y regarder de plus près toutefois, la circulation veineuse avait des caractères un peu particuliers. C'étaient non seulement de larges troncs anastomosés, mais aussi des taches sanguines bleuâtres, allongées en hauteur (deux surtout, un peu au-dessous et en dehors de l'ombilic) : principalement marquées à la paroi antérieure, les dilatations veineuses existaient aussi en arrière, jusqu'à la colonne vertébrale ; les bourses et la verge présentaient, de même,

une circulation veineuse intense (sans varicocèle toutefois) qui tuméfiait légèrement les bourses ; avec des hémorrhoïdes, il y avait des varices de la jambe droite. Pour toutes ces raisons, M. Chauffard, rejetant l'hypothèse de circulation complémentaire à un obstacle, porte le diagnostic : oblitération de la veine cave inférieure.

Maintenant quelle était la cause de cette oblitération ? La circulation complémentaire était relativement récente ; elle datait de deux ans à peine, annoncée au début par les taches bleuâtres que nous avons signalées, de plus en plus prononcées depuis, sans que notre homme, d'ailleurs, y attachât d'autre importance, cessât de se considérer comme bien portant. Il n'a d'ailleurs jamais été malade ; il est, notamment, indemne de syphilis, de paludisme, de blennorrhagie, malgré 10 ans de Martinique, de Guadeloupe et de Cochinchine.

Autopsie. — Hépatisation grise de tout le *poumon* droit.

Dans l'abdomen : on relève la masse intestinale, normale, de façon à avoir sous les yeux la paroi postérieure avec ses vaisseaux. Je les ai enlevés d'une seule pièce du cœur au bassin, tels que je vous les présente. Notons, dès maintenant, les difficultés apportées à l'autopsie, par du tissu cellulaire dur, engainant les vaisseaux, au devant de la colonne vertébrale.

L'*aorte* est normale ; son trajet et sa division vont nous servir de points de repère. La veine cave, au contraire, de calibre normal de l'oreillette droite jusqu'au-dessous des rénales, s'effile, à partir de ce point, en un cône dont, à un centimètre plus bas, le sommet ne se termine plus qu'en un filament large à peine de quelques millimètres ; ce filament s'accole bientôt au flanc droit de l'aorte ; il en est à peine isolable, parce que les deux vaisseaux sont pris dans ce tissu cellulaire dense déjà signalé. On ne peut suivre la veine (jusque-là perméable au stylet) plus loin que la bifurcation de l'aorte, où elle se confond absolument avec le tissu cellulaire. Il n'y a pas trace de division de la cave en iliaques primitives. Toute la veine, d'ailleurs, qu'elle ait son calibre normal, ou qu'elle soit devenue filiforme, est souple, absolument souple, sans trace d'épaississement, d'induration, de travail inflammatoire quelconque.

Arrêtés dans notre exploration du système cave inférieur, quand nous procédons de haut en bas, de la cave vers les crurales, essayons-là donc en sens inverse, des crurales vers la cave. Au triangle de Scarpa, voici la fémorale droite et la saphène qui la joint, toutes deux de gros calibre, la saphène surtout, qui est presque aussi grosse que la fémorale. Mais, au-dessus du confluent, c'est un cul-de-sac : il n'y a plus qu'un cordon fibreux, qu'on perd, au bout de quelques millimètres, sous l'arcade de Fallope, dans du tissu sclérreux. Deux cordons latéraux représenteraient les origines de la veine tégumenteuse abdominale et de la veine épigastrique.

Ainsi donc, voilà le système veineux cave inférieur coupé en deux tronçons, supérieur, inférieur, sans communication directe. Quelle est la voie de communication indirecte ?

C'est la *veine spermatique*. Nous la voyons, en effet, dilatée, flexueuse, plexiforme, se jeter dans le cône terminal de la cave, dès au-dessous de la rénale. Elle vient d'un testicule très riche en veines dilatées. Comment ces veines du testicule charrient le sang du mem-

bre inférieur droit, c'est ce qu'il est aisé de reconstituer : de la veine crurale, les veines honteuses externes vont aux bourses ; or il y a communication, au niveau du ligament scrotal, entre les veines superficielles et les veines profondes.

Au niveau où la veine spermatique est appliquée contre la paroi du petit bassin, elle reçoit, venant de la profondeur, une branche importante, voie de communication, sans doute, avec les plexus veineux rétro-pubiens.

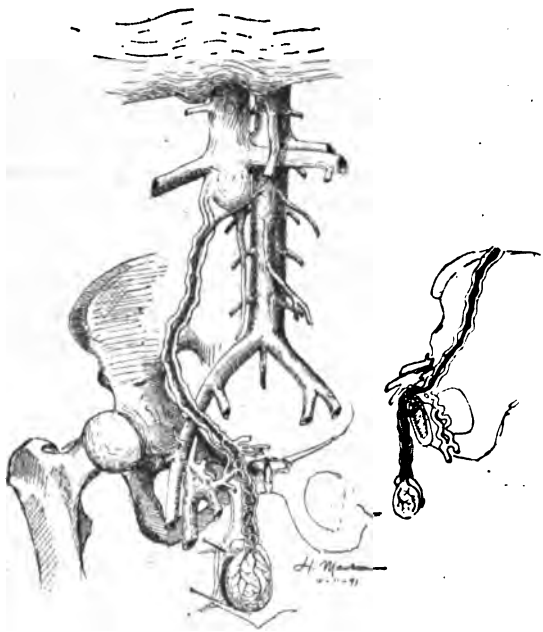

Cette figure montre exactement la forme de la V. cave et les rapports des voies anastomotiques. Elle est due à l'obligeant talent de M. Mauban, externe des hopitaux.

Interprétation. — Si l'on veut bien se rappeler qu'au sens de la plupart des embryologistes, les veines des membres se développent sur place (Renault) ; que la veine cave se développe en deux segments (Hochstetter, Hertwig), un segment supérieur qui est un bourgeon du sinus veineux, et un segment inférieur, qui n'est autre que le trajet secondairement dilaté, de la veine cardinale droite postérieure ; qu'en outre, l'union des deux segments se fait dès au-dessous des rénales, on reconnaîtra que l'interprétation anatomique la plus natu-

relle est celle-ci : arrêt de développement de la partie inférieure de la cardinale droite postérieure.

Cette interprétation est d'ailleurs passible de deux objections : 1° Comment une malformation congénitale n'a-t-elle donné de signes qu'à l'âge de 52 ans ? Peut-être la suppléance par la spermatique et les veines profondes a-t-elle été suffisante jusqu'au jour où un processus inflammatoire de cause inconnue, mais indéniable, à en juger par le tissu scléreux qui engainait ces veines (et à point de départ crural, puisque la crurale était transformée en un cordon fibreux), a rétréci cette voie et nécessité le développement de voies superficielles ; 2° L'arrêt de développement de la cardinale droite postérieure eût peut-être porté plus vraisemblablement sur la veine tout entière, c'est-à-dire sur la cave, que forme sa partie inférieure, mais aussi sur la grande azygos, que forme sa partie supérieure. L'état de cette grande azygos n'a pu être noté à l'autopsie (de même, il eût été à souhaiter que les conditions matérielles de l'autopsie permissent de vérifier l'état de la crurale gauche). Si l'atrésie de l'azygos eût été constatée, on aurait pu dire : arrêt de développement du système cardinal droit postérieur (1).

Cancer primitif de l'appendice,

par MM. Mossé, professeur de clinique médicale, et Daunic, chef de laboratoire, à la Faculté de Toulouse.

La pièce que nous avons l'honneur de présenter à la Société Anatomique est un exemple de cancer primitif de l'appendice. Ces tumeurs, comme on le sait, sont fort rares. Celle que nous allons décrire, ne paraît pas avoir fourni pendant la vie de signes révélateurs. Nous l'avons trouvée en faisant l'autopsie d'une femme âgée de 50 ans, morte le 29 avril 1897, deux jours après son entrée à la Clinique où elle avait été admise en pleine crise d'*asystolie*. Aucun symptôme pendant ce court séjour n'avait appelé l'attention sur la région du cæcum et de l'appendice.

Autopsie 30 avril. — Les divers organes, *cœur, poumons, reins, rate*, présentent les lésions que l'on rencontre dans les cardiopathies avancées ; aucun de ces organes (point important à constater) ne renferme de productions cancéreuses ; il en est de même de la *surface cutanée*, du *péritoine*, des *organes génitaux* et de l'*intestin*, ce dernier notamment a été l'objet d'un examen minutieux.

Le *cæcum* est d'un volume normal ; il est aisément décollé de la

(1) Des coupes du tractus fibreux crural et de la veine cave, à différentes hauteurs, seront ultérieurement présentées à la Société.

fosse iliaque, malgré quelques légères adhérences péritonéales. Sa constitution est normale, la muqueuse ne présente pas d'altérations ou de traces d'inflammation aiguë ou chronique.

L'*appendice* occupe sa situation ordinaire, il est dirigé de haut en bas et de dehors en dedans ; il flotte librement dans la cavité péritonéale, engainé entièrement par un méso chargé de graisse.

Diminué dans sa longueur qui mesure 4 centimètres, il est très augmenté dans son épaisseur ; sa circonférence au point maximum est de 45 millimètres, il se présente sous la forme d'un cylindre, du volume d'une datte, renflé en massue à sa partie terminale ou extrémité libre. Sa consistance est ferme, sa surface lisse et régulière, sauf en un point où l'on aperçoit une petite élevure formée par du tissu fibreux (l'examen histologique montre que c'est un simple épaississement du péritoine).

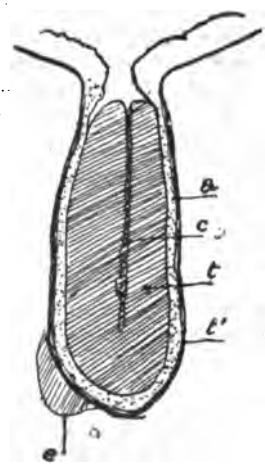

Figure schématique. — Coupe longitudinale : *a*, tuniques musculaires ; — *c*, canal central ; — *t*, tumeur ; — *t'*, tunique séreuse ; — *e*, épaississement du péritoine.

Sur une section transversale, à l'œil nu, il est aisé de reconnaître à la partie externe, les tuniques musculaires, recouvrant à la façon d'un manchon une masse dure, de consistance ligneuse. Au centre, on aperçoit un fin pertuis, siégeant au milieu de la tumeur : c'est la lumière de l'appendice fort rétrécie, mais néanmoins respectée. Au niveau de la valvule de Gerlach, le canal appendiculaire mesure 2 millimètres de diamètre ; il s'ouvre librement dans le cæcum ; en ce point, la tumeur se termine en cône arrondi et *ne pénètre pas* dans le cæcum. C'est donc une tumeur absolument cantonnée dans l'appendice au sein duquel elle a pris naissance (Voir la figure demi-schématique jointe à l'observation).

Examen histologique (1). — Examinée en deux points différents (la partie moyenne et l'extrémité libre) la tumeur présente sur les coupes histologiques que nous mettons sous vos yeux le même aspect, à quelques légères différences près.

En dehors on aperçoit les tuniques musculaires normales dans toute leur étendue (2); néanmoins sur quelques coupes (partie terminale) (3) on voit que ces tuniques sont dissociées par des éléments épithéliaux siégeant dans leurs interstices, où elles forment de petits ilots. Le feuillet péritonéal ne paraît pas avoir été dépassé, ni envahi.

Au centre on aperçoit la lumière de l'appendice très réduite, presque méconnaissable ; tout autour apparaît la tumeur. Dans le voisinage du canal central, on retrouve des vestiges de la muqueuse et quelques glandes de Lieberkühn. Celles-ci ont en grande partie subi la transformation épithéliomateuse, et ce sont elles qui bien probablement ont été le point de départ du néoplasme, enfin on voit de distance en distance quelques follicules clos.

Sur toute l'étendue des coupes on aperçoit le tissu néoformé ; celui-ci présente en certains points l'aspect de l'épithélioma cylindrique, en d'autres, il a subi la transformation cancéreuse, il est devenu métatypique ; en ces points il est constitué par des traînées de tissu conjonctif formant des alvéoles dans lesquels on voit des amas de cellules polymorphes ou épithélioïdes. Sur certaines coupes enfin, on remarque une disposition intéressante : les glandes de Lieberkühn, transformées en boyaux d'épithélioma, ont conservé leur disposition normale.

Comme détails secondaires, nous pouvons signaler la présence de vaisseaux volumineux, et l'épaississement du péritoine en un point, où il a formé une véritable callosité constituée par du tissu fibreux.

Cet examen histologique, joint à l'absence complète de noyaux cancéreux dans le cæcum, les ganglions et les autres viscères, permet d'affirmer que l'on est bien en présence d'un *épithélioma primitif de l'appendice.*

Réflexions. — Les tumeurs secondaires de l'appendice sont loin d'être fréquentes. Quant aux tumeurs primitives de ce diverticule intestinal, elles sont d'une excessive rareté. Dans une étude assez récente sur ce sujet Lafforgue (4) n'a pu réunir en effet que 17 cas de tumeurs primitives parmi lesquelles on compte 9 épithéliomas (5), un lipome, un myome,

(1) La pièce a été fixée dans le Müller, puis conservée dans l'alcool ; les coupes montées dans la paraffine ont été colorées à l'hématéine acide, suivie d'une élection à l'éosine.

(2) Voir la préparation n° 1.

(3) Voir la préparation n° 2.

(4) *Des tumeurs primitives de l'appendice vermiculaire*, Thèse de Lyon, 1893.

(5) Enumération des cas de cancers primitifs cités dans la thèse de Lafforgue :

3 observations de Rokitansky (*Wien. Med. Press*, 1866).
1 de Bieroff (*Arch. f. klin. Chir. de Langenbeck*, 1880).
1 de Kolaczeck (*Revue des scienc. méd.*, 1873).
1 de Draper (*Soc. pour l'avancement des scienc. méd.* Boston, 1884.
1 de Berger (*Berlin. klin. Woch.*, 1892).
1 de Merling (*Journal de l'expérience*, 1838).
1 de Prus, in Thèse de Croizet, Paris, 1865.

2 lymphadénomes, 2 kystes hydatiques, enfin 2 tumeurs malignes mal définies.

A ces observations il faut joindre les deux cas communiqués récemment par MM. Letulle et Weinberg (*Société Anatomique*, 29 octobre 1897). La lecture de ce dernier travail nous a conduits à rechercher dans nos coupes certains caractères indiqués par ces auteurs. On constate la direction centrifuge de notre épithélioma, très nette, mais la disposition en couches concentriques se retrouve difficilement.

Quel a été le point de départ de la tumeur? S'agit-il, comme nous étions tout d'abord portés à le croire, de la transformation cancéreuse d'une appendicite oblitérante, telle qu'elle a été décrite dernièrement par Letulle et Weinberg? S'agit-il au contraire d'un épithélioma primitif parti des glandes de Lieberkühn? C'est l'opinion vers laquelle nous inclinons. L'aspect des préparations dans lesquelles on voit la transformation directe des glandes en boyaux d'épithélioma nous semble justifier cette manière de voir.

Enfin notons en terminant que l'on trouvait la lumière du canal appendiculaire très diminuée de calibre, mais s'ouvrant librement encore dans le cæcum. Le processus n'avait pas transformé ce canal en cavité close.

Note sur un fibrome utérin présentant quelques points de dégénérescence et d'infiltration œdémateuse, par le Dr R. Meslay, ancien interne des hôpitaux de Paris et J. Hyenne, interne à l'hôpital St-Joseph.

Mme B..., âgée de 42 ans, entre à l'hôpital St-Joseph le 7 juin 1897, dans le service du Dr Le Bec.

Antécédents héréditaires et personnels nuls ; menstruation à 15 ans, toujours régulière ; pas de grossesse. Depuis huit ans, les règles sont plus abondantes comme quantité et durée (8 ou 10 jours), mais toujours régulières. Jamais de douleurs, ni de troubles de compression vésicale ni rectale.

Il y a deux ans et demi environ, on a constaté la présence d'une tumeur utérine, qui s'est développée lentement et progressivement depuis cette époque sans occasionner d'autres troubles que des métrorrhagies.

L'examen de la malade, à son entrée, a donné les résultats suivants : A l'inspection, le ventre est assez gros, sillonné de vergetures à sa partie inférieure. Par le palper, on sent une tumeur dure, arrondie, de forme irrégulière, remplissant complètement les deux fosses iliaques et présentant à son pôle supérieur une échancrure située au niveau de l'ombilic, qui lui donne assez bien la forme d'un

cœur de carte à jouer, et délimite deux lobes, l'un droit, atteignant l'ombilic, l'autre gauche, dépassant l'ombilic de trois travers de doigt. Pas de douleur à la pression. Mobilité en tous sens. Par le toucher vaginal, on trouve le cul-de-sac antérieur rempli par une masse dure et arrondie, qui repousse en avant la paroi antérieure du vagin ; le col est rejeté en arrière ; les culs-de-sac postérieur et latéraux sont libres. Le cathétérisme de la vessie pratiqué montre celle-ci repoussée en haut et en avant, aplatie contre le pubis. On diagnostique un fibrome utérin.

Opération le 11 juin 1897 : hystérectomie abdomino-vaginale, par le procédé ordinaire du Dr Le Bec ; pas d'incidents. Suites opératoires excellentes ; la malade sort de l'hôpital le 12 juillet.

Aspect macroscopique. — La tumeur est développée aux dépens des faces supérieure et gauche de l'utérus ; elle présente à son sommet une échancrure qui se continue sur la face antérieure par un sillon peu profond, en délimitant deux lobes qu'il était d'ailleurs facile de sentir, avant l'opération, à travers les parois abdominales ; un lobe gauche, plus volumineux, de la grosseur d'une tête de fœtus, et un lobe droit, plus petit, de la grosseur d'une orange environ. A la surface apparaissent quelques petites tumeurs non pédiculées, qui siègent surtout à la face postérieure.

L'utérus est situé en arrière ; la cavité utérine mesure 12 centimètres. Le poids total de la masse est de 2 kilogr. 550.

La tumeur est de consistance ferme, dure ; elle est de couleur rosée, avec quelques fines arborisations vasculaires dessinées à sa surface.

Coupés sagittalement, les deux fibromes occupant chacun des deux lobes présentent l'aspect suivant :

I. Le lobe gauche paraît constitué par du tissu fibromateux normal dans sa plus grande portion. Au centre, environ, existe une partie un peu molle, diffluente, de couleur jaunâtre, comme du mastic, de forme ovoïde, ayant un centimètre de longueur, et paraissant en continuité directe avec le tissu environnant. A la périphérie on voit plusieurs points ramollis, d'apparence gélatineuse, ayant la couleur et la consistance de la gelée de pommes, laissant écouler à la coupe un liquide citrin, très albumineux, qui se coagule en masse sous l'action de la chaleur. Quelques-uns de ces points sont creusés en leur centre de petites vacuoles renfermant le même liquide.

II. Le lobe droit semble constitué également par du tissu fibromateux normal, dur, criant sous le scalpel ; on trouve, près de son centre, une cavité, du volume d'une noisette environ, à parois très irrégulières, contenant des débris blanchâtres flottant dans le même liquide citrin signalé plus haut.

Dans les deux lobes, quelques petites lumières vasculaires sont apparentes à l'œil nu, au centre des tourbillons du tissu fibromateux d'aspect normal ; on n'en distingue aucun, ni dans la portion centrale jaune mastic, ni dans les portions ramollies d'aspect gélatineux.

Examen microscopique. — L'examen microscopique de la pièce a porté sur trois points particuliers :

I. Pour une première série de coupes, les morceaux ont été pris au centre du lobe gauche de la tumeur, en un point qui, ainsi que nous l'avons dit, avait toute l'apparence d'une masse compacte blanc-jaunâtre, comparable à du mastic. Cette masse suivant la hauteur du morceau a été coupée en différents points depuis son centre jusqu'à une de ses extrémités.

a) L'une de ces coupes, prise à la partie moyenne, a la largeur de quinze millimètres carrés ; colorée par l'hématoxyline éosine, elle apparaît à l'œil avec une portion centrale ovoïde, de couleur rose tandis que toute la périphérie se montre plus ou moins colorée en violet. Avec un faible grossissement (obj. 2, oc. 2 de Dumaige), la portion centrale rosée se voit constituée par une substance vaguement fibrillaire au centre de laquelle se dessinent des îlots plus ou moins délicats sur l'un desquels on aperçoit la lumière de petits vaisseaux. La périphérie de cette portion est bordée par des couches de cellules qui pénètrent plus ou moins dans la substance rosée fibrillaire ; cette disposition rappelle celle décrite par M. Cornil au niveau de la portion périphérique d'un caillot envahi par la végétation endothéliale. Tout autour de cette bordure, on voit du tissu fibromyomateux, d'apparence lobulée, dans lequel on reconnaît des bandes de fibres musculaires allongées avec de très nombreux noyaux intermédiaires, et ce qui frappe d'abord, c'est le nombre considérable des lumières vasculaires que présente la coupe. L'aspect est loin d'être uniforme d'ailleurs ; en quelques points, entre les bandes de ces fibres musculaires allongées, se présentent des noyaux tassés les uns contre les autres, très nombreux, tandis qu'en d'autres endroits on aperçoit des plaques roses, constituées par des lumières vasculaires, par quelques noyaux séparés autour de ces lumières, et par des bandes de noyaux allongés fortement dissociés. C'est surtout au voisinage de la tache centrale que se remarque cette dernière disposition.

Lorsque avec un plus fort grossissement (obj. 6, oc. 2 de Dumaige) on reprend l'étude précédente, on remarque qu'au niveau des points les plus colorés, les fibres musculaires longitudinales coupées parallèlement à leur longueur se présentent tassées les unes contre les autres, formant pour ainsi dire la périphérie d'un lobule au centre duquel se présentent des vaisseaux. Ceux-ci sont constitués par une paroi fortement nucléée, à noyaux concentriques, mais irrégulièrement disposés autour de l'endothélium. A côté de ces vaisseaux bien constitués, on aperçoit de nombreuses petites lumières vasculaires, dont la paroi est formée par une seule couche endothéliale. Immédiatement au contact de cette couche pour les derniers vaisseaux, et des fibres les plus externes dissociées, pour les vaisseaux plus considérables, on voit groupés des noyaux de forme variable, les uns à forme un peu allongée, les autres ronds, autour desquels on ne distingue que très difficilement une matière protoplasmique, qui rappellent, en un mot, les cellules sarcomateuses.

Quand on parcourt l'ensemble de la coupe, on retrouve de très nombreux points semblables à la description précédente. La coupe apparaît ainsi constituée par un tissu rempli de petits vaisseaux jeunes à parois embryonnaires, entourés d'éléments embryonnaires qui nous paraissent se distinguer des coupes perpendiculaires de

fibres musculaires par l'absence de substance protoplasmique autour du noyau.

Lorsqu'on met sous le champ du microscope un des points périphériques roses, on remarque en son centre de très petites lumières vasculaires, coupées les unes perpendiculairement, les autres parallèlement à leur direction, avec des pointes d'accroissement nombreuses.

Ces vaisseaux ont une structure embryonnaire ; leur paroi est réduite à la couche endothéliale, et immédiatement en dehors, le tissu est constitué par une substance nettement fibrillaire, ces fibrilles étant très ténues ; le long de leurs tractus on observe des noyaux, les uns allongés, les autres ronds ou ovoïdes, ou même à pointes irrégulières. Le vaisseau est en un mot le centre d'une production d'apparence sarco-myxomateuse. Ces placards infiltrent les travées des fibres musculaires qu'ils dissocient une à une et ici, comme sur d'autres coupes, on peut suivre la disparition de la coloration du protoplasma, puis finalement du noyau de ces fibres. Sur les portions périphériques de la coupe, on observe ainsi l'alternance des placards de noyaux embryonnaires d'apparence sarcomateuse et des placards d'apparence fibro-myxomateuse.

Au voisinage de la tache centrale, c'est cette dernière forme qui prédomine. Les vaisseaux sont encore nombreux, entourés de cellules jeunes ; la portion la plus interne de leur paroi est constituée par des fibrilles toutes dissociées le long desquelles les noyaux ratatinés se colorent mal. Aux confins de la tache et de la paroi, on voit quelques-uns de ces noyaux se relever pour ainsi dire et pénétrer la masse de cette tache.

Cette dernière est constituée par des faisceaux allongés, parallèles les uns aux autres, à peine teintés en rose, et dans les points où la paroi se continue avec elle, c'est le long de ces faisceaux que l'on voit les noyaux allongés pénétrer cette substance.

Il semble, en un mot, qu'il y ait là une forme exagérée du travail de dégénérescence et d'infiltration que l'on observe sur les petits placards de la portion périphérique. Au centre des portions qui ont résisté en ces points à la mortification, on aperçoit encore la lumière de quelques vaisseaux embryonnaires.

b) Sur une deuxième coupe, prise à une hauteur différente de la masse, on aperçoit un vide central, la substance qui le comblait ayant disparu sous la pression du rasoir.

A un faible grossissement (obj. 2, oc. 2 de Dumaige), cette coupe se différencie de la précédente en ce que avec les colorations à l'hématoxyline-éosine, les bandes de tissu fibrillaire rosé, avec quelques noyaux épais, l'emportent de beaucoup en nombre et en étendue sur les portions colorées en bleu violet. Celles-ci se présentent presque toutes sous la forme de bandes ondulées, de noyaux allongés.

A un plus fort grossissement (obj. 6, oc. 2), on y reconnaît des noyaux allongés et ondulés de fibres musculaires lisses, dont le noyau et la substance protoplasmique sont bien nets au centre même de ces bandes, tandis qu'à la périphérie et vers les pointes, on observe toujours la même transition que précédemment, à savoir une sorte d'effilochement du protoplasma qui va se continuer avec la substance rose intermédiaire, et finalement une décoloration du noyau. On ne

voit point de vaisseaux à l'intérieur de ces bandes. C'est dans l'intervalle de ces dernières, au centre des placards décolorés, que siègent les lumières vasculaires. Elles s'y montrent nombreuses et de formes variables ; rarement c'est une circonférence régulière, le plus souvent ce sont des coupes obliques, avec des pointes d'accroissement ; autour des vaisseaux de calibre assez considérable, on aperçoit de petits orifices vasculaires. Même au faible grossissement, au centre de la plaque teintée en rose, ces lumières ont un aspect particulier, entourées qu'elles sont d'îlots de cellules. Au fort grossissement, leur paroi présente une structure irrégulière ; pour les plus petits, elle se réduit à une couche de noyaux aplatis d'endothélium ; dans les plus gros, on voit en dehors de la couche endothéliale, un nombre plus ou moins considérable de noyaux les uns allongés, mais la plupart de forme irrégulière, ronds ou ovoïdes, ou à pointes multiples, qui s'entassent sans ordre. Les plus externes vont se perdre dans le tissu fibrillaire délié qui entoure les vaisseaux. Dans ce dernier tissu, les noyaux sont rares, et se présentent avec les aspects les plus variés, ronds, allongés et onduleux, ou à pointes.

Ce qui caractérise cette coupe, c'est la très grande dissociation des fibres musculaires subsistantes par le tissu fibrillaire, et dans ce dernier le nombre des vaisseaux gros et surtout petits, à parois constituées par une agglomération irrégulière de noyaux embryonnaires.

c) Enfin dans une troisième coupe prise à l'extrémité de la masse, on retrouve les mêmes caractères ; au voisinage de la tache rosée il existe une extrême multiplication vasculaire, les vaisseaux étant tout petits et entourés de noyaux d'apparence sarcomateuse.

II. — Une deuxième série de coupes a été prise à la périphérie du même lobe gauche de la tumeur, sur un point où celle-ci présentait une masse gélatineuse, ayant tout l'aspect d'une gelée de pomme, laissant écouler un liquide albumineux assez abondant.

a) L'une de ces coupes, examinée au faible grossissement (obj. 0, oc. 2 de Dumaige), se présente sur une grande moitié avec une apparence alvéolaire, dont les alvéoles sont bordées par des tractus roses qui la font ressembler à celle de certains polypes muqueux des fosses nasales.

L'autre moitié offre l'apparence des coupes précédentes. On y remarque plusieurs points très fortement colorés en bleu et qui, examinés à un fort grossissement (obj. 6, oc. 2) se montrent constitués par des bandes de fibres musculaires entre lesquelles se trouvent de très nombreux noyaux d'apparence embryonnaire, groupés sans ordre autour des vaisseaux.

Avec le même grossissement (obj. 6., oc. 2) on voit qu'au pourtour de la cavité divisée en logette il s'est fait une dissociation des fibres musculaires, des vaisseaux se montrent nombreux sur cette zone de transition ; leur calibre est variable, le plus souvent petit. Ce sont pour la plupart des fentes vasculaires délimitées par une couche endothéliale autour de laquelle se montrent quelques noyaux irréguliers. Tout autour, et comme partant de cette paroi, irradient des fibrilles formant des trousseaux assez épais le long desquels siè-

gent quelques noyaux allongés. Au milieu de ces fibrilles on peut reconnaître quelques cellules musculaires lisses en voie de destruction et présentant les phases décrites plus haut avec perte du pouvoir chromogène de leur protoplasma, puis de leur noyau. Les fibrilles déliées d'apparence conjonctive, semblent toujours résulter de l'effilochement de ces cellules. En formant des faisceaux groupés les uns contre les autres, ces fibrilles constituent la paroi des cavités. Dans ces parois, on note de place en place et assez souvent des noyaux ronds ou allongés et des vaisseaux petits avec quelques cellules embryonnaires environnantes. De la face interne des faisceaux, partent des fibrilles de plus en plus déliées qui se dissocient à l'intérieur des cavités. C'est à peine si on aperçoit entre elles quelques noyaux ronds avec un protoplasma assez net tout autour. Dans d'autres cavités, ces fibrilles font place à une substance, qui sur nos coupes, prend une apparence grenue, amorphe sans aucun noyau à l'intérieur.

En résumé, cette portion de la coupe se fait remarquer par la vascularisation néo-formative des travées intermédiaires, l'imbibition des fibrilles, leur dissociation, et, finalement, leur transformation en cette substance grenue qui nous paraît le dernier terme de leur évolution.

b.) Dans cette série, un certain nombre de coupes offrent un aspect particulier. Examinée à un faible grossissement, l'une d'elles présente trois zones différentes :

1°) Une zone plus externe, où l'on trouve des éléments fibromyomateux lobulés, entre lesquels on aperçoit des plaques de tissu conjonctif avec des vaisseaux entourés de placards assez larges de noyaux embryonnaires.

2°) Une zone intermédiaire qui se fait immédiatement remarquer par le nombre considérable de noyaux siégeant autour des lumières vasculaires également très nombreuses, de calibre et de forme variable, mais toutes moyennes ou petites. Ces groupements de vaisseaux et de cellules périphériques se trouvent bordés et comme allongés. Avec l'obj. 6, et l'oc. 2, on voit qu'ils sont constitués par une couche de cellules endothéliales assez volumineuses autour desquelles se groupent quelques noyaux fusiformes entourés eux-mêmes de cellules embryonnaires très nombreuses. Beaucoup de ces vaisseaux se font remarquer par la minceur de leurs parois réduites à la couche endothéliale, par les pointes d'accroissement qui poussent en différents sens, et la multiplicité des cellules qui les entourent. Celles-ci se montrent parfois constituées par un noyau volumineux autour duquel il est très difficile de reconnaître une substance protoplasmique ; ce sont les plus nombreuses. D'autres fois, le noyau un peu irrégulier de forme et de volume, est entouré d'une bande rose de protoplasma, comme s'il s'agissait de la tranche de fibres musculaires coupées en travers.

3° Aux confins de cette zone, les vaisseaux et les cellules précédentes deviennent de plus en plus nombreux. On n'aperçoit plus que quelques fibres musculaires coupées parallèlement à leur direction et toutes dissociées. Ces fibres perdant leur pouvoir chromogène vont se perdre dans une substance fibrillaire teintée en rose par l'éosine, au milieu de laquelle on reconnaît avec peine quelques noyaux très mal colorés et de plus en plus rares au fur et à mesure

que l'on s'éloigne. Le processus semble toujours uniforme, à savoir : vascularisation néo-formative, réaction ou infiltration embryonnaire périphérique, mortification des cellules musculaires. Cette dernière zone correspond au contenu des vacuoles décrites macroscopiquement.

III. — La troisième série de coupes a porté sur un point du lobe droit de la tumeur qui avait une apparence de nécrose, contenant des débris blanchâtres, le tout imbibé de la même substance semi-liquide, jaune verdâtre, se prenant en gelée à l'air.

Ces coupes présentent plusieurs points de mortification. Tout d'abord, dans l'intervalle des éléments fibromyomateux, on distingue des points d'infiltration et de dissociation fibrillaire qui ont tous pour centre des lumières vasculaires dilatées, à parois infiltrées de cellules embryonnaires et entourées d'un nombre considérable de lumières beaucoup plus petites, néoformées, et également cerclées de cellules embryonnaires. Cette vasculàrisation se retrouve aux confins de la portion mortifiée, dans laquelle on retrouve la disposition fibrillaire décrite sur la coupe précédente. Ces détails sont particulièrement remarquables en deux points qui siègent au centre même de la mortification. Ces points forment pour ainsi dire un schéma du processus, toujours le même, déjà décrit.

Réflexions. — En résumé, l'étude histologique des divers points de ce fibrome présente un réel intérêt : un fait domine, à savoir la néoformation vasculaire prouvée par les pointes d'accroissement des vaisseaux et l'aspect embryonnaire d'un grand nombre de ces derniers. Autour des petites lumières vasculaires et jusque dans la paroi des vaisseaux de plus fort calibre, il existe une infiltration embryonnaire très marquée, signe d'une inflammation ou d'une néoformation conjonctive qui, par places, a toutes les apparences d'une dégénérescence sarcomateuse.

Cette vascularisation est le centre d'une infiltration et d'une dégénérescence du tissu myomateux que l'on voit se détruire et dont on fait suivre la nécrose par la perte du pouvoir colorant du protoplasma d'abord, puis du noyau. Le tout se résout en une espèce de réseau fibrillaire qui finalement fait place à une substance d'apparence grenue qui rappelle la substance qui infiltre certains fibromes de l'arrière cavité des fosses nasales, ou mieux encore, celle que l'on rencontre dans les logettes de certains polypes muqueux des fosses nasales elles-mêmes.

Tuberculose du myocarde chez l'homme, par le Dr A. Péron, ancien interne lauréat des hôpitaux.

La tuberculose du myocarde est fréquente chez les animaux domestiques spontanément tuberculeux (chiens, bovidés, porc) ; on l'observe rarement chez les animaux de laboratoire inoculés avec des produits tuberculeux.

Chez l'homme on la dit rare. Nous en avons cependant observé 6 cas en 3 ans dans le service du Dr Letulle à l'hôpital St-Antoine. Plusieurs observations de tuberculose du cœur ont été publiés dans ce recueil.

On peut distinguer trois formes anatomiques.

1° La tuberculose du myocarde consécutive à la tuberculose du péricarde est de beaucoup la plus fréquente. Chez l'homme comme chez les animaux nous en avons vu plusieurs exemples à Alfort grâce à l'obligeance de M. Cladiot. Dans cette forme, de grosses masses caséeuses, très souvent crétacées (4 cas sur 6) sont logées dans les néo-membranes qui réunissent solidement les deux feuillets de la séreuse. Par leur face profonde ces tubercules pénètrent dans l'épaisseur des tuniques musculaires, les refoulent ou les détruisent. Elles peuvent, dans cette marche, venir faire une saillie jusque sous l'endocarde qui s'épaissit à leur niveau. Il n'y a toutefois jamais endocardite tuberculeuse vraie. Il est exceptionnel que, dans ces conditions, il n'y ait qu'une seule masse tuberculeuse. Beaucoup plus souvent on trouve en plusieurs points du cœur des placards calcifiés qui résistent au couteau. La paroi des oreillettes surtout est alors transformée partiellement en une cuirasse immobile plus ou moins complètement. Tel était le cas personnel de Fontoynont ; telle une de nos observations dans laquelle une partie de l'oreillette droite est ainsi transformée.

Le siège des plaques calcaires, à la surface du ventricule, est assez variable et ne paraît pas réglé par une disposition anatomique quelconque.

Les adhérences qui réunissent les deux feuillets du péricarde sont tantôt minces, fragiles, et la décortication du cœur est facile *dans l'intervalle des placards calcifiés*. Ces adhérences lâches sont la règle dans la tuberculose calcifiée du

(1) Voir J. Straus, *La tuberculose et son bacille*.

myocarde ; nous les avons observées 5 fois. Jamais elles ne déterminent l'insuffisance cardiaque secondaire. Ces formes de tuberculose myocardique ne se voient guère d'ailleurs que chez des sujets manifestement tuberculeux.

Dans les symphyses péricardiques épaisses, au contraire, celles qu'on voit chez les enfants et les individus jeunes, et qui déterminent si souvent l'asystolie, la tuberculose caséeuse du myocarde est l'exception; d'ailleurs, ces malades n'ont plus l'aspect clinique des bacillaires. Ce sont de véritables cardiopathes et c'est là une des raisons pour lesquelles le diagnostic clinique de la symphyse péricardique totale est encore d'une très grande difficulté.

Les produits caséeux même calcifiés qu'on trouve aussi dans le myocarde sont toujours virulents. On y voit, par des colorations prolongées (24 heures à froid), des formes bacillaires plus ou moins modifiées, mais nettement reconnaissables.

On ne peut guère à l'heure actuelle émettre que des hypothèses sur les voies suivies par les bacilles dans ces cas particuliers. L'adénopathie tuberculeuse sous-trachéale est loin d'être constante (2 cas seulement dans nos 6 observations), d'ailleurs cette adénopathie pouvait être secon daire.

Les bacilles peuvent-ils. ainsi qu'on l'a admis, suivre à rebours le courant lymphatique, emporté par les phagocytes? Dans une observation de notre thèse inaugurale (1), nous avons trouvé une symphyse lâche chez un homme qui présentait, comme unique lésion caséeuse, un tubercule du volume d'un haricot le long de la veine coronaire.

D'autre part, chez le cobaye la péricardite tuberculeuse s'observe 1 fois sur 5 quand on infecte l'animal par la plèvre ; l'adénopathie chez lui est constante. La péricardite a été observée chez le chien par nous dans les mêmes conditions, avec moins de fréquence toutefois que chez le cobaye.

II. — Une seconde forme beaucoup plus rare de la tuberculose du myocarde est caractérisée par la présence d'un tubercule caséeux au centre du myocarde sans lésions péricardiques. Nous en avons observé un cas.

La malade était atteinte d'une forme singulière de tuberculose qu'on pouvait appeler pyohémique. Avec de minimes

(1) PÉRON, *Recherches anatomiques et expérimentales sur les tuberculoses de la plèvre.* Paris, 1896.

lésions pulmonaires elle fit pendant son séjour à l'hôpital une série d'abcès froids, du coude, du péroné (malléole externe), des côtes qui furent primitivement tuberculisées en dehors de toute lésion pleurale sous-jacente.

Dans la paroi du ventricule gauche une grosse masse caséeuse, non calcifiée, très riche en bacilles certainement d'origine récente se montrait à l'état isolé.

Il s'agit dans ce cas évidemment d'une forme de granulie à virulence atténuée, puisque la malade est morte de cachexie après 8 mois de séjour à l'hôpital.

III. — Une troisième forme de tuberculose térébrante du myocarde peut s'observer expérimentalement chez des animaux, des chiens particulièrement, infectés dans le sang avec une race de bacilles très virulente. Nous en avons vu deux exemples avec notre ami le Dr E. Sergent.

Chez l'homme l'endocardite tuberculeuse reste le plus souvent limitée aux valvules. Il n'en est pas de même chez les animaux inoculés à haute dose. On peut voir chez eux des localisations en un point quelconque du cœur, même à l'embouchure de la veine cave inférieure. Nous avons vu chez un chien se faire cette localisation bacillaire à 1/2 centimètre environ de l'abouchement de la veine dans l'oreille droite. Ces faits sont spéciaux à la pathologie expérimentale.

Aortite en plaques circonscrites. — Dilatation partielle de l'aorte. — Compression précoce de la bronche droite. — Mort de broncho-pneumonie chronique avec sclérose broncho-pulmonaire, par le Dr A. Péron, ancien interne lauréat des hôpitaux.

La pièce que je présente vient d'un malade, âgé de 52 ans, entré dans le service du Dr Letulle. Je n'ai pu me procurer aucun renseignement sur les antécédents du malade. Cet homme n'est d'ailleurs resté que 48 heures dans le service. Il présentait des symptômes d'asphyxie qui furent rattachés à une broncho-pneumonie tuberculeuse. Une ponction pratiquée à la base droite où il y avait de la matité donna issue à 200 grammes seulement de liquide séreux.

Autopsie. — Elle montre une aortite en plaques limitée à la crosse de l'aorte ; le reste de l'artère est normal. Sur la crosse on voit deux sortes de lésions distinctes, sur un fond blanc jaunâtre qui répond à l'endartère se voient de petites élevures jaunes peu saillantes. Sur ce fond trois foyers arrondis, d'un rouge noirâtre, se dessinent. Le plus grand a la largeur de la paume de la main. En ces points du sang, de la fibrine se sont déposés peu à peu à la surface de la paroi artérielle et l'on a le commencement d'une véritable poche ectasique.

Toutefois ce dépôt sanguin est très peu épais, il ne donne pas l'idée du « caillot actif » des anévrysmes aortiques.

J'ajoute que à vrai dire nulle part on n'observe de poche surajoutée à l'aorte et que l'anévrysme macroscopique masque ; la crosse de l'aorte dans son ensemble paraît seulement dilatée.

Néanmoins les tissus au voisinage de ce foyer d'aortite sont déjà atteints.

La bronche droite est comprise dans le processus. Elle est comprimée et son calibre est notablement rétréci. Mais de plus elle est envahie, et l'étude histologique de cette bronche nous a montré qu'elle a perdu sa structure normale et que ses parois se sont confondues avec la paroi aortique modifiée.

De ce côté les bronches, grosses et petites sont pleines de pus, le parenchyme pulmonaire densifié, est résistant à la coupe et au doigt. Il se transforme dans sa presque totalité en un bloc hépatisé, sauf l'absence de friabilité. Le parenchyme est dur et manifestement sclérosé, l'examen histologique nous a montré, en effet, des lésions des bronches avec sclérose broncho-pulmonaire très accentuée et très étendue au pourtour des lésions bronchiques.

Malgré ces lésons diffuses, l'autre poumon, les autres organes sont normaux.

L'examen de l'aorte ne nous permet pas même de faire une hypothèse sur la cause de cette aortite. Au point où se fait l'anévrysme la paroi en est trop considérablemeut modifiée pour être utilisée.

Dans les foyers, au contraire, les lésions des parois artérielles ne diffèrent pas sensiblement de celles de l'athérome.

Est-ce de la syphilis? Ce qu'il nous paraît intéressant de mettre en lumière dans ce fait c'est la possibilité de l'apparition de phénomènes pulmonaires précoces, provoqués directement par un anévrysme aortique en voie de formation et au début de son évolution. Aucun autre signe d'ectasie n'existe et un pareil cas ne nous paraît pas encore à l'heure actuelle susceptible d'un diagnostic précis.

Ostéomyélite à streptocoques chez un nourrisson, par le Dr René Meslay, ancien interne des hôpitaux de Paris.

Le 4 mars dernier, M. le Dr Le Bec, chirurgien de l'hôpital St-Joseph, nous remettait au laboratoire du pus recueilli avec toutes les précautions nécessaires dans une pipette stérilisée et provenant d'un abcès sous deltoïdien chez une enfant de 8 semaines avec les renseignements cliniques suivants :

L'enfant (petite fille bien constituée), est née le 1er janvier 1897 d'une mère âgée de 26 ans. Accouchement par le sommet, normal, à part une légère déchirure de la vulve qui guérit avec un serre-fine.

Aucune lochie odorante. Pas de température. L'enfant est nourrie partie par la mère, partie au moyen du lait stérilisé.

Le 16 février.— On montre l'enfant à M. Le Bec: la tête est couverte d'une éruption impétigineuse généralisée. Lavages à l'eau boriquée chaude.

Le 18. — Il se forma un petit abcès superficiel sur le médius droit ; la sage-femme garde-malade l'incise avec une lancette.

Le 28. — On rappelle M. Le Bec qui constate un énorme abcès de l'épaule gauche ; la garde malade est partie la veille, mais d'après l'affirmation des parents cet abcès a débuté il y a 8 jours. Ponction aspiratrice qui ramène du pus crémeux.

Le 4 mars. — La collection s'est reformée : ouverture et drainage antéro-postérieur ; la poche purulente siège sous le deltoïde. L'humérus est dénudé sur une petite surface. Pas de trépanation. Grand lavage au sublimé.

Le pus examiné par frottis sur lamelles montre, au milieu de cellules polynucléées, des chaînettes bien nettes de cocci qui restent colorées après action de la solution iodo-iodurée. L'ensemencement donne sur les différents milieux (bouillon, gélose, gélatine) *des cultures pures de streptocoques*. Ces derniers présentent de très longues chaînettes dans le bouillon ; quelques gouttes de cette dernière culture, introduites sans la peau de l'oreille d'un lapin adulte, lui donnent un érysipèle typique avec fièvre ; l'animal guérit d'ailleurs au bout de 10 jours.

Le 7 avril. — Nous recevons une pipette remplie de pus provenant cette fois d'une collection de la fesse observée chez la même enfant. L'examen de ce pus nous a donné les mêmes résultats ; il s'agit d'une infection streptococcique pure vérifiée par les frottis, les cultures et l'érysipèle expérimental de l'animal.

Nous avons demandé à M. Le Bec de bien vouloir nous compléter l'observation clinique de l'enfant et voici la note qu'il nous a remise:

L'abcès sous-deltoïdien a complètement guéri en 15 jours. Pendant ce temps des gonflements érythémateux se sont montrés par plaques sur l'avant-bras droit, la jambe gauche, le bras droit, le thorax.

1er avril. — Tuméfaction des ganglions de l'aine gauche ; empâtement diffus de toute la région.

7. — Une vaste collection purulente s'est formée allant de l'aine gauche à la fesse. Incision. La poche contourne la partie supérieure du fémur et arrivé à son contact on ne sent pas d'os à nu. Drainage.

La guérison se fait en 10 jours et pendant ce temps, on observe les mêmes gonflements cités plus haut sur tous les membres. L'enfant a peu dépéri et reprend très vite sa bonne santé. Tous les mouvements des membres s'opèrent aisément.

Réflexions. — Cette observation nous a paru intéressante : elle est un bel exemple d'infection osseuse (l'humérus a été très nettement senti dénudé dans la première intervention) et juxta-osseuse (la deuxième collection contournait le fémur et arrivait exactement à son contact).

Quant à la pathogénie, il nous semble qu'on doit établir

une relation entre l'impétigo primitif, la collection superficielle du médius qui n'en a été très probablement qu'une simple greffe ou inoculation et les accidents ultérieurs. Pendant longtemps on a attribué au staphylocoque les suppurations de la peau et du tissu cellulaire sous-cutané ; on opposait volontiers ces suppurations staphylococciques superficielles aux suppurations profondes streptococciques. Nous n'avons pas eu à examiner l'impétigo de notre nourrisson mais si nous nous reportons à une communication récente de MM. Balzer et Griffon (1), nous voyons que dans 31 cas d'impétigo examinés par ces auteurs, le streptocoque s'est montré à l'état de pureté dans le pus des pustules non ouvertes et la longueur ainsi que la flexuosité des chaînettes formées par le microbe dans les cultures sur bouillon des auteurs précédents se sont montrées également très remarquables dans les cultures sur ce milieu que nous avons obtenues avec les deux échantillons qui nous ont été remis.

Invagination intestinale ascendante du cæcum avec son appendice, du côlon ascendant et d'une partie du transverse.— Laparotomie, par M. Dartigues, interne des hôpitaux.

La question de l'intervention par laparotomie ou par l'anus iliaque, ayant été l'objet d'une discussion récente à la Société de chirurgie, nous présentons le cas d'une invagination intestinale chez un enfant de 14 ans, pour laquelle M. Picqué intervint par la laparotomie. Nous ne prétendons pas en tirer une conclusion générale ici déplacée, mais simplement exposer ce cas particulier avec les lésions anatomiques qu'il présente et les remarques qu'il suggère.

Voici l'observation :

Jeune homme de 14 ans entré à Dubois dans le service de M. Picqué le 30 septembre 1897, n'ayant pas d'antécédents chargés : père et mère bien portants et lui-même n'ayant jamais été malade avant l'affection actuelle.

Ce jeune homme était malade depuis 17 jours au moment de son entrée dans le service. Il semble avoir eu une entéro-colite muco-membraneuse comme début de sa maladie. La douleur a fait son apparition au niveau de la fosse iliaque gauche.

Au moment de son entrée, le malade n'a eu ni selles ni gaz depuis 3 jours. Cependant cette constipation n'était peut-être pas absolue. En tout cas il rend par l'anus des glaires sanguinolentes.

(1) *Soc. de biologie*, 10 octobre 1897.

Nous l'examinons et nous trouvons un ventre légèrement météorisé mais encore assez souple, si ce n'est au niveau de la fosse iliaque gauche où nous sentons d'une façon fort nette une tumeur en forme de boudin incurvé.

Au-dessus de cette tumeur, nous percevons un bruit hydro-aérique manifeste. Nous regardons l'anus et nous voyons apparaître d'une façon intermittente une masse d'aspect sphacélé. Le toucher rectal montre qu'il ne s'agit pas d'un polype. Le diagnostic s'impose d'ailleurs : on est en présence d'une invagination intestinale.

Le soir même M. Picqué fait la laparotomie d'urgence. L'incision abdominale est menée du pubis presque jusqu'à l'appendice xiphoïde. On trouve une invagination des 10 derniers centimètres de l'iléon, du cæcum avec son appendice et de 20 centimètres environ de côlon ascendant et transverse. Epanchement péritonitique abondant, mais pas de matières intestinales dans la cavité péritonéale. De crainte d'amener une déchirure de l'intestin ou de désinvaginer dans le ventre un segment sphacélé, M. Picqué se résout à faire un anus artificiel au niveau de la partie terminale de l'iléon, à 6 centimètres en amont du collier d'invagination et correspondant au tiers supérieur de l'incision médiane.

Mort le lendemain de l'opération avec tous les signes d'une péritonite généralisée.

Autopsie. — Je trouve l'invagination comme au courant de l'opération, mais je m'aperçois alors de deux perforations au niveau du cylindre d'invagination, grandes comme une pièce de 50 centimeset se correspondant, c'est-à-dire qu'elles intéressent les 3 tubes intestinaux inclus. Cette perforation siège à 6 centimètres *en aval* du collier d'invagination ; elle n'avait pas été vue à l'opération. Epanchement séro-sanguinolent abondant dans le péritoine.

Je trouve aussi à 30 centimètres environ de la fin de l'iléon un diverticule intestinal long de 6 centimètres et ayant le calibre du reste de l'intestin.

Réflexions. — Cette observation donne lieu aux remarques suivantes :

Ce malade a été mis entre des mains chirurgicales bien trop tard : 17 jours après le début des accidents.

Quand nous l'avons vu du moins, le diagnostic s'imposait, comme il arrive du reste le plus souvent dans le cas d'occlusion variété invagination, contrairement aux autres cas d'occlusion dont le diagnostic causal est presque toujours très hypothétique d'après la grande majorité des chirurgiens qui ont pris part à la discussion dernière de la Société de chirurgie.

En face de ce cas d'invagination, il n'y avait donc qu'à discuter l'opportunité ou de l'anus contre nature ou de la laparotomie, car l'expectative dans une espérance illusoire d'élimination du cylindre d'invagination ne méritait pas de nous arrêter.

La laparatomie pratiquée par M. Picqué lui a paru justifiée pour les raisons que voici :

1° Voir l'étendue de l'invagination, car le siège en était connu de par l'examen clinique, les parties intestinales y prenant part, et les lésions venant la compliquer.

2° De la constatation de ces données se déterminer à désinvaginer, suturer des perforations, entérectomiser si possible et nécessaire, ou se résoudre à l'anus contre nature.

Dans ce cas particulier, la désinvagination n'a pas paru possible : il y avait danger de déchirure intestinale, danger aussi de sortir dans le péritoine un tube d'invagination sphacélé, septique et perforé. L'anus contre nature a été fait comme pis aller.

Donc la laparotomie a été exploratrice avant tout : ici elle n'a eu qu'une action limitée, mais elle a permis de prendre en toute connaissance de cause l'anse intestinale d'élection pour établir l'anus à quelques centimètres en amont du collier de l'invagination.

La nécropsie nous laisse persuadés que si le malade eut été opéré plus tôt, la désinvagination eut été possible et facile, et ce qui le prouve c'est que nous l'avons facilement réduite sur le cadavre et que les adhérences des tubes invaginés n'étaient pas encore formées, puisque pendant la vie l'apparition du cylindre dans le rectum était intermittente.

Dans ce cas d'invagination intestinale que nous venons d'exposer, nous n'avons voulu déduire que ce que la nécropsie montrait par les lésions et la disposition anatomo-pathologique constatées, et ce qu'elle suggérait au point de vue de la conduite opératoire à tenir.

Kyste simple de la mamelle, non développé dans un néoplasme du sein, par M. Dartigues, interne des hôpitaux.

Malade âgée de 39 ans entrée dans le service de M. Picqué pour une tumeur développée dans le sein gauche.

Aucun signe, aucune douleur n'avait éveillé l'attention de la malade du côté de son sein et ce n'est que par hasard qu'un mois environ avant son entrée à Dubois, elle s'aperçut de la présence d'une tumeur grosse comme un œuf.

La malade n'a aucun antécédent néoplasique dans sa famille ; ni grossesses ni fausses couches. L'état général est excellent et elle ne présente aucun trouble fonctionnel déterminé par la présence de la tumeur, si ce n'est quelques très légers élancements dans l'aisselle correspondante.

A l'examen, le sein gauche est à peine augmenté de volume, la peau à sa coloration normale et il n'y a ni capitonnage, ni peau d'orange, ni rétraction mamelonnaire.

A la palpation la tumeur, grosse comme une petite mandarine, est lisse, arrondie, à limites très précises, très mobile sous la peau, dans la glande et sur les plans sous-jacents quand on fait contracter le grand pectoral.

La pression sur le mamelon ne fait sourdre aucun liquide et on ne constate aucun engorgement ganglionnaire dans l'aisselle.

Le diagnostic hésite entre un adéno-fibrome, un sarcome peut-être à cause de l'évolution rapide, ou bien un kyste hydatique, car la palpation très attentive fait penser plutôt à une rénitence qu'à une vraie consistance dure.

Dans cette pensée nous faisons une ponction exploratrice de la tumeur au moment de l'opération, ponction qui dénote la présence d'un liquide clair, légèrement citrin, limpide.

Nous incisons alors largement, disséquons la poche de la glande ambiante en enlevant cependant une partie de celle-ci ; nous suturons et drainons.

Le kyste enlevé que nous présentons, a le volume d'une petite mandarine, sa cavité est uniloculaire, ses parois sont souples.

L'examen microscopique pratiqué par M. Macé montre :

1° Le liquide, ensemencé sur les milieux ordinaires de culture a donné des résultats négatifs. L'examen sur lamelles pour la recherche de crochets d'hydatide a donné également un résultat négatif.

2° La paroi du kyste prise au niveau d'un petit nodule que l'on sent dans la paroi par le toucher, montre un tissu fibreux très développé et formant à peu près toute la paroi du kyste. Les fibres sont très serrées et ondulées. Les amas de lobules glandulaires sont très petits, écrasés par le tissu fibreux. Il est cependant aisé de constater sur quelques-uns la présence de petites dilatations kystiques et c'est une de ces dilatations qui a donné naissance au kyste.

Pas de tissu néoplasique en aucun point. Cet examen, sur lequel M. Pilliet a bien voulu donner son avis, fait donc voir qu'il s'agit de mammite chronique avec production kystique.

Réflexions. — L'intérêt de cette observation se résume dans les points suivants :

1° Le diagnostic clinique de cette tumeur était délicat, et cependant nous avons eu le soupçon de la présence d'un kyste puisque nous avons préalablement pratiqué une ponction exploratrice.

2° Le diagnostic histologique surtout présente un très gros intérêt, car il nous montre que nous avons affaire à un kyste simple de la mamelle, variété de tumeur niée aujourd'hui par la majorité des auteurs. Il ne s'agit pas en effet d'un kyste hydatique puisque le microscope n'a trouvé aucune trace de crochets, ni de galactocèle à contenu transformé en sérosité, puisque la malade n'a jamais allaité, ni enfin

d'une cavité kystique qui se serait développée au sein d'un néoplasme, comme cela d'observe si fréquemment.

3° Au point de vue opératoire, nous avons obéi aux indications reposant sur l'opinion universellement admise que tous les kystes du sein sont secondaires à des tumeurs et de ce fait doivent être enlevés en totalité avec ablation de la glande mammaire.

4° Les kystes simples du sein, quoique fort rares, existent cependant ; nous en présentons un cas étayé sur l'évolution clinique et l'examen histologique.

Hypertrophie du thymus, chez un enfant de 2 mois 1/2 et mort en 3 jours, au milieu d'accidents dyspnéiques, par M. Rabé, interne de hôpitaux.

Le 25 octobre 1897 entre avec sa mère, à la Crèche de l'hôpital Necker, un enfant âgé de 2 mois 1/2, atteint de vomissements et de diarrhée verte, troubles rapportés à une hygiène défectueuse (irrégularité dans les tétées). Toutefois l'état général a peu souffert ; l'enfant ne semble pas amaigri et il paraît bien constitué. Les chairs sont légèrement flasques ; teint pâle. Il est porteur, du côté droit, d'un écoulement séro-purulent de l'oreille, qui remonte, dit la mère, aux premiers jours de sa naissance.

La mère est de constitution normale ; n'a eu qu'une grossesse. Pas de renseignements sur le père.

Sous l'influence de la diète hydrique, la diarrhée disparaît au bout de deux jours et les selles reprennent leur aspect normal. L'enfant est remis au sein, mais soumis à une régularité sévère des tétées. Les vomissements persistent et l'enfant rend deux ou trois minutes après la tétée, une partie du lait qu'il vient d'absorber. Cependant le poids augmente ; une amélioration très sensible se produit et la mère allait quitter la Crèche, quand le 7 novembre, au soir, l'enfant se couche grognon, il est agité; il dort cependant jusqu'à 10 heures. A cet instant, il se réveille brusquement, il s'agite violemment et pousse des cris très aigus. La mère le démaillote, et s'aperçoit qu'à chaque respiration, les côtés se creusent ; il a de la difficulté pour respirer, la respiration s'accélère. Cet état persiste toute la nuit, et le lendemain matin, nous trouvons l'enfant en proie à une polypnée atteignant le chiffre de 50 respirations. Le rythme est simplement accéléré et les deux temps conservent leur parfaite régularité. Il n'y a pas de battement des ailes du nez ; les hypochondres se dépriment à chaque respiration, mais le retrait épigastrique fait défaut, absence totale de tirage supérieur.

Le visage garde son teint normal ; il n'y a pas de signes d'asphyxie. La voix est retentissante et sonore.

L'auscultation reste négative : quelques gros ronchus, mais pas de foyer de souffle, ni de râles fins.

L'examen du nez, de la gorge, du pharynx, du vestibule laryngien, ne révèle rien d'anormal.

Il n'y a pas de fièvre. En l'absence de toute raison matérielle, expliquant ce trouble respiratoire (corps étranger des voix aériennes, abcès rétro-pharyngien, laryngite à fausses membranes, broncho-pneumonie), on pense à un spasme de la glotte, marquant l'invasion d'une fièvre éruptive. En même temps que cette dyspnée s'installe, la diarrhée reparaît.

Traitement : Bains sinapisés. Aucune amélioration ne se produit dans l'après-midi ; le soir, le thermomètre monte à 38°.

Le 8, au matin, la respiration atteint le chiffre de 60° ; elle affecte le même type de dyspnée que la veille, sans tirage vrai, et sans battement des ailes du nez. Il n'y a pas de catarrhe des muqueuses, pas trace d'éruption, et la T. est retombée à 36°5, mais la diarrhée continue, et si l'enfant prend bien le sein, il rejette après la tétée, une partie du lait qu'il vient d'absorber. Même résultat négatif que la veille, après auscultation et examen de la gorge. Le cri reste clair et éclatant. Les lèvres sont légèrement cyanosées.

On soumet l'enfant aux enveloppements humides et on lui fait prendre 20 centigrammes de bromure de potassium. Aucune sédation à noter.

T.V. 37°5.

Le 10, au matin, la situation s'est aggravée. L'enfant a pris le teint cireux des infections graves ; il reste apathique et presque insensible aux excitations. La respiration monte à 80 ; T. M. 39°.

La voix est affaiblie et le cri se voile légèrement, mais la gorge est nette. Absence de tirage et de battements des ailes du nez. Les lèvres sont franchement bleutées. L'enfant prend encore le sein. Mais dans l'après-midi, il refuse toute nourriture. A neuf heures du soir, râle trachéal, à 2 heures du matin, l'enfant succombait.

Un ensemencement de la gorge fait sur tubes de sérum, la veille de la mort, avait donné des cultures de cocci et de coque, d'ordre banal.

Autopsie. — Pannicule adipeux sous-cutané, bien développé.

A l'ouverture de la poitrine, après l'ablation du plastron sterno-costal, on aperçoit, à la hauteur du manubrium, dans l'espace limité par le bord antérieur des deux poumons, une masse charnue de couleur rosée, rappelant l'aspect et la consistance du parenchyme pulmonaire. On pouvait croire à l'existence d'un lobe erratique de l'un des poumons. Mais l'examen permet de constater que nous sommes en présence d'un *thymus hypertrophié*.

La mensuration donne, sur le cadavre, 7 centimètres pour le diamètre vertical, 5 centimètres pour le diamètre transversal. Le diamètre antéro-postérieur mesure 2 centimètres. L'organe pèse 30 grammes.

La face antérieure est saillante et surplombe le plan de la face correspondante des poumons. Le bord inférieur descend presque jusqu'à l'insertion du péricarde sur le diaphragme et comble tout l'espace laissé libre par l'écartement des poumons. En haut, le thymus se termine par deux cornes, l'une droite, l'autre gauche, qui embrassent la trachée et se prolongent jusqu'aux premiers anneaux de ce conduit.

Les faces latérales entrent en contact avec le bord antérieur des poumons très élargi et, du côté droit, on voit ce bord se mouler sur la face correspondante de la glande et s'accommoder aux dépressions

ou aux saillies qu'elle présente ; constatation importante, car elle indique que si le thymus est gros, cette hypertrophie remonte à une époque bien antérieure à celle des accidents terminaux.

La face profonde figure dans son ensemble une gouttière verticale, à concavité postérieure dont les bords s'insinuent largement entre les poumons d'un côté, le cœur, les gros vaisseaux qui en partent, et la trachée, de l'autre. A gauche, de cette face postérieure, se détache une languette volumineuse, qui se creuse une loge entre la face interne du lobe supérieur du poumon correspondant, et la face latérale de la trachée, flanquée de la crosse aortique. Le prolongement de la glande a refoulé le parenchyme pulmonaire, plus dépressible, l'a rejeté en dehors et en arrière. Il existe là une sorte de niche, véritable tête du thymus. En résumé, on s'aperçoit que ce thymus hypertrophié, bridé en avant par la paroi sterno-costale, ne pouvait se développer qu'en arrière, en plein médiastin antérieur, aux dépens des lobes des poumons, peut-être même aux dépens du conduit trachéo-bronchique, et les gros vaisseaux de la région, qu'il devait, en les comprimant, gêner dans leur fonctionnement. Cependant, nulle part, il n'existe entre la capsule glandulaire et les organes du médiastin, d'adhérences inflammatoires, anciennes ou récentes. La dissection de la glande est facile ; les nerfs pneumogastriques et récurrents, les nerfs phréniques sont suivis sur tout leur parcours ; à droite, comme à gauche, ils sont libres de toute compression. Quelques petits ganglions péri-trachéo-bronchiques.

Le parenchyme du thymus semble normal. La surface de section en est rosée, marbrée de quelques taches ecchymotiques. Il n'y a pas d'induration de la glande.

Les viscères thoraciques sont alors enlevés d'un seul bloc. Aucune altération des poumons, ni aiguë, ni chronique, pas même de congestion aux bases. A la section, et après examen attentif, pas traces de tubercules, pas le moindre foyer de broncho-pneumonie. La pression fait sourdre un peu de liquide œdémateux. Le parenchyme conserve sa teinte rosée ordinaire.

La trachée est sectionnée en différents points de sa longueur, à la jonction des deux segments cervical et thoracique, on remarque une diminution dans le calibre de ce conduit, plus étroit, à cette hauteur, qu'en amont ou qu'en aval. L'oreillette droite est manifestement dilatée et elle est gorgée de sang.

Les viscères abdominaux ne présentent aucune lésion appréciable. Le *foie* est très congestionné, gorgé de sang. La *rate* offre un volume normal. Les *reins* paraissent sains.

A l'ouverture de la *boîte crânienne*, congestion intense de tous les vaisseaux pie-mériens, qui sont vivement injectés. La substance cérébrale est molle.

Pas d'abcès du cerveau, pas de phlébite du sinus latéral. Les méninges qui tapissent le rocher, conservent leur aspect normal.

Le *bulbe*, le *cervelet* ne présentent rien à noter.

Examen histologique. — Des fragments de ce thymus furent fixés dans le sublimé acétique, montés dans la paraffine et colorés à l'hématéine-éosine.

Nous avons comparé les coupes de ce thymus avec d'autres qui provenaient de thymus d'enfants du même âge, et présentaient des

dimensions normales. L'examen de ces deux ordres de coupes, nous permet de relever les particularités suivantes : dans le thymus de notre malade, hypertrophie lobulaire très nette, infiltration de ces mêmes lobules extrêmement riche, beaucoup plus accentuée que dans les thymus normaux ; enfin, fait qui nous avait déjà été signalé par Pilliet, les corpuscules de Hassal étaient manifestement moins nombreux, et moins développés.

Réflexions. — En résumé, il s'agit d'un enfant, de deux mois 1/2, pris tout à coup d'accidents dyspnéiques, à marche progressivement croissante et auxquels il succombe en 3 jours, sans que l'examen clinique parvienne à en définir la nature. A l'autopsie, on ne relève qu'une seule lésion, capable d'expliquer la mort : l'hypertrophie du thymus (chez le nouveau-né, le thymus pèse en moyenne 6 à 8 grammes et mesure 5 centimètres de hauteur sur 2 et 3 de largeur et 1 à 10 millimètres d'épaisseur) d'après Sappey ; dans notre cas, ces chiffres deviennent 7, 5 et 2. Poids : 30 gr.).

Les troubles respiratoires présentés par notre petit malade, rentrent donc dans le cadre de l'asthme thymique, de la dyspnée par compression due au thymus, de l'asthme, bien décrit pour la première fois par Kopp, en 1820. Depuis le jour où cette conception a pris corps, elle a été bien des fois combattue avec ardeur, et sous l'influence de la thèse de Hérard (1847) elle risquait d'être réduite à l'état de simple donnée historique. Cependant un revirement s'est produit dans la fortune de l'asthme de Kopp, et depuis 1888, un certain nombre d'auteurs, surtout en Allemagne, se sont portés défenseurs de cette idée (Grawitz, Paltauf, Schede, Pott, Baginsky). En France, J. Mussy (1) et Romme (2), dans des *Revues générales*, Marfan, à l'occasion d'un cas observé par lui (3), se rallient à la mort par compression.

Toutefois, presque toujours, dans les observations publiées, il s'agit de mort subite, survenant parfois chez des enfants ayant présenté des crises de laryngisme. Or, notre malade ne succomba qu'après 3 jours de dyspnée, et cette dyspnée suivit une ligne régulièrement ascendante, non entrecoupée

(1) J. Mussy. De la mort chez les enfants, par hypertrophie du thymus. *Médecine mod.*, janvier 1893, p. 62.

(2) Romme. De l'hypertrophie du thymus dans la mort subite des nourrissons, *Gaz. hebd. de méd. et de chir.*, mai 1894, p. 218.

(3) Marfan. Sur un cas d'asphyxie suraiguë mortelle par hypertrophie du thymus chez une fillette de 2 mois 1/2, *Bulletin médical*, mai 1894, p. 495.

de paroxysmes. Jamais il n'y eut de tirage sus ou sous-sternal, ni de battements des ailes du nez. Les adversaires de la conception de Kopp diraient sans doute qu'il s'agit d'une dyspnée d'ordre toxi-infectieux, d'un simple trouble respiratoire, dans la manifestation d'une septicémie gastro-intestinale (diarrhée, vomissements antérieurs, écoulement d'oreille bilatéral et exhalant une odeur infecte) ; en outre, ce thymus était gros depuis longtemps, pourquoi aurait-il produit si tard, des accidents mortels.

Hypertrophie du thymus et infection, tels sont peut-être les deux facteurs étiologiques à invoquer pour expliquer cette mort. Au thymus doit être dévolue, sa structure l'indique, un rôle important dans la leucocytopoièse, surtout au cours des grandes toxhémies. Pourquoi ne pas supposer que cette suractivité fonctionnelle, au niveau d'un organe déjà hypertrophié congénitalement, ait pu provoquer une augmentation brusque du volume de la glande, avec ses conséquences néfastes au point de vue du libre fonctionnement des organes thoraciques. Cette hypothèse est d'autant plus plausible, que les lobules de la glande présentaient différentes particularités de structure : diminution des corpuscules de Hassal (Pilliet), hypertrophie lobulaire, très riche infiltration leucocytaire.

Examen de la paroi d'un abcès pleural calcifié,
par M. le docteur Pilliet (1).

1° *Coupes de la plèvre pulmonaire.* — La plèvre présente une couche pyogène peu développée, sans follicule tuberculeux. Elle n'est pas régulière, mais inégale et parsemée de franges et de villosités enflammées, plus ou moins volumineuses. Cette couche pyogène est doublée d'une membrane épaisse de tissu conjonctif infecte, et très peu vasculaire. C'est là que se trouvent déposés les grains calcaires. Les plus petits débutent autour de cellules dont les noyaux sont encore parfaitement visibles, quand on dissout les sels calcaires; et le dépôt se fait manifestement dans le cytoplasma d'une cellule active. Ces cellules sont groupées par petits îlots de 8 à 10 éléments et plus ; et chaque ilot sur les pièces non décalcifiées apparaît comme une tache d'un bleu foncé après l'action de l'hématoxyline ou de l'hématéine.

A côté de ces grains qui sont surtout abondants dans la couche pyogène, à la limite de la couche fibreuse, on trouve dans l'épaisseur

(1) Voir la communication de M. Brin sur cette pièce, *Bull.Soc. Anat.*, 1897, p. 760.

même de cette couche fibreuse des masses calcifiées qui comprennent le tissu fibreux lui-même, avec ses fibres serrées, tassées, et ses cellules aplaties, extrêmement minces. C'est là un type de calcification du tissu fibreux tout à fait comparable à celui qu'on observe dans les plaques porcelanées de la plèvre. La calcification par ilots des cellules que nous venons de décrire en est tout à fait différente, bien qu'elle paraisse être le point de départ de la calcification en plaques étendues.

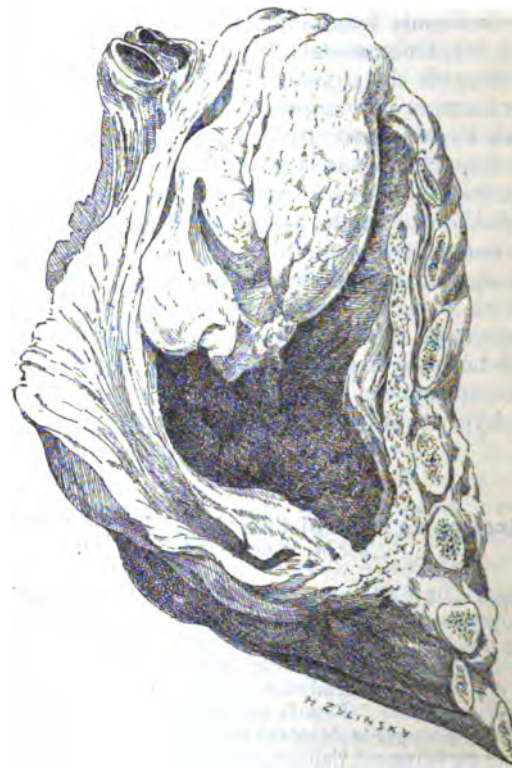

Abcès thoracique à parois calcifiées.

Le poumon sous-jacent présente cette particularité d'être entouré de tous côtés d'une nappe vasculaire d'une épaisseur souvent considérable. Vaisseaux sanguins, veines surtout, dilatés et remplis de sang, forment une enveloppe entre la coque fibreuse pleurale et le parenchyme pulmonaire. Ce parenchyme lui-même présente des lésions scléreuses orientées surtout autour des vaisseaux sanguins, des artères, et dans les gaines lymphatiques de ces dernières. Il

existe là des nodules fibreux centro-lobulaires parsemés de petites accumulations de cellules embryonnaires. Les cloisons alvéolaires sont en grande partie détruites ; celles qui restent sont très épaissies. Ces lésions, il est bon de le noter, ne s'observent qu'en des points très lésés, sur le bord tranchant du poumon. Dans le reste du tissu on constate de l'atélectasie par compression ; pas de tuberculose.

2° *Coupes de la plèvre diaphragmatique.* — On retrouve sur ces coupes la couche pyogène peu épaisse, chargée de cellules à dépôts calcifiés dans l'intérieur de leur plasma. La couche fibreuse qui double le diaphragme ne montre pas de dépôts calcifiés étendus ; elle est doublée d'un tissu adipeux enflammé assez abondant, qui résulte de la transformation adipeuse par inflammation du muscle diaphragme. Les fibres musculaires striées qui subsistent sont en effet petites, grêles, isolées dans la graisse, et parsemées de nombreux noyaux de sarcolemme. Enfin le plan sous-péritonéal lui-même est doublé de graisse enflammée.

Réflexions. — La calcification que l'on observe dans cette plaie ressemble à celle que développent les abcès chroniques, et constitue un type différent au premier abord de celle des tissus fibreux de la plèvre en dehors de la suppuration. Pourtant, dans l'épaisseur du tissu fibreux, la calcification des plans conjonctifs disposés en lamelles cornéennes se rapproche de l'état porcelané avec lequel elle finit par se confondre.

Anévrysme du tronc brachio-céphalique, par H. Morestin.

Lier dans la même séance la carotide primitive et la sous-clavière droites, est actuellement notre meilleure ressource dans les cas d'anévrysme du tronc brachio-céphalique. C'est la conclusion commune d'une foule de mémoires récemment publiés sur ce sujet. Les suites éloignées de ces ligatures sont donc fort intéressantes à étudier ; et à ce titre la pièce que je présente aujourd'hui me paraît digne d'attirer l'attention de la Société.

Elle provient d'un des anciens opérés de M. Guinard, qui est venu mourir ces jours derniers dans le service de M. Le Dentu. L'observation de ce malade a été publiée dans la thèse récente de Larrieu (Th. 1897, obs. XV). Il a été opéré à Lariboisière au mois de juin 1896. A la suite de cette intervention, son état s'était beaucoup amélioré ; la raucité de la voix et les accès de suffocation qui l'avaient conduit à l'hôpital s'étaient amendés dans des proportions considérables. Au mois de juin dernier, cette amélioration durait encore. Mais ces troubles ont repris pendant l'été leur intensité première. Un

brusque et violent accès de suffocation le fit admettre d'urgence à Necker, salle Malgaigne, 2, le 20 octobre. Ces crises se répétèrent presque quotidiennement. Le 2 *novembre* au matin, la dyspnée était telle qu'on lui fit la laryngotomie intercicothyroïdienne. Cette opération avait paru indiquée par les caractères de la gêne respiratoire qui semblait surtout attribuable à des spasmes de la glotte causée par l'irritation des récurrents. Elle n'apporta cependant qu'un soulagement médiocre, les accès de suffocation persistèrent et le malade succomba quatre jours après.

Autopsie. — J'ai trouvé un volumineux anévrysme, commençant à l'origine même du tronc brachio-céphalique, occupant toute l'étendue de cette artère, et se prolongeant en haut sur la carotide primitive dont elle occupait tout le tiers inférieur et sur la sous-clavière jusqu'au point où se détache la vertébrale. La trachée était légèrement déviée à gauche, mais en outre elle était déformée, aplatie et son calibre semblait diminué des deux tiers. Le nerf pneumogastrique droit ne pouvait être suivi qu'avec beaucoup de peine. Il fallait le sculpter dans l'épaisseur de la paroi de la poche où il était englobé.

Il en était de même du récurrent droit qui, entraîné par la portion de l'anévrysme qui s'étendait sur la sous-clavière, était étiré, allongé, entraîné dans le thorax par la tumeur. Il était lui aussi incorporé dans la paroi et assez difficile à reconnaître par la dissection. La veine cave supérieure adhérait aussi à la poche dans sa partie inférieure. L'aorte un peu dilatée dans toute l'étendue de sa crosse présentait quelques plaques d'athérome. Le ventricule gauche était considérablement hypertrophié.

La carotide primitive et la sous-clavière gauche semblaient un peu plus volumineuses qu'à l'ordinaire. La sous-clavière droite était oblitérée dans une étendue de deux centimètres, en dehors des scalènes, et au niveau de cette portion transformée en un cordon fibreux, on retrouvait le fil de soie qui avait servi à la ligature. La circulation s'était parfaitement rétablie dans le membre supérieur, et pendant la vie, nous avions pu sentir le pouls radial fort petit à la vérité. Les collatérales qui se détachent au niveau des scalènes ou immédiatement en dedans s'étaient considérablement dilatées.

Du côté de la carotide, nous nous attendions aussi à trouver une oblitération complète. Cependant l'artère disséquée était perméable dans toute son étendue. Non seulement, il n'y avait ni oblitération, ni diminution du calibre, mais à la partie moyenne de l'artère, il y avait un petit anévrysme, une dilatation du volume d'une noisette occupant la demi-circonférence antérieure. Cette petite poche ne contenait point de caillots. Dans son épaisseur, on retrouvait le nœud du fil qui avait servi à la ligature. C'est là un fait assez étrange, et dont l'explication est difficile, car l'opération semble avoir été régulière.

Dans la thèse de Larrieu, il est dit que cette ligature fut faite « avec la plus grande facilité » et qu'on employa « la soie plate n° 5 », c'est-à-dire un fil très solide. Il faut admettre cependant ou que le fil a cédé ou qu'il n'a pas étreint le tronc artériel, au point d'en effacer la lumière et de couper les tuniques moyenne et interne. Dans tous les cas, il semble que la circulation n'a jamais dû être interrompue au niveau de cette carotide. Il est à remarquer que le résultat n'en

a pas moins été satisfaisant, puisque le malade a retiré de l'opération un bénéfice incontestable, plus d'un an de survie et un an de bien-être. Mais il est probable que la survie eût été plus longue, et l'amélioration plus considérable si la carotide avait été oblitérée par la ligature.

La compression de la trachée, les tiraillements exercés sur le récurrent et le pneumogastrique expliquent l'intensité des troubles respiratoires.

Cancer primitif de la vésicule biliaire. — Péricholécystite avec stricture pylorique. — Occlusion intestinale. — Péritonite aiguë terminale, par MM. Rabé, interne des hôpitaux et Rey, externe des hôpitaux.

Les pièces que nous avons l'honneur de présenter à la Société anatomique, appartiennent à une malade âgée de 60 ans, entrée le 20 octobre à l'hôpital Tenon, dans le service du Dr H. Martin.

Ballonnement extrême du ventre, qui cependant est à peine douloureux. La malade n'a pas eu de garde-robe depuis 8 jours ; purgation, prise la veille, et vomie sur le champ. Facies péritonéal, pouls petit et fréquent ; T. 35°6.

La malade répond très mal : elle est plongée dans un état de somnolence, dont on a de la peine à la tirer. On porte le diagnostic d'occlusion intestinale de nature indéterminée.

Débâcle intestinale, à la suite d'un lavement. Injections de caféine. Mais la malade tombe dans le coma et meurt dans la nuit.

Autopsie. — A l'ouverture de la cavité abdominale, péritonite aiguë généralisée. Les anses intestinales, y compris la face antérieure de l'estomac et celle du gros intestin sont violacées, très injectées et recouvertes de minces néo-membranes blanchâtres, qui agglutinent, par places, les circonvolutions.

Quel pouvait être le point de départ de cette affection ? — Le cæcum et l'appendice sont indemnes de perforation. Aucune suppuration salpingienne.

Mais à la face convexe du foie, près de son bord tranchant et au niveau de la vésicule biliaire, on aperçoit une plaque blanche, nacrée, de la largeur d'une pièce de 5 francs ; en ce point, le péritoine est épaissi, il se fronce et le foie est en retrait. Cette plaque est dure et ligneuse au toucher.

Le fond de la vésicule, qui déborde le bord libre du foie, est visiblement altéré. Les parois, d'aspect blanc nacré, donnent au doigt une sensation de dureté spéciale ; elles ne se dépriment pas sous la pression ; elles sont manifestement épaissies. De plus, nous constatons que l'angle du côlon présente à la face inférieure du fond de la vésicule, une adhérence intime et serrée. Des brides fibreuses très résistantes soudent côte à côte l'intestin et le cholécyste sur une étendue de 3 à 4 centimètres et toute tentative pour libérer l'un de l'autre, est vaine sous peine de déchirure. Mais le côlon n'est pas le seul organe à subir l'action de ce travail de péricholécystite. Le doigt introduit profondément, est arrêté s'il veut s'engager dans l'hiatus de Winslow. Une double ligature est posée sur le gros in-

testin, au-dessus et au-dessous de l'adhérence et relevant d'un bloc, foie, vésicule, et segment du gros intestin nous pouvons constater, que le duodénum, dans sa 1re partie, à deux centimètres au-dessous de la valvule pylorique, a contracté, lui aussi, adhérence intime avec la face inférieure de la vésicule, mais au niveau de son extrémité profonde. Les deux organes sont juxtaposés, et la rupture des adhérences est impossible ; on dirait que le duodénum a été aplati contre la face inférieure de la vésicule et du foie, et la section du duodénum en aval de l'adhérence permet de constater une structure étroite, si étroite qu'un stylet parvient seul à la franchir. Ce rétrécissement duodénal avait amené secondairement une dilatation immense de l'estomac.

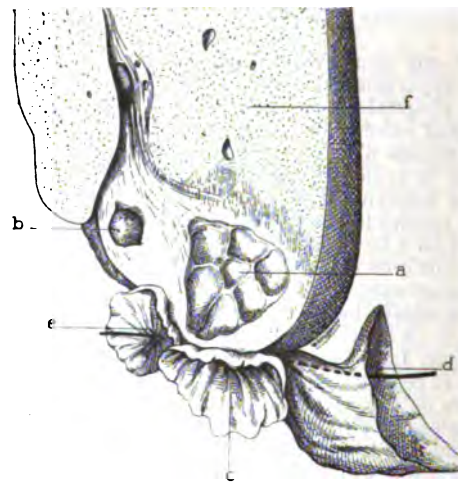

a. Vésicule biliaire, totalement cancéreuse, et formant corps intime avec le foie, envahi par contiguïté ; toute la cavité est oblitérée par des bourgeonnements épithéliomateux, sauf au niveau du fond, où l'on voit des logettes, occupées par des calculs.
b. Calcul, perdu dans la masse cancéreuse.
c. Côlon intimement adhérent au fond de la vésicule.
d. Coupe de l'estomac.
e. Lumière du duodénum, réduite à un orifice punctiforme.

C'est à lui qu'il faut rapporter, selon toute vraisemblance, le développement de la péritonite aiguë terminale.

Cette ligature pathologique du duodénum avait provoqué un état d'occlusion intestinale chronique, au moins subaigu ; or, dans un intestin dont les parois sont parésiées, les germes microbiens accroissent singulièrement leur virulence ; ces mêmes parois altérées dans leur vitalité, dans leur pouvoir de résistance, ont laissé traverser ces éléments pathogènes.

Les organes contenus dans l'épaisseur du petit épiploon, au ni-

veau de son bord libre, avaient été refoulés avec lui en arrière du duodénum.

Par sa face supérieure, la vésicule formait corps avec le parenchyme hépatique.

Une coupe antéro-postérieure, passant par le milieu de cette masse hépato-vésiculaire, nous permet d'étudier les altérations profondes subies par le cholécyste.

Au lieu et place de la vésicule, on ne voit qu'une gangue de tissu d'apparence scléreuse, couleur blanc nacré, de consistance squirrheuse, qui a envahi le parenchyme hépatique sur une profondeur de 3 à 4 centimètres, et la limite entre le tissu sain et le tissu pathologique ne peut être déterminée, car la tumeur vésiculaire envoie en plein foie des prolongements en véritables dents de peigne, qui le pénètrent insensiblement.

La cavité du cholécyste a été comblée presque en totalité par les végétations du néoplasme ; elle se trouve réduite à une logette, qui en occupe le fond et contient 4 à 5 calculs, de la grosseur d'une petite noisette ; de plus un autre calcul, isolé dans la masse squirrheuse, immobile dans cette position, oblitère l'embouchure de la vésicule.

L'ouverture et l'examen du canal cystique, du canal cholédoque, de l'ampoule de Vater, montrent la liberté absolue de leur lumière, et l'absence de toute greffe cancéreuse sur leur paroi.

Il n'y a pas de foyer métastatique dans le foie. Parenchyme légèrement gras, non ictérique. La muqueuse stomacale est saine; même résultat négatif dans l'examen du duodénum, et de la muqueuse du segment colique adhérent. La masse néoplasique primitive, cause de tous les accidents, s'est donc développée en pleine vésicule biliaire.

Aucun foyer secondaire dans les plèvres ou dans les poumons.

Examen microscopique. — Un fragment fut prélevé à la limite d'extension du néoplasme, fixé dans le formol, et montage dans la paraffine, coloré à l'hématéine-éosine. Diagnostic histologique : carcinome de type cylindrique ; de larges plaques de sclérose, faites de fibres très épaisses, sont traversées par des travées de cellules cancéreuses qui par endroits ont brisé la paroi du tube épithélial et font irruption en plein tissu conjonctif ; parfois les travées néoplasiques ont été sectionnées perpendiculairement à leur grand axe et dessinent de véritables dessins de dentelles. Au niveau de la zone d'envahissement, on aperçoit, perdus en plein champ de sclérose, les ilots de cellules hépatiques, tigrés de cellules cancéreuses en voie de prolifération, parfois, dans ces mêmes ilots de substances hépatiques, on voit une agglomération de cellules rondes, mais l'infiltration embryonnaire est surtout riche au niveau des espaces portes qui sont compris dans cette même zone, mixte en quelque sorte ; ils sont criblés de leucocytes, on dirait un foyer d'hépatite aiguë. L'approche des cellules cancéreuses a certainement provoqué dans toute cette région une irritation, avec appel considérable de cellules migratrices.

Un autre fragment fut détaché au niveau des végétations qui encombraient la cavité de la vésicule. Les coupes montrent de longs tubes glandulaires, dont la lumière est bourrée de cellules franche-

ment atypiques ; d'autres glandes toujours très allongées, sont tapissées de cellules dont les unes paraissent normales et les autres sont en voie de prolifération cancéreuse.

Enfin, très profondément, on reconnaît la coupe des fibres lisses de la musculeuse vésiculaire ; ces fibres sont ici remarquablement hypertrophiées ; et cette particularité est à rapprocher de la constatation faite au cours de la description microscopique de la pièce, un calcul, aujourd'hui immobilisé en plein néoplasme, était enchatonné dans l'embouchure de la vésicule, et devait l'oblitérer hermétiquement ; peut-être la musculeuse s'est-elle hypertrophiée en se contractant sur cet obstacle.

Enorme fibro-sarcome de la paroi abdominale, par P. Ardouin, interne des hôpitaux.

La nommée L..., couturière, 23 ans, entre le 3 juillet 1897 à l'hôpital Broussais, dans le service de notre maître, le Dr Michaux, présentant du côté gauche une volumineuse tumeur de la paroi abdominale.

On ne note aucun antécédent, si ce n'est une fièvre typhoïde à l'âge de 15 ans. Deux accouchements normaux. Trois ou quatre mois avant l'apparition de la tumeur, la malade reçoit sur le côté gauche du ventre un coup de timon de voiture.

Dix-huit mois environ avant son entrée à l'hôpital, la malade constate elle-même qu'elle porte une petite tumeur du volume d'un œuf à 7 ou 8 centimètres de la ligne médiane, un peu au-dessous de l'ombilic. Pendant 6 à 7 mois, le volume ne change pas notablement. Une grossesse survient alors et la tumeur acquiert progressivement ses dimensions actuelles. Depuis l'accouchement qui remonte à mai 1897, elle n'a subi aucune modification.

En juillet, on constate que la tumeur présente la forme d'un ovoïde à grand axe vertical, du volume d'une tête d'adulte. Sa convexité mesure de haut en bas 36 centimètres et transversalement 27 centimètres, sa circonférence au niveau de sa base d'implantation mesure 63 centimètres. Cette masse occupe la paroi abdominale sous-ombilicale dans toute sa hauteur, à gauche de la ligne blanche ; elle est assez mobile sur les plans profonds, sauf lors de la contraction des muscles de l'abdomen, de consistance uniformément dure, indolore à la pression, sauf à son point le plus saillant où existe une petite ulcération avec adhérence de la peau. Partout ailleurs celle-ci est mobile, un peu tendue, amincie et laisse voir par transparence de grosses veines flexueuses. Nulle part on ne trouve de ganglions lymphatiques hypertrophiés.

Le 7 juillet 1897 M. Michaux pratique l'extirpation. Une incision elliptique permet d'enlever avec la tumeur la peau ulcérée qui recouvre son pôle. La section des grosses veines qui serpentent dans le tissu cellulaire sous-cutané produit une hémorrhagie assez abondante. Bientôt on aperçoit le péritoine, transparent, lisse, au contact duquel se trouve la tumeur sans lui adhérer aucunement. Suture à 2 plans, le profond musculo-aponévrotique, le superficiel cutané. Réunion par première intention.

La malade sort guérie le 15 juillet, elle est revue en novembre en parfait état, sans trace de récidive. La longueur de la cicatrice est de 16 centimètres.

Examen de la pièce. — Le poids de la tumeur dépasse 4 kilogrammes. Elle est nettement limitée, encapsulée, ne présente aucun prolongement ou pédicule, aucune racine ; elle est dure, régulièrement ovoïde, avec cependant quelques bosselures au voisinage de son point d'implantation. De grosses veines rampent à sa surface. Sur une coupe verticale, parallèle au grand axe, la section est blanc-grisâtre, sèche, le tissu est dense, fibreux, criant sous le scalpel. Du point d'implantation des travées plus blanches, nacrées, pénètrent dans la masse, offrant quelque similitude avec les travées qui partent du corps d'Highmore pour s'enfoncer dans le parenchyme testiculaire.

Examen microscopique. — Il s'agit d'un fibro-sarcome. On voit sur les coupes des faisceaux de fibres conjonctives plus ou moins entrecroisées, et en certains points de véritables tourbillons. Disséminées entre ces fibres adultes se trouvent quantité d'éléments cellulaires jeunes, allongés, fusiformes, munis d'un gros noyau. Les vaisseaux sont peu développés.

Réflexions. — Les fibromes purs de la paroi abdominale, bien qu'assez rares, sont cependant suffisamment connus, mais les tumeurs mixtes sont exceptionnelles. Michaux dans son article du *Traité de chirurgie* parle seulement d'un ou deux faits où la multiplicité des éléments cellulaires, leur forme embryonnaire concordant avec une marche rapide de la tumeur, ont laissé la conviction qu'il s'agissait de fibro-sarcome.

Au point de vue clinique, notre malade présentait des symptômes caractéristiques, ne permettant pas de songer à une tumeur d'origine viscérale ou osseuse. A cause de la circulation collatérale, à cause de l'ulcération de la peau adhérente au pôle de la tumeur, à cause de l'évolution, il y avait lieu de conclure plutôt en faveur du fibro-sarcome que du fibrome pur. On sait d'ailleurs quelles relations intimes unissent au point de vue histologique le fibrome et le sarcome.

La tumeur provient bien nettement du tissu conjonctif cellulaire ou aponévrotique et n'a certainement aucune relation avec le périoste des os voisins. Elle siège entre le péritoine et la couche musculeuse qu'elle distend et amincit en la refoulant. Son volume est remarquable, elle donne au ventre une forme particulière asymétrique, *ventre hémipendant* par opposition au *ventre pendant* de Rokitansky et Labbé.

Comme dans presque tous les cas, c'est chez une femme que s'est développée la tumeur, à la période d'activité sexuelle,

mais ici le traumatisme peut-être et la grossesse très probablement ont joué un rôle dans l'évolution. Il y aurait là quelque chose de comparable à l'accroissement du fibrome utérin pendant la grossesse. Contrairement aux observations précédentes, le volume est resté stationnaire après l'accouchement.

En somme par sa rareté, par son volume et son évolution ce fibro-sarcome de la paroi abdominale présente un grand intérêt.

Adénite tuberculeuse simulant le lymphosarcome,

par P. Ardouin, interne des hôpitaux.

Un jeune garçon de 16 ans, employé de chemin de fer, entre le 8 avril 1897 à l'hôpital Broussais dans le service de notre maître, le Dr Michaux, pour une volumineuse tumeur de l'aisselle droite qui a débuté il y a 13 mois. Cette tumeur atteint peu à peu le volume d'un œuf et le conserve jusqu'en février 1897. Alors en un mois elle acquiert les dimensions que nous constatons et n'a pas varié depuis.

Le développement de la tumeur ne s'est jamais accompagné de douleurs, mais simplement de quelques fourmillements fugaces dans le bras droit. Le malade a de plus remarqué que, depuis 2 ou 3 mois, son bras perdait de sa force, et actuellement on note en effet une légère parésie, la main droite serrant moins énergiquement que la gauche. On n'observe pas de signes de compression vasculaire, pas d'œdème, de cyanose ou de refroidissement du membre.

Dans l'aisselle on voit une grosse masse globuleuse faisant une saillie énorme au niveau du bord inférieur du grand pectoral. La peau est saine ou un peu amincie par distension, laissant voir par transparence des veinosités bleues, elle glisse facilement sur la tumeur. Celle-ci est absolument mobile sur les plans profonds et indépendante du grand pectoral ; elle est assez régulièrement arrondie (on sent à peine quelques bosselures), et présente deux prolongements, l'un en arrière jusqu'au bord postérieur de l'aisselle, l'autre jusque sous la clavicule, dans lesquels on perçoit une petite tumeur distincte. La consistance de la masse principale est uniformément ferme ou rénitente, pas très dure, non fluctuante. On n'y perçoit ni souffle, ni battement. La température locale prise symétriquement à droite et à gauche donne 38°3 du côté malade et 36°2 du côté sain.

On ne trouve aucun ganglion dans le creux sus-claviculaire, ni dans l'aisselle gauche, il en existe de petits dans les aines. L'articulation scapulo-humérale a conservé toute sa mobilité. Tous les viscères paraissent sains. L'auscultation des poumons ne révèle rien d'anormal. L'état général est bon : cependant le jeune homme prétend avoir subi depuis 18 mois un amaigrissement notable avec perte des forces.

Les antécédents ne nous apprennent rien. Ses parents sont bien portants. Lui-même a eu une bronchite aiguë il y a 2 ans et en juil-

let 1896 des épistaxis abondantes qui ont nécessité un séjour à l'hôpital.

En raison des signes précédemment énumérés, on porte le diagnostic de lymphosarcome. M. Michaux émet cependant des doutes sur la possibilité d'une tuberculose ganglionnaire primitive.

12 *avril*. — Extirpation sous chloroforme d'un énorme paquet ganglionnaire, véritable grappe de ganglions de volume et d'aspect différents. Réunion par première intention. Le malade sort guéri le 21 avril.

Examen de la pièce. — Le poids de la masse est de 600 grammes. Elle a dans son ensemble à peu près le volume des deux poings, sa forme est très irrégulière et figure une grappe dont les grains présentent presque tous des caractères différents. L'un d'eux, le plus volumineux, a la forme d'un cœur de carte à jouer de 10 centimètres de hauteur environ, les autres sont plus ou moins arrondis, cylindriques, sphériques, réniformes, du volume d'un œuf à celui d'une noisette ; ils sont au nombre de 25 à 30, presque tous isolables, remarquablement peu fusionnés les uns avec les autres. La variété de leur consistance est expliquée par leur section ; les uns, en effet, sont franchement ramollis, contiennent par points un pus granuleux, épais, dans des cavernes déchiquetées, les autres,plus nombreux renferment un caséum jaune sec, d'autres enfin ont l'aspect du marron cru. La plupart sont envahis en totalité ne conservant qu'une coque ganglionnaire pour renfermer les produits caséeux, les autres ne renferment qu'un petit noyau tuberculeux grisâtre ou même paraissent sains à l'œil nu.

Examen microscopique. — L'inoculation au cobaye n'ayant pu être faite, nous avons examiné au microscope quelques-uns de ces ganglions. Nous y avons rencontré des granulations tuberculeuses types dont le centre est occupé par une cellule géante et à côté tous les intermédiaires jusqu'au tubercule caséeux à contours arrondis prenant mal les colorants, entouré d'une zone de défense de cellules embryonnaires.

Réflexions. — Dans le *Traité de chirurgie*, Lejars s'exprime ainsi : Dans les formes bien caractérisées, les tumeurs lymphadéniques sont indolentes, n'adhèrent pas à la peau, peuvent acquérir un volume considérable et ne suppurent pas. Les sujets ne portent ordinairement aucun des stigmates de la scrofule. Gassmann fait remarquer qu'un grand nombre de tumeurs ganglionnaires dénommées autrefois lymphomes hyperplastiques doivent en réalité rentrer dans le cadre de la tuberculose : il en cite deux observations de la clinique de Volkmann où le diagnostic de tuberculose ne fut porté qu'après l'extirpation des ganglions.

Il en est de même dans notre cas. Les troubles fonctionnels, fourmillements et parésie du membre supérieur, l'évolution de la tumeur par poussées, sa forme arrondie régulière, la

dilatation veineuse à sa surface, l'élévation locale de la température, l'amaigrissement et l'intégrité des viscères, tout portait à conclure en faveur du lymphosarcome.

Mais celui-ci est extrêmement rare, la tuberculose est au contraire excessivement fréquente. C'est une raison suffisante pour emporter la conviction, puisque les signes et symptômes ne conduisent pas à eux seuls au diagnostic. Le traitement local est d'ailleurs identique, l'extirpation précoce.

M. Fernand Bezançon insiste sur les difficultés du diagnostic du lymphosarcome et de la tuberculose des ganglions.

Si dans le cas précédent, rapporté par M. Ardouin, l'examen macroscopique des ganglions, fait après l'opération, a permis d'affirmer qu'il s'agit de tuberculose, il n'en est pas toujours ainsi. Le diagnostic est souvent impossible alors que l'on a la pièce sous les yeux et il est nécessaire de recourir à l'examen histologique et surtout à l'inoculation au cobaye.

M. Berger a consacré sa clinique du 19 novembre à l'étude de cette forme particulière de tuberculose ganglionnaire dont il a recueilli plusieurs observations; cette forme ne peut être distinguée des lymphosarcomes ganglionnaires par ses caractères cliniques et par l'examen macroscopique des ganglions malades. Au point de vue clinique, elle est caractérisée par sa marche lente, par le volume considérable et la consistance égale et ferme que présentent les tuméfactions ganglionnaires, par l'absence de phénomènes inflammatoires et de participation du tissu cellulaire à l'engorgement, les ganglions affectés restent exempts d'adhérences et mobiles. Enfin, dans les cas observés, il n'y avait aucune atteinte de l'état général ni aucune autre lésion tuberculeuse concomitante.

L'examen direct des tumeurs ganglionnaires ne permet pas de les distinguer des lymphosarcomes : même consistance ferme, même coloration gris rosé à la coupe, même absence de tout foyer de ramollissement et de transformation caséeuse. Ce n'est que l'examen histologique et le résultat des inoculations qui peuvent faire reconnaître la nature tuberculeuse de la lésion ainsi que nous avons pu le constater sur les pièces que M. Berger nous a données à examiner.

M. Berger propose de donner le nom de *lymphomes tuberculeux* aux tumeurs caractérisées par cette altération des ganglions lymphatiques.

ELECTIONS.

MM. VIART, PÉRAIRE, RABÉ et CASTAIGNE sont nommés membres adjoints.

M. DUFOUR est nommé membre titulaire.

M. IMBERT est nommé membre correspondant.

Séance du 26 novembre 1897.

PRÉSIDENCE DE M. CORNIL

Tumeur du sterno-mastoïdien chez un nouveau-né. — Myosclérose interstitielle, par P. ROBIN, chef de clinique médicale à l'Ecole de médecine de Rennes.

La pièce que j'ai l'honneur de présenter à la Société au nom de M. le Dr Perrin de la Touche (de Rennes) et au mien provient d'un nouveau-né âgé de 15 jours.

Dans le sterno-mastoïdien gauche on trouve 2 tumeurs d'inégal volume. L'une, la plus petite, siège sur le chef claviculaire à 1 centimètre environ de l'insertion de ce chef sur la clavicule ; elle est fusiforme et longue de 1 centimètre. L'autre est située à l'union des chefs sternal et claviculaire, sur le bord antérieur du muscle, laissant derrière elle une petite portion de tissu musculaire intact. Cette tumeur également fusiforme, a environ 4 centimètres de long sur 2 de large dans sa plus grande largeur.

L'examen histologique a montré que ces deux tumeurs sont constituées par du tissu fibreux ayant pour ainsi dire étouffé les fibres musculaires, jusqu'à les faire disparaître entièrement. En effet, si l'on examine les coupes en allant de la périphérie vers le centre, on constate sur les coupes transversales la présence des faisceaux musculaires intacts, mais dont le tissu conjonctif paraît légèrement hypertrophié ; puis, au fur et à mesure que l'on s'avance vers le centre de la tumeur, on voit le tissu conjonctif prendre plus d'extension, isoler les faisceaux musculaires qui deviennent de moins en moins gros, et le centre de la coupe n'offre plus à considérer que du tissu fibreux, avec quelques rares fibres musculaires atrophiées.

Le même processus se retrouve sur les coupes longitudinales.

Les vaisseaux paraissent sains. Leur gaîne, en certains points, est infiltrée de petites cellules rondes.

Les coupes ont été faites dans la paraffine et colorées au picrocarmin, au carmin de Grenacher, et en double coloris par l'hématoxyline et l'éosine.

L'accouchement avait été normal ; l'enfant venu à terme, était très bien constitué ; personne, à la Maternité n'avait remarqué d'anomalies dans le port de la tête ; il ne présentait pas de traces de syphilis ni cutanée, ni viscérale.

La mère n'avait aucune manifestation syphilitique au moment de son accouchement, et n'en a pas présenté pendant les 3 ans qu'elle a passé à la maison centrale de Rennes. Elle avait eu un accouchement 18 mois auparavant, et ce premier enfant était au moment de l'examen en très bon état.

Volumineux kyste de l'ovaire contenant un gâteau épithéliomateux dans sa cavité, par MM. Mauclaire et Pilliet.

La malade qui fait l'objet de cette présentation est entrée à l'hôpital Necker le 25 septembre dans le service de M. le professeur Le Dentu que je suppléais.

Dans les *antécédents* nous ne trouvons rien de particulier sauf des accès de paludisme aux colonies, il y a plusieurs années. C'est il y a deux ans que la malade a constaté que son ventre augmentait de volume. Cet accroissement fut progressif et dans ces derniers temps le volume énorme de la tumeur détermina des vomissements, de la dyspepsie et une dyspnée très marquée. Ces jours-ci la fièvre survint le soir et fut accompagnée de toux assez fréquente.

A son entrée dans le service la malade présente tous les signes classiques d'un volumineux kyste de l'ovaire accompagné d'ascite peu abondante. Les phénomènes de compression de l'estomac et des poumons sont très intenses ; il y a une dyspnée très marquée, température 39°, urines peu abondantes. Insomnie à cause de la dyspnée, pouls petit et fréquent.

L'opération est faite d'urgence le lendemain, suivant la méthode opératoire classique. Après la laparotomie, ponction du kyste principal d'où sortent 15 litres de liquide, jaune verdâtre, un peu gluant. Malgré cette ponction, il persiste des masses fluctuantes vers la région épigastrique ; ces masses ont des parois très molles, et l'une d'elle se crève dans la cavité abdominale. Cela permet de sortir toute la masse hors du ventre. A ce moment le pouls qui s'était très accéléré dès l'évacuation de la première poche, devient excessivement rapide ; il monte à 140 environ.

Par suite de la dépression rapide de la pression abdominale, une des adhérences des kystes saigne très abondamment dans le liquide ascitique et dans le liquide provenant de la poche crevée dans l'abdomen. Par la compression d'abord et des ligatures ensuite, cette hémorrhagie assez abondante est arrêtée ; mais de grands caillots sont enlevés du cul-de-sac de Douglas.

Injections de sérum intra-veineuses.

Après l'opération la malade se remet rapidement. Les jours suivants la température reste à 38°, mais avec le sulfate de quinine elle tombe rapidement à la normale, sans qu'il y ait eu des accès francs de paludisme ; ainsi la fièvre était peut-être due à la congestion pulmonaire. La matité de la rate est cependant plus étendue qu'à l'état normal.

Examen histologique par M. Pilliet. — Ce kyste présente une poche extrêmement grande ; une succession de petites poches, et surtout un énorme gâteau du volume d'une tête d'adolescent, paraissant constitué par des masses solides.

Sur les coupes de la paroi de la grande poche, on observe une quantité considérable de kystes secondaires pouvant contenir au plus une tête d'épingle et dont la charpente est herniée de petites saillies villeuses couvertes de volumineuses cellules mucoïdes groupées comme des fleurs autour des axes conjonctifs.

Sur les poches plus petites on constate la même prolifération luxuriante de kystes dont la charpente vasculo-conjonctive se déroule en saillies secondaires d'où partent les saillies tertiaires remarquablement symétriques dans leur disposition et tapissées toutes par les mêmes cellules mucoïdes très allongées, à pédicule mince, à surface libre élargie et pleine de mucus.

Les coupes de la masse dure, du gâteau principal, montrent les mêmes kystes, mais ici des végétations de la paroi ont foisonné et dessinent sur les coupes des ramifications tout à fait semblables à celles d'une feuille de fougère. Il n'y a presque pas de cavité libre entre ces ramuscules chargés de cellules.

Le gâteau est donc composé de kystes comme le reste des néoplasmes ; seulement l'intensité de leur végétation papillaire les remplit et leur donne l'apparence de masses solides.

En résumé, cette pièce nous offre un type d'épithélioma mucoïde de l'ovaire avec ses éléments principaux ; grande poche, poches accessoires développées dans la paroi, gâteau induré formé de petits kystes. Ici le volume et l'apparence de cette masse indurée étaient très remarquables non moins que son identité de constitution avec le reste de la tumeur, malgré les différences qui se présentaient à l'œil nu.

Cancer de l'œsophage propagé à l'oreillette gauche du cœur. — Gangrène pulmonaire droite. — Compression des pneumogastriques, crises de tachycardie pendant la vie, par M. Gustave Bureau, interne des hôpitaux.

La pièce que nous avons l'honneur de présenter à la Société, provient d'un malade mort à l'hôpital Laënnec, dans le service de M. le Dr Merklen et dont voici l'histoire clinique résumée.

L... Henri, âgé de 50 ans, chapelier, entre à l'hôpital Laënnec, salle La Rochefoucauld, lit no 25, le 2 septembre 1897.

Cet homme, bien portant jusqu'à il y a six mois, fut pris à ce moment de douleurs stomacales qu l'obligèrent à renoncer aux boissons alcooliques, dont il avait du reste fait de nombreux abus jusqu'alors. En même temps il remarqua qu'il avait de la peine pour avaler ; les aliments passaient difficilement, principalement les aliments solides, puis survinrent quelques vomissements alimentaires et pituiteux. Cette dysphagie alla toujours croissant et quinze jours

avant son entrée à l'hôpital, le malade aurait rendu quelques grammes de sang noirâtre, mêlé de détritus qu'il compare à « des pourritures » ; c'est la seule fois du reste qu'il aurait rendu du sang.

A son entrée à l'hôpital cet homme est profondément amaigri, cachectique ; sa face est pâle, terreuse, mais ne présente pas la teinte jaune paille des cancéreux ; ses forces ont considérablement diminué, il existe une anorexie complète avec dysphagie extrêmement prononcée. Il est absolument impossible au malade d'ingérer des aliments solides ; les liquides passent encore, mais bien difficilement et en provoquant de violentes douleurs. On ne constate pas d'adénopathie sus-claviculaire. Le malade se plaint en outre de douleurs dans le côté droit de la poitrine et l'on constate à l'auscultation un peu de faiblesse respiratoire du sommet du poumon droit avec quelques râles. La température est à 38°.

Le catéthérisme œsophagien est pratiqué avec une extrême prudence quelques jours après l'entrée du malade ; et l'on arrive sans grande difficulté, sans insister beaucoup, le catéther étant simplement arrêté comme par un spasme de l'œsophage, à passer des olives assez volumineuses.

Pendant environ un mois, aucun changement bien appréciable ne survient dans l'état du malade ; la dysphagie est toujours très prononcée ; de temps à autre la température monte le soir à 39° ; mais la fièvre ne présente aucun type régulier ; la toux est fréquente, l'expectoration abondante, les signes pulmonaires restent stationnaires, et l'examen des crachats pratiqué à plusieurs reprises dénote toujours l'absence de bacilles de Koch. Vers la fin du mois de septembre on constate à certains jours une irrégularité très prononcée du pouls ; mais ce phénomène ne persiste pas, on le constate un jour et on ne le retrouve plus le lendemain.

Le 4 octobre, le malade accuse une douleur violente dans le côté droit de la poitrine avec irradiation vers l'épigastre, la température monte à 39°4 ; la dyspnée est intense et le soir on trouve à la base droite tous les signes d'un épanchement pleurétique ; une ponction aspiratrice pratiquée le lendemain matin donne issue à 500 grammes de liquide séreux citrin. Les jours suivants l'épanchement ne se reproduit pas, mais il persiste de l'induration de la moitié inférieure du poumon droit (souffle tubaire avec gros râles sous-crépitants), la température oscille entre 38 et 39°. Au bout de quelques jours, l'expectoration du malade, toujours extrêmement abondante, devient purulente, fétide et présente l'odeur caractéristique de la gangrène pulmonaire. Cette fétidité de l'haleine et des crachats persiste du reste jusqu'à la mort, bien que légèrement atténuée par une potion à l'acide salicylique.

Bientôt survient un autre phénomène ; à trois reprises différentes on constate chez cet homme des accès de tachycardie ; à la dernière crise notamment, malgré une température normale, l'on pouvait compter 160 pulsations au cœur. Ces accès de tachycardie n'étaient nullement douloureux pour le malade, ne l'incommodaient pas et c'était seulement en prenant son pouls que l'on s'apercevait de son extrême fréquence. Ils étaient du reste de courte durée, car cette tachycardie, constatée le matin à la visite ne se retrouvait plus le soir ou le lendemain matin.

Dans la suite, la cachexie augmente de plus en plus, la dysphagie devient cependant plutôt moins prononcée dans les derniers temps et le malade succombe dans la nuit du 6 novembre.

Autopsie. — Elle montre au niveau du tiers moyen de l'*œsophage* une vaste cavité ulcerée néoplasique occupant toute la circonférence de l'organe et mesurant 7 centimètres de hauteur ; au-dessous existe un léger rétrécissement. Cette cavité à paroi irrégulière est remplie de détritus sanieux ; à sa partie supérieure et droite existe une perforation à contours irréguliers, de la dimension d'une pièce de 20 centimes. Une coupe antéro-postérieure du *poumon droit*, pratiquée non loin du hile, montre au niveau du lobe moyen une caverne de la dimension d'un œuf de poule, résultat de la gangrène pulmonaire qui s'était développée à ce niveau ; de l'eau injectée dans cette caverne gangréneuse ressort par l'orifice signalé plus haut au niveau de l'ulcération œsophagienne. Le poumon dans le reste de son étendue est très induré, de couleur grisâtre ; pas de tubercules.

En voulant enlever le *cœur*, on constate que l'on ne peut détacher la partie supérieure de l'oreillette gauche qui adhère intimement aux organes voisins et on voit entre l'origine des 4 veines pulmonaires une masse venant faire comme saillie à l'intérieur de la cavité auriculaire ; à ce niveau sur l'endocarde existent de petites végétations carcinomateuses, la plus volumineuse atteignant les dimensions d'une lentille. Une coupe pratiquée au niveau de cette saillie montre qu'elle est due à une masse néoplasique, de la dimension d'une grosse noix, partie de la face antérieure de l'œsophage et qui est venue envahir par contiguité la paroi de l'oreillette gauche du cœur. Cette masse dure, blanchâtre, donnant du suc au raclage, comprime la veine pulmonaire inférieure gauche, donte lle rétrécit notablement le calibre. En résumé le néoplasme, à tendance ulcéreuse dans la plus grande partie de l'œsophage, a donné lieu au contraire en avant à une masse carcinomateuse qui est venue envahir par contiguité l'oreillette gauche du cœur.

Le *péricarde* est sain, l'aorte ne présente pas de lésions.

En voulant disséquer les nerfs pneumogastriques, on voit que le pneumogastrique droit, peu au-dessous de la naissance du récurrent, s'engage en plein tissu néoplasique, et il est impossible de pousser la dissection plus loin : le pneumogastrique gauche est aussi en contact avec le tissu malade, mais paraît moins comprimé.

Les ganglions du hile pulmonaire sont très volumineux, et dans le creux sous-claviculaire droit existent trois petits ganglions du volume d'un haricot.

Rien d'important à signaler aux autres organes.

L'*examen histologique* d'un fragment de la tumeur prélevé au niveau de la masse ayant envahi l'oreillette gauche du cœur a montré que l'on avait affaire à un épithéliome pavimenteux avec globes épidémiques. Les fibres musculaires du cœur encore reconnaissables sous l'endocarde, sont au contraire plus profondément atrophiées, dégénérées et dissociées par les cellules carcinomateuses.

En résumé : cancer de l'œsophage ayant déterminé une gangrène pulmonaire droite, ayant envahi la paroi de l'oreil-

lette gauche du cœur et comprimant les nerfs pneumogastriques ce qui donne l'explication des crises de tachycardie que cet homme avait présentées.

Endocardite végétante à pneumocoques, par M. Bernheim.

J'apporte le cœur d'un jeune homme de 24 ans, entré dans le service de M. Hirtz à l'hôpital Laënnec, pour une tachycardie de 150 à 180 pulsations. Deux jours après son entrée le malade présenta tous les signes d'une broncho-pneumonie, où l'examen des crachats montra des pneumocoques. Au bout de quelques jours, la broncho-pneumonie n'évoluant pas franchement et la tachycardie persistant, on fit l'examen bactériologique du sang où on trouva des pneumocoques. Puis le malade fut pris d'accidents asystoliques auxquels il succomba. A l'examen du cœur, on trouve une symphyse péricardique totale, qui paraît récente, et que l'examen méthodique du malade au niveau de la région précordiale n'avait pas permis de soupçonner pendant la vie. La mitrale présente au niveau de la grande valve aortique des végétations et une petite ulcération. Sur la valvule tricuspide il y a aussi une petite ulcération. Enfin sur les valvules sigmoïdes de l'aorte et de la pulmonaire, on constate un état réticulé de ces valvules.

Nous avons donc eu affaire à une endocardite végétante et ulcéreuse à pneumocoques, consécutive à une broncho-pneumonie, ainsi qu'à une symphyse péricardite totale latente.

M. Cornil. — Ce cas montre une fois de plus combien le diagnostic de symphyse du péricarde est entouré de difficultés.

M. Griffon. — Vu l'état presque crétacé de la valve aortique de la mitrale, je crois qu'on doit considérer cette endocardite comme une poussée nouvelle greffée sur une vieille endocardite.

Appendice étranglé dans une hernie crurale, par M. Hepp, interne des hôpitaux.

J'ai l'honneur de présenter à la Société anatomique un appendice que j'ai trouvé, seul, étranglé dans une hernie crurale droite d'une femme de 30 ans, n'ayant jamais éprouvé aucun accident d'appendicite, que j'ai opérée d'urgence dans le service de M. le docteur Quénu à l'hôpital Cochin, le 20 novembre 1897.

Cette hernie datant de 3 mois environ, étranglée depuis 60 heures, se présentait avec tous les caractères extérieurs d'une hernie crurale marronnée banale, mais on observait quelques particularités dans les phénomènes d'étranglement.

En dépit de l'irréductibilité absolue, de la douleur vive, du ballon-

nement du ventre, des vomissements alimentaires et bilieux, de l'arrêt complet des matières, la malade avait rendu quelques gaz 36 heures après le début des phénomènes, sa température était plus élevée qu'à la normale (38°3), son pouls était plein et son facies ne présentait pas une altération aussi profonde qu'on l'observe d'ordinaire après 60 heures d'étranglement, au moment où je suis intervenu. Ces particularités avaient fait hésiter mon diagnostic entre celui d'épiplocèle étranglée et celui de pincement latéral de l'intestin. Elles ne contre-indiquaient pourtant, à aucun degré, l'intervention.

Après incision des téguments, j'ai trouvé à l'ouverture du sac, au milieu d'une assez grande quantité de liquide, un corps allongé, flottant, noirâtre, renflé à son extrémité, que j'ai pris tout d'abord pour une frange épiploïque étranglée avec noyaux apoplectiques. Mais bientôt, ayant dilaté avec le doigt le trajet crural très étroit qui enserrait cet organe sur toute sa circonférence, je pus attirer toute la portion étranglée et constater qu'elle ne comprenait que l'appendice seul.

Dans la traction que j'exerçais je sentis céder légèrement l'organe et, sans insister, je pratiquai, séance tenante, une laparotomie latérale qui me permit d'arriver directement sur le cæcum et de réséquer l'appendice à son origine, derrière une ligature à la soie. Tandis que je soulevais simplement, sans le tirer, l'organe avec les doigts, celui-ci s'était d'ailleurs spontanément détaché à 2 centimètres au-dessus de l'étranglement, au point, probablement, que j'avais senti céder dans mes tractions primitives.

La laparotomie supplémentaire que j'avais faite était, par là, entièrement justifiée, j'ajoute qu'elle m'a permis de constater, de visu, que le cæcum était haut placé, dans la fosse iliaque, en situation normale et que l'appendice, s'en détachant presque verticalement, était venu seul occuper le trajet très étroit dans lequel il s'était étranglé.

C'est là une éventualité que rien d'anormal ne justifiait car l'appendice, nullement adhérent au péritoine pariétal, ne paraissait avoir été attiré dans la hernie ni par des adhérences inflammatoires, ni par une disposition anatomique spéciale. Sa longueur de 8 centimètres, et sa situation descendante pouvaient seules expliquer sa présence au niveau de l'anneau crural.

La portion d'appendice étranglée est noirâtre, comme renflée, fortement augmentée de volume et à parois épaissies.

Au niveau de l'étranglement, le sillon est circonférentiel, net, profond, sans trace de sphacèle, ni de perforation.

Au-dessus de l'étranglement, l'organe était comme étiré et anémié, plus friable qu'à l'état normal, particularité qui doit rendre prudent dans les tractions qu'on exerce sur lui.

L'examen de la pièce m'a démontré que la lumière du canal était rétrécie par l'étranglement jusqu'à un effacement presque complet par accolement des parois, mais le passage du stylet, un peu délicat, était possible et restituait tout le calibre. Au-dessous de l'étranglement, le canal était un peu dilaté et rempli par un mucus grisâtre.

Réflexions.— Cette observation m'a paru intéressante, en

ce sens qu'elle montre que l'appendice seul, sous certaines conditions de longueur et de direction, peut constituer le contenu d'une hernie, le cæcum demeurant en position normale, et, en ce sens, qu'elle précise les signes peu caractéristiques de l'étranglement de l'appendice, qui participent à la fois de ceux d'une appendicite et d'un étranglement intestinal et auquel il sera permis de songer, quand, dans le cours d'un étranglement herniaire on observera, coexistant avec le petit volume de la hernie, un arrêt moins absolu des gaz, une élévation notable de la température et une moindre atteinte de l'état général.

Foie alcoolique pigmenté.

MM. Letulle et Nattan-Larrier présentent le foie d'un alcoolique absinthique mort de pneumonie avec délirium tremens. La pièce fraîche, examinée à l'œil nu, ne permet pas de soupçonner la surcharge pigmentaire des cellules hépatiques qui est considérable. Les ganglions du hile du foie ne semblent pas pigmentés.

L'examen microscopique des coupes extemporanées, colorées au sulfhydrate d'ammoniaque, montre les grains de pigment accumulés dans les cellules hépatiques, chargées en outre de graisse.

La rate, les reins, examinés également à l'état frais, sont chargés du même pigment ferrugineux.

DÉCEMBRE

—

Séance du 3 décembre 1897.

PRÉSIDENCE DE M. CORNIL.

Anomalies multiples chez un fœtus à terme, par H. MORESTIN.

Voici un fœtus tout rempli d'anomalies. Sa mère, une pauvre femme des Batignolles, avait eu déjà quatorze enfants, dont la plupart sont morts tout jeunes, mais qui tous étaient parfaitement conformés. Sa quinzième grossesse avait été très régulière, absolument normale. L'accouchement eut lieu à terme. Il fut assez laborieux, car le fœtus se présenta d'abord par l'épaule. La sage-femme fit aisément la version et amena à l'extérieur ce monstre qui ne fit aucun mouvement respiratoire, et dont le cœur s'arrêta presque aussitôt. La tête et les membres supérieurs sont bien conformés.

Les membres inférieurs sont au contraire difformes. Tous deux sont incomplets, mais à un degré inégal. Du côté gauche, la jambe se termine par un moignon, comme si elle avait été amputée dans son tiers inférieur. Ce moignon est très régulier, terminé par une cicatrice froncée et légèrement déprimée. La dissection de ce moignon montre qu'il est formé simplement par le tibia entouré d'une gaîne tégumentaire. Il n'y a *aucune trace de péroné*. Entre la peau et le tibia il n'y a qu'un peu de graisse. A la face profonde de la peau, on peut suivre un filet nerveux, qui prolonge le nerf saphène interne. La cuisse est normale.

Du côté droit le pied n'a que *trois orteils*, les os du tarse paraissent soudés. La jambe très grêle est comme à gauche *dépourvue de péroné* et de *muscles*. Pourtant on découvre en avant un petit cordon tendineux qui représente le jambier antérieur, et en arrière un ruban fibreux qui paraît être le tendon d'Achille. *Il n'y a point d'anus*. Il n'existe pas non plus *d'organes génitaux externes*. On ne trouve d'autre trace de ces organes qu'un petit tubercule situé à la hauteur de la partie inférieure de la symphyse pubienne. Ce tubercule est formé uniquement par la peau.

L'ouverture des cavités thoracique et abdominale a montré une foule de dispositions non moins curieuses.

Le poumon droit *arrêté dans son développement* est représenté

par une masse du volume d'un tout petit pois, appendue à la bronche correspondante.

Le poumon gauche ne présente *aucun vestige de la division en lobes*.

Le cœur remplit la *moitié droite* du thorax.

Les deux ventricules communiquent par une perforation siégeant à la partie la plus élevée de la cloison interventriculaire.

La crosse de l'aorte est *à droite*, le trou brachio-céphalique *à gauche*.

Il y a *deux veines caves supérieures*, semblables, symétriquement placées, sans anastomose l'une avec l'autre, formées par la réunion de la jugulaire interne et de la sous-clavière, et allant chacune de son côté se jeter dans l'oreillette correspondante.

La veine ombilicale passe *au-devant du foie*, pour aller se jeter dans la veine cave inférieure, juste au niveau du diaphragme.

L'estomac et l'intestin grêle ne *communiquent point*.

Les portions en regard sont terminées en cul-de-sac.

Le gros intestin s'arrête au niveau de la fosse iliaque gauche en formant une grosse ampoule distendue par le méconium.

On trouve de chaque côté dans la fosse iliaque l'ovaire et la trompe. Les deux trompes viennent se terminer sur une sorte de noyau dur qui occupe la cavité pelvienne, et dans lequel il est impossible de reconnaître aucun organe. Il n'y a pas d'urèthre.

Abcès aréolaire du foie du volume d'une tête de fœtus,

par M. Rudaux, interne des hôpitaux.

Une femme de 28 ans, dentellière, entre à l'hôpital Beaujon dans le service du Dr Courtois-Suffit le 28 novembre, pour une tumeur très douloureuse de l'hypochondre droit.

Cette malade ne présente dans ses antécédents personnels qu'une rougeole dans son bas âge.

En août 1897 l'appétit disparaît, la constipation devient permanente, la malade perd de son embonpoint, les règles sont irrégulières ;

en même temps la région hépatique devient douloureuse spontanément et à la pression.

Ces phénomènes persistent seuls jusqu'au milieu de novembre. A cette époque les douleurs s'accusent dans l'hypochondre droit; et s'accompagnent de vomissements verdâtres.

Le lendemain on constate que la malade est abattue, le facies est grisâtre, la langue sale, l'amaigrissement assez accentué, le pouls est bien frappé, mais rapide, la température de 38°4, alors qu'elle n'était qu'à 37 la veille au soir.

Si l'on examine la région hépatique on est frappé par une voussure considérable, celle-ci occupe la partie inférieure à droite de la région thoracique et la partion supérieure du même côté de l'abdomen. Si l'on fait coucher la malade sur le côté gauche on constate que la tuméfaction s'étend aussi à la partie postérieure.

Il y a donc ampliation du tiers inférieur du côté droit de la cage thoracique avec distension des espaces intercostaux et circulation collatérale très développée.

La matité se perçoit sur une longueur de plus de 20 centimètres sur la ligne axillaire antérieure. La palpation nous donne peu de renseignements, la douleur devenant intolérable à la moindre pression.

L'auscultation nous fait entendre quelques frottements dans le cul-de-sac pleural costo-diaphragmatique.

Le soir la température s'élève à 39°4 et la malade est passée dans un service de chirurgie.

L'opération est faite par M. Lejars qui fait son incision au niveau du cartilage de la 9e côte. Le foie au niveau de ce point est fluctuant, on ouvre la poche qui est directement sous le doigt et il sort environ un verre de pus bien lié.

On fait le drainage et un pansement, mais la malade meurt dans la soirée.

Autopsie. — On est frappé dès l'ouverture de la cavité abdominale par le volume considérable du foie et en particulier du lobe droit qui descend à quelques centimètres de la crête iliaque. On constate que l'incision chirurgicale a atteint la scissure interlobaire et la vésicule biliaire.

Le lobe droit est distendu par un gros abcès du volume d'une tête de fœtus à terme qui, après incision, laisse écouler une grande quantité d'un pus vert clair, bien lié; les parois sont nettement aréolaires.

Le *foie* à la coupe est pâle, paraît lavé, de couleur chocolat; on trouve dans le même lobe d'autres petits abcès de la grosseur d'une noix à celle d'une petite mandarine, abcès qui communiquent tous ensemble et avec la poche volumineuse déjà décrite.

La *rate* est grosse et très friable.

Rien dans les *autres régions*.

Péritonite tuberculeuse consécutive à une double salpingite chez une enfant d'un an, par G. Constensoux, interne des hôpitaux.

La pièce présentée provient de l'autopsie d'une enfant d'un an

morte de péritonite tuberculeuse dans le service de M. Netter. Cette enfant, amenée à l'hôpital dans un état général grave, succombait dix jours après son entrée.

Autopsie. On constata les lésions suivantes :

Les *ganglions trachéo-bronchiques* étaient caséeux. Les poumons ne renfermaient que de rares granulations de date récente. Les plèvres étaient saines.

Dans la *cavité péritonéale*, pleine d'un liquide séreux, le contraste était marqué entre les altérations observées à la partie sus-ombilicale de la séreuse et celles du péritoine pelvien. A la partie supérieure en effet, on ne trouvait qu'un semis de granulations grises, tandis qu'au niveau du bassin, on voyait de gros nodules manifestement plus avancés dans leur évolution, abondants surtout sur le feuillet pariétal, et correspondant pour la plupart, aux régions voisines des organes génitaux. Les trompes des deux côtés en effet étaient le siège des lésions les plus marquées ; extrêmement dilatées et flexueuses, elles renfermaient un contenu caséeux.

Les *ovaires* et l'*utérus* étaient sains. Il en était de même de lintestin et des ganglions mésentériques.

Les étapes successives de l'infection tuberculeuse paraissent donc faciles à établir. En effet, les ganglions trachéo-bronchiques ont été pris les premiers : plus tard s'est faite la localisation aux trompes, laquelle donna lieu à une pelvipéritonite qui, se généralisant, entraîna la mort de l'enfant.

Cette observation nous a paru intéressante à rapporter parce que :

1° La tuberculose des organes génitaux internes chez une enfant aussi jeune est rare.

2° On voit que la péritonite tuberculeuse peut, chez l'enfant comme chez l'adulte, être consécutive à la tuberculose génitale.

I. Fracture du bassin. — Contusion de l'abdomen. — Rupture de l'intestin et de la vessie. — Laparotomie. — Mort.

II. Réflexions à propos de trois autres cas d'intervention pour contusion simple ou complexe de l'abdomen.

III. Nécessité du drainage pelvien dans certaines infections péritonéales du petit bassin. — Essai sur un nouveau procédé de drainage périnéal ou abdomino-périnéal chez l'homme, par le Dr P. Mauclaire, chirurgien des hôpitaux.

I. Fracture du bassin par écrasement. — Rupture de l'intestin grêle et de la vessie. — Laparotomie à la 20e heure. — Mort. — Le malade qui fait l'objet de cette présentation est entré le 25 octobre 1897 à une heure de l'après-midi dans le service de M. le professeur Le Dentu, à l'hôpital Necker, salle Malgaigne, n° 29.

Le matin, ce malade avait reçu sur la région de la hanche du côté

droit une pierre de construction très volumineuse. A son entrée à l'hôpital l'après-midi, on constate que toute la région supérieure de la cuisse et la partie inférieure de l'abdomen est empâtée très profondément par le fait d'un épanchement sanguin très abondant. La fracture du bassin est évidente ; il y a un trait de fracture en arrière dans le tiers postérieur au niveau de la fosse iliaque droite. En avant à gauche existe un trait de fracture au niveau du trou obturateur. L'urèthre n'est pas rompu comme le démontra le cathétérisme. Du côté de l'abdomen le ballonnement est assez intense. L'intervention ne fut cependant pas faite.

Nous l'examinons le lendemain matin à 9 heures. L'attention est immédiatement attirée par les troubles du côté de l'abdomen. La région hypogastrique est très douloureuse et sensible à la pression, même là où il n'y a pas eu de contusion. Cette sensibilité remonte très haut et occupe la région hépatique et épigastrique. La dyspnée est assez marquée, le pouls est petit, fréquent, régulier, facilement dépressible, le facies est altéré, les traits tirés, les yeux excavés, la langue sèche. Température : 38°. *Dissociation entre le pouls et la température.* Le malade est encore sous l'influence du choc et ne répond pas nettement à ce qu'on lui demande. Le toucher rectal est pratiqué, mais il n'y a pas de sang dans le rectum. Cet examen permet de constater de nouveau la fracture du bassin. Le malade a uriné, il y a du sang dans ses urines. Pas de vomissements, ni de nausées.

Dans ces conditions, la laparotomie tout au moins exploratrice nous paraît urgente.

Incision médiane ; les parois sont infiltrées de sang sur une très grande étendue. Nous nous dirigeons immédiatement vers la fosse iliaque, les anses intestinales sont assez colorées, il y a quelques fausses membranes jaunes verdâtres, mais pas de perforation, ni sur l'intestin grêle, ni sur le cæcum. Les fausses membranes nous dirigent vers le sacrum, là se trouve un peu de sang et une perforation intestinale est évidente ; elle porte sur une anse qui a été probablement comprimée contre le sacrum. Nous attirons immédiatement l'anse perforée hors du ventre en nettoyant le mieux possible toute la région infectée. L'eschare intestinale est assez irrégulière et présente les dimensions d'une pièce de cinq francs. L'entérectomie s'impose, elle est faite et nous nous servons du bouton de Murphy.

Etant donnée la fracture du bassin, l'examen de l'urèthre et de la vessie était nécessaire. Le cathétérisme de l'urèthre fut facile mais en injectant un liquide antiseptique dans la vessie nous vîmes le liquide sortir le long de la face antérieure de la vessie. Il existait en effet sur cette face un peu au-dessus du col une ouverture irrégulière de la largeur d'une pièce de cinquante centimes. Les bords de cette ouverture furent attirés au niveau de l'incision abdominale et suturés. Drainage de la cavité de Retzius.

L'opération dura cinq quarts d'heure environ.

Les phénomènes péritonéaux persistèrent après l'opération et le malade succomba dans la nuit.

A ce propos je rappellerai trois autres observations de contusion abdominale simple ou complexe pour lesquelles je suis intervenu.

II. Contusion de l'abdomen. — Rupture de l'intestin. — Hémorrhagie abondante. — Entérectomie à la 11e heure. — Mort. — Il s'agissait d'un homme d'une quarantaine d'années qui le matin vers cinq heures avait été renversé par une voiture, celle-ci passa sur l'abdomen à sa partie inférieure. Le malade était à jeun à ce moment et on ne lui donna rien à boire, ni à manger jusqu'à son entrée à l'hôpital St-Antoine vers deux heures de l'après-midi. Examiné à ce moment, ce qui frappe surtout c'est le ballonnement déjà notable de la partie inférieure de l'abdomen. Il n'y a pas de traces de la contusion des parois abdominales. La sensibilité à la pression est très vive et occupe même la région épigastrique. Il y a une dyspnée déjà très marquée. La figure du malade est très pâle. Le facies est grippé, les traits tirés, la langue sèche, les mains sont déjà un peu froides, le pouls est à 120, il est petit, régulier, facilement dépressible. La température est de 38°. *Dissociation entre le pouls et la température.* Vomissements porracés. Légère agitation du malade.

L'intervention était évidemment urgente. La laparotomie étant faite, les anses intestinales sont déjà congestionnées. Mais ce que nous notâmes de particulier, ce fut une abondante hémorrhagie entre les anses intestinales un peu au-dessus de la région sacrée. Le mésentère était déchiré et infiltré de sang en grande abondance.

Cette hémorrhagie retarda la recherche de l'anse intestinale rompue. La rupture était très étendue et l'entérectomie s'imposa. Pour faire la suture nous nous servîmes du bouton de Murphy. Des injections intra-veineuses de sérum artificiel furent faites pendant l'opération et après.

Les phénomènes péritonéaux persistèrent après l'opération et le malade succomba 24 heures après l'intervention, faite dix heures après l'accident et ayant duré deux heures environ.

Ici l'abondance de l'hémorrhagie, deux litres au moins, a singulièrement aggravé ce pronostic et prolongé la durée de l'intervention, et généralisé l'infection. Comme nous le verrons plus loin, le drainage pelvien-périnéal ou abdomino-périnéal aurait peut-être mieux désinfecté le petit bassin.

III. Contusion de l'abdomen par un coup de timon. — Rupture légère du foie. — Laparotomie à la sixième heure. — Mort. — La troisième intervention fut faite dans le service de notre maître le professeur Le Dentu et voici l'observation résumée simplement. Ce malade âgé de 60 ans, artéro-scléreux, avait reçu un coup de timon au niveau de la région épigastrique un peu à droite. Examiné six heures après l'accident, ce qui était prédominant, c'était la dyspnée ; le malade était haletant, non violacé, plutôt pâle ; le pouls était petit, fréquent ; le ventre était douloureux, ballonné ; la sensibilité était marquée sur toute l'étendue du ventre. Pas de fièvre, pas de vomissements, ni de nausées. Les traits sont tirés, le facies grippé. *Dissociation entre le pouls et la température*, pouls 120, température 37°8.

Au niveau du point où le timon avait porté, il n'y avait pas d'ecchymose. Une laparotomie rapide montra qu'il n'y avait pas de plaie contuse de l'intestin ; le foie était légèrement fissuré, mais il y avait peu de sang épanché dans la cavité péritonéale. Tamponnement de la fissure hépatique.

Malgré la très grande rapidité de l'intervention et l'absence de lésions graves apparentes, le malade succomba dans la journée.

L'*autopsie* ne décela que l'existence d'un faible épanchement sanguin dans l'abdomen. Pas de perforation intestinale.

Nous nous sommes trouvés ici en présence d'un de ces cas de contusions avec schok abdominal prédominant sur lesquels MM. Guinard et Tixier (de Lyon) ont de nouveau attiré l'attention dans des expériences très intéressantes (*Association pour l'avancement des sciences*, août 1897 et *Académie des sciences*, décembre 1897). Les phénomènes nerveux réflexes observés à la suite de pincement latéral ou total de l'intestin dans une hernie étranglée, les réflexes syncopaux provoqués par les entéralgies ont depuis longtemps démontré l'existence de ce schok abdominal purement nerveux.

Notons ici la dissociation entre le pouls et la température; cette dissociation n'est donc pas symptomatique uniquement de l'infection péritonéale.

IV. Contusion de l'abdomen. — Rupture de l'intestin. — Laparotomie à la 20e heure. — Mort. — Il s'agit d'un jeune mécanicien qui, placé à côté d'une machine qui éclata, reçut dans la fosse iliaque droite un fragment de fer volumineux probablement, car au niveau de la paroi abdominale existent des traces d'ecchymoses assez larges. Le ventre est très sensible au palper, la face ne peut être examinée à cause des brûlures. La respiration est fréquente. Vomissements porracés. *Dissociation entre le pouls et la température*, pouls 130, respiration 30, température 38°.

M. Le Dentu qui examine le malade insiste sur l'ensemble de ces symptômes, invoquant déjà l'existence de la péritonite (1). L'intervention s'imposait. Nous tombâmes sur le foyer de contusion. La perforation intestinale était peu large; entérorraghie par invagination latérale. Nous ne trouvâmes pas d'autres perforations intestinales, mais l'intestin ne fut pas déroulé. Mort quatre heures après l'intervention qui avait été très rapide et qui avait été faite 22 heures environ après l'accident.

A l'*autopsie* on trouva une deuxième perforation qui avait échappé au cours de l'intervention. Lésion de péritonite évidente.

De ces quatre interventions je veux dégager deux faits; tout d'abord la dissociation entre le pouls et la température n'est pas un signe constant de péritonite, car chez le malade au simple coup de timon il y avait péritonisme et non péritonite puisqu'il n'existait pas de perforation intestinale. On

(1) Voir : Le Dentu, *Bulletin de l'Académie de médecine*, 4 mai 1897. p. 432 et *Bulletin du Congrès de Chirurgie*, 1897, p. 96.

pourrait supposer que le péritoine fût infecté par le sang provenant de la fissure hépatique, ce qui est possible (1), mais peu probable en la circonstance. Je pense plutôt que nous avons ajouté un traumatisme à un autre traumatisme et la laparotomie simplement exploratrice n'a pas été innocente dans le résultat.

Le deuxième point que nous voulons développer c'est la nécessité du drainage pelvien chez les deux malades (obs. I et II) chez lesquels nous avons employé le bouton de Murphy. Dans ces deux cas, des lésions étaient limitées au petit bassin, et nous pensons que si nous avions drainé, le résultat n'aurait peut-être pas été fatal.

Quoi qu'il en soit ces observations sont pour nous l'occasion de mettre au jour quelques recherches que nous avons faites sur le drainage pelvien chez l'homme. Par comparaison nous dirons ensuite quelques mots du drainage pelvien chez la femme, c'est le drainage abdominal vaginal qui peut être employé en gynécologie et aussi dans les lésions de l'intestin par contusion de l'abdomen, avec foyer infectieux surtout pelvien.

DRAINAGE PELVIEN CHEZ L'HOMME. — SES VARIÉTÉS (2) ; — SACRÉ. — PARASACRÉ. — PÉRINÉAL ET ABDOMINO-PÉRINÉAL.

a) *Drainage pelvien par la voie sacrée.* — Bardenheuer dans un opuscule publié à Stuttgart en 1880 sur le drainage du péritoine parle incidemment il est vrai de la résection du sacrum pour atteindre les parties élevées du rectum et pour drainer le pelvis. M. Jaboulay a proposé de drainer le péritoine par une incision para-sacrée pour les péritonites consécutives à certaines appendicites aiguës. Il propose de tracer une incision longitudinale parallèlement à l'un des bords du sacrum après avoir coupé les téguments, le grand fessier, les ligaments sacro-sciatiques ; on longe ensuite le rectum jusqu'au cul-de-sac péritonéal que l'on ouvre et l'on place profondément un drain de gros calibre. M. Jaboulay (3)

(1) PAGE, Péritonites par hémorrhagie. *British med. J.*, 19 mars 1892.

(2) Nous ne parlons ici ni du drainage pelvien par la cavité cotyloïde réséquée dans les cas de cotyloïdite tuberculeuse ou ostéomyélitique, ni du drainage de la cavité de Retzius pour lésions urinaires suppurées, ni enfin du drainage transiliaque pour psoïtis, urétérites ou abcès pelviens. Voir *Archives provinciales de chirurgie*, 1892, n° 3.

(3) JABOULAY, in MARGEREY, thèse Lyon, 1892, et *Revue de chirurgie*,

a employé une fois ce procédé de drainage pelvien pour péritonite généralisée.

Notre collègue Morestin, dans sa thèse, juge sévèrement le procédé de M. Jaboulay.

« Sans doute, dit-il, c'est une règle de bonne chirurgie de drainer au point déclive, mais toute règle comporte des exceptions. Or cette contre-ouverture n'est point comparable à celle qu'on peut faire partout ailleurs. Il s'agit dans le cas particulier d'un acte opératoire d'une certaine durée qui à cause de cela même et de la perte de sang qu'il nécessite est déjà grave par lui-même et en outre il n'est pas toujours facile à exécuter, tant s'en faut ; ce n'est pas tout, il est presque certain que ce drainage ne peut fonctionner au delà de quelques heures, des adhérences se forment rapidement qui environnent le tube et l'isolent complètement de la cavité du péritoine. Puisqu'il s'agit de péritonites généralisées, le drainage sus-pubien par la plaie de la laparotomie sera beaucoup plus efficace que le drainage sacré puisqu'on pourra placer plusieurs drains dans des points différents de la cavité abdominale et en particulier dans le petit bassin, sans doute ces drains ne fonctionneront pas plus longtemps que celui qu'on aurait introduit dans le péritoine par une incision parasacrée. Au moins n'aura-t-on pas fait une intervention inutile et quelquefois pénible sur un malade presque moribond.

« Mais il en serait autrement s'il s'agissait de drainer un foyer pelvien, l'appendice se trouve quelquefois dans le bassin. Quand il s'enflamme dans cette situation, il peut déterminer autour de lui une péritonite pelvienne et des collections purulentes dans le petit bassin. Gœrster a spécialement attiré l'attention sur cette localisation pelvienne pararectale de l'appendicite. Si l'on était assez heureux pour faire le diagnostic de cette variété en s'aidant du toucher rectal par exemple, on pourrait intervenir par une incision parasacrée, ce cane ressemble pas du tout à ceux dont parle M. Jaboulay. Il s'agit du drainage d'un foyer d'une cavité qui s'est séparée du péritoine et qui est très comparable à la cavité d'un abcès ordinaire. On peut dans ces conditions faire œuvre bonne

1892. — Voir aussi DORMOY, *Appendicite à foyer pelvien*, thèse Lyon, 1897.

et utile en évacuant cette collection par sa partie certaine et par le plus court chemin qui est la voie sacrée. »

En somme notre collègue Morestin admet la voie sacrée ou mieux parasacrée comme drainage des suppurations pelviennes chez l'homme dans les cas de foyer pelvien : peut-être est-il trop sévère pour les cas de péritonite généralisée.

Nous avons eu l'occasion cette année dans le service de notre maître le professeur Le Dentu d'observer un cas d'appendicite à foyer suppuré intra-pelvien (1). Le toucher rectal permit de faire très nettement le diagnostic de celui-ci. Mais le malade n'avait plus de pouls et il mourut une heure après son entrée dans le service (2).

b) *Drainage pelvien par la voie parasacrée* (Frœlich). — Lorsque le sujet est couché dans le décubitus dorsal, dit notre ami M. Frœlich (3), *le point le plus déclive de la cavité pelvienne est situé sur le côté droit de la concavité du sacrum.* Le concavité du sacrum dans sa partie médiane est occupée par la saillie du rectum. Ce dernier fait une courbe plus ou moins accentuée suivant les individus, du côté gauche. Le côté gauche et la partie moyenne de la cuvette pelvienne se trouvent donc surélevés par la présence de l'intestin rectum ; le côté droit au contraire forme la partie la plus profonde et la plus déclive de cette cuvette.

C'est en ce point qu'il faut établir le drainage de la cavité pelvienne chez l'homme. Si l'on traverse au moyen du stylet le fond de cette cuvette on voit que les tissus qui ont été perforés sont les suivants : le péritoine, une couche de tissu cellulaire pelvien; les insertions du pyramidal dans sa moitié inférieure ou le bord inférieur de ce muscle, enfin le muscle grand fessier près de ses insertions surtout si le trocart a été dirigé de dehors en dedans, enfin en dernier lieu le tissu cellulaire sous-cutané et la peau.

Parmi les organes de la région l'artère fessière est située en un plan beaucoup plus élevé que le point où la perforation a été faite puisqu'elle passe au devant du pyramidal. L'artère ischiatique reste au niveau du pyramidal, l'artère honteuse interne est plus près encore, mais elle est éloignée

(1) *Société Anatomique*, 1897.

(2) Voir aussi Daireaux, *De l'intervention sacrée dans le traitement des collections purulentes du petit bassin*. Thèse Lyon, 1895.

(3) Frœlich, Lésion de l'intestin par coup de pied de cheval, drainage pelvien chez l'homme. *Mercredi médical*, 13 mars 1895.

de deux à trois centimètres du *bord du sacrum que doit suivre le trocart*. Quant au nerf sciatique, il est beaucoup plus éloigné des points perforés que les deux vaisseaux précédents.

La perforation au point le plus déclive est située exactement sur le bord même du sacrum, entre le 3e et le 4e trou sacré, plus près de ce dernier, au-dessus du petit ligament sacro-sciatique.

Si on veut faire le drainage en procédant de dehors en dedans, il faut faire une incision qui est celle de l'opération de Kraske ; une sonde étant introduite dans le rectum pour servir de point de repère, une incision de 6 à 7 centimètres est faite à droite sur le milieu d'une ligne allant de l'épine iliaque postéro-supérieure à la partie la plus saillante de la tubérosité iliaque. On sectionne la peau, le tissu cellulaire, les insertions du grand fessier, puis on prend pour guide le petit ligament sacro-sciatique. Au-dessus de lui on rencontre les fibres du pyramidal que l'on traverse ou que l'on récline par en haut. L'artère honteuse interne, l'ischiatique et le nerf sciatique sont situés plus bas et plus en dehors. On introduit le doigt dans la cavité pelvienne, on sent le rectum, on attire le péritoine immédiatement en dehors de lui avec une pince à griffe et l'on y pratique une boutonnière à travers laquelle un gros drain pourra être introduit dans la cavité pelvienne au point le plus déclive.

Sur des cadavres amaigris, Frœlich a pu attirer le péritoine jusqu'au contact de la section cutanée. Ce fait a son importance car il montre la possibilité d'invaginer la peau jusqu'au contact de la séreuse et d'empêcher ainsi l'infiltration dans le tissu cellulaire.

Si l'on veut faire ce drainage à la fin d'une laparotomie, on suit avec l'index le bord droit du sacrum que l'on sent seulement à travers le péritoine, jusqu'au niveau du petit ligament sacro-sciatique ; alors on se trouve sur le point le plus déclive de la cavité pelvienne, c'est là qu'il faudra placer le tube à drainage. Avec une pince de Wœlfler armée d'un drain terminé en croix, on perfore les tissus au-dessus du petit ligament sacro-sciatique en se dirigeant en dedans et en bas en rasant exactement le sacrum. Le tube reste fixé dans la cavité pelvienne par son extrémité en croix.

M. Frœlich a constaté que deux fois cette intervention fut pratiquée par deux auteurs : d'abord par Hegar qui a ouvert

par la voie ischio-sacrée des abcès pelviens intra-péritonéaux; mais Hegar n'avait pas fait la simple incision sacrée, il avait réséqué le coccyx.

Saxtorph dans un cas de phlegmon dû à une périmétro-salpingite et dans un fait d'hématocèle rétro-utérine a pratiqué une large ouverture para-sacrée en traversant les ligaments sacro-sciatiques et en prolongeant son incision jusqu'au coccyx. L'évacuation du pus fut facile et les malades guérirent.

M. Frœlich a appliqué son procédé tout récemment dans un cas d'appendicite suppurée aux poches purulentes pelviennes, le drainage se faisait bien par cette voie.

Dans nos recherches cadavériques nous avons plusieurs fois pratiqué le procédé de M. Frœlich; nous le trouvons très rationnel, mais plus difficile que le suivant.

c) *Drainage périnéal ou abdomino-périnéal chez l'homme.* — Il s'agit ici d'un procédé assurément encore tout théorique et sur lequel nous avons fait de nombreuses recherches cadavériques, en 1895, à l'Ecole pratique. En un mot il s'agit d'effondrer le cul-de-sac vésico-rectal, de passer entre le rectum et la prostate et de venir déboucher à la peau dans le périnée antérieur, en avant de l'anus, ou mieux en avant du sphincter externe.

Quelques notions anatomiques sont importantes à rappeler. Et tout d'abord quelle est la distance qui sépare le cul-de-sac de la peau du périnée ?

Lisfranc qui le premier préconisa et pratiqua l'extirpation du rectum avait fait de nombreuses recherches sur ce point. Mais il est étonnant de constater que les chiffres qu'il a donnés sont inexacts, car il admet une distance de 11 centimètres environ. Il est probable qu'il décollait le rectum et le repoussait sans s'en douter. Sanson a adopté ses chiffres. Legendre n'admet que 6, 7 et 8 centimètres au plus. Velpeau également. Malgaigne n'admet les chiffres de Lisfranc que si la vessie est distendue.

Pour Sappey et Cruveilhier, la distance du cul-de-sac vésico-rectal au périnée est variable suivant l'état de réplétion de la vessie ; elle est de 8 centimètres si la vessie est vide et de 6 seulement si elle est pleine.

Pour Richet les chiffres de Lisfranc sont exacts.

(1) Frœlich, *Bulletin du Congrès de chirurgie*, 1897, p. 460.

Pour Farabeuf (1) cette distance est variable et le péritoine placé devant la face antérieure du rectum se décolle facilement avec le doigt. Dans un cas M. Farabeuf a trouvé ce cul-de-sac à 3 centimètres du périnée. La distance moyenne serait de 7 cent. 1/2 la vessie étant vide, et le maximum 10 cent. 1/2 la vessie étant pleine, et dans la position de la taille, les tissus du périnée s'étalant, la distance diminue d'un bon centimètre et demi.

Pour Tillaux, le cul-de-sac péritonéal est distant de l'anus de 5 centimètres environ quand la vessie est vide et de 6 centimètres quand la vessie est pleine.

Pour Testut, quand la vessie est vide, le cul-de-sac péritonéal est à 5 à 6 centimètres au-dessus de l'anus. Si elle se remplit il remonte légèrement jusqu'à 8 centimètres au-dessus de l'anus.

Pour MM. Quénu et Hartmann, la vessie en se dilatant remonte le cul-de-sac chez l'homme, il en est de même pour le rectum quand il se dilate. La distance du cul-de-sac péritonéal à l'anus est de 5 à 6 centimètres dans l'état de vacuité de la vessie. Elle atteint 7 à 8 centimètres si la vessie est pleine ; elle peut dépasser 10 centimètres si le rectum est à son tour distendu! Chez l'homme la face antérieure du rectum est en connexion successive en partant du cul-de-sac recto-vésical avec les vésicules séminales, les canaux déférents, le bas-fond de la vessie dans l'espace triangulaire que délimitent ces derniers, puis avec la prostate et l'aponévrose moyenne du périnée. Entre le cul-de-sac recto-vésical et l'aponévrose moyenne du périnée le contact entre le rectum et les organes cités plus haut n'est pas immédiat ; entre eux s'interpose l'aponévrose prostato-péritonéale qui s'étend latéralement entre les deux vésicules séminales et la partie terminale des canaux déférents qu'elle embrasse dans un dédoublement. Entre le rectum et la prostate doublée de son enveloppe (l'aponévrose prostato-péritonéale) on constate l'existence d'un espace celluleux dont voici les limites : en haut le cul-de-sac péritonéal, en bas des adhérences entre la moitié ou les 2/3 de l'aponévrose et le rectum ; en avant l'aponévrose prostato-péritonéale adhérente à la prostate, peu adhérente aux vésicules séminales, en arrière les fibres musculaires longitudinales du rectum ; sur les côtés la loge à sa partie inférieure est assez

(1) MARCHAND, *Traitement du cancer du rectum*, Th. Paris, 1873.

bien limitée par le tissu cellulaire dense répandu autour du prolongement des plexus latéraux de la prostate mais plus haut le doigt n'a pas trop de peine à contourner le rectum et à gagner la face postérieure de l'intestin.

Guelliot (1) dit avoir trouvé du tissu cellulaire lâche entre l'aponévrose prostato-péritonéale et le rectum, une sorte de bourse séreuse. Jonnesco et Paul Delbet insistent sur l'adhérence intime entre les vésicules et le rectum. Jonnesco après avoir cité les opinions de tous les auteurs admet une moyenne de 5 à 7 centimètres pour la distance entre l'anus et le cul-de-sac vésico-rectal.

Après avoir rappelé les opinions de Guthrie, de Deneffe et Wetter, Paul Delbet admet que le cul-de-sac descend jusqu'à la base de la prostate ; il ne s'élève pas tant que la dilatation de la vessie reste dans les limites physiologiques. Mais il peut remonter de 6 centimètres quand le rectum se distend, le cul-de-sac est largement décollable (Thèse, page 269).

Quant à la vessie et le rectum, ils adhèrent intimement par un tissu résistant d'apparence fibreuse ou fibro-musculaire.

Avec notre ami Mouchet, aide d'anatomie de Clamart, nous avons fait quelques recherches personnelles, nous les résumons rapidement.

3 hommes adultes (30 ans environ) taille 1 m. 55, maigres, 4 cent. 1/2 entre le fond du cul-de-sac et la peau du périnée.

6 hommes adultes (35 ans) maigres, taille entre 1 m. 55 et 1 m. 60 7 centimètres entre le fond du cul-de-sac et la peau du périnée.

2 hommes adultes (30 ans environ) l'un gras, l'autre maigre, taille 1 m. 55 et 1 m. 60, l'un 4 cent. 1/2 l'autre 5 cent. 1/2.

1 homme gras, 45 ans, taille 1 m. 60, le cul-de-sac péritonéal vésico-rectal est à 6 cent. 1/2 de la peau du périnée.

2 hommes de 50 ans environ, taille 1 m. 60, maigres, le cul-de-sac péritonéal vésico-rectal est à 6 centimètres de la peau du périnée.

En somme le minimum est de 4 cent. 1/2 et le maximum 7 centimètres et dans toutes ces recherches le rectum et la vessie étaient vides.

D'une manière générale, chez les sujets maigres la distance entre le périnée et le cul-de-sac péritonéal est moindre que chez les sujets gras.

Rappelons que quelques fibres du releveur sont placées entre la prostate et le rectum et devront être effondrées ou incisées (Voir figures de Farabeuf, in thèse Varnier ; Dra-

(1) Thèse Paris, 1882, p. 29.

pier, thèse Paris, 1893, p. 865 et opinion de Noll in thèse Paul Delbet p. 116). De plus d'après Quénu et Hartmann le rectum adhère à la partie inférieure de l'aponévrose prostato-péritonéale. — Dans la boutonnière périnéo-péritonéale, il faudra passer en arrière de l'aponévrose prostato-péritonéale, celle-ci divisant l'espace compris entre la prostate et le rectum en deux loges secondaires.

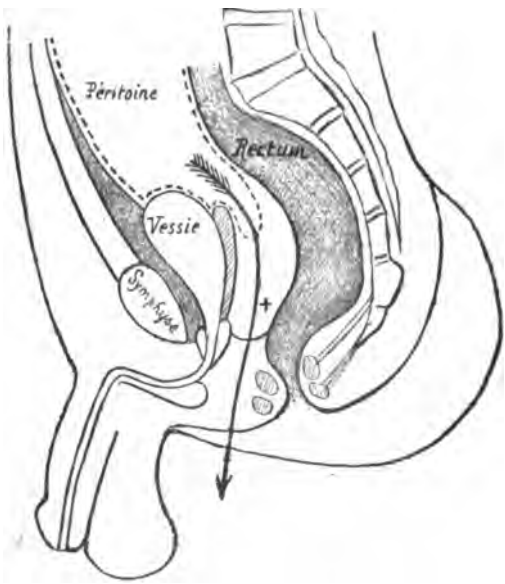

Coupe schématique antéro-postérieure du petit bassin. La flèche indique le trajet de l'incision pour le drainage périnéal ou abdomino-périnéal du bassin. La petite croix indique la loge rétro-vésiculaire. Schéma fait d'après la figure 8 du traité de MM. Quénu et Hartmann. Dessin dû à l'extrême obligeance de M. Huguier.

De plus, puisque l'aponévrose moyenne adhère un peu au rectum, il faut donc effronder le cul-de-sac péritonéal dans l'espace pelvi-rectal supérieur c'est-à-dire dans ce tissu cellulaire sous-péritonéal placé en arrière de l'aponévrose prostato-péritonéale.

Les vaisseaux que l'on peut rencontrer dans cette incision interrecto-prostatique sont l'hémorrhoïdale moyenne ou une de ses branches, mais ce vaisseau présente de nombreuses anomalies comme siège et comme volume.

Les veines hémorrhoïdales moyennes sont également très variables comme siège et comme volume. Cependant pour M. Quénu et Hartmann elles suivent le plus souvent les parties latérales du rectum au niveau de l'espace pelvi-rectal supérieur. Les veines péri-prostatiques sont nombreuses et quelques-unes seront nécessairement incisées comme nous l'ont démontré des recherches cadavériques sur des sujets chez lesquels nous avions injecté les veines du bassin.

Ces différents vaisseaux sont accompagnés par des rameaux nerveux provenant du plexus hypogastrique. Enfin entre la prostate et le rectum on pourrait rencontrer des ganglions décrits par M. Lannelongue (1).

Les anomalies de profondeur de ce cul-de-sac vésico-rectal sont très nombreuses et ont été étudiées surtout par Blandin, puis par Otto Zuckerkandl. Cet anatomiste a montré, après Kœlliker, que chez le fœtus et le nouveau-né le cul-de-sac de Douglas descend plus bas que chez l'adulte. Chez certains sujets il descend jusqu'à l'anus, c'est un canal tout préparé pour les hernies périnéales.

Voici comment sur le cadavre nous avons bien souvent pratiqué cette trouée périnéo-péritonéale. Nous avons essayé deux procédés d'incision du cul-de-sac recto-vésical, par la voie directe et par la voie indirecte. *Par l'ouverture directe* nous avons fait cette incision prérectale tout d'abord comme pour faire la taille périnéale ; puis arrivé au niveau du bulbe un doigt caoutchouté de la main gauche restant dans le rectum et servant de cathéter, nous continuions à suivre la paroi antérieure du rectum en passant au-dessous de la prostate et des vésicules séminales. Arrivé sur ce point avec l'index de la main droite, et dont l'ongle est dirigé en haut et en avant comme vers l'ombilic, nous accrochons le cul-de-sac péritonéal. Mais celui-ci fuit souvent sous le doigt ; à cette profondeur, on agit à l'aveugle même lorsqu'un aide appuie sur la région hypogastrique, ce qui rend le cul-de-sac péritonéal moins fuyant. Cependant dans la moitié des cas nous avons par cette voie directe ouvert très facilement le cul-de-sac péritonéal recto-vésical.

(1) LANNELONGUE, *Société de chirurgie*, 1878.

(2) OTTO ZUCKERKANDL, *Deutsche Zeitschrift für Chirurgie*, 1891, n° 5 (Contribution à l'étude des hernies de l'espace de Douglas). Voir HEBNER, *Deutsche Zeitschrift für Chir.*, 1887 et aussi BOCCARD, *Hernies du plancher du bassin*. Thèse Lyon, 1895.

La *voie directe* nous paraît bien préférable. Elle consiste à faire l'incision prérectale jusqu'à un centimètre au-delà de la prostate. Puis le sujet étant mis dans la position de Trendelenburg légère, pour remonter le paquet intestinal on fait une incision hypogastrique très petite pour passer la main et les doigts de la main droite abdominale vont dans le cul-de-sac recto-vésical à la rencontre des doigts de la main gauche placés au sommet de l'incision prérectale. La distance qui sépare les doigts droits et gauches est très faible et l'effondrement de la cloison de séparation est facile en passant derrière l'aponévrose prostato-péritonéale.

Chez les sujets adultes il est facile de passer entre la prostate et la paroi antérieure du rectum. Il y a là comme un plan de clivage facile à dédoubler. Peut-être, assurément, il n'en serait pas de même chez les vieux prostatiques. Et cependant dans un cas de prostatite tuberculeuse, c'est-à-dire dans un cas de prostate assez grosse j'ai pu faire ce décollement. Je parle évidemment d'une expérience faite sur le cadavre et non sur le vivant.

Chez plusieurs sujets injectés je n'ai pu trouver d'artère importante dans le trajet de l'incision prérectale. Mais en serait-il toujours ainsi ? Quelques artérioles anormales venant des vésicules inférieures ou des hémorrhoïdales ne pourraient-elles pas en allant à la prostate se trouver sur le trajet du bistouri ? Le fait est bien possible. Mais serait-il difficile de pincer ces vaisseaux ? Je me contente de poser la question.

L'abondance bien connue des veines de la région prostatique nous force également à nous demander si l'incision prérectale ne serait pas dangereuse. Sur plusieurs sujets injectés j'ai trouvé ces veines surtout latéralement placées par rapport à la prostate. Plusieurs fois j'ai trouvé un paquet veineux accolé à la base de la vessie, et assez près de l'incision ; il avait été refoulé en avant. Cette question est assurément la plus grave objection que l'on puisse faire à cette *méthode de pénétration dans le bassin chez l'homme par voie prérectale* ; il y a là matière à de plus nombreuses recherches anatomiques. Dans tous les cas une simple ponction du cul-de-sac suivie de dilatation avec une pince rendrait la lésion des veines moins fréquente qu'avec une large incision franche avec le bistouri. Quant aux vésicules séminales et aux canaux déférents ces organes sont faciles à éviter. Dans

un cas de vésiculite tuberculeuse, j'ai pu facilement les repousser sans trouver d'adhérences à la paroi rectale antérieure.

Des incisions entre la prostate et le rectum ont déjà été faites pour les fistules uréthrales. Ainsi A. Cooper (1) « après avoir placé un cathéter dans la vessie, introduisit le doigt dans le rectum, incisa comme pour la taille sur le côté gauche et replié jusqu'à ce qu'il sentit la sonde à travers le bulbe. Il plongea alors le couteau tranchant dans le périnée entre la prostate et le rectum pour diviser le trajet de la fistule ; l'urine s'écoula ensuite d'abord par le périnée, puis par l'urèthre ».

Dittel (2) dans un cas analogue fit une incision semilunaire au-devant du sphincter et sépara ensuite la prostate du rectum.

Ce drainage, qu'il soit périnéal simplement ou abdomino-périnéal, pourra être précédé de lavages du péritoine pelvien péritonéaux, car il nous semble que le simple essuyage est bien insuffisant. Sur ce point, je rappelle les recherches de Pierre Delbet (3) et d'Orlow (4). Les lavages du péritoine ont cependant conservé peu de partisans et récemment Poncet, Zweifel et Winckel les ont encore repoussés parce qu'ils disséminent l'infection. Nombreuses cependant sont les observations dans lesquelles le lavage a sans aucun doute arrêté l'infection péritonéale, si l'on a soin de limiter le champ de l'injection. D'ailleurs je n'envisage ici que la voie de drainage et non le drainage lui-même. En ce qui concerne ce dernier point je renvoie au remarquable travail de Pierre Delbet dans les *Annales de gynécologie* (février et mars 1890). Nous dirons simplement que le drainage périnéal serait fait à l'aide d'une mèche ou d'un tube périnéal et le drainage abdomino-périnéal avec deux mèches ou deux tubes l'un périnéal, l'autre sus-pubien et convergeant vers le fond du cul-de-sac recto-vésical.

Quant à la question de savoir s'il faut faire ce drainage avec de la gaze ou avec des drains, les avis sont sur ce point très partagés.

La gaze iodoformée a de nombreux inconvénients, ou tout

(1-2) Cités par QUÉNU et HARTMANN, p. 340.
(3) PIERRE DELBET, *Annales de gynécologie*, janv. et fév. 1891.
(4) *Archiv. de Pflüger*, t. 59, p. 170.

au moins il faudrait, comme le recommande Byford (1), changer la mèche toutes les 3 ou 4 heures. De même dans les drains il faudrait faire des injections très fréquentes.

Plusieurs chirurgiens reprochent au Mickulicz de drainer insuffisamment le petit bassin quand on le fait ressortir par la région sus-pubienne. Théoriquement le fait est évident car malgré la capillarité tous les liquides septiques ne peuvent être aspirés et éliminés par la gaze. D'autre part, toujours théoriquement, des drains sus-pubiens ne peuvent pas non plus suffire pour drainer le pelvis, même s'ils sont enveloppés dans de la gaze iodoformée. C'est pourquoi le drainage périnéal simple ou abdomino-périnéal nous paraît en théorie devoir être très utile pour les infections péritonéales limitées au pelvis et même aussi dans les péritonites généralisées avec épanchements.

Je regrette donc de ne pas avoir employé de drainage abdomino-périnéal dans mes deux cas d'intervention dans lesquels j'ai employé le bouton de Murphy (observations 1 et 2). La désinfection du péritoine avait été insuffisante évidemment et peut être aurait-on pu la rendre plus complète en laissant une porte ouverte en bas. Il est vrai que l'on pense que très rapidement des adhérences se forment soit autour des drains, soit autour de la mèche gaze iodoformée. Mais le fait est-il bien prouvé ?

Nous avons bien songé à faire ce drainage abdomino-périnéal dans plusieurs cas de péritonites purulentes que nous avons eues à opérer dans le service de M. Le Dentu.

Mais les trois malades que nous avons observés dans ces conditions étaient dans un état de dépression telle que nous nous sommes contentés de faire l'incision abdominale et nous ne nous sommes pas reconnu l'autorité nécessaire pour faire un essai opératoire.

UN MOT DE COMPARAISON AVEC LE DRAINAGE PELVIEN CHEZ LA FEMME.

En cas de suppuration pelvienne ou d'infection péritonéale pelvienne chez la femme le procédé de drainage qui s'impose est le drainage par le cul-de-sac vaginal simplement

(1) Byford, Le drainage dans les opérations sur le péritoine. *The American gynec. and Obstetric Journal*, mars 1896.

ou le drainage abdomino-vaginal si souvent employé maintenant.

Je ne dirai que quelques mots sur celui-ci, et seulement pour servir de comparaison avec le drainage pelvien chez l'homme. Nous n'avons pas à parler ici du drainage pelvien par l'ablation de l'utérus dans les cas de suppuration pelvienne péri-utérine.

Drainage abdomino-vaginal (1). — Il est inutile d'insister sur ce procédé bien connu et dont l'utilité est bien démontrée maintenant pour les cas d'opération gynécologique, soit pour des interventions portant sur l'abdomen et qui sont suivies de septicémie péritonéale post-opératoire. Cette incision du cul-de-sac péritonéo-vaginal peut être suivie d'hémorrhagie, car anormalement on peut en cette région rencontrer des artérioles importantes (2).

Puisque ce drainage abdomino-vaginal a donné de bons résultats dans les cas de septicémie péritonéale post-opératoire, à la suite d'opérations gynécologiques (3), il est évident qu'il peut en donner dans les cas de septicémie intestino-péritonéale à foyers limités tout d'abord au pelvis, dans les cas de la rupture de l'intestin par exemple.

Ce drainage abdomino-vaginal doit être fait franchement dans les cas de septicémie péritonéale avec épanchement et l'aspiration des liquides sécrétés est une intervention trop timide et insuffisante.

Avec notre ami Mouchet nous avons recherché quelle était la distance entre le cul-de-sac péritonéal utéro-rectal et la peau du périnée ; nous trouvons successivement 2 cent. (une fois), 3 cent. 1/2 (deux fois), 5 cent. (3 fois), 5 cent. 1/2 (deux fois), 6 cent. (3 fois), 7 cent. (3 fois), 7 cent. 1/4 (une fois).

Comme chez l'homme d'une manière générale le cul-de-sac est plus éloigné de la peau du périnée chez les sujets gras ;

(1) NUSSBAUM, Travail analysé in *Revue de Hayem*, 1874, p. 689. Voir revues et expériences de PIERRE DELBET, *Annales de gynécologie*, février 1890 ; CARBON, *Drainage du péritoine*, thèse Lille, 1891 ; SŒNGER, *Deutsche med. Woch.*, 21 janv. 1891 ; CHAPUT, *Semaine médicale*, 1892, p. 347 ; PRICE, *The medical and surgical reporter*, 25 avril 1896 ; BYFORD, *loc. cit.* ; WALKINS, *The American gynœki and obstetric. J.*, mars 1896 ; VON HOOK, FERGUSSON, HENROTIN, ROBINSON. etc. *Ibidem*, etc., etc.

(2) DURAND, *Société médicale de Lyon*, mai 1895.

(3) BONADIÈRE, *Annales de gynécologie*, février 1895.

la taille du sujet et l'âge ont peu d'importance, du moins dans les 15 cas que nous avons examinés avec soin ; les déviations utérines également sauf, évidemment en cas d'inversion ou de prolapsus.

Mais pour le drainage abdomino-vaginal ou simplement vaginal, la plus ou moins grande profondeur du cul-de-sac péritonéal a peu d'importance au point de vue opératoire. Nous avons vu qu'il n'en est pas de même quand chez l'homme on veut drainer le bassin par le point le plus déclive.

Cancer du cœur, secondaire à un cancer de l'estomac,
par M. Rabé, interne des hôpitaux.

Les pièces que nous avons l'honneur de présenter à la Société anatomique appartiennent à une malade décédée, à l'hôpital Necker, dans le service de notre maître, le Dr Cuffer.

Cette femme, âgée de 65 ans, était entrée, se plaignant de maux d'estomac et de vomissements continuels, sans hématémèse. On avait porté le diagnostic de gastrite simple, en l'absence de toute tumeur de la région stomacale. L'évolution sembla, tout d'abord, justifier cette opinion ; vomissements et douleurs disparurent. Mais trois semaines après l'entrée, la malade se met à rendre des matières couleur marc de café, et elle accuse, au creux de l'estomac, de violentes douleurs. Au diagnostic primitif, il nous fallait substituer celui de cancer gastrique.

Bientôt une tumeur devient appréciable au toucher à la région épigastrique. La malade maigrit, et tombe dans un état de cachexie profonde. Mort dans le marasme, trois mois après son entrée. Jamais la malade n'accusa de troubles respiratoires ou cardiaques. Le pouls, examiné les derniers jours de la vie, n'offre rien d'anormal, ni comme fréquence, ni comme rupture.

Autopsie. — A l'ouverture de la cavité abdominale, *cancer de l'estomac*, avec propagation au grand et au petitépiploon.

Le néoplasme a envahi toute la moitié inférieure du viscère ; parti de la petite courbure, au niveau de laquelle existe une large ulcération, il s'est étalé sur les deux feuillets antérieur et postérieur de la muqueuse, considérablement épaissie, infiltrée et très dure. La couche musculaire de la paroi offre, à la surface de section, une consistance et un aspect lardacés.

Le *pancréas*, totalement cancéreux, méconnaissable, ne forme plus qu'un bloc squirrheux, où l'on ne trouve plus trace de tissu glandulaire. Les lymphatiques péri-pancréatiques et péri-aortiques sont envahis. Dans l'épaisseur du petit épiploon, lui-même squirrheux, épaissi, quelques glandes lymphatiques cancéreuses, flanquent le tronc de la veine porte.

La *vésicule biliaire*, sensiblement plus volumineuse qu'à l'état normal, déborde de trois travers de doigt le bord tranchant du foie ; toutefois, il n'y avait pas de signes d'occlusion du cholédoque.

Dans le *foie*, aucun foyer métastatique. La face inférieure, la face péritonéale du diaphragme, au niveau de sa moitié gauche, est parcourue par de nombreuses travées blanchâtres, au tracé très sinueux, dures au toucher, et qui représentent autant de traînées de lymphangite cancéreuse.

A l'ouverture de la cavité thoracique, épanchement citrin gauche, occupant le 1/3 inférieur de la cavité pleurale, avec atélectasie du lobe inférieur du poumon.

Le sac péricardique est gros, saillant, et sa pointe s'avance très loin vers la gauche. L'incision de la paroi antérieure donne issue à une grande quantité de sérosité citrine, un litre 1/2 environ. Il y a simple épaississement du péricarde pariétal ; mais aucune trace de noyau cancéreux.

A la simple palpation, on perçoit, au niveau de la face postérieure du muscle cardiaque, une induration qui remonte le long du sillon interventriculaire. Le cœur est alors détaché des gros vaisseaux de la base, et l'examen direct nous fait constater que cette face postérieure est parcourue, au niveau du sillon, et sur toute sa hauteur, d'une large traînée blanchâtre, qui disparaît, dans le sillon inter-auriculo-ventriculaire droit, sous un gros et large matelas de graisse sous-épicardique. Cette travée, d'aspect squirrheux, étroite de 1 centimètre vers la pointe, s'élargit bientôt pour atteindre, près de sa terminaison, la largeur de deux centimètres. Le péricarde viscéral est épaissi, et sur ce gros tractus, servant de tige, viennent se brancher de fines travées de même couleur, sinueuses, qui cheminaient à la face postérieure des deux ventricules. Le tissu du cœur est dur, ligneux, au niveau du sillon.

Différentes coupes de la cloison, pratiquées perpendiculairement à sa direction, montrent que le muscle a totalement dégénéré au niveau de la cloison interventriculaire. Le muscle a perdu sa coloration normale, remplacé par un véritable tissu de cancer squirrheux : masse dure, lardacée, nacrée, ne laissant écouler que très peu de suc, à la coupe. Cette bande néoplasique a la forme d'un coin, dont la base repose sur le péricarde viscéral, mais dont le fond entame de plus en plus la cloison, jusqu'à l'envahir à peu près en entier, au niveau du sillon inter-auriculo-ventriculaire, où elle est profonde de deux centimètres. Au milieu des surfaces de section, on voit proéminer la coupe des vaisseaux coronaires postérieurs.

De plus, cet examen, à l'aide des tranches successives, montre que la travée cancéreuse ne s'arrête pas à la base de la cloison, mais qu'elle continue loin encore son trajet, masquée par le large matelas graisseux que nous avons signalé. Développée autour des vaisseaux coronaires droits, elle les suit sur tout le parcours, s'engage avec eux dans le sillon inter-auriculo-ventriculaire et vient mourir avec l'artère de même nom au pied de la portion ascendante de la crosse aortique. Bien plus, la face externe de l'aorte, tout près de son origine, se montre hérissée de gros bourrelets, d'une dureté ligneuse. La section les montre constitués par un tissu squirrheux, ce sont de simples traînées de lymphangite cancéreuse, péri-aortique.

Cette longue travée épithéliomateuse présente donc la forme de la lettre L, dont un jambage est horizontal et antérieur, l'autre vertical

et postérieur ; dans sa concavité, ce trajet embrasse le ventricule droit.

En aucun point, même à la base de la cloison ventriculaire, la zone de dégénérescence n'atteint l'endocarde dont elle reste éloignée par une lame de tissu musculaire. L'infection est donc partie du péricarde, et non de la séreuse endocardique. Il n'y a pas d'autre foyer cancéreux dans l'épaisseur du myocarde.

Les *poumons* sont indemnes. Aucune particularité à signaler dans les autres viscères.

Examen microscopique. — Des fragments du cœur furent prélevés au niveau de la limite du tissu néoplasique, fixés dans le sublimé acétique, et montés dans la paraffine. Après coloration à l'hématéine-éosine, l'examen microscopique vérifie la nature cancéreuse de la tumeur.

Par place, on aperçoit de vastes départements de cellules cancéreuses typiques, du type cylindrique, énormes, larges, avec un ou plusieurs noyaux, et des bords de ce bloc épithéliomateux, se détachent des travées de cellules, qui cheminent entre les fibres musculaires, les dissèquent et les détruisent ; on voit, par instants, des cellules striées, isolées, en partie dévorées, à peine colorées, perdues au milieu d'un amas cancéreux. De plus, les cellules qui se glissent dans les interstices musculaires sont libres de toute paroi alvéolaire ; cette tumeur, c'est un carcinome franc, à marche rapidement envahissante. La coupe intéresse une partie de la couche graisseuse sous-épicardique. Entre les mailles de ce tissu graisseux, se glissent en abondance des cellules épithéliales, parfois réunies en larges plaques.

Enfin, on voit nettement, en plusieurs points, la section de vaisseaux lymphatiques sous-séreux, dont la lumière est bourrée de cellules atypiques.

La lésion, d'abord lymphangite cancéreuse, est devenue périlymphangite ; actuellement, elle végétait en plein tissu cardiaque.

Réflexions. — En résumé, cancer du cœur, secondaire à un épithélioma de l'estomac. Ce foyer de métastase se développait en plein cœur droit, et aux dépens du ventricule, constatation conforme aux données courantes sur l'envahissement secondaire du cœur par les tumeurs épithéliales. Une thèse, soutenue en 1895 (1), donne la statistique suivante :

Tout le cœur envahi	2 fois	Oreillette gauche	4 fois
Endocarde	10 »	Ventricule gauche	11 »
Le cœur droit en entier	6 »	Les 2 oreillettes	5 »
Oreillette —	13 »	Les 2 ventricules	4 »
Ventricules —	19 »	Péricarde	7 »
Cœur gauche en entier	3 »		

(1) V. Laisney, *Etude sur le cancer du cœur.*

L'étude topographique, complétée par l'examen microscopique, indique nettement que l'infection s'est faite non par la voie sanguine, puisque l'endocarde est indemne, mais par la voie lymphatique, et ce sont les vaisseaux lymphatiques du sillon interventriculaire postérieur, qui ont transporté l'embolie cancéreuse. Comment la greffe s'est-elle faite ? Vraisemblablement par simple contact. La paroi postérieure du ventricule droit se trouve en rapport constant, au moins fréquent, avec le centre phrénique, dont la face péritonéale était bourrelée de traînées cancéreuses. Une cellule épithéliomateuse, traversant le diaphragme, a inoculé le péricarde viscéral.

Un cas de sinusite mortelle, terminant une otite suppurée chronique avec mastoïde latente, par Ch. Martin, ancien interne des hôpitaux.

J'ai l'honneur de vous présenter cette pièce provenant d'un malade atteint de suppuration chronique de l'oreille moyenne et de la mastoïde du côté gauche, et qui a succombé par infection du sinus latéral et pyohémie consécutive.

Voici en quelques mots son observation : ce malade est entré le 19 septembre dernier, à l'hôpital St-Antoine, dans un état infectieux, diagnostiqué grippe, embarras gastrique ; sans aucun symptôme appelant l'attention du côté de la tête, si ce n'est une céphalalgie persistante.

Quelques jours plus tard, on apprend incidemment qu'un écoulement de l'oreille gauche, datant de longues années, s'est tari depuis une quinzaine de jours.

Malgré l'absence de tout signe local, tel que douleur à la pression, on pensa que l'état infectieux et la céphalalgie étaient dus à la rétention du pus dans la caisse et la mastoïde, et l'on intervint le 2 octobre.

L'opération fut incomplète, car l'on se contenta de cureter la caisse pleine de fongosités, et au lieu d'ouvrir l'antre, l'évidement porta sur l'oreille du temporal, trop haut et trop en avant. L'écaille fut même perforée par cet évidement, et par cet orifice l'on put s'assurer que la dure-mère était normale.

Bien entendu aucune amélioration ne survint. Les jours suivants une pleurésie purulente du côté droit fut constatée et ponctionnée, le pus et le sang du malade contenaient des pneumocoques. Le malade finit par succomber le 25 octobre, emporté par les progrès de son infection et de sa localisation pleurale. De cette observation résumée, nous ne voulons retenir à propos de cette pièce que les considérations suivantes :

L'absence de douleur au niveau de la mastoïde, douleur qui a été souvent recherchée par la pression sur l'apophyse.

L'absence de signes locaux de sinusite, qui ne se révéla que par l'état infectieux du malade, fait d'ailleurs bien connu.

Autopsie. — Nous avons trouvé les lésions suivantes que l'on peut suivre sur cette pièce :

Face externe. — On voit le conduit auditif externe osseux agrandi, et se continuant en haut avec l'évidement pratiqué snr l'écaille du temporal.

A la partie la plus élevée de cet évidement, la base de l'écaille est perforée à son union avec la pyramide du rachis ; cette perforation faite au cours de l'intervention chirurgicale s'étend d'avant en arrière sur une longueur de 1 centim. 1/2, elle est large de 1/2 centimètre, elle a détruit le toit de la caisse. La dure-mère saine fermait cet orifice et empêchait la caisse de communiquer avec la cavité crânienne.

Au fond du conduit auditif, sur la paroi postérieure de la caisse, se trouve un orifice, qui donnait issue à du pus sur le vivant. Par cet orifice l'on pénètre dans un canal se dirigeant en arrière vers la mastoïde, et donnant accès dans l'antre, c'est l'*additus ad antrum.*

Face interne. — Par la face crânienne, on voit deux perforations : l'une au niveau du toit de la caisse, c'est la perforation chirurgicale ; l'autre dans la gouttière du sinus latéral à l'union du coude fait par l'union de la portion descendante et de la portion terminale de ce sinus. Cet orifice a été agrandi par le trait de scie horizontal qui passe à travers la base de la mastoïde. Il était régulièrement arrondi, avec un diamètre d'environ 1/2 centimètre. La partie duremérienne du sinus état ulcérée au niveau de cet orifice, mais adhérait à ses bords ; il n'y avait pas de pus dans la gouttière sinusienne, entre ce vaisseau et l'os.

Un stylet s'enfonce de 1 centimètre environ par cet orifice dans la mastoïde sous-jacente.

Au niveau de la coupe. — Un trait de scie horizontal a permis de suivre les lésions dans l'intérieur de la mastoïde.

Sur la valve inférieure, on voit : une apophyse volumineuse à parois épaisses, éburnées, sans cellules. L'antre est assez grand, rempli d'un magma purulent, à sa partie supérieure vient s'aboucher l'additus *ad antrum.* Le toit de l'antre répond exactement à la gouttière du sinus latéral ; sur cette pièce il est détruit et remplacé par la perforation pathologique signalée dans cette gouttière.

De la partie supérieure et antérieure de l'antre, près et au-dessous de l'additus *ad antrum* part un autre canal rempli de pus. Ce canal se dirige directement en dehors et communique à sa partie la plus interne avec cet abcès situé à la partie inférieure du crâne, entre la face interne de la mastoïde et la face externe du condyle occipital et les masses latérales de l'atlas. Le trait de scie passe à travers le canal et le divise en deux gouttières, l'une supérieure, l'autre inférieure. Ce canal est le résultat d'une véritable trépanation spontanée de la mastoïde, qui au lieu de se faire comme de coutume à la face externe de l'apophyse, s'est faite à la face interne, et a été l'origine d'un abcès de Bezold.

Le sinus latéral gauche est le siège d'une endophlébite oblitérante, il est occupé par un caillot gris-rougeâtre adhérent dans toute son étendue, et présentant par points un ramollissement sa-

nieux et purulent. La phlébite s'étend jusqu'au pressoir d'Hérophile en arrière ; ce pressoir n'est pas thrombosé ; en avant elle descend jusqu'à l'origine de la jugulaire interne, cette veine est vide de caillots et saine, mais le confluent condylien antérieur et le sinus de Trolard sont envahis et thrombosés.

Les autres organes crâniens : méninges, encéphales, étaient sains, nous n'avons trouvé ni méningite ni abcès du cerveau.

Dans la cavité pleurale droite cet épanchement purulent remontait jusqu'à la 4e côte, l'épanchement enkysté occupait la scissure intra-lobulaire, les adhérences faisant fusionner le feuillet viscéral et pariétal de la scissure, avaient protégé la plèvre médiastine restée intacte, pas d'abcès du poumon ni à droite, ni à gauche.

Réflexions. — De l'étude de cette pièce, nous tirerons les déductions suivantes :

1° L'importance dans la trépanation de la mastoïde de suivre exactement les repères anatomiques, règle que maintenant les instruments au-dessous de la ligne horizontale passent par le bord supérieur du conduit auditif, aurait conduit l'opérateur dans l'antre.

2° L'épaisseur et l'induration de la mastoïde expliquent : l'absence de douleurs à la pression sur la face externe de l'apophyse, et le trajet suivi par le pus vers la face interne de l'os, pour venir faire un abcès de Bezold.

3° Le rapport intime et immédiat du toit de l'antre avec la gouttière du sinus latéral ; rapport qui est la règle et explique la fréquence des sinusites au cours des mastoïdites chroniques.

Enfin la seule intervention chirurgicale rationnelle qui pouvait sauver le malade, aurait dû consister en : évidement pétro-mastoïdien, curettage de la caisse et de l'antre ; puis, les lésions de sinusite constatées par la mise à nu et la ponction ou encore l'incision exploratrice de ce vaisseau, ligature de la jugulaire interne le plus haut possible pour barrer la route aux embolies microbiennes, et enfin ouverture et désinfection aussi complète que possible du sinus.

Dans ce cas, il nous semble qu'il eût été impossible de mettre une ligature sur l'extrémité du sinus qui se jette dans le pressoir d'Hérophile comme le préconise M. Chipault, il eût mieux valu, comme l'indique Broca, fermer ce bout à l'aide du tamponnement à la gaze iodoformée.

Malgré cette intervention rationnelle, le succès n'eût pas été certain, car l'on ne doit pas oublier que l'on intervient dans des cas analogues chez des malades déjà infectés.

Fistule urinaire ombilicale probablement tuberculeuse,
par R. DE BOVIS (de Reims).

L'observation du jeune malade qui fait l'objet de cette communication se trouve déjà en partie dans la thèse de M. Trogneux (1). Nous la résumons en y ajoutant ce qu'il nous a été donné d'observer :

Lucien P..., 9 ans, entre à la clinique chirurgicale de Reims le 16 septembre 1895.

Antécédents héréditaires. — Rien de particulier à signaler dans la famille, qui nous est connue et qui est bien portante.

Antécédents personnels. — Ostéopériostite suppurée et fongueuse du cou-de-pied gauche, opérée par M. Guelliot (de Reims), qui la considéra comme de nature tuberculeuse.

Pendant sa première enfance, le malade présenta une incontinence d'urine passagère. Vers la même époque, il eut la rougeole qui guérit sans complications.

Vers la fin d'août 1895, apparut un ténesme viscéral léger avec un peu de pollakiurie. Bientôt l'enfant se plaignit de coliques et, un jour, d'être mouillé à la ceinture. Les parents constatèrent facilement la nature urineuse de ce liquide et de ce moment la fistule était créée. La quantité des urines qui en sortait, se mit à augmenter peu à peu.

Au printemps de 1896 on notait l'état suivant :

Symptômes probables d'induration pulmonaire. Etat général assez bon. L'ombilic est situé à un centimètre au-dessous du milieu de la ligne xyphoïdo-pubienne.

La fistule qui l'occupe a une forme ovalaire, à grand axe transversal, large de 2 centimètres. Son bord, qui n'est autre que le bourrelet ombilical, est légèrement saillant. Un entonnoir très court lui succède ; il est presque vertical, aplati d'avant en arrière, long de 12 millimètres. Ses parois sont lisses, sauf en arrière où existe un petit repli semi-lunaire. Le fond en est occupé par un orifice d'où partent quatre plis radiés fronçant l'orifice par où s'écoule l'urine. Pour voir ces détails il est nécessaire d'écarter les bords de l'orifice ombilical avec une pince.

L'urine sort sans interruption, en nappe, parfois un peu plus abondamment ; la toux augmente cette émission.

L'urèthre est parfaitement perméable (n° 12 Charrière). Une injection vésicale ressort par l'ombilic, sitôt qu'on a injecté 20 ou 25 centimètres cubes. Une sonde n° 12, glissée à travers l'ombilic, ne pénètre qu'à 4 centimètres de profondeur. Avec un stylet on peut aller aussi loin que le permet sa longueur.

Pas d'autres malformations : testicules en place.

Les urines offrent un dépôt peu considérable de flocons muqueux demi-transparents.

La prostate est assez sensible, mais difficile à toucher en raison de son faible volume.

(1) Thèse de Paris, 1896-1897, n° 129.

M. le professeur Decès tenta vers cette époque l'oblitération de la fistule. L'orifice fistuleux fut excisé et l'ouraque suturé à deux centimètres au-dessous de l'ombilic. Une sonde à demeure fut mise en place, mais le 10e jour, l'urine sortait de nouveau par l'ombilic.

L'observation de M. Trogneux note, pour finir, des signes indubitables de tuberculose pulmonaire, quelques mois après l'opération précédente.

C'est au mois d'août 1897 que le soin de cet enfant nous fut commis. Nous ignorions l'observation précédente et les renseignements de valeur qu'elle contenait. L'état général du malade était bon, bien qu'il fût chétif et peu développé pour son âge. Les urines ne contenaient que quelques flocons muqueux ; pas d'odeur ammoniacale, pas d'albumine. Bien que le canal fût perméable, en dépit de spasmes très marqués, la totalité des urines sortait par l'ombilic. Celui-ci présentait une cicatrice allongée, vestige de la première intervention, et la fistule, à bords plats et minces, cutisés, en occupait le centre.

Une étude plus attentive du passé de ce malade nous aurait révélé sans doute la nature du terrain sur lequel nous allions évoluer. Nous ne fûmes malheureusement frappés que du fait tératologique.

Sur les prières de la famille nous avons tenté une seconde intervention pour oblitérer cette fistule. Nous nous proposions d'extirper l'orifice fistuleux et de disséquer l'ouraque de haut en bas jusqu'à la vessie, suturer celle-ci, drainer, puis suturer la plaie abdominale. Nous espérions décoller l'ouraque du péritoine et nous tenir en dehors de celui-ci. Il fallut bientôt en rabattre.

A peine avons-nous commencé la dissection de l'ouraque par sa face postérieure, que celle-ci se déchire et nous montre la cavité abdominale ouverte. Surjet de catgut et reprise de la dissection ; nouvelle ouverture du péritoine. En d'autres termes, la paroi postérieure du trajet ouracal était tellement mince que la simple traction des pinces la déchirait.

Nous fendons alors toute la paroi antérieure du trajet jusqu'au pubis. Nous pensons alors nous rendre compte de l'état des parties. Le trajet ouracal, long de 11 à 12 centimètres, large de deux centimètres et demi (*étalé, comme il l'était*), présente un diamètre transversal à peu près égal sur toute sa hauteur. Au voisinage de l'ombilic, il se rétrécit légèrement. En bas, un orifice qui admet facilement le petit doigt le fait communiquer avec la vessie. Sa surface est tapissée d'une muqueuse, d'un rouge pâle, légèrement velvétique, et laissant voir par transparence, en bas la graisse péritonéale qui la tapisse, et plus haut les intestins. Sa minceur est extrême ; de nouvelles tentatives de dissection nous montrent qu'elle n'atteint certainement pas un millimètre ; elle est d'une friabilité telle que les pinces l'émiettent, sans arriver à en détacher des lambeaux si minuscules qu'ils soient. Dans son tiers supérieur, elle est soudée avec le péritoine ; dans le reste de son étendue, elle en est séparée par une graisse jaune, lâche et fine, mais qui va s'épaississant un peu au voisinage de la vessie. Le tout était cependant si mince, si fragile que le seul fait de *promener* la curette à la surface du trajet détermina une nouvelle déchirure du péritoine.

Le sommet de la vessie, au lieu d'affleurer la symphyse comme

nous l'espérions chez un sujet jeune et ainsi malformé, est profondément enfoncé au-dessous de la symphyse : à 3 ou 4 centimètres peut-être, 5 ou 6 en comptant les parties molles revêtant le pubis. Quant à la vessie, sa capacité est minime : 30 à 40 centimètres cubes environ. Ses parois sont épaissies ; sa muqueuse, dont on ne peut voir la couleur, est tomenteuse au toucher.

Le trajet fut avivé du mieux que l'on put, la plaie réunie, un drainage sus-pubien et un cathétérisme à demeure installé.

Sans vouloir discuter le point de vue opératoire, nous nous bornerons à remarquer que la résection du trajet et la suture de la vessie étaient impossibles en l'espèce. Nous avons tenté la dernière pour essayer d'isoler l'un de l'autre la vessie et le trajet ; mais nos fils, quelle que fût la manière dont nous nous y soyons pris, n'ont réussi qu'à couper quatre fois de suite les tissus qu'ils voulaient rapprocher. Réséquer le trajet c'était donc s'exposer sûrement à voir la vessie se vider dans le péritoine, dans l'impossibilité où on eût été de la suturer d'une manière satisfaisante, soit à cause de sa friabilité, soit à cause de sa rétraction et de sa situation profonde.

L'enfant guérit de l'intervention, mais au bout de huit jours, la plaie s'était désunie grâce au passage de l'urine par son ancien trajet. Trois semaines après l'opération il survint du délire, de la fièvre et le malade succomba trois jours après l'apparition de ces accidents.

L'autopsie ne put être pratiquée. La cause de la mort est vraisemblablement dans une infection urinaire ascendante de nature spécifique ou autre, mais à laquelle l'opération n'avait fait que donner un coup de fouet.

Réflexions. — 1° Nous avons intitulé cette observation : fistule ombilicale urinaire tuberculeuse. Une première question se pose : s'agit-il d'une fistule ouracale ; autrement dit : était-elle d'origine congénitale ?

On sait que Gruget (1) se montre très sceptique sur ces fistules ouracales. Il les attribue pour la plupart à des kystes, à des abcès devenus fistuleux et ouverts secondairement dans la vessie. Mais, le mémoire si clair et si documenté de MM. Morer et Forgue (2) établit au contraire d'une manière indiscutable l'origine congénitale habituelle de ces malformations. Une observation de M. le Professeur Lannelongue (3) confirme cette opinion.

Etait-ce le cas chez notre malade ? Nous pensons que le doute est difficile. La fistule s'est créée sans abcès ombilical, le trajet n'offrait ni valvules ni rétrécissements pouvant faire songer à une coalescence secondaire. L'ouraque était donc

(1) Thèse de Paris, 1872.
(2) *Nouveau Montpellier méd.*, 1895.
(3) *Congrès de gynécol., obstétrique et pédiatrie*, Bordeaux 1895.

resté perméable chez lui et c'est grâce à l'apparition d'une cystite sans doute tuberculeuse, accompagnée de spasmes uréthraux, que les urines ont reflué dans son intérieur et amené finalement la fistule ombilicale. C'est en somme le mécanisme des fistules acquises (fistules dues à un obstacle au cours des urines), par opposition à celles des nouveau-nés. Si dans notre cas on trouvait que la fistule ait été bien tardive, nous rappellerions une observation de Levié (de Rotterdam) où elle se montra chez un homme de 70 ans passés (1).

2° Il nous reste à justifier l'épithète de tuberculeuse. Le contrôle bactériologique et histologique nous a fait défaut, nous l'avouons. Mais tout plaide en faveur de la tuberculose : état général, antécédents, symptômes pulmonaires, cystite et sensibilité de la prostate. Cette cystite spontanée, accompagnée de rétraction, d'épaississement, d'état tomenteux de la vessie, ne nous paraît guère à cet âge pouvoir reconnaître d'autre cause. Quant au trajet lui-même, bien qu'il ne présentât ni granulations ni ulcérations, il était bien probablement infecté en raison de son état velvétique, de sa coloration rougeâtre et de sa friabilité.

C'est dans cette tuberculisation de la vessie et de l'ouraque que résiderait l'intérêt de notre observation, unique à ce point de vue. Un cas de Cadell (cité par M. Trogneux) s'en rapproche cependant assez : à l'autopsie on trouva une cystite ancienne, intense, caractérisée par un épaississement et un état fongueux de la paroi vésicale ; mais la muqueuse ouracale était simplement pâle et épaisse. L'histoire clinique de la petite malade de Cadell ne permet pas cependant d'en tirer autre chose que des probabilités un peu vagues.

3° Au point de vue opératoire, l'histoire de notre malade vient confirmer les conclusions de M. Trogneux. Si l'on veut intervenir, il faut agir sur un terrain de bon aloi et dans ce dernier cas la meilleure conduite est certainement la résection du trajet (H. Delagénière) (2).

Appendicite aiguë perforante.

MM. Letulle et Weinberg, au cours de leurs recherches sur les

(1) Lettre à M. Guéniot, in *Bull. général de thérap.*, 1879.
(2) *Archives prov. de Chirurgie*, 1892, p. 222.

lésions de l'appendicite, ont recueilli 10 observations de perforation aiguë de l'appendice.

Dans aucun de ces cas, il ne s'agissait de folliculite aiguë perforante.

Les altérations sont toujours le résultat d'un processus de nécrose de coagulation, atteignant la totalité des parois, sur un point plus ou moins circonscrit.

Les préparations microscopiques montrent la destruction, totale et simultanée, de la muqueuse et de la zone folliculaire sous-muqueuse. L'évolution des lésions se fait toujours de la cavité intestinale vers le péritoine, c'est-à-dire de dedans en dehors.

La participation des deux couches musculaires, de la couche sous-séreuse, et enfin, du péritoine, est diffuse et irrégulière, nullement proportionnée à l'étendue ni à la forme de la nécrose de la muqueuse et de ses annexes.

Le rôle du système vasculaire sanguin de l'appendice dans le procédé de mortification en question, est absolument nul ; les vaisseaux et les nerfs, aussi bien que tous les autres éléments de l'organe, subissent, sans la régler en aucune sorte, et le plus souvent, sans la retarder, l'invasion de la nécrose coagulante. On trouve même de nombreux vaisseaux, reconnaissables, avec leurs hématies encore colorables, enclavés au milieu des placards fibrinoïdes, représentant ce qui reste de la muqueuse et des follicules.

La nécrose, qui frappe ainsi, d'une manière suraiguë, les parties, est tantôt *momifiante*, en ce qu'elle conserve aux squelettes des cellules et des fibres élémentaires, quelles qu'elles soient, leur forme relative et leur volume, tantôt *fibrinoïde*, car elle les transforme en blocs massifs ou en filaments accessibles aux réactions colorantes de la fibrine.

L'intensité des phénomènes aigus mortifiants est telle que, dans la grande majorité des cas, aucune réaction hyperleucocytique n'a eu le temps de se produire autour des parties nécrosées.

Tous les caractères qui précèdent différencient, d'une manière absolue, l'appendicite perforante aiguë des lésions de la folliculite perforante.

La topographie des désordres nécrobiotiques offre aussi quelque intérêt. La nécrose de la muqueuse et de ses annexes peut, en effet, être étendue à toute la hauteur de l'appendice. Dans ce cas, une ou plusieurs perforations peuvent se produire, à différentes hauteurs ; chaque perforation peut, de même, avoir des dimensions très variables, depuis l'aspect punctiforme, avec intégrité réelle ou apparente du péritoine appendiculaire, jusqu'aux larges brèches ayant donné accès aux plus volumineux coprolithes. D'ordinaire, cependant, les plus grands placards nécrosiques sont plutôt rapprochés de l'extrémité libre.

Si la nécrose de toutes les couches affecte une disposition annulaire, sur un point quelconque de la hauteur de l'organe, une amputation spontanée, complète ou incomplète, en résulte nécessairement ; et, dans ces conditions, le bout inférieur de l'appendice, amputé, peut contenir des lambeaux véritablement gangréneux. Le sphacèle des parties n'est alors que secondaire et contingent.

La préexistence de lésions chroniques était constante dans nos cas d'appendicite perforante aiguë.

Cancer du corps thyroïde comprimant la trachée.

M. Rudaux apporte une volumineuse tumeur du corps thyroïde ayant amené la mort par compression de la trachée.

Pneumopathie à microbe, voisin du pneumocoque, par MM. Fernand Bezançon et Ravaut.

Histoire de la maladie. — X..., âgé de 22 ans, entre, 13, salle Monneret, le 12 mars, dans le service de M. le Dr Thibierge à l'hôpital de la Pitié.

Les *antécédents héréditaires* et *personnels* du malade sont excellents, il n'a jamais présenté de maladie sérieuse avant l'affection pour laquelle il vient à l'hôpital.

Le début des accidents remonte au 2 mars : le malade qui avait figuré dans le cortège du mardi-gras, se trouve mal en train le soir en rentrant chez lui et est forcé de se coucher, les jours suivants son malaise persiste, il a de l'anorexie, de la diarrhée ; une céphalée assez vive et de la courbature l'empêchent de se livrer à son travail habituel. Ce n'est cependant que le mardi 9 mars, le soir, qu'il est pris d'un point de côté droit et qu'apparaissent des frissons assez intenses. Le 12 il se décide à entrer à l'hôpital.

X... est un garçon robuste ; la face est congestionnée, la pommette droite très rouge ; il accuse un point de côté très douloureux sur la ligne axillaire postérieure droite à la hauteur de l'angle inférieur de l'omoplate et un second point au-dessus et en dehors du sein.

A ce niveau la percussion dénote de la matité, avec exagération des vibrations vocales en avant et en arrière.

La respiration est légèrement soufflante, il n'y a pas de souffle tubaire et pas de râles.

L'expectoration a tous les caractères de l'expectoration pneumonique, crachats visqueux adhérents au crachoir, de couleur sucre d'orge ; ces crachats contiennent des pneumocoques (mais l'examen n'en a pas été fait par nous et les caractères de ceux-ci n'ont pas été précisés).

La langue est saburrale, humide, la rate n'est pas volumineuse.

Le malade n'a pas de délire, l'état général semble bon ; le pouls est à 120 ; le cœur régulier. Les urines sont rouges, concentrées et ne contiennent pas d'albumine.

Le diagnostic porté est celui de pneumonie droite, pneumonie n'affleurant pas la surface du poumon.

13 *mars*. — Même état. A l'auscultation le souffle tubaire n'apparaît pas.

14. — Le souffle tubaire apparaît, il s'entend dans la fosse sus-épineuse en arrière et en avant sous la clavicule et s'accompagne de râles ayant plutôt le type du râle sous-crépitant que du râle crépitant.

Les jours suivants l'état persiste sans modification, cependant le malade a du délire et le pouls présente quelques irrégularités. Les

signes stéthoscopiques persistent sans modification, mais le souffle et les râles s'entendent dans toute la hauteur du thorax.

Depuis l'entrée du malade à l'hôpital la température s'est maintenue au-dessus de 40°, entre 40°8 et 40°6, sans rémission matinale.

17. — La fièvre est tombée à 39°6, le délire se calme, cependant les signes stéthoscopiques persistent sans modification ; de la submatité apparaît à la base du poumon gauche où la respiration est obscure.

18. — 39°2.

19. — 38°2 le matin, 37°8 le soir, il n'y a pas cependant de phénomènes critiques, pas de sueurs, la peau reste sèche, les urines n'augmentent pas de quantité et, le 20 mars, brusquement la fièvre remonte à 40°, le teint se plombe, le pouls est petit, presque incomptable ; les crachats cependant n'ont pas l'aspect des crachats jus de pruneaux de l'hépatisation grise, ils sont formés surtout par du sang, ils n'ont aucune mauvaise odeur.

Le délire reprend, de la diarrhée apparaît.

21. — La température reste très élevée à 40°, à la suite des bains donnés toutes les 3 heures, la température baisse de 3 degrés, mais 1 heure après le bain elle est remontée à 40°. Le délire et la diarrhée persistent et le malade meurt dans la nuit, au 13e jour de sa maladie.

Autopsie. — *Plèvres.* — Pas d'épanchement ; à la surface de la plèvre droite, au niveau des lobes moyen et inférieur du poumon on voit seulement un exsudat fibrineux, au niveau du lobe inférieur la plèvre est encore le siège d'une lésion très spéciale, de gros tractus blanchâtres sillonnent la séreuse, tractus qui s'anastomosent les uns avec les autres et semblent dessiner le réseau lymphatique que l'on voit à la surface du poumon autour des lobules dans le tissu cellulaire sous-pleural ; enfin de place en place on voit des ecchymoses se produire à la surface du poumon et décoller la plèvre à ce niveau.

Poumon droit. — Le *lobe supérieur* est de couleur ardoisée, il se déprime facilement et a la consistance du poumon œdémateux. La surface de coupe est lisse, le tissu est gorgé de sérosité, que l'on fait sourdre en abondance par la pression. De grands tractus blanchâtres, anastomosés entre eux, cloisonnent le parenchyme pulmonaire. Ces grands tractus semblent être produits par l'épaississement du tissu conjonctif qui sépare les lobules les uns des autres.

Lobe inférieur et moyen. — La consistance du poumon est très augmentée, et d'une manière générale, on a l'impression d'un bloc d'hépatisation, cependant un examen plus minutieux montre nettement que tout le parenchyme n'est pas pris en masse et qu'à côté de points de consistance ferme et résistante il en existe d'autres au niveau desquels la densité est moins grande. On a en un mot l'impression que donne le poumon dans les cas de broncho-pneumonie pseudo-lobaire.

Une coupe pratiquée au niveau des portions de parenchyme hépatisé montre des blocs durs de la grosseur d'une orange entourés de parties de consistance molle. Ces blocs se présentent de la manière suivante : au centre une zone dure résistante, ne s'écrasant pas par la pression, d'un rouge vineux, donnant l'impression d'un

infarctus hémorrhagique ; autour de cette zone, le parenchyme est de couleur violet sale, il est très friable et a tout à fait l'aspect et la consistance de la rate diffluente de certaines infections. Comme dans ce dernier cas d'ailleurs, à la section s'écoule un liquide puriforme rougeâtre, très visqueux et n'exhalant aucune odeur.

Sur certains points, surtout au niveau de la base du poumon et au voisinage de la plèvre, l'écoulement du liquide puriforme et visqueux entraîne la formation de petites cavernules à parois déchiquetées et anfractueuses, communiquant souvent les unes avec les autres, de sorte que le parenchyme rappelle à ce niveau l'aspect de certains abcès aréolaires.

Le lobe inférieur présente encore une autre lésion bien distincte des précédentes, certains blocs hépatisés ont une consistance dure et élastique, la section en est sèche et la couleur blanchâtre, il y a une véritable pneumonie blanche, rappelant comme aspect la pneumonie caséeuse.

Le poumon gauche ne présente que des lésions de congestion diffuse. Sur aucun point, il n'y a de granulations tuberculeuses.

Les reins sont gros et mous, et ont l'aspect du gros rein infectieux, la rate est volumineuse et diffluente, le foie est pâle.

Examen histologique.— *Lobe supérieur.* — Les bronchioles ont leur épithélium desquamé et modifié, mais elles ne contiennent pas de pus, le tissu conjonctif péribronchique est épaissi et infiltré de charbon. Les cloisons alvéolaires sont très augmentées de volume et infiltrées de cellules embryonnaires ; le tissu conjonctif périlobulaire a subi la même altération et apparaît sous forme de grosses bandes scléreuses. Dans les alvéoles on ne trouve pas de fibrine, mais des cellules endothéliales desquamées en nombre considérable, cellules cubiques, fusiformes, cellules renfermant souvent plusieurs noyaux ; il y a en un mot des lésions manifestes de pneumonie catarrhale, avec inflammation toute spéciale de la trame conjonctive.

Lobe inférieur et moyen. — *Bloc hémorrhagique.* — Au point de vue histologique il ne s'agit pas d'une grosse nappe hémorrhagique compacte, mais d'un très grand nombre d'îlots hémorrhagiques du volume d'une grosse tête d'épingle qui par suite de leur nombre et de leur rapprochement donnent à l'œil nu l'impression d'un bloc compact. Les territoires qui séparent ces îlots hémorrhagiques font une opposition très vive, ils sont complètement dépourvus de sang. Les îlots hémorrhagiques occupent 8, 10 alvéoles voisins ; certains alvéoles sont complètement remplis par le sang, d'autres le sont incomplètement. Les cloisons qui séparent les alvéoles sont respectées, mais par suite de la distension de l'alvéole même, les capillaires des cloisons sont comprimés et vides de sang. Dans les alvéoles, à côté des globules rouges on voit en grand nombre des noyaux ou fragments de noyaux se colorant mal ; dans d'autres alvéoles on voit en grande quantité de la fibrine.

Il y a en un mot un processus à la fois hémorrhagique, fibrinogène et nécrosant.

Ce processus nécrotique se voit à un degré bien plus marqué au niveau des zones blanches anémiées, qu'il s'agisse des îlots interhémorrhagiques ou des gros blocs de pneumonie blanche ; à ce niveau, les capillaires sont absolument effacés et vides de sang, les alvéoles

sont bourrés de cellules, leucocytes polynucléaires et cellules endothéliales, cellules dont la plupart se colorent mal et sont nécrosées ; dans certains alvéoles, on voit un exsudat fibrineux.

Le mécanisme de la formation des abcès est assez difficile à préciser dans les régions ou la suppuration existe déjà, il y a là une désintégration telle du parenchyme que l'on ne peut saisir le point de départ de la lésion. Il n'en est pas de même à la périphérie du poumon, dans la région sous-pleurale où nous pouvons nous rendre compte aisément du premier stade de la lésion qui plus avancée a abouti à la suppuration diffuse.

La plèvre examinée au niveau des zones de lymphangite sous-pleurale que nous avons signalées plus haut apparaît tapissée de plusieurs couches minces de fibrine qui délimitent entre elles des mailles arrondies ou allongées dans lesquelles sont de grandes cellules conjonctives tuméfiées et quelques leucocytes.

Au-dessous de la plèvre est un tissu conjonctif extrêmement lâche, parcouru par de très nombreux capillaires, et sillonné par de grandes cellules fusiformes anastomosées, et de grandes cellules tuméfiées, arrondies. Dans ce tissu sont disposées de place en place de grandes cavités délimitées nettement par une paroi conjonctive. Ces cavités sont arrondies et atteignent plus d'un millimètre de diamètre. La paroi qui tapisse les cavités est infiltrée de cellules rondes et autour d'elle on retrouve des éléments lymphatiques embryonnaires infiltrant le tissu.

Dans l'intérieur de ces cavités sont des cellules en général arrondies à noyau ovalaire ou arrondi, cellules qui ressemblent aux cellules des alvéoles pulmonaires tuméfiées et desquamées.

Ces cavités sont en réalité de gros troncs lymphatiques distendus, et remplis de cellules provenant des alvéoles pulmonaires.

Dans les lobules voisins de la lésion pleurale, on retrouve à la périphérie des lobules des altérations identiques, de gros troncs lymphatiques distendus par des cellules endothéliales tuméfiées ou par des leucocytes polynucléaires. Le tissu conjonctif périlobulaire est infiltré de très nombreuses cellules rondes, et sur certains points on voit se former de petits abcès microscopiques à la périphérie du lobule. Les lobules sont cependant peu atteints, il y a une réaction légère de l'endothélium, mais aucun exsudat dans la cavité.

Réflexions. — Cette observation est intéressante en ce qu'elle nous montre un exemple encore assez rare de lésions pulmonaires dans lequel tous les éléments du poumon sont touchés. L'importance des lésions conjonctives si rares d'ordinaire dans les pneumonies et dans les broncho-pneumonies aiguës est ici manifeste et l'on a affaire à un véritable phlegmon du poumon, au premier degré d'une lésion qui eût abouti si elle avait été plus lente à une destruction du tissu conjonctif interlobulaire, à une pneumonie disséquante.

L'agent pathogène cause de cette affection était d'ailleurs

différent des microbes ordinaires des broncho-pneumonies, il s'agissait d'un microbe spécial, voisin du pneumocoque, mais en différant par de nombreux caractères : microbe dont l'un de nous, en collaboration avec M. Griffon, a déjà donné la description (1).

Tumeur de la rate secondaire à un épithélioma de l'estomac. — Gastro-entérostomie postérieure, par MM. Fernand Bezançon et Bertherand.

N..., âgé de 35 ans, employé de commerce, entre à la salle Serres dans le service du Dr A. Robin le 5 octobre 1897.

Rien à noter dans les antécédents du malade, pas de syphilis, pas d'alcoolisme ; névropathie.

Depuis plusieurs années il se plaint de maux d'estomac ; depuis 4 à 5 mois surtout, les digestions sont devenues de plus en plus pénibles, l'appétit est nul, les vomissements alimentaires sont fréquents, l'amaigrissement est rapide, la perte des forces très marquée. Le malade ressent au creux épigastrique une douleur fixe, qui n'est pas augmentée par l'alimentation.

Vers le milieu du mois de septembre, le malade a une série d'hématémèses très abondantes qui durent trois jours et sont accompagnés de mélœna.

A la suite de ces hématémèses, le malade tombe dans un état de faiblesse extrême et entre à l'hôpital.

A son entrée on constate un état cachectique très accentué, de la décoloration des téguments et des muqueuses, de l'œdème périmalléolaire.

La température oscille autour de 38°, sans jamais dépasser 38°5.

Le malade ressent toujours au creux épigastrique une douleur sourde continue, sans exacerbation paroxystique. La douleur n'a pas d'irradiation.

La pression l'augmente. La palpation de l'estomac ne laisse percevoir aucune tumeur.

L'estomac ne semble pas dilaté, il n'y a pas de clapotement.

La langue est blanche, l'appétit nul, mais les digestions ne s'accompagnent pas de pyrosis.

Le foie est très augmenté de volume, il dépasse de 3 travers de doigt le rebord des fausses côtes.

La rate est très volumineuse. L'abdomen n'est pas ballonné. Le cœur est normal ; les urines ne contiennent ni sucre ni albumine.

L'examen du creux sus-claviculaire et de l'aine ne décèle aucune modification du volume ou de la consistance des ganglions.

L'hypothèse la plus probable est qu'il s'agit d'un ulcère et le malade est mis au régime lacté ; malgré le régime il a, le 8 octobre, une hématémèse légère ; le régime lacté est mal supporté, le lait est

(1) Fernand Bezançon et V. Griffon, Pouvoir agglutinatif du sérum dans les infections expérimentales et humaines à pneumocoques. *Soc. de Biologie*, 5 juillet 1897 et *Presse médicale*, 17 juillet 1897, p. 25.

vomi sous forme de gros caillots. L'amaigrissement fait des progrès rapides, la cachexie s'accentue.

En présence de ces symptômes on fait passer le malade dans le service de M. le Dr Tuffier qui pratique une gastro-entérostomie postérieure.

Au cours de l'opération on découvre une très volumineuse tumeur qui adhère à l'estomac et dont l'ablation est impossible.

Le malade meurt quelques jours après l'opération.

Autopsie. — L'abdomen présente dans la région de l'hypochondre gauche une tumeur extrêmement volumineuse qui a le siège et les caractères extérieurs de la rate. Cette tumeur du poids de 1500 grammes adhère intimement à la grosse tubérosité de l'estomac.

A l'incision de l'estomac on voit à la surface de la muqueuse dans la partie où la rate adhère à l'organe une petite tumeur à surface ulcérée du volume d'une noisette. Le reste de la muqueuse ne présente pas d'autre altération.

Cette petite tumeur est de consistance molle, de couleur blanchâtre, riche en suc.

La rate a conservé sa forme extérieure, et avant de l'exciser il semble que l'on soit en présence de l'organe simplement hypertrophié, la capsule est épaissie et sur quelques points il y a de petites plaques blanches nacrées, dures (fibromes).

La section montre le parenchyme refoulé à la périphérie et à une des extrémités ; tout le reste de l'organe est de couleur blanchâtre et donne du suc au raclage, il a, en un mot, le même aspect que la tumeur de l'estomac. La tumeur de la rate n'est pas absolument homogène, il semble plutôt qu'elle soit formée par plusieurs gros noyaux entre lesquels on retrouve quelques vestiges du tissu splénique.

Examen histologique. — *Tumeur de l'estomac.* — Il s'agit d'une tumeur épithéliale, on voit de grands boyaux allongés anastomosés les uns avec les autres et séparés par du tissu conjonctif adulte ; sur d'autres points on voit la section transversale ou oblique de ces boyaux.

Ceux-ci sont souvent formés par une double rangée de cellules cylindriques ; d'autres ne présentent de revêtement cylindrique que sur la paroi seule, tout le reste du tube est rempli par des cellules polyédriques.

Tumeur de la rate. — Sauf sur un point où la tumeur de la rate adhère à l'estomac, la tumeur splénique est entourée par le tissu de la rate, comme dans certains cancers primitifs du foie dits cancers en amande. Le tissu splénique est d'ailleurs très modifié, la capsule est extrêmement épaissie et est le siège de petits fibromes. Les corpuscules de Malpighi sont atrophiés ou ont disparu ; la pulpe fait défaut ou plutôt est remplacée par un tissu de sclérose limitant des cavités vasculaires très larges ; il y a véritable tissu angiomateux.

Au-dessous du parenchyme splénique, sans transition est la zone néoplasique. Celle-ci est constituée par des boyaux épithéliaux comparables en tous points à ceux de la tumeur de l'estomac. Ces boyaux épithéliaux séparés par des travées conjonctives, se groupent pour former des masses volumineuses arrondies séparées les unes des autres par des espaces dans lesquels on retrouve des vestiges de tissu splénique.

Plusieurs noyaux cancéreux sont nécrosés, les noyaux des cellules sont incolores, mais l'on voit encore la texture générale des boyaux cellulaires, dans d'autres il y a de grosses nappes hémorrhagiques.

Une coupe portant à la fois sur la tumeur de l'estomac et sur la partie de la tumeur splénique adhérant à l'estomac montre qu'à ce niveau même, la musculeuse de l'estomac est conservée ; il n'y a donc pas eu tumeur de l'estomac propagée à la rate, mais tumeur de l'estomac, infection secondaire de la rate, probablement par la voie des lymphatiqnes, et adhérence secondaire de la tumeur splénique à l'estomac.

Réflexions. — L'observation que nous venons de rappeler est intéressante en ce qu'elle nous montre une généralisation relativement peu fréquente du cancer de l'estomac, la généralisation à la rate ; cette localisation a pris une telle importance que la lésion primitive, la tumeur de l'estomac aurait passé facilement inaperçue, si l'examen histologique en montrant la nature épithéliale de la tumeur, n'avait nettement montré qu'il fallait subordonner la grosse tumeur splénique à la petite néoformation stomacale.

Ce fait est à rapprocher de cette forme assez fréquente de cancer du foie dans laquelle la tumeur hépatique occupe seule la scène morbide, alors que l'autopsie et l'examen histologique montrent qu'il s'agit en réalité d'un cancer secondaire à un petit épithélioma de l'estomac.

Atrophie rénale avec dégénérescence kystique,

par M. Gustave Bureau, interne des hôpitaux.

Nous avons l'honneur de présenter à la Société des reins provenant d'une femme morte dans le service de M. le docteur Merklen à l'hôpital Laënnec.

Cette femme avait été soignée récemment dans le service de M. le professeur Landouzy pour de l'albuminurie ; ses urines contenaient à ce moment 4 grammes d'albumine par litre, mais il a été impossible de trouver la cause de cette albuminurie. Sortie de ce service, il y a une dizaine de jours, la malade chez elle s'est remise à s'alimenter, et bientôt est survenue de l'oppression qui n'a été par la suite qu'en croissant, et c'est pour cette gêne de la respiration que la malade entre dans notre service.

A son entrée, le soir, nous trouvons une femme entièrement dyspnéique, mettant en jeu pour respirer tous ses muscles inspiratoires comme s'il existait un obstacle à l'entrée de l'air dans la poitrine ; la respiration est bruyante avec léger tirage sus-sternal et sus-claviculaire. Malgré cette dyspnée considérable, la malade reste dans le décubitus dorsal, n'est pas obligée de s'asseoir sur son lit ; elle

est du reste assez cyanosée, dans un état sub-comateux, répondant mal aux questions qu'on lui pose. Elle nous apprend cependant, que cette oppression remonte à cinq ou six jours ; d'abord peu prononcée, elle a été en s'accentuant les jours suivants et est devenue extrêmement intense depuis hier. On constate en outre un léger œdème pré-tibial, mais peu accentué ; pas d'anasarque, pas d'ascite, pas de céphalalgie, pas de vomissements. Au niveau de la région frontale gauche existe un furoncle, la malade présente en outre de la blépharite et de la conjonctivite chronique. Elle se plaint aussi de souffrir de la gorge ; mais elle respire la bouche ouverte et à l'examen on constate seulement un peu de rougeur et de sécheresse de la muqueuse pharyngienne, mais sans œdème. La respiration est profonde, sans rythme particulier, sans Cheyne Stokes et à l'auscultation on entend le murmure vésiculaire normal dans toute la hauteur des deux poumons ; la voix est nette, non voilée, pas de toux. L'auscultation du cœur, très difficile à cause du bruit que fait la malade en respirant, ne permet de déceler aucun bruit anormal. La température est à 36°, le pouls petit et très fréquent. Du côté des yeux, on trouve une pupille plutôt rétrécie.

En somme dyspnée sans cause appréciable du côté du cœur ou des poumons, offrant tous les caractères d'une dyspnée toxique chez une malade présentant de l'albumine en grande quantité, ainsi que le révèle l'examen de l'urine prélevée par la sonde.

On pratique immédiatement une saignée de 250 grammes et on injecte sous la peau de l'abdomen 500 grammes de sérum artificiel. Lavement purgatif, 2 grammes de chloral. On réchauffe la malade avec des boules. Durant le reste de la nuit la dyspnée semble un peu s'atténuer, mais l'hypothermie persiste. Température 35°.

Le lendemain matin 4 décembre, même état, la dyspnée a peut-être un peu diminué, mais la malade est plus comateuse, le pouls toujours petit et très fréquent, la température à 34°6. L'auscultation des poumons est toujours négative. On fait à la malade 2 injections de 500 grammes de sérum artificiel dans la journée. Les urines contiennent 6 grammes d'albumine (dosage par le tube d'Esbach).

Le lendemain matin la malade est dans le coma complet et succombe pendant la visite.

Autopsie. — Les *poumons* sont normaux.

Le *cœur* est gros, volumineux, sans surcharge graisseuse, pesant 400 grammes ; le ventricule gauche est très hypertrophié.

Le *foie* et la *rate* sont normaux.

Du côté des *reins* on trouve des lésions extrêmement intéressantes. Le rein gauche n'existe plus ; à sa place on trouve 4 kystes contenus dans une atmosphère cellulo-graisseuse. Le plus gros, du volume d'une noix, est situé à la partie moyenne ; au-dessus deux autres moins volumineux et au-dessous le quatrième de la grosseur d'une noisette. Ces kystes sont formés d'une membrane très mince, laissant voir par transparence à leur intérieur un liquide citrin. Ils sont libres, séparés les uns des autres dans la plus grande partie de leur étendue, réunis seulement en un point répondant à l'ancien hile du rein, reconnaissable encore au petit amas de vaisseaux entourés de tissu cellulo-adipeux qui existe en ce point. L'uretère de cet ancien rein, très difficile à découvrir, n'est plus représenté que

par un petit cordon du volume d'un gros fil, ses dimensions sont un peu plus volumineuses du côté de la vessie, mais il est complètement filiforme dans sa moitié supérieure où il a tout à fait l'aspect d'une veinule.

L'autre rein, le droit, est aussi très altéré ; il est beaucoup diminué de volume, il pèse 75 grammes, sa surface est irrégulière, bosselée, mamelonnée.

Sur la coupe on voit que les calices sont très dilatés et se terminent à leur partie supérieure par de véritables cavités kystiques ayant détruit en grande partie les pyramides de ce rein. Ce qui reste de la substance propre de ce rein est très altéré, la substance médullaire a disparu en grande partie, la substance corticale, très diminuée aussi, présente une couleur blanche jaunâtre avec léger piqueté rougeâtre.

L'*uretère* de ce côté est légèrement augmenté de volume et atteint les dimensions d'un gros crayon et présente un petit kyste de la dimension d'une tête d'épingle à son intérieur.

La *vessie* est saine, on y voit très nettement l'orifice des deux uretères ; on y remarque seulement au niveau de l'abouchement de l'uretère droit l'existence de petits kystes miliaires. Nulle part sur leur trajet les uretères n'étaient comprimés ou tordus.

Le *cerveau* est anémié, avec un peu d'œdème des méninges, la substance cérébrale est saine.

Séance du 10 *décembre* 1897.

Présidence de M. Cornil

Épithélioma de la face dorsale de la main,
par Pierre Wiart, interne des hôpitaux.

Le nommé P..., journalier, âgé de 63 ans, entre à la Charité le 31 août 1897, dans le service du professeur Tillaux, alors remplacé par M. Walther, il porte, sur la face dorsale de la main droite, une vaste ulcération qui date de deux ans environ.

Ses *antécédents familiaux* sont sans intérêt. Son père est mort d'apoplexie ; sa fille a succombé à la suite d'une affection des os qui a duré plusieurs années. Lui-même a toujours eu une santé excellente. Pas de syphilis, un peu d'alcoolisme.

L'histoire de sa maladie est la suivante :

Il y a deux ans, le malade écorcha avec une épine une petite verrue située sur le dos de sa main droite ; l'ulcération, au lieu de guérir, augmenta de volume sans provoquer aucune douleur.

Un médecin consulté fit des cautérisations au thermocautère et

des pansements iodoformés. L'ulcération s'accrut malgré le traitement; sa base s'était tuméfiée et indurée; et au bout de six mois, la tumeur avait le volume d'une noix. Sous l'influence d'une pommade caustique, appliquée à sept reprises différentes, l'ulcération parut complètement guérie. Mais en avril, elle recommença à croître, malgré l'application de pansements iodoformés. En juillet, sous l'influence d'un travail exagéré, il se fit une poussée inflammatoire qui persistait quand le malade entra à l'hôpital.

Des douleurs existaient au niveau de l'ulcération, mais elles ont toujours été assez légères pour ne point empêcher le malade de continuer ses travaux.

A l'examen, la tumeur se présente avec l'aspect qui suit :

Elle occupe la face dorsale de la main droite ; et s'étend en bas jusqu'à 3 centimètres environ de la racine des doigts, en haut jusqu'à une ligne passant par l'extrémité inférieure de l'apophyse styloïde du radius, en dehors elle s'arrête à 3 centimètres du bord radial, en dedans elle atteint presque le bord cubital.

Elle a une forme presque circulaire, et s'élève au-dessus des parties voisines de 1 centimètre à 1 centimètre et demi. Son contour est festonné, surtout du côté des doigts. Des intervalles qui séparent les dentelures partent des sillons à direction radiée qui gagnent le centre de la tumeur. Si on les suit, on tombe, vers le milieu de celle-ci, dans une ulcération qu'il importe de décrire avec soin.

Elle est allongée transversalement, partant du centre de la tumeur, se dirigeant vers le bord cubital, large de 3 centimètres, haute et profonde de 1 centimètre. Les bords en sont épais, formant de gros bourrelets, très nets surtout en haut et en dedans. Du côté radial, le bord de l'ulcération est comme taillé à pic, et le bourrelet moins épais. En bas enfin, l'ulcération principale se continue avec des ulcérations secondaires moins profondes allant jusqu'à la limite de la tumeur.

La coloration est très variée ; au niveau de la partie externe non ulcérée, elle est d'un violet clair, uniforme, et la surface est tendue et luisante. Sur la partie ulcérée on peut voir des bords d'un rouge sanglant du côté interne, d'un rouge plus pâle du côté externe. Le fond noir, constitué par des caillots sanguins, est coupé de stries purulentes d'un jaune foncé.

Les ulcérations secondaires ont un tout autre aspect : des stries rougeâtres entremêlées de bandes cicatricielles blanchâtres limitent de petits foyers d'où s'échappe du pus d'un jaune clair.

Au palper, la consistance de la tumeur est dure en général. Toutefois, vers son extrémité inférieure, on trouve quelques points fluctuants, et une pression légère fait sourdre de petits pertuis un pus grumeleux de mauvaise apparence.

La tumeur est adhérente aux parties profondes, elle a envahi les tendons (la contraction des extenseurs détermine des mouvements de la tumeur) et peut-être les métacarpiens. Les doigts sont sains et mobiles. L'avant-bras présente une pigmentation accentuée de la peau, due probablement aux pansements de toutes sortes appliqués sur lui.

Au niveau du coude, existe un ganglion induré roulant sous le doigt. Pas de ganglions dans l'aisselle.

L'ulcération présentant un aspect assez singulier, on pensa un

moment à la possibilité d'une ulcération actinomycosique. Aussi l'examen histologique fut-il fait par M. Pilliet, chef du laboratoire, sur un fragment excisé dans le bourrelet induré. « On n'y trouva pas d'actynomicose, mais des globes épidermiques très volumineux répandus dans des traînées de cellules épithéliales pavimenteuses. Il s'agissait donc nettement d'un épithélioma développé aux dépens des cellules du corps de Malpighi. »

L'amputation de l'avant-bras fut décidée et a été faite par M. Souligoux, chef de clinique.

Guérison rapide ; le malade sort guéri le 17 octobre (1).

M. Hartmann fait observer que l'extirpation de la lésion paraissait possible, quitte à suppléer aux tendons disparus par un appareil approprié.

Résultat défectueux d'opération de Gritti,
par H. Morestin.

Pour que l'opération de Gritti donne un moignon satisfaisant il faut que la rotule s'applique bien et sans effort à la section fémorale, et que les deux os se soudent rapidement, en bonne position, sans que la plaie suppure.

Ce résultat n'a pas été obtenu ici. Le fémur n'a pas été scié assez haut. Il a été coupé au ras des condyles, alors qu'il aurait dû l'être un travers de doigt au-dessus. Bien que fixée par une cheville d'os, visible encore sur la pièce, la rotule a légèrement basculé et sa pointe fait saillie sous les téguments. Enfin si les deux os sont solidement unis à la partie antérieure, ils sont séparés en arrière par une caverne tapissée d'une membrane pyogénique, caverne qui s'ouvre à l'extérieur par une étroite fistule.

Dans ces conditions, le mieux était de faire un peu plus haut une amputation de cuisse régulière. C'est ce qui a été fait ce matin même, 10 décembre, dans le service de M. Le Dentu.

Pince hémostatique laissée dans le ventre au cours d'une laparotomie et rendue par l'anus au bout de trois ans,
par H. Morestin.

Oublier un instrument dans le ventre semble au premier abord une distraction peu excusable. Cependant ce malheur est arrivé à des chirurgiens habiles, expérimentés et soigneux. La mort est souvent le résultat de cette faute opératoire. Dans le cas que je vais rapporter le corps étranger a déterminé les plus graves accidents, mais la malade a fini par guérir après trois années de pénibles souffrances.

(1) La pièce a été déposée au musée Dupuytren par M. Pilliet.

Marthe H..., 29 ans, a été opérée, le 15 août 1894, par un jeune chirurgien des hôpitaux, des plus distingués, pour une salpingite suppurée ancienne, volumineuse et adhérente. L'intervention fut laborieuse, mais régulière, et terminée, en un temps relativement court, d'une façon satisfaisante en apparence. Outre les annexes des deux côtés, on avait fait l'ablation d'un kyste du ligament large. Quelques jours après l'opération, un abcès s'ouvrit au niveau de la suture. Il fut considéré comme un abcès pariétal. La malade quitta l'hôpital au bout de six semaines, conservant une fistule. Elle prit le parti de vivre avec sa fistule, n'attachant pas grande importance à ce pertuis suppurant. De fait elle put travailler pendant quelques mois, en dépit de douleurs abdominales et lombaires qui de temps à autre venaient la tracasser.

En décembre un gros phlegmon de la fosse iliaque gauche l'amena à Necker, dans le service de M. Le Dentu. Ce phlegmon fut incisé et drainé. La suppuration diminua rapidement, et tout allait bien de ce côté quand un nouvel abcès s'ouvrit au niveau de la cicatrice opératoire. Une nouvelle fistule en fut la conséquence. Elle laissa bientôt écouler des matières fécales. La communication avec l'intestin parut s'oblitérer rapidement, car au bout de quelques jours l'écoulement redevint franchement purulent.

Mais cette suppuration s'éternisant, et aucun doute ne subsistant sur la présence dans le bassin d'une cavité d'abcès, qui se vidait très insuffisamment par les fistules, M. Le Dentu se décida à ouvrir et à drainer, par le vagin, cette poche pelvienne. L'état de la pauvre femme fut beaucoup amélioré par cette opération. Elle demanda à quitter le service pour aller au Vésinet. Mais elle revint au bout de peu de jours. Une fistule s'était établie entre la vessie et le foyer suppurant pelvien et les urines passaient par le vagin. Toutefois l'écoulement d'urine diminua bientôt, puis disparut spontanément, et la malade put sortir de Necker le 4 août 1896.

Après un répit de quelques mois, elle revient encore à l'hôpital, en mars 1897, perdant de nouveau ses urines ; puis en avril il fallut lui inciser un nouveau phlegmon iliaque, du côté droit.

Ces jours derniers enfin, elle est revenue nous voir, mais cette fois pour nous remercier, nous apprendre que depuis plusieurs semaines ses fistules s'étaient fermées, qu'elle ne souffrait plus, et pour nous remettre le corps du délit, qu'elle a éliminé par l'anus il y a une quinzaine de jours, à son extrême et légitime surprise. C'est une pince hémostatique ordinaire, de douze centimètres de longueur. Elle est toute noircie, corrodée et rongée.

Tout est bien qui finit bien ; mais la morale de cette histoire est sans aucun doute qu'on ne saurait faire trop attention aux instruments qu'on introduit dans le ventre, car il ne faudrait pas compter sur la terminaison favorable dont notre malade a bénéficié par exception et par hasard.

Plaie de poitrine par coup de couteau. — Hémothorax considérable.— Intervention in extremis. — Mort, par H. Morestin.

Le nommé S... Louis était en train de se livrer au coït, quand il fut désagréablement surpris par l'arrivée du mari de sa maîtresse. Un violent coup de couteau le rappela fort péniblement à la réalité.

Il fut apporté à l'hôpital Necker, dans le service de M. Le Dentu où je le trouvai le lendemain, 6 décembre, au lit 35 de la salle Malgaigne. L'accident avait eu lieu vers minuit. Une heure après, l'interne de garde avait suturé la plaie et appliqué un premier pansement. Dans la nuit même il avait fallu changer ce pansement. Malgré la suture, il s'était produit par la plaie une hémorrhagie assez abondante. Au moment où je l'examinai, le blessé était dans un état de faiblesse extrême, immobile, très pâle. Il comprend les questions qu'on lui pose, et répond, mais d'une voix très basse, à peine distincte. La température est de 35°6. Le pouls est très petit, très rapide et la moindre pression le supprime.

La plaie, qui a 15 millimètres d'étendue, siège à droite du sternum, à quatre centimètres de la ligne médiane, au niveau de la partie la plus interne du 4e espace intercostal. Elle est un peu obliquement dirigée de haut en bas et de dedans en dehors.

Au voisinage, ni emphysème, ni infiltration, ni épanchement sanguin. La percussion du thorax révèle une matité considérable, occupant presque toute la hauteur de la poitrine, du côté droit. L'auscultation montre dans la même étendue une disparition presque complète des bruits respiratoires.

Il y avait donc un épanchement pleural considérable, épanchement qui,étant donnée l'extrême rapidité de sa production, ne pouvait être que du sang pur, et qui,étant donnée son abondance, avait dû être fourni par un vaisseau très important. Or il ne s'agissait pas d'un vaisseau du poumon ; car le malade n'avait pas de signe de plaie pulmonaire, il n'avait pas eu d'hémoptysie, il n'avait ni pneumothorax, ni emphysème. Il s'agissait donc d'un vaisseau pariétal, et la situation de la plaie nous faisait *a priori* soupçonner la mammaire interne. Ainsi notre diagnostic pouvait être établi d'une façon ferme et complète. De ce diagnostic précis découlait une indication thérapeutique fort nette.

Il fallait lier l'artère qui saignait. Ce fut bien aussi l'avis de M. Le Dentu auquel je montrai le blessé. Mon excellent maître me laissa le soin de faire le nécessaire.

Il n'y avait pas de temps à perdre. Le malade à peine étourdi par une bouffée d'éther, j'agrandis la plaie par le haut et par le bas. Rapidement je mis à nu les cartilages de la 4e et de la 5e côte, entre lesquels avait passé la lame du couteau. Avant même de prendre le bistouri, j'avais arrêté que je supprimerais au moins un de ces cartilages, pour me donner du jour. Et en effet l'espace interosseux était si étroit qu'il eût été impossible d'y faire aucune manœuvre utile. A peine réséqué le 4e cartilage costal, je vis un jet de sang considérable qui s'échappait du bout supérieur de la mammaire interne, complètement sectionnée. Une pince immédiatement

placée arrêta l'hémorrhagie. De la plèvre ouverte, il s'échappa une grande quantité de sang, en même temps que l'air y pénétrait. A différentes reprises le poumon vint faire hernie dans la plaie, comme cela arrive chez les chiens, dont on ouvre expérimentalement la plèvre.

Le bout inférieur du vaisseau ne paraissait pas saigner. Je pensai qu'il était prudent de le lier aussi. Comme il était caché par le cartilage de la 5e côte, je réséquai aussi ce cartilage, et il fut alors facile de faire la ligature. Avec des éponges montées j'enlevai encore un peu de sang de la plèvre ; puis je suturai très exactement la plaie avec des crins de Florence, sans laisser de drain. Avant même d'appliquer le pansement on fit dans la médiane basilique gauche une injection d'un litre de sérum.

L'opération n'avait duré que quelques minutes. Elle avait été régulière et simple parce que le diagnostic avait pu être fait exactement, et que je marchais vers un but prévu et nettement défini. Pratiquée quelques heures plus tôt, il n'est pas douteux que cette intervention aurait à coup sûr sauvé ce blessé. Mais dans l'état de faiblesse où il se trouvait, si l'on ne pouvait se refuser à tenter cette dernière chance, on ne pouvait guère espérer un succès. Et en effet le malade épuisé succomba une heure après l'opération, douze heures après sa blessure.

Corps étrangers multiples de l'articulation du genou, par H. Brin, interne des hôpitaux.

Le nommé A. P..., âgé de 42 ans, journalier, entre à l'hôpital Cochin, dans le service de mon maître M. Quénu, pour des douleurs du genou qui sont survenues à la suite d'un traumatisme récent.

Il n'a aucun antécédent arthritique ou tuberculeux.

Pas de maladies vénériennes antérieures.

Seule maladie : fièvre typhoïde à 25 ans.

Le 2 octobre 1897, il tombe et dans sa chute des caisses très lourdes viennent lui fouler la hanche et la jambe droites.

Il reste couché pendant 6 semaines et, le genou toujours gonflé, il commence ensuite à marcher.

Il entre le 2 décembre avec de l'hydarthrose du genou droit et des corps étrangers articulaires qu'il a déjà sentis lui-même.

La palpation détermine de la *crépitation* assez analogue à celle que produisent les grains riziformes.

On en sent un gros ovalaire sur le côté externe de la jointure, un autre au-dessus de la rotule, un troisième plus petit en dedans, sur le bord interne de la rotule. La crépitation se reproduisant avec facilité permet toutefois d'affirmer la présence d'un plus grand nombre de corps.

Pas de déformation appréciable des os de l'articulation. Quelques craquements légers dans le genou et la hanche gauches.

Le diagnostic portée est celui d'arthrite sèche peu déformante.

Arthrotomie le 10 décembre.— Par une incision verticale externe, mon maître M. Quénu retire 8 calculs de volume variable (noisettes petites et grosses). Leur surface, lisse par endroit, est mamelonnée,

muriforme dans d'autres places. 7 étaient absolument libres dans le liquide huileux de l'hydarthrose ; le 8e rattaché à une grosse frange externe de la synoviale.

L'exploration digitale et visuelle de la cavité articulaire montre que la synoviale a ses franges extrêmement hypertrophiées et graisseuses, c'est un véritable lipome arborescent de la synoviale.

Par places on sent des indurations de la séreuse qui sont évidemment des corps étrangers pour l'avenir.

Enfin il y a une saillie osseuse, sorte de table osseuse prolongeant en dedans la face inférieure du condyle fémoral interne.

Les corps étrangers sont cartilagineux. L'un d'eux montre au centre un noyau crétifié peut-être osseux. (L'examen histologique sera fait ultérieurement.)

Réflexions. — Cette observation est intéressante à 2 points de vue : clinique et pathogénique.

Clinique. — 1° La *longue latence* de la maladie. Le patient n'avait jamais souffert de ses genoux avant l'accident. Il n'est donc pas admissible que le traumatisme ait produit les corps étrangers, ou même ait déterminé une arthrite déformante traumatique de Volkmann. Les corps étrangers, vu leur volume, ont évidemment plusieurs mois d'existence.

2° La *crépitation* a été signalée dans les corps étrangers riziformes ; mais pas souvent dans les autres. Pour qu'elle se produise il est nécessaire, mais suffisant, qu'il y ait dans une jointure des corps mobiles et surtout rugueux.

Pathogénie. — 1° L'existence d'une déformation, d'une hyperostose du condyle interne, d'une hypertrophie graisseuse des franges montre que les corps étrangers concomitants ont *leur origine* dans un trouble trophique de l'articulation, dans ce qu'on est convenu d'appeler l'arthrite sèche.

2° L'*évolution* des corps étrangers est nettement expliquée chez notre malade. Nous avons trouvé : 1° plusieurs noyaux indurés inclus dans la synoviale, 2° une frange indurée, devenue cartilagineuse, véritable corps étranger pédiculé ; 3° 7 corps étrangers libres et complètement mobiles. Ces 3 lésions ne sont évidemment que 3 *étapes d'un même processus*. Ce sont là d'ailleurs des idées admises. Ce qui fait l'intérêt de notre malade c'est qu'il présente à lui seul ces différents stades réunis.

Notre observation peut donc contribuer à éclairer l'origine et le mécanisme de production de certains corps étrangers articulaires.

Ectopie testiculaire bilatérale, par P. Riche, interne des hôpitaux.

La pièce que j'ai l'honneur de présenter à la Société a été recueillie sur un sujet de mon pavillon, sujet d'âge moyen, ne présentant aucun caractère de féminisme. La dissection en était déjà commencée lorsque je remarquai l'anomalie.

Le tendon du grand oblique avait, du côté droit, le même aspect que chez la femme, c'est-à-dire que l'orifice extérieur du canal inguinal était presque complètement fermé et qu'il n'en sortait aucun vestige de cordon spermatique. Du côté gauche, il en sortait une petite masse représentant évidemment le testicule avec un sac herniaire. Ce testicule était en ectopie cruro-scrotale.

Quand le ventre fut ouvert, je constatai que le testicule droit était en ectopie iliaque sous-cæcale en arrière et un peu au-dessus de l'orifice abdominal du canal inguinal, en dehors de l'artère iliaque externe. Ce testicule présentait le volume de celui d'un enfant, sa consistance était molle à la périphérie, plus dure vers la région du corps d'Highmore. Le péritoine lui formait un méso court, inséré linéairement en dehors de l'artère iliaque externe et permettant une certaine mobilité autour de la ligne d'insertion comme charnière. La face externe de l'organe reposait dans la fosse iliaque ; la face interne était antérieure.

Au niveau de l'orifice abdominal du canal inguinal il y avait à peine une légère dépression.

Les fossettes de la région iléo-cæcale ne présentaient pas tout à fait leur aspect normal. Il y avait une fossette rétro-cæcale nette et une autre fossette rétro-appendiculaire dans laquelle plongeait la queue de l'appendice.

En enlevant toute cette portion du péritoine je constatai l'existence d'un cordon aboutissant sous la séreuse au pôle inférieur de l'ensemble épididymo-testiculaire. Ce cordon, représentant le gubernaculum testis, avait dans sa portion supérieure le volume et l'aspect du ligament rond ; il pénétrait dans le canal inguinal, mais je n'ai pu voir comment il se terminait.

Du côté gauche j'incisai les enveloppes du testicule. Je tombai d'abord dans la tunique vaginale close de toutes parts, dans la cavité de laquelle faisait saillie une glande atrophiée présentant le même volume et la même consistance que celle du côté droit.

Il fallut inciser la paroi postérieure et supérieure de la vaginale pour ouvrir un petit sac herniaire.

Le pénis avait un volume normal. Les vésicules séminales et la prostate n'étaient pas atrophiées ; il semblait même sur la pièce fraîche que le lobe médian de la prostate fît une légère saillie derrière l'orifice vésical de l'urèthre.

Réflexions. — En somme il s'agit d'une ectopie testiculaire bilatérale, ce qui n'est pas très fréquent, d'une ectopie cruro-scrotale, ce qui est assez rare.

Au point de vue clinique, deux autres points sont à rele-

ver : d'une part le sac herniaire gauche séparé absolument de la vaginale ; d'autre part le volume normal de la prostate malgré l'atrophie considérable des deux testicules.

Ulcère rond de l'estomac à évolution latente. — Perforation. — Péritonite généralisée, par P. Morély, interne des hôpitaux.

Le 23 novembre 1897 entre dans le service de M. Galliard à l'hôpital Saint-Antoine, une femme de 23 ans, de constitution robuste, se plaignant de vives douleurs dans le ventre depuis quatre jours.

Les antécédents héréditaires et personnels de cette malade sont excellents. Elle a toujours joui d'une parfaite santé. Elle fut réglée de bonne heure et depuis très régulièrement ; à noter toutefois une leucorrhée abondante dans l'intervalle des règles. Jamais de troubles gastriques, soit vomissement, soit douleur ; les digestions sont normales et l'aspect florissant.

Son histoire clinique se résume en ceci :

Elle a été prise le 19 novembre au matin, sans cause appréciable, d'une douleur assez vive dans l'hypochondre gauche. Cette douleur n'était pas intolérable. Ce fut seulement sa persistance qui détermina la malade à faire venir un médecin. Celui-ci porta le diagnostic de colique néphrétique et ordonna une potion dont la nature nous est inconnue. Après l'absorption de cette potion, les douleurs deviennent extrêmement vives et diffuses, tellement bien que la malade, surprise par la violence des douleurs qui suivirent l'ingestion du médicament, crut à une erreur du médecin et n'hésita pas à mettre tout le mal sur le compte de celui-ci. Elle eut un peu de fièvre (?). Le lendemain, le médecin ordonna une potion à la morphine.

Pendant ces 4 jours, la malade accuse de vives coliques, lui faisant pousser des cris.

Le ventre devient dur et ballonné. Pas d'émission de gaz. Constipation absolue.

Devant la persistance de ces phénomènes elle se décide à entrer à l'hôpital le 23 novembre, à 4 heures du soir.

Nous voyons la malade à cinq heures, nous constatons que le ventre est ballonné, très douloureux à la pression dans toute son étendue. La fosse iliaque droite explorée avec soin ne révèle rien d'anormal ; aussi le diagnostic d'appendicite est-il immédiatement écarté. La malade paraît souffrir beaucoup. Interrogée sur la nature de ses douleurs, qui surviennent sous forme de paroxysmes, elle les compare à des tranchées utérines.

La percussion du ventre décèle un tympanisme absolu et généralisé. Température 39°5. Pouls 100, plein et fort. L'état général est excellent, la malade *ne vomit pas* et *n'a jamais vomi*. Parfois cependant elle a des nausées et un peu de hoquet. Le visage est rouge, mais non abattu, les traits ne sont nullement tirés. La langue n'est point saburrale. La malade n'ayant pas uriné depuis la veille, nous pratiquons le catéthérisme et retirons 400 grammes d'urine. Le toucher rectal et vaginal, pratiqué avec soin, ne donne que des rensei-

gnements négatifs. En présence de ces phénomènes, étant donnée l'absence totale de vomissements et de troubles réflexes, étant donné l'état général réellement satisfaisant de la malade, nous portons le diagnostic d'occlusion intestinale.

Le chirurgien de garde, appelé par nous, voit la malade à 9 heures du soir. Il ne croit pas une intervention immédiate nécessaire.

Le lendemain matin, M. Galliard examine la malade et demande un avis chirurgical à M. Monod. Tous les deux émettent l'hypothèse d'une occlusion, plutôt que d'une péritonite. D'ailleurs, l'état de la malade est toujours le même. Sa physionomie est bonne, son pouls fort et vibrant. Elle n'a émis ni selle ni gaz ; température : 38°5.

Il est décidé qu'on lui fera des lavements électriques.

En conséquence, un lavement électrique est fait à 3 heures, mais sans résultat. M. Monod revient voir la malade à 5 heures du soir et remarquant que l'hypothermie s'est maintenue depuis la veille, déclare possible l'existence d'une péritonite.

Opération, pratiquée aussitôt. — Anesthésie à l'éther, incision médiane allant du pubis à l'ombilic. Les anses intestinales mises à nu sont un peu rouges et distendues. Dès que la main est introduite dans le petit bassin, un flot de pus jaillit. Ce pus est verdâtre, abondant, extrêmement fétide. Par suite d'un accident (bris de la pipette contenant le pus), l'examen bactériologique n'a pas été fait. Le chirurgien explore avec soin les organes génitaux internes et appendice. Ne trouvant rien de ce côté, ayant l'espérance d'une péritonite circonscrite, considérant enfin que la maladie semblait s'être caractérisée au début par des douleurs siégeant à gauche, il fait une incision dans la fosse iliaque gauche, applique des drains et referme l'abdomen.

Suites opératoires (notes dues à M. Vanverts). — Le lendemain de l'opération, on retire la gaze de l'incision latérale, on y remet un drain.

Le 26 *novembre*. — On supprime la gaze du drainage médian. Evacuation très abondante de liquide séro-purulent par les deux incisions. Agitation extrême. Pouls petit et rapide, la malade succomba le 27 novembre.

Autopsie. — Péritonite généralisée, ulcère typique de la *face antérieure* de l'estomac, de dimensions égales à 50 centimètres.

Anses intestinales rouges, agglutinées entre elles, limitant de nombreuses cavités remplies de pus. Dans le bassin et la fosse iliaque gauche existe une cavité très volumineuse.

La face antérieure de l'estomac adhère à la face inférieure du foie, limite avec le foie et le diaphragme une vaste cavité remplie de liquide séro-purulent.

Réflexions. — Cette observation vient grossir le bilan des cas très rares où l'ulcère de l'estomac évolue d'une façon absolument latente, la perforation suivie de péritonite étant le seul et unique symptôme de la maladie.

Cette rareté des ulcères simples à évolution silencieuse est bien faite pour nous surprendre, si on a soin de leur comparer la fréquence relative des néoplasmes latents de l'esto-

mac. Nous ne saurions en expliquer la cause. Peut-être faut-il faire intervenir des considérations de siège.

Nous voyons, en outre et cela au point de vue purement clinique, la difficulté que l'on éprouve parfois à établir le diagnostic différentiel de la péritonite et de l'occlusion. Dans le cas qui nous occupe, le peu d'acuité de la douleur du début, symptomatique de la perforation, l'absence totale de vomissements, l'arrêt absolu des matières et des gaz, l'état général très satisfaisant de la malade, tout sauf la fièvre militait en faveur de l'occlusion intestinale. Aussi insisterons-nous en matière de conclusion, sur la valeur qu'on doit attacher à la courbe thermique dans le diagnostic différentiel des deux affections. L'élévation thermique devant, en cas de doute, faire pencher la balance du côté du diagnostic : péritonite.

M. Apert. — L'observation de M. Morély me rappelle un cas d'ulcère latent perforé tout à fait semblable, opéré par M. Faure et que j'ai présenté à la Société en juin 1896 (1). Dans toutes les observations de ce genre, la symptomatologie est toujours identique, et il sera possible, en la connaissant, de poser le diagnostic de perforation de l'estomac, ce qui sera une indication précieuse pour le mode d'intervention opératoire. Dans tous les cas de ce genre, *le début est tout à fait brutal*, par une *douleur épigastrique qui d'emblée atteint son summum d'atrocité* ; au bout de quelque temps la douleur se généralise à tout l'abdomen avec maximum dans les parties déclives ; le ventre n'est pas ballonné, mais au contraire tendu, par *contracture des muscles grands droits de l'abdomen*, surtout marquée dans leur portion supérieure ; *il n'y a pas de vomissements*. Ces signes, bien étudiés dans la thèse de Chapt (*Contribution à l'étude de la perforation de l'ulcère simple de l'estomac*, Paris, 1897) sont, par leur ensemble, caractéristiques de la perforation stomacale.

Puisque l'occasion s'est présentée de revenir sur le cas que j'ai présenté en 1896, je rappelle qu'il s'agissait alors non d'un seul ulcère latent perforé, mais de deux ulcères latents perforés complètement symétriques, comme si les deux parois de l'estomac avaient été frappées d'un même coup d'emporte-

(1) *Bulletins de la Société anatomique*, 1896, p. 897. Cette observation a été recueillie dans le service de mon maître, M. le professeur Dieulafoy, et l'estomac en question est représenté dans le *Manuel de pathologie interne*, éd. 1897, t. III, p. 420.

pièce. Cette disposition absolument symétrique m'avait étonné à ce moment ; depuis lors, et sans avoir spécialement recherché ces cas dans la littérature médicale, j'ai, au hasard de mes lectures, rencontré deux nouveaux cas d'ulcères symétriques. L'un, celui de Rabé, a été publié ici même le 14 mai 1897, il s'agissait de deux vastes ulcères des faces antérieure et postérieure, vaguement circulaires et tangents l'un à l'autre au niveau de la petite courbure. Le second cas, celui de M. Bégouin (*Société d'anatomie de Bordeaux*, janvier 1897), est presque identique au mien ; il s'agit de deux ulcères perforés, situés sur la partie la plus élevée de l'estomac, l'un à la face antérieure, l'autre à la face postérieure, *juste en face* l'un de l'autre,

Il m'a semblé que le processus était semblable dans ces cas à celui qui provoque des ulcérations se correspondant sur des muqueuses en contact presque continu l'une avec l'autre, comme cela se voit aux lèvres, à la vulve, à l'anus chez les jeunes enfants, ou de la langue à la gencive et de celle-ci à la joue dans les stomatites ulcéreuses. Il y a dans ce cas, c'est l'opinion unanime, véritable greffe d'éléments infectieux d'une paroi à l'autre de la cavité. Le processus est vraisemblablement le même pour les ulcères symétriques, et cette fréquente disposition symétrique des ulcères stomacaux est en faveur de l'opinion qui les considère comme étant, à l'origine du moins, des lésions microbiennes.

M. Hartmann. — En cas de doute il faut intervenir immédiatement, la péritonite ou l'occlusion devant également bénéficier de l'intervention. Lorsque la cause de la péritonite échappe, il est important d'explorer l'estomac et le duodénum ; et dans un cas j'ai réussi à guérir le malade. Je signale enfin que dans ces péritonites d'origine gastrique, il est facile de commettre des erreurs d'interprétation sur l'origine du pus, car les liquides sortis par la face antérieure de l'estomac peuvent descendre entre le tablier épiploïque et la paroi jusque dans le bassin où le pus s'accumule.

Tumeur cérébrale. — Épilepsie jacksonienne. — Hémicraniectomie, par MM. Cottet et Morély, internes des hôpitaux.

Nous avons l'honneur de présenter à la Société l'observation anatomique suivante :

La nommée C... Mathilde, entre à l'hôpital St-Antoine, salle Roux,

service de M. Galliard, le 25 septembre 1897. Elle se plaint simplement de maux de tête violents. Cette femme est âgée de 27 ans et paraît douée d'une bonne constitution.

Ses antécédents héréditaires sont nuls. Sa mère est morte de suites de couches, son père est très bien portant. Elle a dix frères ou sœurs tous en bonne santé.

Elle n'a jamais fait elle-même de maladie sérieuse. De tempérament nerveux et impressionnable elle dit être sujette depuis l'âge de 21 ans à des crises qui ne se sont jamais accompagnées de perte de connaissance. Ces crises, jusqu'à il y a six mois, se répétaient tous les 3 ou 4 mois. Depuis elles sont beaucoup plus fréquentes puisqu'elles se répètent tous les huit jours.

Il y a 1 mois, la malade au milieu d'une crise tombe par terre, mais se rappelle très bien ne pas avoir perdu connaissance. A la suite, elle éprouve des douleurs dans les membres du côté droit que depuis longtemps elle sent plus faibles. A son entrée à l'hôpital on constate que la moitié droite du corps est parésiée, les mouvements se font bien mais lentement et avec peine de ce côté. Le réflexe rotulien droit est exagéré. Il n'y a pas de trépidation épileptoïde.

Les poumons, le cœur et les reins sont reconnus absolument sains.

La malade est mise en observation. Le symptôme qui alors semble dominer est une céphalée persistante localisée à gauche au niveau de la bosse frontale et du pariétal gauche. Cette céphalalgie est très vive, continue, mais sujette à des exacerbations fréquentes arrachant des cris à la malade. La pression à ce niveau ne l'exagère nullement. En même temps que ce symptôme, on note des vertiges, des bourdonnements d'oreilles. La malade se met bientôt à vomir ; ces vomissements sont fréquents mais peu abondants.

Bientôt apparaissent de nouveaux signes qui vont permettre de porter un diagnostic précis. En effet, la malade dit éprouver parfois des convulsions du côté droit. Tout d'un coup, les muscles de ce côté s'animent de mouvements qui d'abord toniques, deviennent très vite cloniques. Ces mouvements prennent d'abord le pied droit et gagnent ensuite le gauche et le bras du même côté. Ordinairement ces accès ne s'accompagnent pas de perte de connaissance et la malade raconte en détail les différents épisodes de son attaque. Quelquefois au contraire les convulsions débutant toujours au même endroit, deviennent plus fortes et la perte de connaissance a lieu. Il importe de noter qu'après ces crises la parésie s'accuse davantage.

La vue est bien conservée. L'examen de la pupille n'a pas été pratiqué. En présence de ces phénomènes auxquels nous n'hésitons pas à reconnaître les caractères de l'épilepsie jacksonienne, notre diagnostic devient aisé et nous attribuons tous ces troubles à un agent de compression quelconque, vraisemblablement une tumeur, dont le siège se trouverait au niveau du centre des mouvements du membre inférieur.

Toutefois, avant de faire passer la malade en chirurgie, nous lui administrons le traitement spécifique bien que l'anamnèse et l'examen physique soient négatifs, au point de vue de l'existence de la syphilis. Ce traitement continué plus de trois semaines ne donne

absolument aucun résultat. Au contraire, la céphalalgie devient plus tenace, la malade réclame à grands cris un soulagement à ses souffrances et nourrit même des idées de suicide. C'est alors que nous lui proposons une opération et elle l'accepte aussitôt.

Elle passe dans le service de M. Monod le 28 octobre où elle est observée quelques jours. Elle présente d'une façon continue les mêmes symptômes : céphalée, vertige, vomissements, hémiparésie droite. Elle a eu dans le service quatre crises, dont l'une observée ; c'était nettement uue attaque d'épilepsie jacksonienne avec aura motrice au niveau du pied.

Opération le 12 novembre. — Hémicraniectomie temporaire avec l'instrumentation de Doyen. Lambeau ouvert sur le côté gauche du crâne. Le bord du lambeau à couvercle supérieur a 22 centimètres de circonférence. Il va du stéphanion à l'astérion et passe à un centimètre en dehors de la suture sagittale. Ce volet osseux est rabattu en dehors avec les parties molles.

Incision cruciale de la dure mère. Aucune lésion sur la face externe de l'hémisphère cérébral, rien d'anormal à la vue et au palper. Cependant le cerveau est très tendu, ne bat pas et tend à faire hernie. Incision au bistouri sur la pariétale et frontale ascendantes, pénétrant à un centimètre de profondeur, aucun résultat. Suture de la dure-mère au catgut, suture de la peau au crin de Florence, drainage superficiel.

Suites de l'opération. — Pendant deux jours, la malade reste dans un état comateux, elle ne parle pas, ne prend aucune nourriture, *pas de fièvre, pouls bon.*

La parésie *du côté droit ne semble pas augmentée.*

Les jours suivants, la malade se réveille peu à peu, répond aux questions qu'on lui pose et s'alimente. On retire le drain le 3e jour.

Au 7e jour, la malade commence à être agitée, elle délire. Les jours suivants, le délire continue avec de temps en temps quelques lueurs de connaissance.

12 jours après l'opération on retire les fils : réunion par première intention.

Le 14e jour, coma complet, avec cris et respiration bruyante.

Les derniers jours, il y a eu élévation de température, 39°5.

Quinze jours après l'opération (25 novembre), mort dans le coma.

Autopsie. — Il n'y a nulle trace de méningite. Au niveau de l'incision pratiquée par le chirurgien on constate une zone de ramollissement bordant le pourtour de l'incision.

L'examen de la face interne de l'hémisphère gauche amène la découverte d'une tumeur située au niveau du lobule paracentral. Cette tumeur adhère à la substance cérébrale, elle a le volume d'une mandarine.

Sa face externe ne dépasse pas le niveau de la face interne de l'hémisphère, de telle sorte que pour se développer elle a été obligée de creuser une loge aux dépens de la substance cérébrale elle-même. On peut l'extraire de sa loge sans difficulté. Sa consistance est molle, très friable. L'examen histologique démontre qu'il s'agit d'un sarcome typique, à petites cellules, globo-cellulaire.

Réflexions. — Cette observation nous montre en somme

qu'étant donnés les symptômes observés, une intervention chirurgicale était légitime et nécessaire. On devait aller à la recherche de l'agent de compression et pour mieux le découvrir se frayer une large voie à travers la paroi crânienne. L'hémicraniectomie était donc indiquée. En revanche, elle nous montre que parfois, un gros néoplasme bien que superficiellement placé peut dans certaines conditions de siège échapper à l'exploration très large que permet l'hémicraniectomie temporaire.

Il importe enfin de noter, au point de vue du pronostic opératoire, l'innocuité absolue d'une telle intervention et l'influence nulle, qu'en elle-même, c'est-à-dire en tant que traumatisme elle est appelée à exercer sur l'évolution ultérieure de la maladie. Dans le cas qui nous occupe, elle n'a pesé certainement d'aucun poids sur la terminaison fatale, la malade ayant simplement succombé aux progrès du mal dont elle était atteinte.

Cela suffirait à nous faire vanter une méthode qui, entrée depuis peu d'années dans le domaine de la chirurgie opératoire, est appelée à un brillant avenir.

M. Cornil cite un cas de gros tubercule intracérébral opéré par M. Doyen. Le malade avait de l'aphasie avec hémiplégie sensitive sensorielle et état d'hébétude constant. Pendant les 3 mois que le malade a survécu il a recouvré l'intelligence et la parole, mais non la motilité.

Cancer du pylore sans troubles gastriques. — Pylorectomie. — Guérison, par Urbain Guinard, interne des hôpitaux.

La pièce que j'ai l'honneur de présenter à la Société provient d'une pylorectomie pratiquée le 31 août 1897 par M. Hartmann, sur une femme atteinte de cancer du pylore. En dehors du succès qui a suivi l'intervention, ce cas présente cette particularité intéressante que la malade, malgré une obstruction à peu près complète du pylore par un polype néoplasique, ou qui du moins a paru telle à l'examen de la pièce, n'a jamais présenté aucun signe gastrique ; le néoplasme n'a manifesté sa présence que par de l'amaigrissement et des troubles intestinaux très vagues.

Marie B..., 47 ans, entre à l'hôpital Bichat, dans le service du professeur Terrier, pour des troubles digestifs accompagnés d'un amaigrissement rapide.

Le début de l'affection remonterait au mois de février 1897. A cette époque, un matin, sans aucun prodrome, au milieu de ses occupations, la malade fut prise d'un malaise subit et perdit connaissance ;

au bout d'une demi-heure elle reprit ses sens et ne ressentit plus rien. Mais depuis ce moment tous les 8, 10 ou 15 jours, elle éprouve le même malaise et perd connaissance à moins qu'elle ne puisse se coucher immédiatement.

Au mois de février la malade a été très constipée pendant 8 ou 10 jours ; ses matières étaient très dures, noires comme de l'encre, recouvertes de quelques filaments muqueux ; puis les fonctions digestives sont redevenues bonnes jusqu'en juin. En juin apparut une diarrhée jaunâtre, abondante (8 à 10 selles par jour) qui dura pendant 2 mois. La malade perdit ses forces et maigrit de 13 livres du mois de février au 1er août, de 10 livres du 1er au 14 août. Elle n'a jamais éprouvé ni douleur gastrique, ni vomissement ; mais depuis fort longtemps elle ressent une sorte de pesanteur après le repas au niveau de l'épigastre ; elle n'a perdu l'appétit que depuis qu'elle est entrée dans le service. c'est-à-dire le 14 août ; elle éprouve du dégoût pour les aliments et surtout pour la viande.

Rien de remarquable dans les *antécédents*.

Examen direct. — Femme très amaigrie ; téguments lâches, trop larges ; teint d'un blanc un peu jaune avec quelques varicosités aux pommettes. Rien à l'inspection du ventre. Percussion sonore partout. Par le palper, on trouve immédiatement au-dessus et à gauche de l'ombilic une tuméfaction en forme de boudin à direction générale transversale, commençant un peu à droite de la ligne médiane et se continuant jusqu'à 5 centimètres environ à gauche. Cette tumeur est dure ; on peut la faire rouler de haut en bas et la mobiliser un peu dans le sens latéral. Lorsqu'on la déprime, elle s'applique sur l'aorte dont elle transmet les battements. Pas de ballottement de la tumeur; urée 25 gr. 62 par litre.

Le 31 *août* : *opération.* Après laparotomie médiane sus-ombilicale, M. Hartmann découvre un cancer du pylore sans dilatation de l'estomac et sans dégénérescence ganglionnaire évidente. Il pratique la pylorectomie par le procédé de Kocher.

Suites opératoires simples.

La malade pesait 44 kilog. à sa sortie de l'hôpital vers la fin de septembre ; elle en pesait 50 le 16 novembre suivant.

Examen macroscopique. — La portion réséquée est incisée le long et sur le prolongement de la petite courbure de l'estomac ; elle est étalée.

Au niveau du *pylore* se voit une tumeur polypeuse du volume d'une noisette, largement pédiculée, s'attachant sur la face inférieure du pylore et obturant presque complètement cet orifice. Cette sorte de polype est friable, composé de deux lobes dont l'un se détache facilement à son point d'implantation. Tout autour du polype la muqueuse est très épaissie, mamelonnée, friable. Les altérations sont très avancées dans l'antre du pylore, principalement sur la face postérieure ; à ce niveau la muqueuse est très épaissie. On ne voit pas de traces nettes d'un ancien ulcère de l'estomac ; néanmoins il y a sur la face postérieure une dépression de la muqueuse qui semble s'enfoncer dans la tunique musculeuse, le fond de cette dépression ne présente pas le caractère cicatriciel.

Du côté du *duodénum* les lésions sont très peu avancées ; sur sa face inférieure, la tumeur s'étend sur une faible étendue, est bien

circonscrite. Aussi bien du côté de l'*estomac* que du côté du duodénum, de ce dernier côté surtout, l'excision semble avoir dépassé les limites de l'altération de la muqueuse.

Au niveau de la tumeur la tunique musculaire est épaissie, œdémateuse ; elle a à peu près repris ses caractères normaux aux points où ont porté les sections. Néanmoins elle n'adhère que d'une façon assez faible à la muqueuse altérée.

Le long de la grande courbure seulement se voient quelques adhérences pathologiques de l'épiploon. L'aspect extérieur de la portion réséquée est normal.

Examen microscopique. — 1° Coupe passant par l'axe longitudinal du polype détaché du pylore. Forme triangulaire. De la petite base part un pédicule conjonctif qui se dirige vers le sommet de la coupe sans l'atteindre et envoie sur ses parties latérales des expansions conjonctives plus ou moins volumineuses. Autour de cet axe conjonctif et dans les intervalles des travées conjonctives se voient de nombreux culs-de-sac glandulaires proliférés.

De plus les cellules rondes se montrent en grande abondance ; formant seulement de petits foyers très nets dans le pédicule conjonctif, elles sont confluentes en certains points de la périphérie, dans le tissu glandulaire, formant là des foyers plus considérables.

2° Coupe portant sur la muqueuse de la face postérieure de l'antre du pylore.

Disparition de la couche épithéliale superficielle ; prolifération des tubes glandulaires dont quelques-uns présentent une lumière considérablement agrandie. La couche glandulaire est très épaissie ; elle confine à sa partie inférieure à un tissu conjonctif dense qu'elle envahit. Infiltration de toutes les parties par de nombreuses cellules rondes.

Afin de ne pas détériorer la pièce avant de la présenter à la Société, nous n'avons pas encore pratiqué l'examen microscopique des tuniques superficielles de l'estomac.

M. Cornil dit que l'examen des coupes n'est pas absolument démonstratif de la nature cancéreuse de la lésion, qui diffère peu de l'adénome. Il y aurait lieu avant de se prononcer de faire d'autres examens histologiques.

Un examen microscopique ultérieur de la pièce pratiqué par M. Letulle a montré qu'il s'agissait bien d'un carcinome cylindrique ; cet examen a montré de plus que le tissu était sain sur les limites de la pièce et que la résection avait porté au delà du tissu dégénéré.

Les terminaisons des endocardites aiguës dites infectieuses, par le Dr Péron, ancien interne des hôpitaux.

Si l'on ne discute plus, à l'heure actuelle, sur la nature des endocardites aiguës, si l'on admet que toutes relèvent de

l'infection, on conserve, dans les traités didactiques, la division en endocardites infectieuses et endocardites simples, le type de ces dernières étant l'endocardite rhumatismale.

On oppose ces deux formes cliniques l'une à l'autre. En face de l'endocardite rhumatismale, qui évolue d'ordinaire, quoique ce ne soit point une règle absolue, à bas bruit, sans embolies, vers la sténose orificielle, on montre l'endocardite infectieuse, déchirant les valvules, perforant les parois cardiaques, produisant de grosses végétations fragiles, dont le déplacement par embolie va semer l'agent septique dans les viscères. L'une ne tue que rarement, l'autre tue toujours. Ces divisions, exactes en général, ne peuvent être aussi absolues.

Il y a tous les intermédiaires entre ces formes d'endocardites et nous croyons que les observations (1) qui suivent peuvent contribuer à l'établir.

L'une d'elles est un exemple de guérison complète, bien que cependant l'état général ait été grave et le pronostic des plus inquiétants.

Si le second malade est mort c'est par insuffisance rénale secondaire, mais il était en train de guérir son cœur et ses infarctus.

Obs. I. — Un homme de 21 ans, A... Jean, garçon épicier, très vigoureux, sans tare pathologique antérieure, fait, dans un service de St-Antoine, à la fin de mai, un abcès de l'amygdale gauche. L'abcès ouvert, se croyant guéri, il sort sur sa demande. Mais bientôt il est repris de fièvre, de douleurs dans la poitrine et il revient le 3 juin (Salle Malgaigne, n° 20).

La température oscille entre 39°8 et 39°4. Elle atteint le 4 juin 40°4.

L'abcès rétro-amygdalien donne encore ; du pus sourd au travers du pilier antérieur. Le cœur bat vite mais régulièrement. Pas de bruits anormaux à l'auscultation des orifices. Les grands appareils paraissent sains. Pas d'albumine dans les urines. Le malade ne se plaint d'aucune jointure.

Le 5 *juin* il existe à la pointe un bruit de souffle, rude, à timbre musical. Le bruit se propage vers la base et l'aisselle.

Etat général grave, d'aspect typhoïde.

Ce jour on ensemence 1 centimètre cube de sang pris dans la veine au pli du coude.

Le lendemain culture pure de streptocoque. Ce streptocoque inoculé sous la peau de l'oreille à un lapin lui a donné un érysipèle très grave dont l'animal a fini par guérir.

(1) Malades suivis dans le service de notre maître, le Dr Letulle, à l'hôpital St-Antoine.

Du 5 au 10 la température oscille autour de 39°. Une chute brusque à 36°8 survient le 11, mais le 13 et le 14 elle remonte à 39°2.

L'état général reste mauvais, la langue est sèche, collante au doigt. Une dyspnée sans aucun phénomène stéthoscopique se montre, le ventre est ballonné.

Albuminurie légère. Le souffle constaté à la pointe persiste, subissant des modifications de timbre d'un jour à l'autre.

Nouvelle culture du sang (le 14) ; *streptocoque* à l'état de pureté.

Du 14 au 22 une amélioration évidente se manifeste. L'état général devient meilleur, la température retombe progressivement en lysis, à la normale.

L'albuminurie a disparu. Le souffle toutefois persiste rude à la pointe.

Le 19, 3e culture du sang. Négative. Rien n'a poussé. A... entre peu à peu en convalescence, amaigri, ayant l'aspect d'un typhique.

Il quitte l'hôpital sur sa demande le 10 juillet, incomplètement rétabli, porteur de sa lésion mitrale.

J'ai revu cet homme en septembre. Il traînait une voiture à bras lourdement chargée place de la Bastille. Il était très bien, m'a-t-il dit.

Obs. II. — P..., 29 ans, vigoureux, entre salle Malgaigne, 16, le 26 août, en pleine urémie. Il est malade depuis trois mois, a vu deux ou trois fois seulement le médecin.

Depuis 15 jours, anasarque généralisée (face, scrotum, tronc), urines troubles très peu abondantes et riches en cylindres, contenant des flots d'albumine, elles se forment en masse par la chaleur. Urémie. Vomissements. Diarrhée. Dyspnée intense. Troubles oculaires, céphalée.

La température est entre 36°8 et 36°4. Elle se maintient jusqu'à la mort en hypothermie (6 sept.).

Le diagnostic posé fut néphrite aiguë ou poussée de néphrite aiguë sur une néphrite ancienne.

De plus il y avait nettement à la base du cœur un souffle au 2e temps indiquant une insuffisance aortique.

Le malade affirmait n'avoir jamais été souffrant avant l'affection actuelle, il n'avait pas eu la syphilis.

Le 6 *septembre*, le malade succombe aux progrès de l'urémie.

Autopsie. — Elle montre une endocardite aortique récente, du type de l'endocardite aiguë maligne. Grosses végétations sur les 3 sigmoïdes. L'une d'elles est largement perforée par un processus ulcératif. L'ulcération pénètre à travers la cloison interventriculaire jusque sous l'endocarde droit.

L'ensemble du cœur pèse 310 grammes. La rate adhère au diaphragme par sa convexité. Il s'est fait en ce point 2 petits infarctus récents et qui sont en voie de réparation.

Toutefois leur centre, blanc jaunâtre, contient encore une substance d'apparence crémeuse, friable.

Les reins, 190 et 180 grammes, se décortiquent facilement. Organe très congestionné dans sa totalité. La substance corticale, d'un blanc très pâle qui tranche sur la teinte générale de l'organe, présente un nombre considérable de grains bleuâtres répondant aux vaisseaux largement dilatés et à des extravasations sanguines.

Le rein étudié au microscope est atteint d'une néphrite aiguë typique, totale, atteignant surtout les glomérules et qui rappelle de très près la néphrite scarlatinique aiguë. Il n'y a pas de lésions anciennes. Toutes sont aiguës. L'étude des végétations cardiaques nous a montré un processus en voie de guérison. Toutefois celle-ci n'était pas encore complète.

Les végétations fibrino-leucocytiques sont envahies dans leur profondeur par du tissu fibreux.

Toutefois sur certains points persistent encore de gros amas leucocytiques et de la fibrine.

Nous n'avons pu trouver de microbes sur les coupes.

Les infarctus de la rate sont en voie de cicatrisation manifeste. Pas de microbes non plus sur les coupes.

Réflexions. — Pour nous l'histoire de cet homme se résume ainsi : endocardite aiguë à évolution sournoise sans grande élévation de la température, du type décrit déjà et particulièrement par le prof. Jaccoud et Pineau. L'endocardite tend à guérir quand une néphrite aiguë, reconnaissant sans doute la même origine que l'endocardite, vient fermer le rein et déterminer la mort.

M. Hartmann dit qu'on a exagéré la gravité des infections streptococciques, et qu'en particulier, dans 3 cas d'arthrites à streptocoques, la simple arthrotomie a amené la guérison.

Un cas de méningite spontanée suraiguë et hémorrhagique, par le Dr A. N. Péron, ancien interne lauréat des hôpitaux.

Deb... Bernard, 31 ans, maçon, entre le 2 septembre 1897 à St-Antoine, service du Dr Letulle. C'est un homme très vigoureux, de haute stature, remarquablement musclé. Aucun antécédent important à noter. Le malade avoue quelques excès alcooliques.

Le 30 août l'après-midi, pendant son travail, il a été pris brusquement d'accidents nerveux qualifiés « attaque » par ses camarades de chantier. Il eut un vertige, perdit connaissance. Il ne sait s'il s'est débattu.

Après une 1/2 heure environ il revient à lui. Ses vêtements n'étaient point déchirés, il ne s'était pas mordu la langue, n'avait pas uriné dans son pantalon.

Deb. affirme être parti au travail le matin, très bien portant. Il n'avait pas bu en excès la veille.

Reconduit chez lui, il est pris d'une céphalalgie pénible, occupant surtout la nuque. Cette céphalée s'accompagne le lendemain de raideur du cou.

Bientôt la céphalée devient atroce, ôtant tout sommeil.

Du délire survient pendant la nuit.

On l'amène alors à l'hôpital.

A l'entrée le 3 *septembre*, Deb... ne se plaint que de sa tête, la céphalalgie, surtout occipitale, le fait hurler de douleur dans son lit. La nuque est raide, l'opisthotonos très caractérisé. Toute la nuit il a poussé des cris et des gémissements.

Cependant la température est normale. Il n'y a pas de vomissements. Le malade a eu une selle ce matin. Le pouls (76) est régulier. La recherche de troubles fonctionnels du côté des nerfs bulbaires ne révèle rien d'anormal. Les réflexes à la lumière et à l'accommodation sont conservés.

D'autre part il n'y a aucun traumatisme sur le crâne ou la face. Enfin, pas de stigmates d'hystérie.

Glace sur la tête, injection sous-cutanée de morphine (1 centigr.).

Le 4. — Même état. Le malade n'a pas déliré cette nuit. Il se plaint toujours de sa tête.

Mais il nous donne, plus volontiers qu'hier, les renseignements que nous lui demandons. Il reste toutefois de préférence les yeux fermés, car la lumière lui fait mal.

Pouls régulier. Urines normales comme quantité.

Pas d'albumine.

Le 5 *septembre*.— Nous trouvons Deb.... dans le coma, à l'agonie. Hier dans la soirée, on l'a trouvé affaibli,comateux sans que le personnel ait pu saisir le moment exact où l'ictus est arrivé.

Ce matin pouls incomptable. Respiration haute, fréquente.

Râle trachéal. Coma absolu. 39°2.

Le malade meurt à 2 heures de l'après-midi.

Autopsie. — Le 6. Cadavre bien conservé.

L'ablation du cerveau est faite avec soin. Pas trace de traumatisme crânien. L'examen des oreilles, du sinus ne montre ni suppuration ni thrombose veineuse.

La face inférieure du cerveau est recouverte à droite et à gauche d'un énorme épanchement de sang,qui a fusé entre l'arachnoïde et la pie-mère, et qu'on extrait avec l'encéphale. En coupant le bulbe on sectionne un gros caillot noirâtre qui s'engage dans le canal rachidien.

Les méninges de la convexité sont extrêmement congestionnées et par places, surtout dans la région des plis courbes, du sang est extravasé. Sur les sillons du lobule pariétal, à droite et à gauche, presque symétriquement, on voit accompagnant les vaisseaux pie-mériens des traînées blanc-jaune clair, extrêmement fines, qui *paraissent* purulentes et qui sont mises de côté avec les circonvolutions sous-jacentes pour l'examen bactériologique et anatomique. *Ce sont les seuls points où l'on voit quelque chose ressemblant à du pus.*

Sur la base le sang recouvre complètement les lobes temporo-sphénoïdaux, s'arrêtant au lobe frontal.

En arrière au contraire il s'étend, masque l'isthme de l'encéphale, la protubérance, la face antérieure du bulbe.

Autour de la fente de Bichat l'épanchement de sang est au maximum d'épaisseur.

En soulevant le bulbe on voit que le sang a fusé venant du ventricule en déchirant le trou de Magendie.

D'ailleurs la section du vermis, de la protubérance, des pédoncules

cérébraux montre une inondation ventriculaire complète. Les ventricules latéraux, les ventricules moyens, l'aqueduc, le IVe ventricule, tout est comblé par une masse noirâtre de sang mal coagulé.

Les recherches à l'œil nu, sur les plexus choroïdes, sur les sections de l'encéphale n'ont montré aucune lésion apparente.

En résumé : inondation ventriculaire totale, le sang a fusé par tous les points où il a pu se frayer passage.

La moelle n'a pas été examinée.

Cavité thoracique. — Cœur normal, mais le sang contenu dans les cavités cardiaques est noirâtre, poisseux, mal coagulé. Il teint fortement l'endocarde.

Ce sont les caractères du sang *dissous*.

Les *poumons* congestionnés aux deux bases présentent des points splénisés sans broncho-pneumonie nette. Le *foie* paraît normal à l'œil nu.

La *rate* est grosse (245 gr.), résistante. Les *reins* paraissent sains. Le tube digestif examiné en entier ne montre rien d'anormal.

J'ajouterai que le malade ne présentait aucune trace de lésion ulcéreuse ancienne sur le tégument ou les muqueuses accessibles. Toutefois l'examen des fosses nasales n'a pu être fait.

Immédiatement après l'autopsie, des fragments de méninge pris au niveau des traînées d'apparence purulente sont examinés par frottis. Ils montrent, en grande abondance, à l'état de pureté, un bacille allongé de 10 à 15 μ, épais, à articles généralement distincts et isolés, prenant facilement le Gram.

Le sang du cœur ne nous a pas montré nettement de formes microbiennes.

Une pipette de sang a été recueillie dans l'intérieur du ventricule moyen.

Elle a servi à inoculer une souris et un cobaye sous la peau ; nous avons ensemencé d'autre part du bouillon et de la gélose avec ce sang.

La souris (V gouttes de sang) a survécu.

Le cobaye (X gouttes) est mort en 16 heures de septicémie.

A l'*autopsie*, exsudat considérable, très rouge au point d'injection. Dans cet exsudat nous retrouvons le bacille avec les mêmes caractères morphologiques que nous lui avons vus la veille dans les frottis de méninge.

Lésions générales de septicémie. Grosse rate. Foie très congestionné, des cultures faites avec le sang intra-ventriculaire, sang du cœur, la pulpe, rate du cobaye, n'ont pas poussé.

Nous n'avons malheureusement pas pu faire de cultures anaérobies.

L'examen des pièces durcies, sur des coupes colorées par les procédés usuels, nous a montré en grande abondance le même microorganisme dans les artérioles et les capillaires des méninges et du cerveau. Il est rare que quelques éléments microbiens aient traversé la paroi vasculaire. On les retrouve alors englobés dans des leucocytes péri-vasculaires qui sont en nombre anormal autour de chaque vaisseau. Les cellules nerveuses, les cellules de soutien ne montrent aucun élément figuré. Notre technique (paraffine) ne nous permet point de parler des lésions histologiques des éléments nerveux.

Réflexions. — En résumé, un agent microbien, malheureusement encore indéterminé, mais qui n'est ni le pneumocoque, ni le bacterium coli commune, ni le bacille typhique, ni les pyogènes habituellement connus, a végété dans les vaisseaux sanguins du cerveau et des méninges. L'origine, le point de passage de cette infection nous échappent. Mais elle est manifeste.

Cette infection évolue sans fièvre. Doué de propriétés hémorrhagiques actives, ce microbe détermine une inondation ventriculaire et la mort en quelques heures d'un homme qu'on pouvait à peine soupçonner de méningite aiguë, et chez lequel le seul diagnostic à poser à l'heure où on l'observa était « méningisme de cause indéterminée ».

Ces méningites hémorrhagiques sont à rapprocher des hémorrhagies méningées d'origine charbonneuse (V. Roger et Crochett), toutefois ici il ne s'agit pas de charbon bactéridien.

Cette observation, toute incomplète qu'elle est, constitue, nous semble-t-il, un apport à l'histoire clinique des méningites aiguës. Elle nous montre d'autre part que celles-ci peuvent dépendre exclusivement de certains microorganismes sur la nature desquels on n'est point encore fixé, mais qui paraissent jouir de propriétés pathogènes remarquables (1).

Rein polykystique.

M. Bureau montre deux reins qu'il a trouvés à l'autopsie d'une femme morte dans le coma urémique. Le gauche est représenté par quatre kystes assez gros, réunis autour de ce qui devrait être le bassinet ; l'uretère correspondant est un cordon fibreux plein.

Le rein droit est parsemé de kystes dans sa substance corticale ; les calices et le bassinet sont dilatés.

Elections.

M. Péron est nommé membre-adjoint,

---

(1) Cette note a été rédigée en octobre 1897. Depuis cette époque ont paru les travaux d'Achalme (*Annales de l'Institut Pasteur*, 25 nov.) et de Thiroloix, de Triboulet. S'agit-il dans notre cas du microbe découvert par ces auteurs ? Il y a assurément des analogies entre eux quant à la forme, aux propriétés biologiques et à la virulence.

Séance du 17 décembre 1897.

PRÉSIDENCE DE M. CORNIL.

Tumeur à myéloplaxes de l'omoplate. — Ablation du scapulum seul et conservation du membre supérieur. — Guérison, par M. DARTIGUES, interne des hôpitaux.

Nous présentons à la Société anatomique une omoplate transformée en une tumeur dont M. Picqué a fait l'ablation totale en même temps que la résection du tiers externe de la clavicule.

Voici l'observation résumée :

Jeune femme de 25 ans, nourrice.

Antécédents héréditaires.— Père mort d'un accident. Mère bien portante. Dans l'ascendance et la collatéralité aucun antécédent néoplasique.

Antécédents personnels. — Aucune maladie pendant son enfance. Réglée à 12 ans et depuis très régulièrement. A 24 ans accouchement à terme, sans aucune complication : l'enfant se porte fort bien. Après cette grossesse elle vient s'installer comme nourrice à Paris.

Histoire de la maladie qui l'amène à l'hôpital. — Au commencement de juillet 1897, c'est-à-dire 4 mois environ avant son entrée dans ce service, la malade est prise brusquement d'une douleur et d'un engourdissement du bras droit, accompagné de fourmillements dans les mains et s'irradiant jusqu'au bout des doigts.

Dès lors cette douleur devient continue, son maximum siège dans la région scapulaire, mais sans irradiation du côté du cou.

Ces douleurs n'étaient pas assez fortes pour empêcher la malade de dormir ni de faire des mouvements avec le bras, car elle continuait à vaquer à ses occupations. Ces douleurs durent un mois, puis disparaissent complètement pour réapparaître 3 à 4 semaines après.

A cette époque plus de fourmillements dans la main, le bras est engourdi simplement, mais à l'épaule la douleur prend un caractère lancinant.

Ces douleurs surviennent par accès, plusieurs fois dans la journée et se répètent pendant la nuit.

Ces accès douloureux se renouvellent de plus en plus, augmentent d'intensité et un matin (un mois avant son entrée dans le service de M. Picqué), la malade faisant sa toilette s'aperçoit en se regardant dans la glace que son épaule malade est plus grosse que celle du côté opposé.

Cette grosseur augmentant, elle se décide à voir un médecin qui croit à un abcès froid. Pendant toute l'évolution, l'état général ne s'est pas modifié, l'appétit reste bon, pas de perte des forces, pas

d'amaigrissement sensible ; un peu de pâleur de la face seulement, la sécrétion mammaire reste intacte : la malade continue à allaiter.

La malade entre à Dubois.

Appelé auprès d'elle nous l'examinons, et en face de cette tumeur grosse comme une tête de fœtus, hémisphérique, uniforme, avec peau sus-jacente distendue et violacée, limitée à la face postérieure du scapulum, nous pensons tout d'abord à un ostéosarcome de l'omoplate.

Mais l'évolution fort rapide de la tumeur, la coloration rougeâtre au sommet, l'absence de veinosités, l'expansion du côté de l'aisselle où il semble qu'il y ait un empâtement, la fluctuation très nette de la tumeur au centre avec rénitence autour, le tout s'accompagnant d'une température élevée : 39°6, nous font penser à un abcès froid avec poussée inflammatoire aiguë.

Nous incisons, et nous vidons une poche à contenu séreux, un peu trouble cependant, puis du sang s'écoule assez abondamment. Le doigt introduit à travers l'incision fait voir qu'il s'agit d'une cavité kystique développée au centre d'un néoplasme.

La malade est vue le lendemain par M. Picqué qui prie le professeur Berger de vouloir bien venir l'examiner, pour avoir son avis, non pas sur le diagnostic qui est net, mais sur l'opportunité opératoire, sur les limites d'extension de la tumeur et sur la possibilité ou non de se borner à l'ablation de l'omoplate sans recourir à la désarticulation inter-scapulo-thoracique du membre supérieur. La question ne fut d'ailleurs pas tranchée complètement de savoir si on pourrait conserver le bras de la malade (qui du reste jouit de tous ses mouvements). En tous cas, on est parti d'abord pour la désarticulation de l'omoplate seule, en se tenant prêt à pratiquer, si nécessaire, le sacrifice du bras par la scapulo-thoracique.

M. Picqué a fait, suivant les indications du professeur Berger, l'ablation totale de l'omoplate et la résection de l'extrémité externe de la clavicule. Nous ne décrirons pas le manuel opératoire suivi, nous nous contenterons de résumer l'examen macroscopique de la pièce.

Avant la dissection de la tumeur, on eût pu croire qu'entourée en arrière par le sous-épineux, en avant par le sous-scapulaire, elle était constituée par ces muscles en grande partie incorporés à elle par le processus néoplasique. Il n'en était rien ; nous décortiquâmes la tumeur qui est bien uniquement sous-périostée. Les muscles de revêtement se décollaient avec facilité, n'étaient pas envahis par le néoplasme et étaient seulement amincis, distendus par la tumeur tombant sous eux.

Dans son ensemble, la tumeur est composée de deux parties principales, de deux lobes, dont l'un siège dans la fosse sous-épineuse et l'autre dans la fosse sous-scapulaire.

La portion dorsale ou sous-épineuse a, à peu près, le volume des deux poings réunis : elle est limitée en haut par l'épine de l'omoplate qui lui oppose une vraie barrière. En revanche, elle fait fortement saillie en arrière, et déborde en dedans le bord spinal du scapulum, en dehors son bord axillaire.

La portion thoracique ou sous-scapulaire forme un lobe antérieur

moins volumineux que le postérieur, il est très nettement circonscrit par un sillon de circonvallation, ses bords sont mousses et arrondis. Ce lobe n'a pu être découvert qu'en désinsérant le muscle sous-scapulaire.

L'omoplate est perforée en son centre, de telle sorte qu'il y a communication de la fosse sous-épineuse avec la fosse sous-scapulaire.

De part et d'autre la tumeur est bien osseuse seulement, et, qu'on nous permette l'expression, il semble qu'il y a hernie de l'os sous sa membrane périostée que le néoplasme distend sans le craqueler ni l'effondrer encore.

La malade est guérie. Tous les mouvements de flexion de l'avant-bras sur le bras sont conservés ; la main a conservé ses aptitudes physiologiques, mais le mouvement d'abduction du membre thoracique est aboli.

Examen histologique. — M. le Dr Ménétrier a bien voulu rédiger lui-même la note suivante : « Les portions de la tumeur examinées provenaient : les unes de la partie centrale de la masse, constituée par un tissu rouge, dense, charnu ; les autres, de la périphérie au point le plus saillant de la tumeur et dont le tissu plus consistant, donnant sous le couteau la sensation de trabécules osseuses, dut être décalcifié pour pouvoir être coupé.

Dans les coupes de la périphérie de la tumeur, en procédant de la surface vers la profondeur, on trouva d'abord une couche fibreuse, épaisse de 1 millimètre environ, parcourue de gros capillaires remplis de globules rouges, qui limite nettement la tumeur et semble être le périoste sclérosé et vascularisé.

Au-dessous une couche d'épaisseur variable, 1 à 2 centimètres, et dans laquelle on voit irrégulièrement distribuées, des trabécules osseuses, facilement reconnaissables, formées d'une substance fondamentale dense, homogène et renfermant des cellules osseuses anguleuses ou étoilées. Ce sont des lamelles réparties sans ordre, et ne rappelant en aucun point la disposition concentrique autour d'un canalicule de Havers ; elles sont courtes, distantes les unes des autres et séparées par un tissu nouveau dont la prolifération est évidemment cause de leur disjonction et de la dissociation de l'os primitif. Ce tissu qui constitue la masse principale de la tumeur est formé de fibrilles conjonctives en réticulum inégales, de cellules étoilées à prolongements multiples, s'entremêlant aux fibres du réticulum, ainsi qu'aux prolongements également longs et déliés de cellules fusiformes, à noyaux très allongés en forme de boudins. Il y a aussi des cellules rondes à protoplasma abondant, et des leucocytes en assez grand nombre. Par place les éléments cellulaires fusiformes prédominent et par places aussi, les cellules étoilées et les cellules rondes, mais ces derniers éléments sont toujours moins tassés, et forment un tissu plus lâche que les cellules fusiformes. Ce tissu est parcouru de vaisseaux nombreux formés pour la plupart d'un simple revêtement endothélial, doublé d'une membrane propre. La coupe présente aussi de nombreux foyers sanguins de globules rouges tassés, et contenus dans des cavités irrégulières, sans paroi nette, qui semblent résulter d'hémorrhagies interstitielles.

Outre les éléments cellulaires sus-mentionnés, on trouve autour des lamelles osseuses des cellules anguleuses, à un seul noyau, à protoplasma, présentant une grande affinité pour les matières colorantes, et dont quelques-unes, situées dans des encoches superficielles de la substance fondamentale, paraissent jouer un rôle dans le processus de résorption de la substance osseuse. Des cellules plus volumineuses se rencontrent à côté, des cellules géantes, à noyaux multiples, des myéloplaxes, dont le protoplasma présente une semblable affinité pour les matières colorantes et qui pour la plupart sont aussi situées au voisinage des lamelles osseuses en voie de résorption, ou encore autour des foyers hémorrhagiques interstitiels.

Les coupes portant sur la portion centrale de la tumeur. montrent une structure plus uniforme, les trabécules osseuses ont à peu près complètement disparu, sauf en de rares points où l'on retrouve quelques vestiges de substance fondamentale entourés de cellules anguleuses à protoplasma coloré. Le tissu de la tumeur est formé d'un feutrage lâche de cellules conjonctives renfermant des éléments cellulaires, qui sont : des cellules fusiformes en grand nombre, petites, à noyau en forme de boudin, occupant presque toute la portion centrale de l'élément et dont les extrémités se continuent en un mince filament protoplasmique entremêlé aux fibrilles conjonctives et difficile à en distinguer ; des cellules étoilées à noyau ovoïde et poussant également des prolongements longs mêlés aux précédents ; des cellules rondes, un peu plus volumineuses, de 20 à 25 μ environ, à noyau rond, protoplasma abondant, et qui sont beaucoup plus abondantes dans cette zone centrale que dans les couches périphériques. Ces cellules correspondent assez bien à l'apparence des cellules hémoglobiques de la moelle normale, elles renferment des granulations pigmentaires ; toutefois, en raison des réactifs fixateurs employés, il n'est pas possible de démontrer la présence d'hémoglobine à leur intérieur. Enfin le tissu renferme en outre un assez grand nombre de petites cellules à gros noyau, et peu de protoplasma, qui paraissent être des leucocytes, pour la plupart des lymphocytes, quelques-uns des polynucléaires ; ils sont irrégulièrement disséminés, et par places en amas assez considérables. Les vaisseaux capillaires sont assez nombreux, et l'on trouve aussi des infiltrations de globules rouges, traces d'hémorrhagies interstitielles. Dans cette partie de la tumeur on ne trouve pas de cellules géantes.

En somme les lésions rencontrées dans cette tumeur correspondent aux faits décrits sous les noms de tumeurs à myéloplaxes, ou de sarcomes myéloïdes. C'est une prolifération néoplasique portant exclusivement sur les éléments de la moelle osseuse, qui conservent dans cette évolution leurs caractères morphologiques encore facilement reconnaissables, la texture seule variant, et se rapprochant des lésions qui s'observent dans les hyperplasies inflammatoires chroniques de ce tissu ; c'est une néoplasie médullaire métatypique. On ne peut du reste affirmer la nature maligne de la tumeur puisqu'en aucun point la prolifération néoplasique du tissu médullaire n'a dépassé les limites de son territoire normal et qu'elle paraît limitée à la périphérie par le périoste intact. Le tissu osseux dissocié par la prolifération du tissu médullaire et refoulé à la périphérie ne pré-

sente aucune trace de prolifération, il est au contraire en voie de résorption et les cellules géantes, les myéloplaxes qui se rencontrent justement dans la zone de la tumeur où s'effectue ce processus de résorption nous paraissent représenter des éléments à rôle surtout phagocytaire et d'importance accessoire dans l'évolution morbide.

M. Hartmann insiste sur la confusion facile en clinique entre les abcès froids et certains sarcomes osseux. Dans un cas il ouvrit à plusieurs reprises une poche sanglante sous-périostée, Le sang, examiné par M. Achard, ne contenait aucun germe pathogène. Ayant creusé l'os, il vit quelques mois après apparaître la tumeur qui motiva l'amputation. Il s'agissait d'un sarcome à myéloplaxes; le malade guérit sans récidive. Cette forme assez bénigne correspond peut-être à l'anévrysme osseux des anciens auteurs.

Ulcère d'estomac. — Gastrotomie, par P. Ardouin, interne des hôpitaux.

La nommée G... Léonie, repasseuse, âgée de 23 ans, entre le 25 octobre 1896 à l'hôpital Broussais dans le service de M. Michaux pour des hématémèses abondantes et répétées que le traitement médical n'a pu enrayer.

Sans avoir jamais été très souffrante, la malade se plaignait d'avoir depuis 2 ou 3 ans, sans régularité aucune, avant ou après les repas, des crampes épigastriques assez violentes. L'appétit est conservé, surtout pour les aliments crus et épicés, la malade n'a jamais eu de vomissements ni sanguins ni alimentaires, elle n'a pas subi d'amaigrissement, l'état général est bon. La douleur gastrique se réduit aux crampes dont nous venons de parler, pas de douleur rachidienne. La constipation est habituelle.

Le 20 *octobre* 1897, sans raison apparente, la jeune femme éprouve un grand malaise, mais se rend néanmoins à son travail. Elle est bientôt forcée de rentrer chez elle, est prise de vertiges et d'étourdissements, et crache un peu de sang. Cinq minutes plus tard, elle rend, au dire du médecin, sans effort, sans toux, environ 2 litres de sang vermeil, non aéré. Repos, glace, ergotine. La malade semble soulagée et ressent une vive douleur dans la fosse iliaque droite.

Le 21 se passe sans accident.

Le 22 survient du mélœna, selle noire et épaisse comme de la poix. Céphalalgie violente. Pas de douleur gastrique.

A minuit, deuxième hématémèse qu'on évalue à un verre de sang mêlé de caillots noirs.

Les 23 et 24. — Nouvelles hématémèses moins abondantes. Syncopes, anorexie, constipation. La menstruation attendue le 24 est supprimée.

Le 25. — Cinquième hématémèse, deux verres de sang rouge liquide. C'est alors que la malade est conduite à l'hôpital Broussais

où nous constatons les symptômes suivants : pâleur extrême des téguments et des muqueuses, anémie profonde et affaiblissement extrême depuis 4 jours. Anorexie absolue, pas de vomissements alimentaires ou bilieux. L'examen de l'abdomen ne donne aucun renseignement, il n'existe pas de signes de péritonite. Le ventre n'est pas douloureux, assez souple, ni ballonné, ni rétracté.

Le pouls bien frappé bat 130 à la minute, le cœur est normal, les poumons sont sains, la température est élevée, 39°2. Les urines ne contiennent ni sucre ni albumine.

Traitement. — Repos, morphine, glace intra et extra, ergotine. Injection sous-cutanée de 300 grammes de sérum artificiel, agent hémostatique. La nuit est bonne, mais cependant la malade évacue encore quelques cuillerées de sang et des caillots.

Le 26. — M. Michaux pratique la laparotomie. Par une incision médiane sus-ombilicale de 12 centimètres environ, on constate que le péritoine est sain, l'estomac petit, que celui-ci présente près du cardia une ligne d'aspect cicatriciel qu'on pense correspondre à l'ulcère. Sur la face antérieure de l'estomac on fait une incision en T dont chaque branche mesure environ 6 centimètres. La muqueuse est excessivement pâle, recouverte seulement d'une couche de mucus, sans trace d'hémorrhagie, on en examine successivement toutes les portions, on l'inspecte complètement et l'on ne voit rien d'anormal, si ce n'est en 2 ou 3 points un insignifiant piqueté hémorrhagique. On referme alors l'estomac par une suture à 3 plans et l'on draine à l'aide d'une mèche de gaze iodoformée. On fait immédiatement une première injection intra-veineuse de 1200 grammes de sérum artificiel, puis une seconde de 800 grammes le soir. Le pouls reste fréquent, 140 et la température élevée, 39°4, la langue est un peu sèche.

Le 27. — T. 39°6. Pouls 140. Agitation et subdélire transitoire, anéantissement. Injections sous-cutanées de sérum et lavement nutritif, le tout continué les jours suivants.

Le 28. — Ventre en bon état. Céphalalgie atroce. Les urines, abondantes, renferment de l'indican. Le soir la malade a une selle semblable à du marc de café (mélœna).

Le 29. — Deux selles marc de café.

Le 30. — Nouvelle selle marc de café. Céphalalgie atroce, agitation, langue sèche, pouls 150. T. 40°6.

Le 31. — L'état s'aggrave et la malade meurt à 3 heures de l'après-midi.

Autopsie. — Elle n'a pu être complète par suite de l'opposition de la famille. Nous n'avons pu examiner que l'estomac et le duodénum. Ces organes ne contiennent aucun liquide, on n'y voit pas trace d'ulcère, malgré un examen attentif. On note seulement sur la muqueuse gastrique très pâle (face postérieure de l'estomac à 5 ou 6 cent. du pylore), trois ecchymoses larges de 12 à 15 millimètres. Après une macération de 3 jours dans l'alcool, alors que la muqueuse est dépouillée de son revêtement de mucus, on reconnaît au milieu du triangle formé par les petites ecchymoses une surface vaguement cicatricielle à côté de laquelle se trouve une petite dépression dont le centre est occupé par un minuscule mamelon rouge.

L'*examen histologique* pratiqué dans le laboratoire de M. le professeur Dieulafoy a démontré que ce mamelon rouge n'était autre chose qu'un vaisseau ulcéré. La paroi de celui-ci est d'ailleurs saine. Sur les coupes en séries, on le voit se rapprocher progressivement de la surface interne de l'estomac jusqu'en un point où sa paroi est déchirée, nettement divisée.

Réflexions. — Le cas que nous rapportons a été cité par le professeur Dieulafoy dans ses Cliniques de l'Hôtel-Dieu, à propos des hémorrhagies mortelles qui accompagnent le début de l'ulcère d'estomac et à propos du traitement chirurgical qui leur est applicable. Marion, dans sa thèse sur l'intervention chirurgicale dans l'ulcère non perforé, rapporte seulement 7 observations d'hématémèses traitées chirurgicalement. Trois fois la guérison fut obtenue. Nous ne connaissons que trois nouveaux cas à ajouter à cette liste, celui d'un malade de M. Dieulafoy, opéré et guéri par Cazin, celui de M. Hartmann et le nôtre. Nous nous trouvons donc en face d'un total de 10 cas avec 4 guérisons, ce qui est assurément encourageant, étant donné la gravité de ces grandes hématémèses.

L'indication opératoire est nettement formulée par Marion : la répétition de l'hémorrhagie, sa résistance à toute thérapeutique sont de meilleures indications que son abondance. L'indice de gravité d'une hématémèse est plus dans sa répétition que dans sa quantité. Chez notre malade les vomissements sanguins s'étaient produits à six reprises différentes à intervalles rapprochés.

Ici la mort est due suivant toute apparence à l'anémie profonde dans laquelle les hémorrhagies successives avaient plongé la malade et non à leur reproduction après l'opération. S'il est vrai qu'il y eut du mélœna, il faut admettre qu'il provenait des précédentes hémorrhagies, car à l'autopsie l'estomac ne contenait pas de sang ; l'hémorrhagie s'était en somme arrêtée spontanément. Peut-être y a-t-il lieu de faire jouer un rôle à un état infectieux indéterminé dont la fièvre fut une manifestation tant avant qu'après l'intervention. Malheureusement l'autopsie complète n'a pu être faite.

Comme dans le cas de M. Hartmann, l'examen immédiat de l'estomac n'a pas permis de découvrir l'ulcération, devenue seulement apparente après macération dans l'alcool. Elle siégeait au centre d'une zone de petites ecchymoses, fait observé également par M. Caussade et qui pourra faciliter les

recherches dans l'avenir, ces ecchymoses étant toujours faciles à voir.

La paroi du vaisseau perforé est saine. Il semble que celle-ci a été rongée, détruite par le suc gastrique. Les ecchymoses voisines renferment des veines dilatées, thrombosées Les mêmes particularités existaient dans le cas de M. Caussade (*Presse médicale*, 30 janvier 1897).

L'aménorrhée observée est la conséquence de l'anémie de tous les tissus ; il est impossible de considérer les hématémèses comme des hémorrhagies supplémentaires.

M. Letulle fait observer que, les coupes histologiques présentées ne comprenant pas le revêtement muqueux, on ne peut dire que le vaisseau en question soit l'origine de l'hémorrhagie, d'autant qu'il paraît sain.

Dans deux cas comparables à celui-ci M. Letulle a constaté aussi que l'érosion, invisible au moment de l'autopsie, n'apparaissait que le lendemain.

M. Hartmann a eu l'occasion d'intervenir dans un cas analogue, et trouvant l'estomac d'apparence saine, il ne l'a pas ouvert se contentant de pratiquer une gastro-entéro-anastomose. L'autopsie permit de constater une petite érosion difficile à trouver. Ces faits méritent d'être signalés à cause de la tendance à intervenir dans les grandes hématémèses, l'insuccès étant habituel dans ces cas. On aurait plus de chances de succès en intervenant plutôt à l'occasion des petites hématémèses répétées.

Folliculite suppurée appendiculaire, par P. Ardouin, interne des hôpitaux.

L'appendice que nous présentons à la Société anatomique provient d'une opération faite à froid sur un jeune américain de 18 ans par notre maître, M. Michaux, à la maison de santé des Frères de Saint Jean de Dieu.

Ce jeune homme avait eu précédemment deux crises d'appendicite.

Le 2 novembre 1897, M. Michaux pratique la résection de l'appendice. Incision de Roux. On trouve un appendice turgescent, vascularisé, entouré à sa base de fausses membranes faciles à rompre. Elles recouvrent un abcès de la paroi de l'appendice qu'on peut enlever complètement sans l'ouvrir. Ligature circulaire à la soie, à la base de l'appendice. Le moignon est fixé à la paroi, qu'on suture.

Réunion par première intention et guérison au bout de 10 jours. Le malade est revu un mois après en parfait état.

Examen de l'appendice. — Il présente une longueur de 6 à 7 centimètres et un diamètre de 7 à 8 millimètres. Près de sa base se trouve appendu comme un grain de raisin un abcès du volume d'une noisette, sans communication ni avec la cavité de l'appendice ni avec la cavité péritonéale, et renfermant un pus de consistance gélatiniforme. Il y a imminence de perforation. La cavité appendiculaire est perméable et ne renferme aucun corps étranger.

Examen histologique. — 1° *Coupe longitudinale au niveau de l'abcès.* — La cavité de l'abcès est limitée en dehors par quelques rares fibres musculaires longitudinales et en dedans par la muqueuse gorgée de leucocytes. La couche des fibres musculaires circulaires est détruite. Sur les limites de l'abcès elle se reconstitue, infiltrée de cellules. Les follicules clos voisins sont volumineux, remplis de leucocytes.

2° *Coupes transversales au voisinage de l'abcès.* — La paroi de l'appendice est conservée intacte, mais la muqueuse et la sous-muqueuse sont infiltrées de leucocytes, les follicules étant même à peine distincts.

Réflexions. — Quelle que soit la pathogénie de l'appendicite, nous nous trouvons ici en face d'un cas type de folliculite suppurée (Letulle), sans obstruction de la cavité de l'appendice par calcul ou tuméfaction de la muqueuse. Il est vrai que par suite l'obstruction pouvait avoir disparu.

Nous trouvons mentionnés dans les publications antérieures des abcès miliaires, mais non de gros abcès en imminence de perforation, c'est cette particularité qui nous a conduit à rapporter cette observation. Cet abcès est comparable à ceux que Beaussenat a obtenus expérimentalement par injection directe de culture de coli-bacille dans la paroi de l'appendice.

Tumeur du foie et de l'ovaire.

M. Comte présente les organes d'une femme morte de cachexie avec ictère, dans le service de M. Proust, suppléé par M. Toupet. De la vésicule biliaire, remplie de calculs, part une tumeur dure et blanchâtre qui s'enfonce dans le foie. D'autre part, une énorme tumeur ovarienne donne à la coupe l'aspect d'un autre cancer primitif que celui du foie. L'examen histologique sera communiqué ultérieurement.

Kystes hydatiques du bassin.

M. Vauzelle apporte des kystes hydatiques enlevés par la laparotomie chez une femme qui se plaignait de douleurs abdominales

et de mictions fréquentes. Une masse hydatique, grosse comme le poing, occupait le tissu cellulaire rétro-vésical et comprimait la vessie. Une autre masse était accolée à l'ovaire gauche, qui, lui-même, était farci de petits kystes hydatiques. Enfin, en plein épiploon, on trouvait une grande quantité de kystes de petit volume.

Cancer de l'angle gauche du côlon. — Résection du côlon. — Guérison, par URBAIN GUINARD, interne des hôpitaux.

J'ai l'honneur de présenter à la Société des pièces provenant d'une résection du côlon pratiquée avec succès par M. Hartmann, chez une malade du service de M. Terrier, le 1er avril 1897.

Mme C..., 46 ans, journalière, se présente le 16 mars à l'hôpital Bichat ; elle se plaint d'avoir éprouvé à plusieurs reprises depuis six mois de violentes coliques. Elle apporte en outre dans une boîte des corps étrangers, dont les uns ressemblent à des dents, les autres à des perles, qu'elle a trouvés dans ses selles au cours de sa dernière crise. Enfin depuis un à deux mois elle sent une tumeur dans le flanc gauche.

Son histoire est la suivante : il y a six mois, quelques jours avant ses règles, à 4 heures du matin, violentes coliques dont le point de départ est le flanc gauche, s'accompagnant de sueurs froides. Ces coliques durent 3 jours et à leur suite apparaît une grande faiblesse qui nécessite un repos de 7 à 8 jours. Les règles n'apparaissent pas. Pendant 3 mois, la malade éprouve des crises un peu moins violentes que la première : pendant 3 mois également les règles ne se montrent pas. Au bout de ce temps, en même temps que les règles réapparaissent, survient une nouvelle crise très violente, après laquelle la malade reste six jours au lit et remarque une tumeur dans le flanc gauche ; depuis cette époque il persiste à gauche un point douloureux. C'est au cours de nouvelles coliques que le 28 février la malade a pu recueillir les corps étrangers qu'elle nous montre et qui depuis n'ont pu être retrouvés dans les selles.

Ces crises se sont toujours produites en dehors de tout symptôme d'obstruction intestinale : jamais de mélœna, jamais d'hématémèse, ni d'ictère. Les mictions auraient été plus fréquentes pendant les crises. L'appétit est conservé. La malade a maigri, mais dit avoir surtout pâli.

Rien de remarquable dans ses *antécédents* ; elle a été réglée à 14 ans, mariée à 18 ans ; a eu 6 enfants ; jamais de fausse couche. Cependant elle aurait eu dans sa première enfance une affection abdominale ayant duré 2 mois ; depuis 15 ans elle souffre de l'abdomen ; en 1883 elle a été soignée pour une affection génitale et abdominale.

A son entrée dans le service, la malade présente un aspect presque cachectique. Il n'y a plus de coliques ; mais la douleur augmente dans le flanc gauche, elle s'exaspère par la toux, les mouvements brusques, la palpation et depuis quelque temps par le simple bâillement. L'action de se baisser est particulièrement douloureuse. On trouve dans la région lombaire gauche une tumeur de forme

générale arrondie prenant le contact lombaire, dure, un peu douloureuse à la pression, ne pouvant être refoulée en haut, ni descendre en bas, ne pouvant être mobilisée d'avant en arrière ; sonorité à son niveau.

L'examen du sang pratiqué par M. Vaquez a montré qu'il s'agissait de l'anémie cachectique habituelle chez les cancéreux.

L'analyse chimique a montré que les perles et les corps ressemblant vaguement à des dents qu'a apportés la malade, sont constitués par de la matière cornée. Ce sont des produits d'origine ectodermique.

En présence de ces divers symptômes on hésite entre le diagnostic de carcinome de l'angle du côlon et celui de tumeur fœtale de l'hypochondre gauche en communication avec le côlon.

Laparotomie le 1er avril par M. Hartmann, on découvre un carcinome de l'angle gauche du côlon. Résection large de la portion colique dégénérée ; entérorrhaphie circulaire. Après avoir, pendant quelques jours, présenté une fistule stercorale, la malade guérit rapidement.

L'examen des pièces que nous avons pratiqué nous a donné les résultats suivants.

Examen macroscopique. — 2 portions enlevées séparément.

1re *portion*. — La plus importante ; elle mesure 18 centimètres de longueur environ. Sur la face antéro-interne de cette portion du gros intestin, on voit une tumeur présentant des bosselures du volume d'une noisette, fondues les unes avec les autres, envahissant aussi la face postérieure du côlon. La palpation fait sentir un épaississement annulaire dans lequel plonge le côlon, mais qui est développé surtout en avant et en dedans sur une hauteur de 5 centimètres, dans sa plus grande longueur. A la tumeur adhère solidement, au niveau d'un sillon qu'elle présente, une frange épiploïque.

Dans le méso côlon, on sent, sur toute la hauteur, de petits ganglions lymphatiques, d'une dureté pierreuse, dont les plus volumineux ont la dimension d'un noyau de cerise. Quelques ganglions sont situés au ras de la section opératoire du mésocôlon.

Des extrémités de cette portion d'intestin, l'inférieure est souple, d'aspect normal sur la tranche, la supérieure présente des parois épaissies ; à ce niveau la muqueuse adhère en certains points à la musculeuse.

L'intestin est fendu longitudinalement sur sa face externe et examiné du côté de la muqueuse. On voit alors sur la face antéro-interne une tumeur largement sessile faisant saillie dans la cavité de l'intestin ; le sommet de cette saillie est large comme une pièce de 5 francs. Au milieu du sommet, se voit une ulcération de la largeur d'une pièce de 2 francs. Les flancs de la tumeur et les bords de l'ulcération sont revêtus d'une muqueuse d'aspect normal : la muqueuse s'arrête brusquement sur les bords de l'ulcération et semble un peu décollée. Au milieu de l'ulcération font saillie des noyaux grisâtres du volume d'une noisette.

En faisant porter une coupe sur le néoplasme lui-même, on remarque qu'il a une constitution lobulée ; la coupe traverse des noyaux successifs accolés. Sur les points non ulcérés on a la sen-

sation d'une paroi bourrée de noyaux de cerises. Le néoplasme occupe toute la circonférence de l'intestin.

2e *portion.* — Cette deuxième portion est longue de 7 à 8 centimètres ; elle fait suite à l'extrémité supérieure du segment précédent. Tuniques extrêmement amincies, réduites à l'épaisseur d'une muqueuse normale ; calibre très rétréci. Néanmoins les parois sont souples, non cancéreuses ; l'extrémité périphérique a néanmoins un aspect un peu lardacé.

Examen microscopique. — Au niveau de l'ulcération, toute trace de muqueuse a disparu, on remarque un tissu conjonctif très dense dans lequel sont plongés de nombreux tubes glandulaires en voie de prolifération, coupés sous des incidences diverses. Dans l'intervalle de ces tubes se voient des cellules épithéliales libres. Peu de cellules rondes. A la surface de l'ulcération on voit du tissu nécrosé et de petits abcès s'ouvrant dans la lumière de l'intestin.

Sur les parties voisines de l'ulcération, l'épithélium de la muqueuse est normal ; les glandes ne présentent pas d'ulcération ; leur membrane basale est conservée ; leurs cellules ne sont pas désorientées. Quelques-unes de ces glandes présentent une lumière très dilatée. La muscularis mucosæ est nette et intacte. Au-dessous d'elle et dans les tuniques de l'intestin, on remarque de nombreux follicules clos et une infiltration abondante du tissu par les cellules rondes. Les faisceaux musculaires de l'intestin sont dissociés par l'infiltration inflammatoire. Immédiatement au voisinage de l'ulcération commence la prolifération cancéreuse des culs-de-sac glandulaires ; la muscularis mucosæ est détruite et les tubes pénètrent dans le tissu sous-jacent.

En aucun point on ne remarque de tissu à caractère malpighien.

Un ganglion pris parmi les plus durs et les plus rapprochés de la section opératoire du mésocôlon, ne présente aucune apparence de dégénérescence secondaire.

Réflexion. — En somme, carcinome cylindrique du côlon dont les limites semblent avoir été largement dépassées pendant l'intervention, surtout du côté des parois intestinales. L'origine des produits épidermiques reste inconnue.

Fibro-sarcôme de l'avant-bras droit, par J. Chaillous, interne des hôpitaux.

Le nommé J. B..., menuisier, âgé de 49 ans, entre le 15 novembre 1897, à l'hôpital Broussais, dans le service de M. Michaux pour tumeur de l'avant-bras droit.

Cette tumeur, apparue il y a environ deux ans et demi, est restée longtemps avec le volume d'une noisette ; depuis 6 mois elle s'est accrue rapidement et présente maintenant le volume d'une orange légèrement aplatie. La tumeur siège à la face dorsale de l'avant-bras droit, empiète sur le bord interne et mesure 7 centimètres de longueur, 3 centimètres de hauteur. La face externe, légèrement bosselée, est sillonnée de veines dilatées.

A la palpation, la tumeur est indolore, dure partout sauf en deux ou trois points où les bosselures donnent la sensation de rénitence. Elle est légèrement mobile dans tous les sens, cette mobilité est indépendante des mouvements de la main. Sa peau n'est pas adhérente.

Pas d'augmentation de température locale, jamais de douleurs. Les ganglions de l'aisselle semblent indemnes. Aucun traumatisme ne vient expliquer cette tumeur ; rien dans les antécédents.

Le 15 *novembre*. — Opération par M. Michaux.

Incision elliptique de la peau suivant le grand axe de la tumeur ; la peau est collée jusqu'à la base du néoplasme qui s'arrache facilement dès qu'on a incisé l'aponévrose bridant la tumeur.

Quelques ligatures au catgut : sutures au crin. Le malade quitte l'hôpital 8 jours après et peut bientôt reprendre son travail de menuisier.

La tumeur pèse 100 grammes ; de couleur grisâtre,avec des points jaune clair, elle présente, sur une coupe passant par le centre, une couleur blanchâtre avec des travées roses ou jaunes ; elle est de consistance dure. A sa base, au point où elle part de l'aponévrose,la tumeur présente un noyau beaucoup plus dur.

Des coupes de cette tumeur, ont été faites par M. Ardouin, interne des hôpitaux. Il s'agit d'un fibro-sarcome à cellules fusiformes, grosses et nombreuses.

Réflexions. — Cette tumeur nous a paru intéressante : 1° à cause de son siège ; 2° à cause de la rapidité de son accroissement, après deux années d'un état stationnaire.

Epithéliomas des capsules surrénales avec noyaux secondaires de la peau, par J. Chaillous, interne des hôpitaux.

Le nommé G... âgé de 27 ans, typographe, entre le 2 novembre 1897, à l'hôpital Broussais, dans le service de M. Michaux, pour tumeurs multiples de la peau, et surtout pour exophtalmie droite.

En juillet dernier, et sans cause apparente, le malade s'était aperçu, qu'il portait un peu au-dessus du mamelon gauche, une induration rouge de la peau, de la largeur d'une pièce de 5 francs ; vers la même époque, il sent dans son aisselle gauche, une masse roulant sous le doigt, peu volumineuse et peu douloureuse.

Puis de nouvelles indurations apparaissent près du mamelon droit, à deux travers de doigt au-dessus du pubis, à la partie supéro-externe du creux poplité droit, à la face externe de la jambe gauche.

Il entre à St-Louis chez M. Ducastel, puis chez M. Richelot. Le 2 août dans le service de M. Richelot on enlève au malade les ganglions de l'aisselle gauche, et les différentes tumeurs disséminées sur le thorax et sur les membres inférieurs.

En *septembre*, récidive dans la cicatrice de la région hypogastrique.

En *octobre*, la joue droite grossit, l'aile droite du nez se dévie en dehors, la peau devient rouge, et la tuméfaction gagne la paupière inférieure et bientôt l'œil fait saillie.

Un médecin ordonne de l'iodure de potassium et des frictions mercurielles. Aucune amélioration ne se produit,

Le 2 *novembre*, le malade entre dans le service de M. Michaux. Tout d'abord, on constate chez lui une asymétrie considérable de la face : tout le côté droit est tuméfié, la peau a des teintes qui vont du rose au rouge violacé, séparées par des intervalles de peau saine.

L'œil, très projeté en avant, est recouvert avec peine par les paupières œdématiées : la conjonctive est rouge, et la paupière supérieure sillonnée de veines bleuâtres.

La commissure labiale est déviée du côté gauche, et le nez repoussé du même côté ; par la narine droite, largement ouverte, s'écoule continuellement un liquide séreux. Au-dessous de la paupière inférieure, la peau présente une induration violacée, indolore, de la largeur d'une pièce de deux francs ; au-dessous encore noyau violacé qui a gagné l'aile droite du nez et la partie correspondante de la lèvre supérieure.

On observe aussi une petite tumeur à la partie postéro-interne de la cuisse droite, une autre à la partie supérieure du creux poplité droit, deux autres plus petites à la face externe du mollet gauche.

Chacune de ces petites masses est incluse dans la peau, ne fait point saillie, et n'adhère pas aux parties profondes. Elles sont toutes dures, indolores, arrondies et violacées.

Rien dans la bouche ; la voûte du palais et le voile du palais sont normaux.

Quelques ganglions peu volumineux, indolores, et sans caractères, roulent dans les aisselles ou au pli de l'aine.

Le malade ne se plaint que de sa difformité, il a conservé bon appétit, n'a pas trop maigri, et demande qu'on le débarrasse de sa tumeur.

Les jours suivants, l'œil devient un peu plus saillant et malgré cela, le malade n'accuse de ce côté aucun trouble fonctionnel. Tous les soirs, la température monte à 39° et s'approche parfois de 40°. On ne constate aucun trouble soit du côté du cœur, soit du côté des poumons ; les urines ne contiennent ni sucre ni albumine.

Le 7 *novembre*. — Chémosis considérable de la conjonctive. Depuis deux jours le malade dit avoir perdu l'appétit et ne boit dans la journée que quelques tasses de lait.

Le 8. — T. 39°6.

Le 9. — T. 38°8, le matin et le soir 39°6.

Le 10. — T. 38°8 le matin, et 40°2 le soir : le malade a déliré toute la nuit.

La langue est sèche, l'haleine fétide.

Le 11. — Le délire augmente : on est obligé d'attacher le malade. T. 39°4, le matin et 39°6 le soir. Pouls 130, faible. Resp. 28. Lèvres desséchées.

Le 12. — T. 39°4 le matin et 40°4 le soir. Pouls 128. R. 44.

Dans la soirée, le malade est un peu moins agité, l'œil est moins saillant, et l'asymétrie faciale a beaucoup diminué.

13 *novembre*. — Le malade a passé une nuit assez calme.

Température 32°2 le matin, 39°4 le soir. Pouls toujours rapide. Langue rôtie, lèvres desséchées, haleine fétide.

Dans l'après-midi, le malade peut répondre à quelques questions, et dit « qu'il se trouve bien ».

Il meurt la nuit suivante, 12 jours après son entrée à l'hôpital.

Autopsie. — Faite 36 heures après la mort. L'asymétrie faciale est moins nette que le jour de l'entrée du malade à l'hôpital, il n'existe pas d'autres indurations que celles décrites plus haut: on enlève la petite tumeur cutanée du creux poplité.

Cerveau, *cœur* et *poumons* ne présentent aucune altération.

Le *foie*, un peu congestionné, pèse 1900 grammes, et la *rate* ramollie 375 grammes.

Les *capsules surrénales* sont remarquables par leur poids et leur volume : la gauche pèse 265 grammes et le rein correspondant 135 grammes : la capsule droite pèse 195 grammes et le rein correspondant 185.

Au-dessus du *rein* gauche, et le coiffant, tout en empiétant sur la face postérieure, on voit une masse triangulaire, aussi volumineuse que le rein, et revêtue d'une enveloppe cellulo-adipeuse.

On la décolle facilement du rein, auquel la rattache le pédicule vasculaire.

A la palpation, la tumeur est mollasse, avec un noyau plus dur à la partie inférieure et interne. Quand on a décapsulé la tumeur, on voit qu'elle a l'aspect d'un caillot organisé, teinté de noir, avec un fond grisâtre.

Sur une coupe médiane, traversant la tumeur dans son grand axe, on voit que cette tumeur se compose d'un noyau central, blanc, dur, strié et d'une enveloppe épaisse d'un demi-centimètre. La face interne de cette enveloppe est irrégulière, présente des anfractuosités dans lesquelles viennent se loger de petits caillots de sang noir. La masse périphérique s'écrase sous le doigt; le noyau central résiste à la pression.

La capsule surrénale droite, plus petite, présente le même aspect intérieur, et la même configuration.

Les *reins* ne présentent aucune lésion macroscopique.

Le maxillaire supérieur contient une sorte de boue gélatineuse qui le remplit entièrement : ses parois ne semblent pas altérées.

Examen microscopique. — Les *capsules surrénales*, les *reins*, le *foie*, la *peau*, ont été examinés par M. Ardouin, interne des hôpitaux. Fixation par l'alcool, inclusion dans la paraffine, coloration à l'hématoxyline-éosine.

Sur une première coupe, on voit nettement se dessiner deux masses : l'une représente le caillot, formé de globules irréguliers, pressés les uns contre les autres, et ne conservant presque rien de leur aspect primitif.

L'autre masse se compose à son tour de deux parties qui se confondent peu à peu. La région périphérique est formée de cellules disposées en séries régulières, séparées par des travées, également en rayons réguliers : mais bientôt cette régularité disparaît ; les cellules se disséminent, se multiplient, se séparent les unes des autres, tandis que s'épaississent au contraire les travées qui les séparent.

Sur une seconde coupe, les travées régulières manquent partout, et les cellules de néoformation ont tout envahi.

Sur une coupe des noyaux indurés de la peau, on aperçoit la partie profonde de ces noyaux remplie de cellules polygonales. Ces cellules commencent à envahir le derme, mais en petit nombre.

Foie normal, et rein légèrement sclérosé.

M. Gombault, après examen des capsules surrénales et des tumeurs de la peau, a conclu à l'existence d'un épithélioma primitif des capsules surrénales avec localisations secondaires dans la peau.

Réflexions. — 1° Comme le démontrent déjà plusieurs observations antérieures à la nôtre, il existe des tumeurs et capsules surrénales sans symptômes addisoniens.

2° Dans le cas présent, nous croyons devoir faire remarquer la marche rapide de l'affection, l'âge du malade, la multiplicité des localisations secondaires, les symptômes de grande infection qu'a présentés notre malade, et que n'ont pu expliquer ni l'observation clinique, ni les recherches post-mortem.

Anévrysmes multiples de l'aorte thoracique et abdominale. — Gros anévrysme de l'aorte abdominale rompu dans la gaine du psoas, par Emile Weil et Georges Mascarel.

Nous avons l'honneur de présenter à la Société les pièces d'un malade décédé dans le service de notre maître, M. Achard.

Il s'agit d'un homme âgé de 66 ans qui entre à l'hôpital le 4 décembre 1897 pour des douleurs de reins dont il souffre depuis assez longtemps et pour lesquelles il s'était déjà fait soigner l'année précédente à l'hôpital Beaujon. Ces douleurs assez mal localisées siégeaient du côté gauche ; le sciatique était un peu douloureux, les muscles de la région lombaire l'étaient davantage.

On ne pensait pas se trouver en présence d'une affection grave. Le malade n'avait ni sucre ni albumine dans les urines. Les différents viscères ne présentaient rien d'anormal ; le malade était seulement un artério-scléreux ; il n'avait fait aucune maladie grave, et n'avait pas eu la syphilis. Il n'y avait du côté des membres inférieurs aucun trouble de motilité ni de sensibilité.

Le 11 décembre 1897, le malade fut pris d'une crise d'épilepsie qui dura quelques minutes. A la suite de cette crise, le malade reprit connaissance et raconta qu'il était sujet à des crises semblables. Toutefois il resta très pâle et très faible ; à 9 heures du soir survint un nouvel accès au cours duquel il mourut subitement. Dans l'intervalle de ces deux crises, il se plaignit surtout de la tête et peu de ses douleurs lombaires.

Autopsie. — On trouve de nombreux anévrysmes de l'aorte ; l'un d'eux s'était rompu, probablement au cours de l'attaque d'épilepsie ; tous les viscères, le foie, le rein, le cerveau, étaient très pâles et comme vides de sang ; le foie ne pesait que 1200 grammes. Ni le cerveau ni le bulbe ne présentaient de traces de lésions récentes ou anciennes.

L'aorte est dilatée dans toute sa portion thoracique ; l'orifice aortique a près de 12 centimètres de circonférence. L'artère n'est pas distendue d'une façon régulière ; on voit de nombreuses bosselures qui sont de petits anévrysmes en formation. L'un d'eux siège sur la portion ascendante de l'aorte, au-dessus de l'auricule droite.

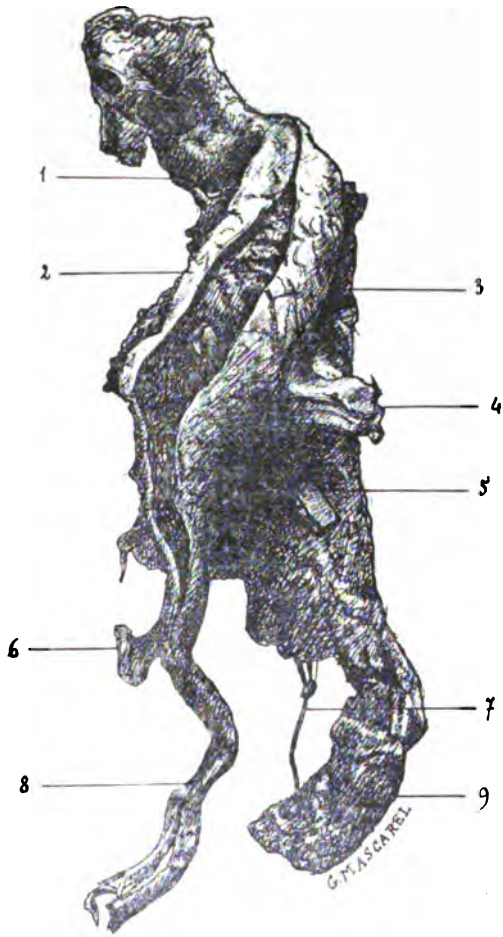

1. Aorte thoracique ; 2. Anévrysme ouvert montrant les caillots sanguins ; 3. Rachis ; 4. Diaphragme relevé ; 5. Tige montrant par où s'est faite l'ouverture de l'anévrysme dans le psoas : 6. Artère iliaque primitive droite ; 7. Nerf abdomino-génital ; 8. Artère iliaque primitive gauche et sa bifurcation ; 9. Partie inférieure de la poche remplie de caillots.

et forme là une demi-sphère de un centimètre de diamètre. On dirait une bulle de verre soufflé : c'est un petit anévrysme cratériforme que l'on voit nettement en ouvrant le vaisseau. On trouve de plus de nombreuses pustules d'athérome dans toute l'étendue de l'aorte.

L'aorte thoracique devient plus volumineuse à sa partie inférieure. Au niveau du diaphragme siège l'anévrysme dont la rupture a causé la mort : cet anévrysme commence un peu au-dessus du muscle et se termine un peu au-dessous : il a 11 centimètres de longueur et 8 centimètres de largeur ; au-dessous de lui, l'aorte reprend son volume normal, elle a 2 centimètres de diamètre. Les troncs qui naissent au niveau de l'anévrysme, tronc cœliaque, artère diaphragmatique supérieure, artère rénale, ne sont ni augmentés de volume ni athéromateux.

A l'ouverture de l'abdomen on trouve toute la fosse iliaque gauche et le petit bassin remplis par une énorme poche violacée : celle-ci est formée par du sang coagulé qui occupe toute la gaine du psoas et du muscle iliaque, et qui a fusé dans le petit bassin.

On enlève toute l'aorte, la colonne lombaire et la poche remplie de caillots. A la dissection, on voit que l'anévrysme fusiforme de l'aorte abdominale a rongé en partie les premières vertèbres lombaires qui constituent la paroi postérieure de l'anévrysme. Celui-ci s'est surtout accru du côté gauche, et à la partie inférieure de la poche anévrysmale, on trouve une grosse rupture qui la fait communiquer avec le psoas. Le muscle a complètement disparu dans l'hémorrhagie.

A l'ouverture de l'aorte, on trouve des caillots remplissant l'anévrysme ; ceux-ci remontent jusque dans la moitié inférieure de l'aorte dorsale, et s'étendent dans l'aorte abdominale et l'artère iliaque primitive droite ; leur date d'apparition doit pourtant être récente, car il n'y avait aucun trouble de motilité dans les membres inférieurs.

Sur la paroi postérieure de la poche anévrysmale, on trouve accolés du côté gauche les nerfs abdomino-génitaux ; c'est probablement à leur compression qu'étaient dues les douleurs dont se plaignait le malade.

Réflexions. — En résumé, nous nous trouvons en présence d'une aorte athéromateuse, présentant de nombreuses ectasies : toutes sont petites et sacciformes, sauf un gros anévrysme siégeant au niveau des piliers du diaphragme. Celui-ci a donné naissance à un anévrysme faux avec hématome diffus ; l'épanchement sanguin a suivi le psoas comme les abcès froids ossifluents du mal de Pott.

Les artères des membres étaient athéromateuses ; les artères viscérales (artère rénale, artère pulmonaire, artère splénique) ne présentaient pas de traces d'artério-sclérose ; les artères du cerveau étaient souples. L'intégrité des artères viscérales, d'une part, la localisation expresse des lésions

d'artério-sclérose à l'aorte et aux artères des membres, d'autre part, forment un contraste marqué ; de même, on peut opposer l'insidiosité et l'effacement des symptômes à la gravité et au développement des lésions anatomiques.

Séance du 24 décembre 1897.

Présidence de M. Cornil

Fibrome du sein, par Henri Herbet, interne des hôpitaux.

Il s'agit d'une tumeur du sein enlevée par notre maître M. Segond, chez une femme de 45 ans. Cette tumeur apparut il y a 4 à 5 mois, mais fut reconnue par hasard car elle ne provoquait aucune douleur. La peau n'était nullement adhérente, mais la masse plus ou moins diffuse semblait faire corps avec la glande ; elle était d'ailleurs mobile sur le plan profond. Pas d'engorgement des ganglions de l'aisselle. Cette absence d'adénopathie, la non-adhérence à la peau et aux plans profonds plaidaient en faveur de la bénignité de l'affection, mais l'aspect diffus faisait craindre une tumeur maligne. Une intervention parut indiquée. Il convient d'ajouter que cette femme était une multipare et que jamais, disait-elle, elle n'avait reçu de traumatisme au niveau de la région mammaire.

Le 19 *novembre,* M. Segond pratiqua l'ablation totale de la glande : l'examen de l'aisselle n'ayant fait découvrir aucun ganglion, on ne fit pas le curage de cette cavité. Dans la partie supérieure et externe de la glande extirpée se trouvait la tumeur, mal délimitée, du volume d'un gros œuf de poule.

L'examen histologique fait par M. le professeur Cornil, démontra qu'il s'agissait d'un fibrome végétant ou lacunaire. A l'œil nu, on a devant les yeux un tissu dur, gris, un peu terni, transparent avec des fentes visibles.

Au premier examen fait sur la pièce fraîche, nous avons raclé la surface de section et obtenu un peu de liquide laiteux. L'examen histologique de ce liquide, fait après coloration des éléments, montrait une foule de cellules volumineuses à gros noyaux ovoïdes et polymorphes, souvent adhérentes les unes aux autres. Ce premier examen aurait fait croire à un cancer dur.

Les coupes après durcissement ont montré avec un très faible grossissement des fentes à arborisations assez régulières au milieu d'un tissu fibreux compact. Ces fentes étaient tapissées partout d'épithélium qui paraît comme une bordure plus foncée que le tissu fibreux sur le dessin ci-dessus.

Lorsqu'on étudie ces coupes avec un plus fort grossissement, on

voit que le revêtement épithélial des végétations est formé de grosses cellules, les unes cylindriques, les autres polyédriques ou irrégulières. Elles sont souvent disposées en plusieurs couches. Elles tombent dans la cavité des fentes interpapillaires et s'accumulent surtout dans le fond des espaces entre deux végétations voisines. Les fentes ainsi remplies sont très longues, généralement étroites. Souvent les végétations sont en *dents de scie*. Comme cela se voit en A, dans une coupe longitudinale B de la fente. — C est la coupe transversale d'une autre cavité.

Le tissu conjonctif très épais T, est formé de fibres et de cellules

Grossissement 150

aplaties de ce tissu. C'est le tissu prédominant de ce néoplasme. Il n'y a pas du tout de cellules épithélioïdes infiltrées dans ce tissu conjonctif nouveau.

Réflexions. — D'après cette description de M. Cornil. il faut conclure à la bénignité complète de cette tumeur : deux faits cependant pourraient laisser un doute. C'est le polymorphisme des cellules épithéliales qui tapissent les végétations, et la grosseur de la tumeur. Les fibromes ou adéno-fibromes de ce genre atteignent souvent un ou plusieurs lobules seulement et sont petits. Cette néoplasie avait envahi la glande en masse, mais c'est cependant bien un fibrome.

Lipome intra-musculaire congénital, par H. Morestin.

Les lipomes des muscles sont des curiosités. Dans une thèse récente, M. Malençon n'a pu en rassembler qu'une douzaine d'exemples. Dans le cas que je présente, la tumeur était congénitale, ce qui en double l'intérêt. Ces néoplasmes sont parfois complexes ; la graisse y tient, il est vrai, une place prépondérante, mais d'autres tissus entrent dans leur composition. Ici il s'agit d'un lipome pur. Le diagnostic des tumeurs intra-musculaires est toujours délicat ; or parmi les tumeurs des muscles, celles que forme la graisse sont les plus rares et leur peu de fréquence fait qu'on les néglige en clinique. Pourtant l'examen de notre malade a conduit au diagnostic exact. Voici l'histoire de ce malade.

Gaston C..., 23 ans, est entré le 19 novembre 1897 à l'hôpital Necker, salle Malgaigne, 8, dans le service de M. le professeur Le Dentu. Ce jeune homme est porteur d'une tumeur au mollet gauche. Cette tumeur date de la toute première enfance, Elle a grossi lentement sans déterminer ni gêne, ni douleur. Son volume actuel est comparable à celui d'une très grosse orange ou d'un poing de faibles dimensions. Elle occupe la partie postérieure et interne de la jambe, au niveau de la partie la plus charnue du mollet. A ce niveau, la peau simplement soulevée, n'a rien perdu de ses caractères normaux. La tumeur oblongue, allongée verticalement, présente plusieurs bosselures, qui lui donnent un aspect lobé. Sa consistance est assez ferme. Certains points paraissent plus résistants, d'autres relativement mous. Nulle part, il n'y a de fluctuation. Sous la pression des doigts, la masse cède, s'étale, mais ne disparaît pas. La tumeur se déplace dans les mouvements du pied et elle est immobilisée quand on fait contracter le triceps sural, sans permettre au pied de s'étendre. L'exploration faite successivement pendant le relâchement et la contraction des muscles permet d'en préciser assez exactement la situation et d'en placer le siège dans le muscle jumeau interne. La longue durée de la maladie nous permettait de circonscrire le diagnostic aux tumeurs bénignes, l'absence de fluctuation et l'origine congénitale nous empêchaient de songer à un kyste hydatique, et la consistance de la tumeur nous permettait seulement d'hésiter entre un angiome, un lipome ou une tumeur complexe, un angio-lipome par exemple. La limitation bien nette, l'absence de réductibilité nous ont fait rejeter l'hypothèse de tumeur vasculaire. On aurait pu admettre à la rigueur l'idée d'un angiome transformé, mais la facilité avec laquelle on circonscrivait la tumeur, ses bosselures fermes ou demi-molles, l'absence complète de réductibilité dans toute l'étendue de la tumeur firent accepter plutôt qu'il s'agissait d'un lipome ou d'un fibro-lipome.

L'*opération*, pratiquée le 30 novembre par M. Le Dentu, montra le bien fondé de cette opinion. La tumeur qui siégeait bien dans le

jumeau interne, émergeait des fibres musculaires au niveau de la face antérieure et du bord interne de ce muscle. Sur la partie postérieure de la tumeur, on voyait les faisceaux musculaires, étalés et éparpillés à sa surface. D'ailleurs presque tout le jumeau interne était envahi par des prolongements de la tumeur. Il fallut sacrifier une longue bande longitudinale de ce muscle pour enlever le néoplasme ; son tiers interne seul put être conservé. Encore fallut-il renoncer à extirper tous les petits lobules graisseux dépendant de la grosse tumeur, qui pénétraient dans les interstices des faisceaux musculaires. Les suites de cette extirpation furent bien simples et le malade est aujourd'hui guéri.

La tumeur, examinée par M. Petit, est composée exclusivement de tissu adipeux.

Lymphadénome du foie, avec généralisation ayant présenté les symptômes du cancer primitif du foie, par MM. les Drs Suchard et Teissier.

Il s'agit d'un malade âgé de 30 ans, entré dans le service du professeur Potain et présentant à ce moment les signes manifestes d'une tumeur maligne et primitive du foie.

Sans insister sur les détails de cette observation (cette étude devant faire l'objet d'une publication) il convient de noter que le patient, sans aucun antécédent héréditaire, accusait dans ses antécédents personnels une syphilis contractée à 19 ans et mal soignée et des accidents de paludisme avec ictère, vers l'âge de 21 ans, contractés aux environs de Nantes.

Après une grippe dont il se guérit mal, il constate lui-même l'existence d'une grosseur au niveau de l'épigastre : puis rapidement la cachexie survient. Le malade meurt quelques semaines après son entrée dans le service, ayant présenté tous les signes d'un cancer du foie.

L'examen du sang pratiqué durant la vie avait montré la diminution considérable au nombre des globules rouges 735.000, de l'hémoglobine (50 à l'hémochromomètre de Malassez), la diminution proportionnelle des globules blancs.

Autopsie. — Nous avons trouvé des tumeurs, de volume variable envahissant le foie, la vésicule biliaire, les ganglions trachéo-bronchiques du côté droit, les ganglions de la petite courbure de l'estomac.

Aucune tumeur du tube digestif; aucune tumeur des autres organes.

Toutes ces tumeurs sont des lymphadénomes, ainsi que l'a prouvé l'examen histologique. Le tissu de ces lymphadénomes est parfaitement défini. Les tumeurs les plus grosses occupent le foie, les tumeurs de la vésicule biliaire paraissent nettement développées, dans *la paroi* et non pas dans la muqueuse en partant de la surface, ce qui prouve qu'il ne s'agit pas là d'un épithéliome à cellules cylindriques de la vésicule biliaire.

Il semble donc qu'il puisse se produire dans le foie des lymphadénomes primitifs, comme dans les autres viscères (testicule par

exemple), lymphadénomes qui présentent la symptomatologie du cancer primitif de l'organe lésé.

Nous sommes portés à croire que ces faits ne sont pas absolument rares, car nous avons pu en observer un deuxième cas que nous nous réservons de publier ultérieurement.

Deux observations de rein unique avec absence de l'uretère correspondant au rein manquant, par A. Grenet, interne des hôpitaux.

Obs. I. *Absence du rein. — Sténose de l'uretère à son extrémité inférieure. — Dilatation de l'uretère et du bassinet.* — H... Gaston, entre à l'infirmerie de l'hospice des Enfants-Assistés dans le service du professeur Hutinel, le 29 mars 1897. Il est âgé d'un an. Cet enfant ayant succombé à une tuberculose pulmonaire nous avons trouvé à l'autopsie, outre les lésions tuberculeuses qui ont amené la mort, une hydronéphrose du rein droit.

Le parenchyme rénal est atrophié et l'uretère est extrêmement dilaté à partir de son extrémité inférieure. A un centimètre au-dessus du point où l'uretère s'abouche dans la vessie, il existe un rétrécissement très marqué de ce conduit, rétrécissement qui explique l'hydronéphrose. Le rein et l'uretère gauches sont absents, il est impossible de trouver sur la vessie l'orifice urétérin gauche. Il n'existe du même côté, ni artère ni veine rénales. Les deux capsules surrénales ainsi que le rein atteint d'hydronéphrose avaient conservé leurs rapports normaux.

Il n'existait aucune anomalie de l'appareil génital, et nous avons trouvé les deux testicules, les deux épidydymes et les deux vésicules séminales.

Obs. II. *Absence congénitale du rein et de l'uretère correspondant.* — Nous avons eu l'occasion d'observer l'année dernière dans le service de notre maître le Dr Gilbert, un autre exemple d'une malformation analogue. — Le nommé N..., entre à l'hôpital Broussais le 20 octobre 1896, il est atteint de tuberculose pulmonaire. Le 16 décembre, étant sorti de l'hôpital pendant une journée, il contracte un érysipèle de la face auquel il succombe le 24. Les urines qui avaient toujours contenu des traces d'albumine devinrent très franchement albumineuses pendant l'infection érysipélateuse.

A l'*autopsie* nous avons constaté l'absence du rein et de l'uretère gauches. Il est impossible de trouver du côté de la vessie l'orifice de l'uretère. Le rein unique était situé à droite de la colonne vertébrale, ses rapports étaient normaux. Il n'existait ni artère, ni veine rénales du côté gauche. Les deux capsules surrénales occupaient leur situation normale. Pas d'anomalie du côté de l'appareil génital. L'uretère et le bassinet existant étaient normaux et non dilatés. Le rein unique que j'ai l'honneur de présenter à la Société, est très hypertrophié. Il pèse 475 grammes. Il existe des lésions de néphrite épithéliale, mais l'hypertrophie compensatrice joue le rôle principal dans cette augmentation de poids.

Réflexions. — L'absence du rein et de l'uretère coïncidant avec la situation normale du rein unique n'est pas un fait très fréquent. Noël n'a trouvé consignés dans les bulletins de la Société de 1880 à 1892, que cinq cas d'absence congénitale du rein avec un seul orifice utérin dont trois chez des adultes (1). Outre l'observation personnelle de cet auteur nous avons de plus trouvé une observation de M. Bourneville, publiée l'année dernière (2). Dans ce dernier cas l'existence des deux testicules est notée, mais ils étaient ectopiés.

Kyste uniloculaire du maxillaire inférieur.

M. U. Guinard montre des préparations macroscopiques de la paroi d'un kyste uniloculaire de la mâchoire inférieure opéré par M. Hartmann, chez un homme d'une trentaine d'années. Ce kyste s'était développé lentement pendant de longues années vers la partie postérieure de la branche horizontale gauche du maxillaire inférieur, au niveau d'une molaire cariée, et avait été considéré longtemps comme une tumeur solide. Le kyste contenait un liquide clair, filant ; sa paroi était épaisse. Il s'était développé entre les 2 tables du maxillaire en les refoulant excentriquement et poussait un prolongement assez loin en avant ; en un point, il avait perforé la table interne. Après curettage, la cavité opératoire, du volume d'une grosse noix, n'était séparée de la cavité buccale que par l'épaisseur de la muqueuse buccale. Aucune racine dentaire ne pouvait être sentie dans la cavité du maxillaire. La structure de la paroi correspond à la description donnée en 1888 par M. Albarran.

Abcès de la portion extra-abdominale du ligament rond, par Urbain Guinard, interne des hôpitaux.

La pièce que nous présentons a été recueillie ce matin dans le service de M. le professeur Terrier dans les conditions suivantes :

Mélanie P..., 38 ans, ménagère, entre le 23 décembre 1897 à l'hôpital Bichat en se plaignant d'une tumeur douloureuse qu'elle porte dans la région inguinale gauche. Cette tumeur est apparue depuis 4 jours, progressivement, en même temps que se montraient un écoulement vaginal jaunâtre abondant et des douleurs pendant la miction.

La tumeur occupe la partie supérieure de la grande lèvre gauche ; elle a le volume d'un petit œuf, dont elle affecte également la forme ; son grand axe est oblique de haut en bas et de dehors en dedans. Les téguments sont un peu rouges. De plus, la grande lèvre du côté gauche est plus grosse que celle du côté droit et présente des varices. La palpation, douloureuse sur toute l'étendue de la tumeur, ré-

(1) Noel, *Soc. anat.*, 1892.
(2) Bourneville, Obs. III. Crânes et cerveaux d'idiotie. *Bull. Soc. anat.*, 1896.

vèle une consistance rénitente avec fluctuation vague à son centre. La tumeur est immobile en tous sens ; les téguments ne sont pas adhérents. On sent un pédicule très net qui, se détachant de l'extrémité supérieure de la tumeur, gagne l'orifice externe du canal inguinal ; vers son extrémité inférieure, on ne sent pas de pédicule, mais quelques petites nodosités dans la grande lèvre. La pression n'éveille pas de douleur spécialement vive au niveau de l'orifice inguinal externe ; on ne sent pas de corde épiploïque derrière la paroi abdominale.

Aucun symptôme fonctionnel d'étranglement herniaire ; pas de vomissements, pas de suppression des gaz ; constipation habituelle.

Dans les *antécédents*, on trouve 9 grossesses dont 4 se sont terminées par des fausses couches. Il y a 2 semaines, la malade a eu une métrorrhagie considérable à la suite d'une suppression de ses règles pendant 2 mois 1/2 à 3 mois. L'augmentation de volume de la grande lèvre droite remonte à plusieurs années, à la 4e grossesse. La malade n'a jamais remarqué de tumeur au point où s'est développée la tumeur actuelle.

En présence de ces symptômes, on porte, non sans quelque hésitation, le diagnostic d'épiplocèle enflammée.

Opération le 24 décembre. — Après incision des téguments et découverte de l'orifice inguinal, on voit un cordon qui n'est autre que le ligament rond, sortir de cet orifice pour aller se perdre sur la tumeur. Ce cordon a son apparence normale. Au-dessous de la tumeur, on cherche s'il existe un pédicule ; on trouve un cordon assez volumineux, qui représente l'extrémité supérieure du sac dartoïque qui vient également se perdre sur la tumeur. Celle-ci adhérant aux tissus profonds par sa face postéro-interne, on commence à la disséquer ; à ce moment, issue d'un pus jaunâtre, bien lié, en petite quantité. La tumeur est complètement détachée des parties profondes et enlevée après ligature des deux pédicules ; le fond de la cavité est curetté et nettoyé. Fixation du ligament rond à l'orifice du canal inguinal : fermeture de cet orifice ; sutures cutanées.

Sur la pièce que nous présentons, on voit une cavité d'abcès de la capacité d'un dé ; sa face postéro-interne manque ; elle s'est déchirée et est restée adhérente dans la plaie ; la face antéro-externe au contraire est épaisse de 2 à 3 millimètres, fibreuse, en continuité évidente avec le ligament rond et avec le sac dartoïque. Le pus examiné par le Dr Bourbon, contenait des gonocoques mis en évidence par l'examen direct.

Il est donc probable qu'il s'agit d'une suppuration du ligament rond en relation avec la vaginite aiguë que présente la malade. Cet abcès reconnaît-il pour origine une lymphangite, une phlébite ? L'examen microscopique nous permettra peut-être d'éclaircir ce dernier point.

Deux cas de dysenterie sporadique, par M. Maurice Letulle.

J'ai eu l'occasion d'observer à la fin de l'automne 1896, à l'hôpital Saint-Antoine, deux cas de dysenterie, chez les femmes, dont la seconde me paraît avoir été contaminée par la première, sa voisine

de lit. L'une et l'autre malades reçurent des lavements médicamenteux à l'aide de la même canule à lavement, avec cette différence toutefois que la première malade était entrée, atteinte de dysenterie (méconnue pendant la vie), et que la seconde, reçue le même jour que la première, ne fut prise des accidents spécifiques intestinaux que dix jours après son admission dans mes salles.

La première malade était une femme de 56 ans, très épuisée et cachectique dès son entrée et considérée, après un examen attentif, comme atteinte d'un cancer intestinal.

A l'*autopsie* (au 19e jour de son séjour), on trouva les lésions caractéristiques de la dysenterie du *gros intestin*. Le *rectum* en est la partie la plus altérée, à l'exception de ses 5 derniers centimètres, couverts seulement de grosses boules de mucus.

Les ulcérations, taillées à pic, serpigineuses, pénètrent jusqu'à la couche musculaire, qu'elles entament manifestement. De place en place, dans le rectum, les ulcérations ne sont pas encore détergées, mais recouvertes de fausses membranes grisâtres, d'odeur non gangréneuse, déchiquetées sur leurs bords et faisant saillie à la surface de la muqueuse. Cette dernière, dans ses parties intactes, est notablement tuméfiée.

Les couches musculaires de l'intestin sont épaissies, comme lardacées ; les franges épiploïques sont couvertes de vaisseaux très dilatés, remplis de sang.

Les lésions ulcératives sont beaucoup plus discrètes tout le long des côlons. Là, l'ensemble des ulcérations paraît perpendiculaire à l'axe des intestins, c'est-à-dire que le groupement général des ulcères y dessine des lignes transversales.

Toutes les ulcérations pénètrent plus ou moins dans les couches musculeuses, ainsi qu'en font foi les coupes et dessins microscopiques que je présente. On peut constater que la plupart des plaies sont circonscrites par une muqueuse tuméfiée et dont les glandes en tube sont toutes allongées et dilatées, avec une couche d'épithéliums cylindriques gorgés de mucus.

Tout le tissu cellulo-vasculaire composant la gangue fondamentale des couches intestinales est le siège d'un œdème inflammatoire caractérisé non seulement par la présence d'une grande quantité de sérosité mêlée à de nombreux leucocytes, mais encore par un exsudat fibrineux, dont les fibrilles irrégulièrement répandues circonscrivent, en maints endroits, des sortes de mailles ou alvéoles irrégulières, surtout nombreuses au niveau des insertions épiploïques et des franges péritonéales. Cette infiltration fibrineuse diffuse des tissus sous-musculaires explique la consistance augmentée, la pâleur lardacée des enveloppes intestinales sus-jacentes aux ulcérations.

Un détail microscopique de quelque intérêt est le suivant : sur toutes les coupes passant au niveau des replis péritonéaux, j'ai trouvé, au milieu de ces loges ou alvéoles fibrino-leucocytiques, du tissu séreux, un nombre considérable de cellules géantes, non bacillaires, isolées, ou réunies deux à deux, dans les espaces libres. Leurs noyaux multiples, en nombre variable, sont vivement colorables, le protoplasma, bien reconnaissable, ne contient ni vacuoles, ni corpuscules étrangers quelconques ; je n'ai pu, en particulier, y colorer aucun microbe.

Ce processus inflammatoire qui paraît résulter d'une irritation formative incomplète des cellules fixes de la gangue, ou même des cellules endothéliales lymphatiques, n'a rien à voir, autant que j'en ai pu me rendre compte, avec les endothéliums des vaisseaux sanguins. Ceux-ci, en effet, se reconnaissent, sur les coupes, perméables, avec leurs endothéliums plus ou moins apparents.

Mes coupes montrent également, sur un petit nombre de points, les cavités kystiques développées dans la couche sous-muqueuse, immédiatement au-dessous de la muscularis mucosæ, et qui semblent résulter, comme l'a établi M. Cornil, de la végétation des épithéliums cylindriques à l'intérieur de masses folliculaires lymphatiques évacuées.

Pour terminer cette première autopsie, disons que le côlon ascendant était fortement dilaté, sa circonférence mesurant 19 cent. 1/2 et que la longueur totale du gros intestin était de un mètre seulement.

Le *cæcum* ne contenait que 10 à 12 petites ulcérations, arrondies, profondes. L'appendice était intact, ainsi que la valvule iléo-cæcale. Mais les 20 derniers centimètres de l'iléon sont couverts de petites ulcérations, confluentes, taillées à pic comme celles du cæcum, non confinées au seul tissu réticulé. D'ailleurs, toutes les plaques de Peyer, au-dessus de cette région, sont normales.

Les replis péritonéaux, mésentère et épiploons sont sains.

Le *foie* est maintenu par quelques vieilles adhérences au niveau de la vésicule biliaire, exempte cependant de calculs. Le parenchyme hépatique est pâle ; poids 1.600 grammes.

La *rate*, grosse, plutôt pâle aussi, est ferme, sans adhérences ; poids 380 grammes.

Les *reins* adhèrent quelque peu, chacun, à la capsule. Le droit contient un vaste kyste logé dans sa partie moyenne. Le gauche, plus gros que le droit, possède un uretère bifide à son origine, jusqu'à 15 centimètres.

L'*estomac* paraît sain. L'œsophage porte, à 20 centimètres du cardia, sur sa face antérieure, un diverticule peu profond, qui ne paraît se rattacher à aucun des ganglions lymphatiques pré-œsophagiens, d'ailleurs normaux.

Les *poumons* sont le siège d'une broncho-pneumonie déclive accompagnée d'une splénisation étendue du parenchyme respiratoire. Le gauche pèse 500 grammes, il est très emphysémateux. Le droit pèse 850 grammes, et est beaucoup plus congestionné que l'autre.

Le *cœur* est sain, sauf un épaississement notable de la commissure droite de la valvule mitrale, consécutif à une ancienne endocardite ; deux petites plaques athéromateuses à l'orifice de la coronaire droite.

Tout le reste des organes est sain.

La 2e observation est, pour ainsi dire, calquée sur la précédente. Mais elle a trait à une jeune femme de 20 ans, et la durée totale de la maladie est ici connue, puisqu'elle n'a pas pu dépasser 33 à 34 jours. C'est donc à une dysenterie aiguë, cliniquement parlant, que nous avons eu affaire. L'autopsie nous a cependant révélé les

mêmes lésions ulcératives, quoique sans fausses membranes, la même circonscription à la fin du gros intestin, surtout au côlon iliaque et au rectum, ce dernier étant presque totalement ulcéré jusqu'à 3 centimètres de l'anus ; nous constatons le même épaississement des parois intestinales et la même mise à nu des couches musculaires, partiellement entamées au fond des ulcérations.

L'*intestin grêle* est normal dans toute son étendue, et les plaques de Peyer ne sont pas saillantes, tandis que la totalité du gros intestin est profondément atteinte. Le cæcum ne contient que trois petites ulcérations cupuliformes, de la largeur d'une lentille, et entourées de larges placards hyperémiques. Le côlon ascendant est peu touché comparativement à la fin du côlon transverse, à l'S iliaque et surtout au rectum largement ulcérés.

Les pertes de substance s'étendent sous forme de vastes ulcérations qui ont détruit d'une façon complète la muqueuse, et en partie seulement les couches musculeuses de l'intestin, car le fond de chaque plaie varie suivant les points. A côté d'endroits totalement détergés et offrant une surface grisâtre ou verdâtre, mais lisse et uniforme, on trouve, en effet, des régions végétantes, d'un rouge vif et fortement vascularisées ; recouvertes d'un fin semis de bourgeons charnus visibles à l'œil nu, elles donnent à la surface cruentée un aspect velvétique.

Sur quelques points, le bord des ulcérations à pic est bien tracé et comme serpigineux, toujours suffisamment éloigné des lésions voisines pour permettre de reconnaître les portions intercalaires de la muqueuse intestinale ; cette dernière se trouve, de la sorte, réduite à des ilots irréguliers, isolés au milieu des vastes pertes de substance.

Plus on se rapproche du *rectum*, plus les altérations dysentériques apparaissent confluentes et graves ; la fin de l'S iliaque et la totalité du rectum jusqu'à 3 centimètres environ au-dessus de l'anus sont à peu près complètement privées de muqueuse. Les ilots de cette membrane non détruits sont très hyperémiés, couverts d'un mucus concrété ou brillant et que l'on voit, en plusieurs endroits, sourdre, sous forme de perles ou gouttelettes, à travers les orifices lacunaires creusés dans la membrane enflammée.

Toutes les parois de l'intestin sont épaissies ; la surface péritonéale du gros intestin est congestionnée, mais sans aucune trace de lésions exsudatives. Une seule adhérence, très ancienne et lâche, s'insère de la face antérieure du rectum à l'ovaire droit.

Le *foie*, très pâle, d'apparence graisseuse, est énorme ; il pèse 2 kilogr. 508 et ne présente aucune altération suppurative.

Enfin, à la base de chaque *poumon* existent des ilots de bronchopneumonie, plus nombreux et plus avancés à gauche ; ces lésions hypostatiques ont été, sans nul doute, la cause déterminante de la mort.

Les coupes microscopiques ne diffèrent pas notablement de l'observation précédente.

Toutefois, il m'a été impossible de trouver dans les régions sous-séreuses les gros éléments polynucléés, véritables cellules géantes, observés dans les conditions que j'ai dites plus haut.

Un détail qui ne manque pas d'intérêt, eu égard à la courte durée

de la maladie et à la forme subaiguë revêtue par elle, consiste en la présence de nombreux kystes épithéliaux sous-muqueux.

Ces kystes occupent toujours les régions folliculaires lymphatiques de la sous-muqueuse, immédiatement au-dessous de la muscularis mucosæ ; leur nombre est aussi rare, aussi discret que celui des follicules lymphatiques d'un intestin normal. Enfin, leur forme rappelle assez exactement celle d'un follicule volumineux, arrondi, ou ovalaire et couché parallèlement à la surface de l'intestin.

Sur une coupe du gros intestin non ulcéré, que je présente, j'ai pu trouver, non loin les uns des autres, trois de ces kystes folliculaires muqueux en voie de développement. Pour le premier, le plus petit, on voit une glande de Lieberkühn dont le cul-de-sac très dilaté commence à défoncer, par pression mécanique, la partie saillante d'un follicule lymphatique, peu volumineux, mais dont le tissu réticulé a franchi les fibres musculaires lisses de la muscularis mucosæ, qui manque en ce point de contact du follicule et des glandes. Là, à proprement parler, le kyste folliculaire n'est encore qu'esquissé, puisque le tissu réticulé n'est point évacué.

Au niveau du second follicule, le procédé d'expulsion du tissu réticulé est saisi en pleine évolution et l'empiétement par les épithéliums cylindriques commence. En effet, on reconnaît sans peine une grande cavité kystique, ayant les dimensions d'un gros follicule arrondi. Ses limites, du côté de la sous-muqueuse, sont encore constituées par un tissu réticulé, très caractéristique grâce à ses vaisseaux capillaires, fixés au milieu des mailles réticulées, et entourés de globules blancs et de cellules endothéliales modérément irrités.

La cavité est incomplètement remplie par deux sortes d'éléments : d'abord, et surtout dans la profondeur, ce sont des cellules lymphatiques, pâles, pour la plupart déformées, avec un protoplasma vésiculeux ou granuleux et un ou plusieurs noyaux mal colorables, hydropiques, en voie de dégénération certaine ; quelques leucocytes polynucléaires s'y trouvent encore mêlés, vivement teintés par les réactifs. Il ne s'agit pas d'une suppuration, mais de la fonte vacuolaire d'éléments lymphatiques désorganisés. Toute trace de tissu réticulé et de vaisseaux sanguins a disparu dans cette cavité.

Ensuite, vers la muscularis mucosæ, qui passe nettement au-dessus de cette cavité, on découvre quelques placards de cellules épithéliales cylindriques bien vivantes, munies d'un noyau solide et fortement coloré. Ces épithéliums, qui ne sont pas fixés à la surface de la cavité folliculaire, proviennent de la muqueuse, mais ma coupe n'a pas été suffisamment heureuse pour montrer la continuité de ces épithéliums avec ceux des cavités glandulaires de Lieberkhün sus-jacentes. Nul doute cependant qu'elles n'en soient une jeune colonie d'allure envahissante, car il est invraisemblable qu'un aussi large placard de cellules épithéliales cylindriques puisse, par un accident de technique, avoir glissé de pareille façon, précisément dans une région sous-muqueuse en voie d'excavation à la surface de l'intestin.

Le troisième kyste est plus complet encore, en ce que la cavité folliculaire, à peu près ronde, est vide et ne contient qu'une seule couche de cellules épithéliales cylindriques ; celles-ci sont régulièrement accolées à la surface interne de la caverne sous-muqueuse. Ici, le hasard m'a mieux servi que plus haut : on aperçoit le haut de la

cavité kystique qui communique, au milieu même de la muscularis mucosæ, avec une autre petite cavité ovalaire, trois ou quatre fois plus large qu'un cul-de-sac de Lieberkühn normal ; cette petite cavité diverticulaire, née des glandes sus-jacentes, est recouverte elle-même par une couche unique de ces épithéliums cylindriques caractéristiques. De plus, en plein chorion, dans la muqueuse proprement dite, exactement au-dessus de la muscularis, au niveau de la région des culs-de-sac glandulaires, se voient deux grosses glandes très dilatées, richement tapissées par une couche d'épithéliums cylindriques.

Si bien, que la continuité entre les trois cavités, les glandes intramuqueuses, le diverticule intra-musculaire et la caverne sous-muqueuse, si elle n'est pas tangible, faute d'une orientation spéciale de la coupe, est indubitable, vu l'obliquité sinueuse des différentes parties, si proches et si régulièrement étagées.

Hématocèle rétro-utérine par rupture de grossesse tubaire, par M. Paul Batione, interne des hôpitaux.

Marguerite C..., lingère, âgée de 37 ans, entre le 30 octobre 1897, à l'hôpital St-Louis, salle d'isolement, dans le service de M. le Dr Richelot.

Cette malade a joui habituellement d'une bonne santé.

Ses règles toujours régulières. Deux enfants bien portants avec suites de couches normales. Il n'est point noté d'*antécédents* morbides du côté de l'utérus et du côté des annexes.

Deux mois avant son entrée à l'hôpital, après quelques malaises vagues et irréguliers, elle subit, un jour, sans cause nettement apparente, de vives douleurs, avec sensation de torsion, qui ne durèrent point. Mais très rapidement, la malade s'aperçut de la présence d'une tuméfaction hypogastrique, tuméfaction qui s'accompagna, depuis, de gêne dans la miction et dans la défécation. De plus, à partir de cette époque, les règles n'apparurent point. Il y eut seulement un écoulement peu abondant et irrégulier d'eau rousse.

Cette malade nous racontait encore qu'elle n'avait point perçu elle-même de signes de grossesse, et j'ajouterai qu'il ne nous a pas été possible d'en découvrir.

A l'inspection et à la palpation : masse régulière, rénito-fluctuante, montant jusqu'à un travers de doigt sous l'ombilic, large de 8 à 10 travers de doigt, bombant dans le cul-de-sac postérieur, plaquant en avant l'utérus, dont l'index doit aller chercher le col, très haut derrière la symphyse pubienne, non douloureuse ou très peu par les contacts, sans augmentation de volume pendant les jours qui ont précédé l'intervention.

En présence de cet appareil symptomatique, le diagnostic d'hématocèle rétro-utérine est posé.

Après quoi, la malade est mise en observation durant une dizaine de jours, et cela, sans modifications, ai-je dit.

Le 11 novembre, vu la saillie très nette et très accessible du cul-de-sac postérieur, une incision est pratiquée, par mon maître, le Dr Richelot, qui se proposait, dans le cas de purulence, bien peu

probable, de faire un bon drainage et d'attendre les événements, et dans le cas d'hémorrhagie, de passer immédiatement à la laparotomie.

Du sang s'écoule en abondance, avec caillots, et le doigt introduit dans la poche affaissée, sent des inégalités membraneuses et ramène bientôt un fœtus mort, présentant environ 15 centimètres dans sa longueur totale, suivi de débris placentaires et fibrineux.

La poche, ayant été bien simplifiée, ne paraissant contenir que quelques caillots, sans hémorrhagie persistante, l'opérateur place un gros drain, et tamponne assez serré avec plusieurs lanières de gaze iodoformée, à cause de l'hémorrhagie secondaire à craindre, et aussi, de l'infection possible.

Le 13 *novembre*, en faisant sa toilette, syncope, pâleur de la face, et cependant, pas de pertes. A la visite, le pouls est bon. Il y a un état marqué d'anémie, et la palpation hypogastrique nous montre une reproduction atténuée de la poche.

Le 8e jour, température du soir : 39°1. Je refais le pansement dès le lendemain matin, en ayant soin d'enlever toutes les mèches qui sont imbibées de sérosité rougeâtre, et qui présentent un peu de mauvaise odeur.

Je maintiens le drain de caoutchouc, et je glisse à côté de lui une mèche de gaze légèrement tassée, puis pelotonnée dans le vagin.

Le 22. — Température vespérale : 39°1.

Le 23. — Des pertes abondantes ayant eu lieu dans la nuit, et ayant nécessité l'ergotine, la malade est détamponnée à la salle d'opérations, débarrassée des caillots, irriguée à l'eau bouillie très chaude.

L'odeur fétide était plus marquée. Le pouls petit et rapide. Tamponnement iodoformé dans la poche et dans le vagin. Ablation du drain. Malgré tout, la malade reperd un peu vers midi et aussi le soir. Injections de sérum.

Du 25 au 26, le délire apparaît, la malade s'est même levée, et son tamponnement a disparu.

Au matin du 26, la température était de 39°9. On exécute de fréquentes irrigations au sublimé, mais le pouls est à 140, le délire est persistant ; il y a de l'agitation et la mort arrive le 28.

Autopsie. — D'abord, intégrité des annexes du côté gauche. A droite, la *trompe* était volumineuse, de la dimension des deux pouces, avec des parois épaisses vasculaires, remplie de caillots englobant quelques débris membraneux ; on remarquait en outre à sa partie postérieure et moyenne, une perforation de la dimension d'une pièce de 1 franc, qui faisait communiquer la cavité salpingienne avec une autre cavité, celle-là, du volume de deux poings, pleine de caillots rétro-utérins, et limitée par un dôme d'adhérences auxquelles tenaient mollement les dernières anses de l'iléon et le bord inférieur du tablier épiploïque.

L'utérus en avant, médian, normal.

Réflexions. — Cette observation me paraît très intéressante à plusieurs titres. Il s'agit ici d'une hématocèle intra-péritonéale, rétro-utérine, consécutive à la rupture d'une trompe

gravide, c'est-à-dire du type le plus fréquent d'hématocèle ainsi que le prouveront encore les observations à venir, mais dans l'évolution de cette hémorrhagie, il y avait quelques difficultés à découvrir la véritable cause et cependant, nous avons vu par l'opération, d'une part, l'état déjà très développé du fœtus, tandis que d'autre part, l'état de développement gravide des parois salpingiennes a été bien nettement constaté à l'autopsie. Je ferai également remarquer à ce propos, la disproportion entre l'état des annexes et les dimensions du fœtus qui a dû vivre un certain temps dans la cavité péritonéale. Enfin, notons que le siège de la rupture de la trompe se trouve à la partie postérieure, dans une région richement vasculaire, particulièrement au point de vue veineux.

On sait, du reste, que de nombreux vaisseaux siègent dans le tissu cellulaire unissant les tuniques séreuse et musculeuse. Voilà des causes anatomiques qui, ajoutées au développement gravide des parties et aussi à un certain degré d'infection, expliquent suffisamment l'hémorrhagie.

En pareil cas, il n'était pas possible d'atteindre par une simple incision vaginale, la source de l'écoulement et l'opération de choix est la laparotomie, car seule elle permet de bien voir et de faire une cure radicale.

Kystes hydatiques calcifiés du grand épiploon, par M. Apert.

A propos de la présentation de kystes hydatiques épiploïques faite par M. Vouzelle à la séance précédente, j'ai l'honneur de présenter un grand épiploon, qui porte, vers le milieu de son bord inférieur, deux petites tumeurs sphériques, grosses comme des noix, distantes l'une de l'autre de 4 centimètres. La première est complètement calcifiée ; il a fallu la scier pour voir sa structure intérieure. Elle se compose d'une paroi de un centimètre d'épaisseur, formée par des couches calcaires stratifiées, et d'une cavité centrale de un centimètre de diamètre, pleine d'une substance gélatineuse transparente. La deuxième tumeur n'est pas calcifiée au même degré ; la paroi, épaisse de 6 à 7 millimètres, peut être décomposée en nombreuses lamelles concentriques superposées, limitant une cavité intérieure emplie par un magma blanc jaunâtre ; on n'a pu trouver de crochets dans le contenu des kystes, mais les fragments de paroi du second kyste avaient au microscope l'aspect feuilleté caractéristique.

La pièce provient de l'autopsie d'une femme de 32 ans, paralytique générale, morte dans le service de M. le professeur Dieulafoy, de congestion pulmonaire. Rien dans les antécédents qui ait rapport à ces kystes hydatiques ; on n'a pas trouvé d'autres kystes dans les viscères.

Cancer primitif de la tête du pancréas. — Dilatation des grosses voies biliaires. — Cancer secondaire du foie. — Pancréatite suppurée, par G. Leven, interne des hôpitaux.

F... Marie, 75 ans, domestique, entre à l'Hôtel-Dieu, salle Ste-Anne, dans le service du Dr Ferrand, le 25 novembre 1897.

Cette malade succombe 25 jours après son entrée.

Malgré son grand âge, elle ne se reposait que depuis deux mois, depuis le moment où ses forces avaient commencé brusquement à décliner, un amaigrissement rapide et considérable survenant en même temps. Un ictère foncé, qui s'accentuait chaque jour, avait fait son apparition à la même époque.

Les symptômes que nous constations au premier examen ne devaient guère se modifier pendant les jours suivants.

Un ictère très accentué, généralisé, de la peau et des muqueuses, une coloration jaune verdâtre non sans analogies avec la teinte verte de certains bronzes florentins.

Les voies digestives sont en bon état. La langue est humide, nullement saburrale. L'appétit est conservé ; la malade, mise au régime lacté, aurait mangé volontiers davantage. Aucun dégoût pour aucune sorte d'aliments ; ni nausées, ni vomissements. Pas de diarrhée. Les selles sont complètement décolorées (teinte mastic).

Les urines ne renferment ni sucre, ni albumine, et malgré leur coloration foncée, ne donnent pas la réaction nette des pigments biliaires normaux.

Le cœur, le poumon sont sains. Ni œdèmes, ni hémorrhagies. Aucun trouble du système nerveux.

La palpation de l'abdomen était très intéressante et très facile, à cause de l'amaigrissement extrême de la malade : sensibilité assez vive de tout l'hypochondre droit, sensibilité qui s'accentua constamment jusqu'au dernier jour. Mais cette sensibilité n'est révélée que par la pression. Il n'y avait aucune douleur spontanée. Le foie était nettement perceptible à la palpation et à la percussion. Il débordait les fausses côtes droites de trois travers de doigt, alors que sur la ligne médiane sa limite inférieure était à deux travers de doigt de l'ombilic.

Enfin, assez loin du bord externe du muscle grand droit, on pouvait constater avec une facilité remarquable, l'existence d'une tumeur piriforme, très nettement fluctuante, dont l'extrémité inférieure dépassait le rebord des fausses côtes de plus de cinq travers de doigt. On considéra, d'emblée, cette tumeur, comme la vésicule biliaire, fortement distendue.

La rate semblait grosse. Aucune adénopathie, inguinale, axillaire ou sus-claviculaire.

Le diagnostic porté fut le suivant : oblitération des voies biliaires soit par un cancer des voies biliaires, soit par un cancer de la tête du pancréas. Il était basé sur l'ictère persistant, l'amaigrissement rapide de la malade, son âge avancé, l'absence de coliques hépatiques antérieures et enfin sur la dilatation de la vésicule biliaire.

La température a présenté, pendant les 15 premiers jours, des variations de 1°, 2° et même 2°5 du matin au soir, atteignant le soir 38°, 38°4 et même une fois 39°.

Après ces 15 jours, une semaine d'apyrexie totale. La température remonte brusquement. On constate une pneumonie au sommet gauche. La malade succombe le cinquième jour.

Autopsie. — Les grosses voies biliaires, canaux hépatiques, canal cholédoque et vésicule biliaire étaient extraordinairement distendues. Le cholédoque avait un calibre tel, qu'à l'autopsie, en le découvrant, on avait pu le confondre un instant avec un segment d'intestin grêle. La distension était visible jusqu'à sa pénétration dans la paroi duodénale. Il était impossible de faire sourdre son contenu au niveau de l'ampoule de Vater, tandis que l'expression du pancréas y faisait paraître un liquide d'aspect puriforme.

L'incision du cholédoque dans toute son étendue permet de constater qu'il est parfaitement normal. C'est un noyau cancéreux de la tête du pancréas qui comprime son extrémité terminale seule, sur une longueur de quelques millimètres seulement. Ce noyau, localisé à la tête, a le volume d'une très petite noix, est intimement adhérent au duodénum dont la muqueuse est intacte. Cette muqueuse au voisinage de l'ampoule, est soulevée par trois petites nodosités qu'un examen histologique a montré être constituées par des glandules pancréatiques non cancéreuses.

Le cancer du pancréas était dur à la palpation ; la surface de sa coupe était blanchâtre. Le reste de la glande pancréatique présentait de nombreuses dilatations canaliculaires, remplies d'un liquide puriforme. Il était dur et fibreux dans sa totalité.

Le foie n'est pas gros ; l'examen, durant la vie, aurait pu permettre de lui supposer un plus gros volume. Il est imprégné par la bile. Il ne paraît pas scléreux et ne semble pas renfermer de masses néoplasiques. La coupe nous montre d'innombrables petites taches, blanchâtres, pâles, sans dureté spéciale au toucher, ne faisant aucun relief,

La rate était volumineuse. L'estomac était petit et n'offrait aucune altération organique. Il en était de même des ganglions et des autres viscères.

Le sommet du poumon gauche était hépatisé. Congestion de tout le lobe inférieur.

Examen histologique. — Nous avons étudié, au point de vue histologique, le foie et le pancréas, sur des coupes colorées les unes à la thionine, les autres à l'hématoxyline-éosine.

Les lésions du pancréas sont aussi étendues que variées. A côté du cancer, nous avons trouvé une sclérose considérable de la glande dans toute son étendue, le tissu scléreux ayant étouffé complètement en certains points le parenchyme glandulaire, tandis que dans d'autres il s'insinue entre les acini eux-mêmes qu'il étreint dans des réseaux très serrés, pauvres en éléments cellulaires.

De nombreux abcès miliaires se trouvent dans toute son étendue, les uns en formation, les autres assez avancés dans leur évolution. Les grands canalicules d'excrétion sont tous distendus et le nombre des canalicules suppurés n'est pas un des caractères les moins intéressants de ces préparations.

Nous n'avons rencontré de tissu cancéreux qu'au niveau de la tête, ainsi que nous l'avons déjà signalé. La tumeur pourrait être qualifiée de tumeur squirrheuse, car la densité et l'abondance de tissu

conjonctif sont tout à fait remarquables. Les éléments épithéliaux se présentent sous forme de tubes nettement arrondis, ou encore allongés, toujours circonscrits par un tissu fibrillaire. Il n'y a aucune infiltration épithéliale irrégulière. Ces éléments épithéliaux sont cubiques, assez hauts, tout à fait différents de l'épithélium glandulaire sain. Les noyaux sont nets, bien colorés, très voisins de la base de la cellule.

En quelques endroits, le tissu conjonctif est moins serré. Les mailles sont anastomosées, au lieu d'être parallèles. En ces points les éléments cancéreux se groupent pour prendre un aspect alvéolaire, les cellules s'élèvent, sont presque cylindriques et il ne semble pas que ce soient des éléments analogues à ceux que l'on a décrits sous le nom de pseudo-cylindriques, car les cellules sont moins serrées, plus à leur aise, pour ainsi dire, que dans les régions où elles sont cubiques. Dans les cellules les plus hautes, nous avons constaté l'existence de globes transparents assez volumineux, plus larges que la cellule, les globes voisins s'unissant par leurs bords.

C'est enfin au voisinage des points où le cancer était constitué par cette dernière variété de cellules élevées que se trouvaient des amas de cellules embryonnaires nombreux qui faisaient défaut dans les autres portions.

Les lésions du foie étaient très variées également. Disons tout de suite que les portions blanchâtres visibles à l'œil nu étaient dues aux nombreux abcès miliaires qui paraissaient développés autour des canaux biliaires des espaces portes.

Le processus péri-angiocholitique était très net sur certaines coupes.

La rétention biliaire avait amené l'infiltration pigmentaire d'un certain nombre de cellules hépatiques et en quelques points une véritable apoplexie biliaire.

Ici et là des plaques insulaires de tissu conjonctif jeune, lâche, au sein duquel à côté de néocanalicules biliaires nous avons trouvé des éléments épithéliaux cancéreux, dont un examen macroscopique ne pouvait révéler l'existence. Les cellules qui tapissent les alvéoles cancéreuses sont moins hautes que celles du cancer pancréatique et le tissu conjonctif qui les enlace est beaucoup moins dense que dans la tête du pancréas. M. le Dr Gombault a bien voulu examiner les coupes du foie et a admis notre manière de voir.

Réflexions. — Dans notre observation, il nous semble que c'est aux altérations multiples et graves du pancréas et du foie, pancréatite et périangiocholite suppurées, qu'il est nécessaire de recourir pour expliquer la rapide évolution de la maladie.

Le cancer était bien peu étendu et ses caractères histologiques permettent de supposer qu'il ne s'agissait pas d'une forme très maligne.

La pancréatite suppurée diffuse pourrait trouver son explication dans les expériences que notre collègue et ami, P. Carnot, relate dans une thèse qui doit paraître prochainement.

Ces expériences montrent combien est différente la réaction pancréatique, selon le siège d'une lésion expérimentale.

Dès que le pancréas est touché au voisinage de la tête, l'infection pancréatique est extrêmement rapide et d'autant plus aiguë que l'écoulement biliaire est diminué ou supprimé totalement, toutes conditions qui se trouvent dans notre observation.

Enfin l'absence de néoplasme du foie, visible à un examen macroscopique, établit la nécessité des recherches histologiques, lorsqu'on veut affirmer que le cancer primitif du pancréas ne s'est pas propagé au foie.

Grossesse tubaire rompue. — Ictère.

M. Hartmann. — Il s'agit d'une malade opérée d'une grossesse tubaire gauche rompue dans le péritoine. Au 7e jour la température était redevenue normale quand la malade mourut avec de l'ictère. L'autopsie ne révéla pas la cause de cet ictère.

Épithélioma de la verge à marche rapide.

M. Ravaut montre une portion de verge amputée pour un épithélioma paraissant avoir débuté au niveau du gland. Depuis deux ans, à la suite d'un chancre induré, le malade était atteint de balanite ; c'est seulement depuis deux mois que le gland s'est ulcéré et que le prépuce s'est détruit ; une biopsie, faite avant l'opération, montra qu'il s'agissait d'un épithélioma lobulé.

Anomalie du tronc cœliaque.

M. Chomet présente un foie et un estomac dont le système artériel, injecté, offre une anomalie très nette : le tronc cœliaque fournit deux artères hépatiques ; de l'une d'elles, la gauche, naît la coronaire stomachique.

Tachycardie déterminée par un corps étranger de l'œsophage.

M. Lehmann a trouvé, à l'autopsie d'un tuberculeux qui présenta une tachycarde terminale, une pièce de vingt francs arrêtée dans l'œsophage, faisant dévier le pneumogastrique, qui se trouvait comprimé entre la pièce et les ganglions hypertrophiés du médiastin.

Les clasmatocytes dans les tissus humains enflammés.

M. Segall montre des dessins et des coupes qui prouvent que les clasmatocytes, décrits chez les animaux par M. Ranvier, peuvent être retrouvés chez l'homme dans certaines lésions. Il les a rencontrés dans les néoformations de la conjonctivite granuleuse, dans des chalazions, dans le tissu conjonctif du nerf optique, dans un cas de sarcome mélanique de l'œil, et enfin dans l'épaisseur de la conjonctive, au voisinage d'un épithélioma du limbe cornéen. En général, on les trouve assez fréquemment dans les tumeurs, surtout à leur périphérie, dans la zone d'irritation.

Dans un de ces cas, on constatait une véritable diapédèse clasmatocytique ; on saisissait, d'autre part, les différentes phases intermédiaires entre le globule blanc et le clasmatocyte.

Ulcérations de la muqueuse de l'œsophage,
par M. A.-H. Pilliet.

Les érosions et ulcérations peu étendues de la muqueuse œsophagienne sont peu étudiées, car elles passent en général inaperçues, recouvertes qu'elles sont par l'enduit muqueux qui tapisse l'intérieur du canal et qui devient opaque sous l'action des réactifs fixateurs. Pourtant il ne serait pas inutile de les étudier à leur début, car en ce point, comme dans l'estomac, elles sont le point de départ des ulcérations plus grandes : ulcère rond et ses différentes formes.

C'est pourquoi nous décrivons ici des lésions de cet ordre qui n'ont pas jusqu'à présent d'histoire clinique. Il s'agit d'une trouvaille d'autopsie.

Un homme de 27 ans, fort et vigoureux, mais alcoolique notoire, était entré à la Charité dans le service de M. le professeur Tillaux, remplacé par M. Walther, il y a trois ans pour une fracture du tibia gauche. Ce malade qui était sorti guéri, rentra en novembre 1897 parce qu'il sentait de la mobilité dans son ancien foyer de fracture. La mobilité était en effet facilement appréciable. Le malade, mis en observation, mourut tout à coup en quelques heures à la suite de phénomènes de coma.

L'autopsie ne révéla qu'un peu de congestion dans les centres nerveux, sans lésions viscérales. Aussi, pour profiter d'un corps thyroïde sain dont j'avais besoin pour une série de recherches, je fixai le corps thyroïde et l'œsophage du malade.

C'est donc à ce niveau, au tiers supérieur de l'œsophage, que sur les coupes j'ai constaté une série d'exulcérations à tous les degrés de développement et toutes d'origine glandulaire.

Sur l'une des plus typiques par exemple, on voit l'épiderme détruit sur une surface arrondie de la dimension d'une tête d'épingle.

Ses bords sont constitués par l'épiderme soulevé et éversé en dehors. Ses cellules en sont normales et ne possèdent qu'un seul noyau. Au-dessous, les papilles du chorion sont légèrement infiltrées de cellules embryonnaires.

Le fond de l'ulcération est constitué par une glandule à mucus dont on distingue parfaitement les culs-de-sac et les canaux excréteurs. Les culs-de-sac sont doublés par le chorion lâche et par les faisceaux longitudinaux de fibres musculaires lisses qui commencent à ce niveau. Ils ne sont pas entourés de foyers d'inflammation profonde. La plupart montrent intactes leurs cellules à mucus. Pourtant un certain nombre sont déjà tapissés de cellules plus petites et plus serrées. Les canaux sont au contraire largement ouverts, la trame conjonctive qui les supporte est chargée d'éléments embryonnaires qui débrident cette trame et constituent à la surface de l'ulcération une mince nappe de bourgeons charnus.

Il existe donc une inflammation ascendante, débutant par les canaux des glandules, tout comme dans les glandes salivaires agminées, parotide ou sous-maxillaires ; et c'est à la suite de cette inflammation que l'ulcération s'est produite.

A côté se trouvent d'autres glandules chargées également de cellules migratrices, mais l'épiderme qui les recouvre est encore intact.

En résumé ces érosions de l'œsophage ont pour point de départ une glandule enflammée et plus ou moins nécrosée ; leur mode de production est donc comparable à celui des érosions hémorrhagiques de la muqueuse gastrique (1).

Épithélioma de la trompe utérine, par le Dr A.-H. Pilliet.

La pièce dont les coupes sont présentées à la Société provient d'une femme de 55 ans, opérée par M. le Dr Péan pour une tumeur des annexes utérines droites. A l'ouverture du ventre on constata l'existence de masses d'apparence cancéreuse sur le scrotum, l'ovaire et les annexes.

L'examen de ces masses permit de reconnaître assez aisément la trompe et l'ovaire. La trompe, saine dans son extrémité utérine, se renflait considérablement au voisinage de l'ovaire et sa cavité était comblée par un tissu blanc et sans consistance.

Sur les coupes on constate que vers son milieu les franges de la muqueuse se multiplient, envoient dans le chorion des prolongements profonds qui se ramifient à l'infini, et pénètrent même le muscle. Les cellules qui tapissent ces diverticules subissent en beaucoup de points la dégénérescence colloïde ; elles se détachent de la paroi, s'appliquent les unes sur les autres et forment des globes colloïdes réguliers, analogues aux globes épidermiques des dermo-muqueuses.

L'aspect des points ainsi envahis est donc celui d'un épithélium colloïde.

(1) Pilliet, L'érosion hémorrhagique de la muqueuse de l'estomac. *Bulletins Soc. anat.*, 5e série, t. V, p. 693, 707.

Dans l'extrémité externe de la trompe on distingue encore, refoulée latéralement, la tumeur centrale. Au-dessous de ses franges se retrouvent les mêmes globes colloïdes. Mais la masse principale des végétations est faite de la pullulation des culs-de-sac de la trompe qui dessinent tantôt des cryptes, tantôt des arborisations végétantes, tapissées d'un épithélium cylindrique, ou plutôt cubique; chaque cellule possédant une partie superficielle, muqueuse, peu développée.

Le muscle est complètement envahi par ces productions ; il est détruit et les masses de tissu épithéliomateux viennent, par les lymphatiques, déborder la surface péritonéale de la trompe et s'y étaler.

Il est à noter que l'on retrouve encore des vestiges des franges du pavillon.

L'ovaire est atteint par contact ; il est recouvert en partie par des placards péritonéaux présentant la même structure que la trompe. Sa couche corticale n'est pas entamée, son centre est sain.

En résumé il s'agit d'un épithéliome ayant débuté par la muqueuse de la partie externe de la trompe et s'étant propagé par greffe de contact aux organes voisins. Les tumeurs de ce genre sont peu communes ; et dans ces dernières années je n'en ai trouvé indiqué qu'un cas dû à M. le professeur Cornil.

Il est même curieux de remarquer que cette rareté contraste avec la fréquence de l'épithéliome du corps et surtout du col utérin, bien que la trompe et l'utérus ne soient qu'un seul et même organe, le canal de Müller.

Ostéome du muscle extenseur du gros orteil du côté droit,

par M. Hepp, interne à l'hôpital Cochin.

J'ai l'honneur de présenter à la Société anatomique, un ostéome développé spontanément en dehors de tout traumatisme, dans l'épaisseur du muscle extenseur du gros orteil du côté droit, chez un garçon de 20 ans, mort de méningite tuberculeuse, le 21 décembre 1897, dans le service de M. le Dr Schwartz à l'hôpital Cochin.

Le malade était entré dans le service pour des gommes tuberculeuses de la cuisse et de l'avant-bras gauche, au mois d'octobre de cette année ; ces gommes avaient été ouvertes et grattées; mais l'état général du malade demeurait précaire et c'est en recherchant la cause de ce mauvais état, par un examen complet, que nous avons découvert à la face antéro-externe de la jambe droite une tumeur allongée, elliptique, de consistance très dure, indolore à la pression, indépendante des plans profonds et superficiels, mobile à l'état de relâchement musculaire, immobilisée complètement par la contraction des muscles, pour laquelle nous avons porté le diagnostic d'ostéome musculaire vérifié à l'autopsie.

Cette tumeur ne causait au malade aucune douleur, n'apportait à

ses mouvements aucune gêne, c'est pourquoi il n'avait point attiré l'attention du médecin. Le malade connaissait pourtant son existence et en faisait remonter le début à deux mois environ : cette estimation était toute approximative puisque le hasard seul la lui avait fait découvrir ; il est certain, toutefois, que la tumeur avait eu un accroissement rapide, car en un mois nous l'avons vu augmenter d'un tiers de son volume primitivement constaté par nous.

Une méningite tuberculeuse qui a enlevé le malade est venue nous donner la clef de son état de souffrance générale, et, *à l'autopsie*, nous avons pu extirper la tumeur que j'ai l'honneur de vous présenter aujourd'hui.

C'est une tumeur elliptique, très allongée, en forme de cigare, de 15 centimètres de long, de 4 cm. 5 de diamètre au niveau de sa portion renflée ; elle était développée dans le corps charnu du muscle extenseur propre du gros orteil, entre le tendon du jambier antérieur en dedans et ceux de l'extenseur commun des orteils en dehors ; son pôle inférieur effleurait le ligament transverse du cou-de-pied et se continuait directement avec le tendon du tenseur du gros orteil dont on ne pouvait dissocier la tumeur ; son pôle supérieur soulevait en dehors la gaine musculaire dans laquelle la masse était totalement incluse. A la surface de la tumeur, outre l'enveloppe aponévrotique du muscle, on trouvait épars quelques faisceaux musculaires : le corps charnu de l'extenseur étant d'ailleurs très atrophié. Sur la face interne, en rapport avec la face externe du tibia, on voit une petite facette, un peu rugueuse, de la dimension d'une pièce de 50 centimes au sommet d'une petite saillie qui simule un pédicule de la tumeur : en réalité cette saillie n'était rattachée par rien au tibia, dont la surface externe ne présentait d'ailleurs aucun accident anormal. Le reste de la surface de la tumeur est absolument lisse, sans dépression ni élevure.

Cette tumeur détachée par section du tendon au-dessous d'elle et du corps musculaire au-dessus, a été examinée directement et on a pu constater que de toutes parts, même au niveau de la saillie dont nous avons noté la présence, elle était incluse dans l'enveloppe aponévrotique du muscle, assez adhérente à sa surface, paraissant même s'implanter en elle par des fibres pénétrantes, mais facile à détacher pourtant au moyen de la rugine.

Considérée ainsi, dépouillée de son enveloppe, la tumeur est manifestement formée d'os pur, de consistance assez ferme, se laissant écraser pourtant par les dents du davier avec lequel nous avons saisi la tumeur pour la scier suivant son axe vertical.

La surface de la coupe ainsi obtenue, montre que toute la masse est composée de tissu spongieux à disposition aréolaire très régulière, sans canal médullaire central.

En un seul point une cavité de 2 centimètres de long et de 1 centimètre de profondeur paraît creusée au centre de l'os. Cette cavité contenait une substance diffluente jaunâtre qu'on pouvait prendre pour de la substance médullaire mélangée à quelques follicules tuberculeux.

Cette substance a été recueillie aseptiquement dans un tube de bouillon où elle a été écrasée, puis nous l'avons inoculée dans le péritoine d'un cobaye, considérant l'inoculation comme plus démonstrative à l'occasion que l'examen microscopique.

Examen histologique, par M. Pilliet. — Le pus pris dans le trajet osseux n'a rien montré, ni bacilles de Koch ni staphylocoques. Il était déjà très altéré. Mais les nombreux leucocytes morts, non colorables et les corpuscules intra-osseux en dégénérescence graisseuse offraient tous les caractères de la carie tuberculeuse telle qu'on la reconnaissait avant les données bactériologiques. Il s'agit donc selon toute vraisemblance d'un foyer de tuberculose osseuse.

Réflexions. — Cette observation nous a paru intéressante à divers points de vue :

1° En raison des grandes dimensions de l'ostéome musculaire que nous vous présentons ;

2° En raison du développement certainement et primitivement intra-musculaire de l'ostéome qui ne présentait aucune connexion, ni aucune trace de connexion avec le tibia dont il était voisin ;

3° En raison du développement spontané de cet ostéome, sans traumatisme antécédent, mais avec production concomitante de lésions tuberculeuses en divers points de l'économie.

Cette dernière notion nous porte à nous demander si cet ostéome n'est pas sous la dépendance de l'infection tuberculeuse et ne marque pas un mode de réaction particulier et accidentel à cette infection.

Abcès aréolaire du foie d'origine lithiasique. — Pyléphlébite secondaire. — Périhépatite, par P. Ravaut, interne des hôpitaux.

Les pièces que nous avons l'honneur de présenter à la Société proviennent de l'autopsie d'un malade qui mourut dans les circonstances suivantes :

Le vendredi 3 *décembre* 1897 dans la soirée, l'on amenait à l'hôpital de la Pitié, salle Monneret, n° 14 dans le service de notre maître le Dr Thibierge, un homme de 48 ans plongé dans un état de somnolence très profond : n'ayant pas pu voir les personnes qui conduisirent le malade, ne pouvant rien obtenir de lui d'autre part, nous n'eûmes donc aucun renseignement ; une sonde introduite dans la vessie laisse écouler 400 grammes environ d'urine limpide rougeâtre ne contenant ni sucre, ni albumine, ni pigments biliaires décelables par la réaction de Gmelin. L'examen du malade montre qu'il ne présente aucun phénomène de paralysie ni du côté des membres et du visage, ni du côté des yeux : les pupilles sont légèrement dilatées, sans inégalité ; pas de raideur de la nuque, pas d'incontinence d'urine ni des matières ; la sensibilité est très affaiblie, mais conservée sur tout le corps. L'appareil pulmonaire paraît

sain ; pas de tuberculose, pas de pneumonie, pas de pleurésie ; les bruits du cœur sont sourds, réguliers, le pouls bat à 90°, la température est de 37°8. Du côté de l'appareil digestif l'on remarque une sécheresse complète des lèvres, de la langue et de la bouche ; le malade ne vomit pas ; la cavité abdominale est très sonore, distendue, empêchant de palper et de percuter le foie et la rate ; dans les flancs, pas de matité, pas de trace d'ascite ; le toucher rectal ne donne aucune indication ; les orifices herniaires sont libres sauf à gauche où le malade présente une grosse hernie inguinale qui d'ailleurs se réduit très facilement. Ajoutons enfin que seules quelques dilatations des veines superficielles de la paroi abdominale et une légère teinte subictérique des conjonctives permettent de soupçonner que le foie ou les voies biliaires peuvent être en cause. Sur le corps l'on ne relève aucune trace de coups, d'ecchymoses ou de cicatrices.

Le lendemain matin, le malade est comateux avec râle trachéal, pouls accéléré, régulier, battant à 110, la température est de 38° ; au jour la teinte subictérique limitée aux conjonctives est plus évidente ; le malade reste dans cet état toute la journée et meurt dans la soirée.

Autopsie, 36 heures après la mort. — Elle fit voir que le foie et les voies biliaires, la rate et le pancréas étaient les seuls organes lésés. En effet, en ouvrant l'abdomen l'on constate que le foie est abaissé, pour ainsi dire basculé en avant, il descend à quatre travers de doigt au-dessous des fausses côtes ; si on soulève son bord antérieur l'on voit que la vésicule biliaire, l'épiploon gastro-hépatique et son contenu, la face inférieure du foie et la tête du pancréas sont réunis, soudés les uns aux autres par un tissu dur d'aspect fibreux formant une masse compacte allant du hile du foie à la tête du pancréas : immédiatement l'on songe à un cancer de la tête du pancréas. Puis en enlevant le foie l'on remarque que son bord postérieur est très adhérent au diaphragme et, dès que son lobe droit est séparé de la paroi, il s'écoule tout à coup dans la cavité abdominale du pus de coloration brunâtre et dont la quantité est évaluée à deux cents grammes. L'examen des viscères fait séparément nous donna les résultats suivants :

Foie. — Au niveau de son hile l'on constate que la veine porte, l'artère hépatique, les voies biliaires et le lobe de Spiegel sont englobés dans une masse de tissu fibreux qui semble les inclure ; la vésicule biliaire est adhérente au foie, lui est unie grâce à la périhépatite qui se confond avec cette masse fibreuse : elle est petite, rétractée, sa paroi est épaissie et ridée et elle est remplie de calculs mous et pâteux ; le canal cystique et le cholédoque sont également pris dans cette masse, légèrement distendus et remplis de concrétions analogues à celles de la vésicule ; enfin les parois de l'artère hépatique et de la veine porte sont très épaissies et dans l'intérieur de cette dernière le doigt amène très facilement des végétations molles mélangées à un liquide purulent.

La face supérieure du foie est lisse, mais sur son bord postérieur et dans le lobe droit empiétant sur la face inférieure l'on voit une partie du parenchyme qui est noirâtre, d'aspect gangréneux et qui a été déchiquetée en enlevant le foie : au centre de cette zone spha-

célée se voient plusieurs orifices faits artificiellement par lesquels s'écoule du pus. En coupant au milieu de cette région l'on tombe dans une série d'abcès, chacun du volume d'une noix ou d'une noisette, cloisonnés et autour desquels le parenchyme semble gangréné; leur ensemble forme une masse du volume du poing, la plus grosse portion étant périphérique, rappelant la description de l'abcès aréolaire donnée par notre maître Chauffard. Autour le tissu hépatique est rougeâtre, mou et laisse écouler dans le voisinage de l'abcès, surtout à sa partie inférieure, un pus épais et jaunâtre, mais peu abondant : ce pus s'écoule de canaux dilatés, renflés par places en forme de petits abcès, mais il est impossible de dire quels ils sont.

Une sonde cannelée introduite dans les voies biliaires supérieures ne nous mène pas directement dans la cavité de l'abcès : il faut couper plusieurs canaux biliaires assez gros pour en trouver un qui communique directement avec lui ; en revanche la sonde introduite dans la veine porte mène directement dans l'abcès et voici comment : si on suit la veine porte dans le sens de la circulation l'on voit qu'au-dessous du pancréas et derrière cette glande ses branches d'origine puis son tronc sont sains ; en remontant dans l'épiploon gastro-hépatique ses parois s'épaississent, sa face interne se recouvre de concrétions molles de 1 millimètre d'épaisseur, sa cavité contient des membranes molles blanchâtres et complètement libres d'adhérences avec les parois ; arrivé au hile, ce tronc se bifurque en deux branches : une gauche qui paraît normale sans endophlébite, sans concrétions dans son intérieur et qui se dirige dans le parenchyme sain du lobe gauche ; une droite qui après un trajet de deux centimètres vers le lobe droit entre aussitôt en rapport avec le parenchyme sphacélé, qui entoure l'abcès et sans se diviser débouche sur une des faces de l'abcès et non dans sa partie centrale ; cette communication directe de la veine porte et de l'abcès doit être due au développement de ce dernier, il semble que ce soit l'abcès qui ait été au-devant de la veine porte et qui, rencontrantce gros tronc,en ait détruit la paroi, d'où la communication ; d'autre part il semble que l'endophlébite soit descendante en sens inverse du cours du sang puisque le tronc gauche de la veine porte est resté sain, enfin les concrétions que contenait la veine porte provenaient de l'abcès, car dans ce dernier il était facile d'en retrouver de pareilles qui n'étaient autres que des débris de ses parois.

Pancréas. — Le pancréas présente au niveau de sa tête une induration faisant corps avec la masse fibreuse précédente, mais macroscopiquement il ne semble pas qu'il y ait de lésion cancéreuse ; le reste de la glande est sain.

Rate. — La rate est énorme et pèse 1200 grammes, sa capsule est épaissie ; à la coupe elle est molle, un peu congestionnée, mais bien moins diffluente que les rates infectieuses ; la veine splénique est très grosse, presque du volume de l'index, et ne présente aucune lésion.

L'examen des autres viscères ne nous apprend rien : le cœur et les reins paraissent sains ; les poumons sont congestionnés aux deux bases ; rien à noter sur l'estomac, l'intestin grêle, le gros intestin et le rectum, les matières qui y sont contenues sont colorées. Sur la face externe du cerveau, léger œdème accusé surtout à droite.

Examen bactériologique. — L'examen du pus *sur lames* est le suivant :

En colorant par la thionine, l'on voit plusieurs espèces de bacilles dont deux surtout sont plus nombreuses : un bacille mince, long et un autre plus gros paraissant être du coli ; en outre, il existe de nombreux cocci groupés par amas ou en chaînettes de 4 à 5 éléments.

Par le Gram, tous ces microbes sont décolorés, sauf des amas très nets de cocci qui semblent être des staphylocoques et des chaînettes très courtes de streptocoques.

Dans les *cultures,* il ne nous a pas été possible d'isoler ces divers microbes : dans toutes, le coli et un staphylocoque blanc ont empê-

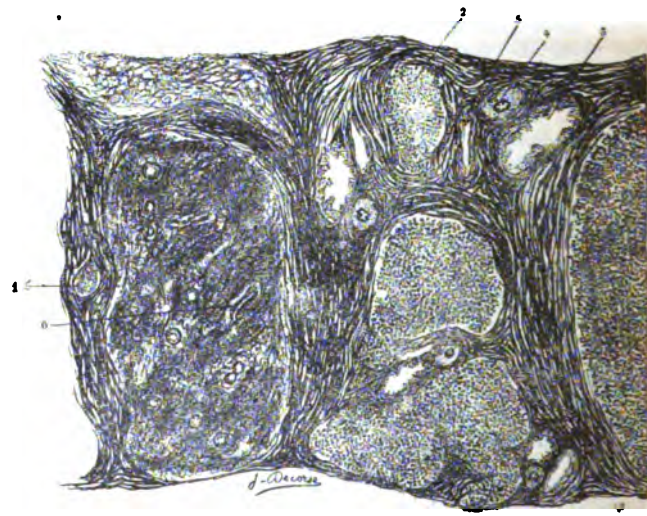

1. — Fragment de parenchyme hépatique isolé.
2. — Lobule hépatique.
3. — Abcès intra-canaliculaire.
4. — Artère hépatique.
5. — Veine porte.
6. — Canalicule biliaire.

ché le développement des autres espèces dont l'une liquéfiait la gélatine.

Examen histologique. — *Pancréas.* — Les coupes portant sur deux endroits différents au niveau de la tête dans la région qui était indurée et sur le corps font voir que le tissu glandulaire est parfaitement sain ; à la périphérie de la glande, l'on remarque des travées de tissu conjonctif adulte au centre duquel l'on voit des artères à parois épaissies : ce tissu conjonctif pénètre dans les espaces interacineux et c'est à son abondance que doit être due l'induration de la glande.

Rate. — Les éléments ne paraissent pas lésés, bien qu'il soit assez

difficile de les reconnaître : ils se colorent mal et ont dû être abîmés par la putréfaction cadavérique. L'on remarque la présence de pigments assez abondants : ils sont pour la plupart intra-cellulaires, de couleur brun foncé et ne donnent pas la réaction ferrique par le ferrocyanure de potassium et l'acide chlorhydrique.

Veine porte. — Sur une coupe perpendiculaire à l'axe de la veine et sur une portion prélevée dans la région où ses parois sont épaissies, l'on retrouve tous les signes d'une périphlébite ancienne et d'une endophlébite récente. En effet, la face interne du vaisseau est recouverte d'une couche épaisse à contours irréguliers, formés par mélange de fibrine et de globules blancs plus ou moins altérés ; en outre, en colorant ces coupes et par la méthode de Gram avec double coloration et par la thionine, l'on retrouve presque toutes les espèces microbiennes qui avaient été vues par l'examen direct du pus sur lames ; au-dessous de cette masse, on ne retrouve pas de traces de l'endothélium ; toutes les autres tuniques de la veine sont augmentées d'épaisseur, enfin à la périphérie, le tissu conjonctif qui entoure la veine est très développé et se confond avec le tissu qui formait la péri-hépatite. C'est en grande partie du tissu conjonctif adulte.

Foie. — Sur une coupe due à l'obligeance de M. le Dr Bezançon et comprenant une portion de parenchyme hépatique et une portion de ce tissu de périhépatite, l'on assiste à l'envahissement et à la destruction partielle du foie par ce tissu fibreux de formation récente. L'on voit en effet des bandes de tissu conjonctif qui pénètrent entre les lobules périphériques, les entourant complètement, entourant également tous les organes de l'espace porte ; en dehors du foie, ces travées se prolongent assez loin et ce qui montre bien que ce sont elles qui, venues de l'intérieur, ont pénétré dans le foie, c'est qu'en un point, on retrouve un lobule hépatique séparé complètement du foie, enserré par les travées et qui est en train de disparaître ; à côté se voient dans du tissu conjonctif plus ancien des vaisseaux coupés soit en long, soit en travers, ayant un épithélium cubique et qui représentent les traces de canalicules biliaires, seuls restes du parenchyme qui a été détruit ; enfin, à l'intérieur du foie, ces travées envahissent les espaces portes déterminant une cirrhose périlobulaire très nette ; quant à la capsule du foie, il est des points où il n'y en a plus ; en un autre, l'on ne peut dire s'il s'agit de la capsule épaissie ou bien de lamelles fibreuses parallèles, au centre desquelles se voient quelques vaisseaux coupés perpendiculairement. A l'intérieur du foie, dans l'espace porte, cette sclérose envahissante est aidée et guidée par l'inflammation des canaux biliaires : tous les organes de l'espace porte sont atteints de sclérose surtout accusée autour du canal biliaire et de l'artère hépatique ; quant à la cavité de ces vaisseaux, si elle est normale pour l'artère et la veine, il n'en est pas de même pour les canaux biliaires : leur cavité est considérablement dilatée ; l'épithélium est détruit par places, détaché en d'autres et recouvert par des débris granuleux qui ont dû occuper toute sa cavité : il s'agit là d'abcès biliaires intra-canaliculaires ; disons de plus que presque tous les canaux biliaires présentent cette dilatation et cet aspect du moins dans la région avoisinant l'abcès aréolaire. Sur une coupe portant sur l'autre extrémité du foie, l'on ne retrouve plus cette cirrhose biliaire : mais en tous les points du

foie, les cellules hépatiques sont altérées, certaines sont fragmentées et ne possèdent plus de noyau ; partout enfin, les veines sus-hépatiques sont normales.

Réflexions. — N'ayant aucun renseignement sur le malade il était possible par l'examen des pièces d'édifier son histoire, de rapporter l'origine de l'abcès à une lithiase plus ou moins ancienne, infectée secondairement; quant à la mégalosplénie il n'y avait que le paludisme qui pouvait en rendre compte; une parente du défunt que nous vîmes quelques jours après l'autopsie confirma ces hypothèses. Elle nous apprit que le malade avait fait un séjour de sept ans en Algérie comme soldat, qu'il y avait eu les fièvres et qu'il les eut encore pendant un an et demi à son retour en France ; depuis il n'avait pas été malade : il s'alcoolisait avec de l'absinthe comme tout ancien soldat resté sept ans en Afrique.

Au mois de janvier dernier il souffrit de coliques hépatiques nettes avec ictère, coloration brune des urines et décoloration des matières : deux mois après il reprit son métier de plombier, mais souffrit de temps en temps dans le côté droit ; il devenait jaune pendant quelques jours, puis ces accidents passaient et il ne s'en occupait plus ; cependant ses forces diminuaient, il maigrissait, perdait l'appétit et un jour au mois d'octobre on le ramena de son chantier chez lui avec de la fièvre et des tremblements ; cette fièvre ne le quitta plus : elle revint par accès quotidiens dans l'après-midi avec stade de frisson, de chaleur ; très rapidement le malade s'affaiblit de plus en plus; son teint restait toujours subictérique, ses urines étaient brunes, quant aux matières l'on ne sut nous dire quelle était leur couleur : en tous cas elles n'étaient pas franchement décolorées ; ce fut au cours de cette cachexie rapide et progressive que l'on amena le malade presque comateux à l'hôpital.

Muni de tous ces renseignements il ne restait plus que la conclusion à en tirer : il s'agissait bien nettement d'un abcès aréolaire consécutif à une rétention biliaire plus ou moins complète et infectée ; éliminons l'hypertrophie de la rate : elle est suffisamment expliquée par le paludisme dont souffrit longtemps le malade. La cause de la rétention biliaire n'était pas due à un cancer de la tête du pancréas comme pouvait le faire supposer l'examen macroscopique ; les coupes portant en différents endroits nous ont fait voir que cette glande était

saine ; la seule cause de rétention à invoquer est l'obstruction plus ou moins complète des voies biliaires par un calcul : l'autopsie et l'histoire du malade confirment cette hypothèse ; dès lors l'infection a pu envahir plus facilement les voies biliaires déjà lésées, déterminer une angiocholite suppurée qui a abouti à la formation de l'abcès ; de même à la faveur de cette angiocholite s'est développée en dehors du foie la périhépatite si considérable que nous avons décrite, et à l'intérieur du foie cette cirrhose périlobulaire partant du canal biliaire : ces deux processus sclérosants sont donc de même nature, contemporains, et nous avons vu comment, sur les limites du foie, ils s'unissaient pour envahir et détruire certaines portions de cette glande. D'autre part la veine porte englobée dans ce tissu se trouvait de ce fait plus facile à léser : c'était pour elle une sorte de traumatisme antérieur et il suffisait du moindre agent infectieux pour qu'il s'y greffât et déterminât une endophlébite, ce qui est arrivé mais d'une façon un peu anormale ; nous avons vu comment un gros tronc de la veine porte a été détruit par le développement de l'abcès, amenant ainsi la communication entre un de ses côtés et la veine porte et par cette voie l'agent infectieux qui, remontant le cours du sang, s'est greffé sur les parois de la veine. Comment aurait-il pu en être autrement ? Nous n'avons retrouvé aucune lésion sur les origines de la veine porte, de plus la phlébite ne commence qu'au point où la veine porte est entourée de périhépatite, au-dessous elle est saine, de plus au niveau du hile une des grosses branches de bifurcation est absolument saine et pénètre dans un parenchyme sain et qui paraît montrer que l'infection s'est faite en sens inverse du cours du sang, de plus enfin dans la cavité de la veine porte et dans l'intérieur de l'abcès nous avons retrouvé les mêmes concrétions aplaties, molles, friables et qui n'étaient que des débris provenant des parois de l'abcès ; enfin sur des coupes de la veine porte nous retrouvons dans ce magma fibrineux qui recouvrait la face interne presque toutes les espèces microbiennes que nous avions vues sur lames par l'examen direct du pus venant de l'abcès ; cette endophlébite portale est bien secondaire et consécutive à la communication fortuite de l'abcès et de la veine porte, de plus ceci est encore une preuve de la tendance destructive de ces abcès aréolaires,

fait déjà signalé par notre maître Chauffard dans son mémoire (1).

C'est donc à la lithiase, à la faveur de laquelle s'est développée l'infection des voies biliaires, qu'il faut en rapporter l'origine : l'examen des espaces portes, dans presque chacun desquels on retrouve des abcès intra-canaliculaires auprès d'une veine et d'une artère saine, à côté d'un lobule où la veine sus-hépatique est également saine, suffirait d'une façon probante à la démontrer : nous voyons ce qui a dû se passer primitivement et comment une portion du foie envahie par l'angiocholite suppurée s'est transformée, a été détruite et remplacée par l'abcès dont nous venons de nous occuper.

Épithélioma du corps de l'estomac. — Gastrectomie partielle. — Guérison, par le Dr MAURICE SOUPAULT.

J'ai l'honneur de présenter à la Société anatomique un fragment d'estomac réséqué par M. Hartmann chez une femme de 45 ans atteinte d'un épithélioma de la partie moyenne de l'estomac.

L'intérêt principal de cette observation réside dans l'évolution de la maladie avant et après l'opération. Aussi, il nous semble intéressant de joindre à la description anatomique de la lésion un résumé de l'histoire clinique.

Mme C..., âgée de 45 ans, souffre de l'estomac depuis fort longtemps. C'est à l'âge de 9 ans, à la suite d'une fièvre typhoïde, qu'elle fait remonter les premiers accidents gastriques qui ne lui ont guère laissé de répit jusqu'à ce jour. Entre temps, elle a eu une série de maladies que je me contenterai d'énumérer : la variole, des érysipèles de la face à répétition, une fluxion de poitrine à l'âge de 22 ans avec crachements de sang assez abondants, et qui ne se sont pas reproduits depuis.

Les maux d'estomac dont se plaint la malade durent donc depuis fort longtemps, avec des phases de rémission et d'exacerbation, mais ils se sont notablement aggravés depuis deux ans.

Au mois d'avril dernier je la vois pour la première fois. Elle est dans un assez misérable état. Les douleurs sont presque continuelles, se montrant même à jeun, mais s'exagérant au moment de l'ingestion alimentaire pour atteindre leur maximum d'acuité 2 ou 3 heures après le repas. Les vomissements sont d'une extrême fré-

(1) CHAUFFARD, Etude sur les abcès aréolaires du foie. *Archives de physiologie*, 1883, p. 283.

quence. A jeun ils expulsent quelques mucosités épaisses et filantes ou bien de la bile jaune très amère : après le repas les vomissements sont composés des aliments enrobés par une épaisse couche de mucus. Jamais la malade n'a remarqué dans les matières rendues ni aliments pris plusieurs jours auparavant. ni matières sanglantes. La viande et le poisson sont bien supportés, tandis que les légumes sont souvent mal digérés. Le lait est presqu'inévitablement rejeté et reste liquide, non caillé, même après un séjour prolongé dans l'estomac.

Selles assez abondantes avec tendance à la lientérie. Urines, quantité : 1 litre 650. Urée : 21.909. Chlorures : 5.99. Phosphates : 3.30.

La malade est très amaigrie, pesant 43 kilogs ; elle est extrêmement pâle, à tel point qu'on serait tenté chez elle de faire le diagnostic d'anémie pernicieuse. Mais l'examen du sang ne montre qu'une anémie légère avec leucocytose peu exagérée.

L'exploration physique de l'estomac nous donne peu de renseignements. On ne constate pas de clapotage à jeun, il n'existe pas de tumeur appréciable à la palpation, et la percussion après insufflation de l'organe ne montre pas de dilatation.

Le cathétérisme, pratiqué après un jeûne de 12 heures, montre que l'estomac est vide et qu'il n'y a par conséquent pas de stase gastrique. On administre un repas d'épreuve composé de pain 60 grammes et eau distillée 250 cc. qui est retiré au bout d'une heure. Les résultats fournis par l'analyse sont les suivants : Liquide très épais et muqueux ; son acidité est nulle, liquide neutre au tournesol ; il ne présente aucune des réactions qualitatives du suc gastrique ; les peptones manquent ; les digestions artificielles montrent l'absence de la pepsine et du ferment lab. Chlore total = 2,70. Chlore fixe 2,65 pour mille. Donc apepsie absolue, annihilation complète du suc gastrique. Sous l'influence d'un traitement approprié la maladie paraît s'améliorer ; les douleurs s'amendèrent, les vomissements devinrent moins fréquents, la malade reprit plusieurs kilogs. Mais cette rémission fut de courte durée. Bientôt les symptômes reprirent une nouvelle acuité, et l'état général s'aggrava de nouveau. Au mois d'août la malade vomissait à plusieurs reprises du sang rouge en assez grande abondance ; et une quinzaine de jours après elle me signalait l'apparition d'une tumeur assez volumineuse, située dans l'hypochondre gauche, assez loin de la ligne médiane, débordant les fausses côtes gauches, suivant les mouvements du diaphragme, assez facile à mobiliser de haut en bas.

C'est alors que je conduisis la malade auprès de M. Hartmann. L'opération fut résolue.

Elle eut lieu le 6 octobre. Le ventre étant ouvert, l'estomac est examiné. Celui-ci n'est pas dilaté, mais plutôt de dimensions inférieures à la normale. Sa surface externe présente l'aspect normal : elle est lisse, sans aucune induration, ni bosselure ; elle est libre de toutes adhérences aux organes voisins. Les ganglions environnants paraissent normaux. A peine existe-t-il deux ou trois ganglions gros comme de petits haricots qui sont extirpés et dont nous verrons tout à l'heure la nature. Bref, à l'inspection, aspect à peu près normal.

En palpant l'estomac M. Hartmann croit sentir un corps étranger assez volumineux siégeant dans sa partie moyenne. Une incision est pratiquée qui permet d'explorer la surface interne de l'organe. On y voit des végétations, des bosselures occupant la partie moyenne et surtout la petite courbure et les parties limitantes des faces ; la région de la grosse tubérosité et la région pylorique ne présentent à l'œil nu aucune altération. Le chirurgien fait l'ablation de cette tumeur, en ayant soin d'exciser tout autour d'elle une assez large portion de tissu sain. Les deux extrémités de l'estomac sont ensuite réunies et suturées.

Les dimensions du fragment excisé n'ont malheureusement pas été mesurées à l'état frais, mais on peut assurer qu'elles représentent environ 1/3 à 2/5 de l'estomac. En l'examinant on constate à n'en pas douter qu'il s'agit d'un cancer. On voit, en effet, à la partie interne de l'organe des végétations inégales, présentant toutes les apparences classiques de l'épithélioma. Ces végétations sont de formes diverses, les unes volumineuses formant des masses bosselées, d'autres plus petites, plus minces, sous forme de replis volumineux, allongés et rappelant assez bien l'aspect d'une circonvolution cérébrale. Ces masses présentaient sur la pièce fraîche une surface lisse humectée de mucus dans leur plus grande étendue. Çà et là on voyait des arborisations vasculaires, de petites suffusions sanguines et des érosions plus ou moins étendues, mais toujours superficielles. En aucun point il n'y avait d'ulcération véritable.

A la coupe les bosselures présentent l'aspect blanc rosâtre habituel à ces sortes de tumeurs ; par le râclage, on peut obtenir un peu de suc cancéreux. La dégénérescence cancéreuse atteint sur les grosses masses toute l'épaisseur de l'estomac, et les différentes tuniques sont méconnaissables. Sur les bourgeons de moindre épaisseur on peut reconnaître que la dégénérescence se limite aux couches superficielles de l'organe, tandis que les couches profondes, la tunique musculaire notamment, sont facilement reconnaissables. Néanmoins les tuniques musculeuse et muqueuse ne sont pas mobiles l'une sur l'autre comme à l'état normal ; elles sont intimement soudées, ce qui prouve que la tunique celluleuse est altérée et envahie.

Un point intéressant à noter c'est que, malgré le développement des bourgeons cancéreux, la tunique séreuse est partout respectée. En aucun point le péritoine ne présente d'altération : sa surface lisse, polie, sans fausses membranes, est absolument normale.

Examen histologique. — Des coupes faites en divers points ont montré les détails suivants : au niveau des masses volumineuses on a l'aspect typique du cancer alvéolaire. Au sein d'un stroma formé de tissu fibreux adulte, semé de cellules ovalaires et de foyers embryonnaires, on voit des alvéoles plus ou moins nombreux et confluents selon les points de formes et de dimensions un peu variées. Les alvéoles sont bordés d'une ou plusieurs couches de cellules à type cylindrique. Dans le centre des alvéoles on trouve des cellules desquamées en plus ou moins grand nombre. En somme il s'agit d'un épithélioma cylindrique métatypique.

Sur des coupes de bourgeons plus jeunes, et comprenant toute l'épaisseur de la paroi, on voit que le tissu de la muqueuse est méconnaissable, converti en un tissu cancéreux où le stroma plus lâche,

formé de fibrilles conjonctives délicates avec des noyaux ronds ou fusiformes, est aussi moins abondant. Les alvéoles, beaucoup plus nombreux, confluents, tantôt en étoiles, tantôt en boyaux, tantôt arrondis selon les hasards de coupe, sont régulièrement bordés d'une couche de cellules du type cylindrique. A la partie profonde la musculeuse de la muqueuse est sur beaucoup de points franchie par les éléments cancéreux. La tunique celluleuse proliférée est convertie en un tissu conjonctif jeune contenant les vaisseaux épaissis et altérés, et de petits nids de cellules cancéreuses. Les faisceaux de la couche musculeuse sont dissociés par des amas de cellules embryonnaires. Çà et là, dans les couches superficielles, on voit des alvéoles cancéreux, d'ailleurs très peu nombreux. Les couches profondes de la musculeuse présentent quelques foyers embryonnaires fortement colorés par l'hématoxyline.

Les portions de muqueuse non cancéreuses présentent des lésions intenses de gastrite. Les glandes ont entièrement subi la dégénérescence muqueuse; elles sont tapissées d'un épithélium cylindrique très élevé. Tout autour d'elles le tissu interstitiel très épaissi contient de très nombreuses cellules embryonnaires. Les vaisseaux de la celluleuse présentent des lésions d'endo-périartérite. Les lymphatiques nombreux ne présentent pas d'embolies cancéreuses.

Les ganglions lymphatiques sont un peu hypertrophiés, mais leur forme générale et leur topographie est bien conservée. Nulle part il n'y a de cellules cancéreuses ni de boyaux cancéreux. On trouve seulement de légères lésions irritatives caractérisées par une augmentation d'épaisseur du réticulum, l'existence de leucocytes polynucléaires. Enfin il existe en un point une cellule géante isolée dont la signification nous échappe.

En résumé, l'examen de la tumeur montre que nous avions bien affaire à un épithélioma cylindrique. Il semble cependant que l'intégrité de la tunique péritonéale et des ganglions soit d'un bon augure pour le pronostic.

Il y a aujourd'hui plus de deux mois et demi que la malade est opérée. Malgré la gravité de l'opération qu'elle a subie, elle va bien. L'état général est excellent, les forces sont revenues, le poids a augmenté de 4 kilogs. Les troubles gastriques sont presque nuls. Au début il y a eu quelques vomituritions et des douleurs survenant soit à jeun, soit après les repas sous forme de point violent du côté gauche. Ces douleurs plus fortes à la suite des efforts et de la fatigue semblent dues aux tiraillements produits dans l'estomac par la rétraction du tissu cicatriciel. Elles tendent d'ailleurs à disparaître. L'alimentation se fait bien, l'appétit est revenu. Cependant la malade ne peut faire des repas copieux, et doit manger souvent et par petites quantités. Cela s'explique par les dimensions de l'estomac qui est petit. En l'insufflant j'ai pu me rendre compte de sa forme et de ses dimensions. La figure de percussion apparaît en effet comme une sorte de boudin allongé obliquement en bas et à droite dont les dimensions transversales n'excèdent pas trois travers de doigt. Cependant le cathétérisme montre que l'estomac retient bien et suffisamment longtemps les aliments introduits dans sa cavité. C'est ainsi qu'après un repas composé d'une tasse de café au lait et d'un pain, j'ai pu retirer au bout de deux heures et demie deux

cent cinquante centimètres cubes de bouillie alimentaire. — Quant au chimisme gastrique, il n'a subi aucun changement.

Malgré la présence du cancer, bien nettement affirmée par l'examen histologique, le pronostic ne nous semble pas mauvais et il n'est pas téméraire de présager une longue survie. On peut invoquer en effet plusieurs arguments : la localisation de la tumeur dans une région assez circonscrite, l'intégrité de la tunique péritonéale, l'intégrité des ganglions périgastriques. D'autre part la résection du fragment malade a été pratiquée assez loin des limites de la tumeur pour qu'on puisse espérer avoir fait l'ablation de toutes les parties malades. Enfin malgré les modifications importantes survenues dans la forme et les dimensions de l'estomac, nous avons vu que ses fonctions ne sont pas assez sérieusement compromises pour troubler gravement l'accomplissement de l'acte digestif.

M. Letulle rappelle que M. U. Guinard a apporté récemment un cas analogue ; étant donnée l'importance de l'examen histologique dans ce cas, on a fait de nouvelles préparations : il s'agit bien d'un épithélioma cylindrique.

M. Cornil. L'épithélioma cylindrique paraît moins grave que l'épithélioma pavimenteux. Ainsi en est-il, du moins, des cancers de l'utérus, qui marchent beaucoup plus vite s'ils débutent au niveau de la muqueuse à épithélium pavimenteux du col que s'ils naissent dans le corps, où le revêtement est cylindrique.

Fibrome utérin présentant quelques points de dégénérescence et d'infiltration œdémateuse, par le Dr R. Meslay, ancien interne des hôpitaux de Paris et J. Hyenne, interne à l'hôpital St-Joseph.

Mme F..., âgée de 46 ans, entre à l'hôpital St-Joseph le 23 février 1897, dans le service du Dr Le Bec.

Antécédents héréditaires et personnels. — Nuls. Menstruation à 12 ans : règles toujours régulières, mais abondantes. Il y a 8 ans, métrorrhagies assez fréquentes, alternant avec de la leucorrhée ; depuis le mois de janvier 1897, les pertes de sang sont presque continuelles ; elles diminuent la nuit, par le décubitus dorsal. Jamais de douleur, en dehors de deux crises passagères survenues, l'une il y a 5 ans, l'autre l'an dernier. Pas de troubles de compression vésicale ni rectale. Mais, fait important à noter, *la tumeur a grossi très rapidement* et dans des proportions considérables depuis le mois d'octobre 1896, c'est-à-dire dans le court espace de temps de 4 mois 1/2.

L'examen de la malade à son entrée donne les résultats suivants : à l'inspection, ventre volumineux, globuleux, avec une circulation collatérale assez développée et de l'œdème de la paroi abdominale.

Par le palper, on sent une tumeur régulière, lisse, de forme ar-

rondie, de *consistance molle, presque fluctuante en avant*, avecde s portions plus dures à la partie inférieure, remontant à 5 centimètres de l'appendice xyphoïde et remplissant les flancs ; mobilité en tous sens ; pas d'ascite appréciable.

Par le toucher vaginal, on trouve le col remonté, les culs-de-sac effacés ; la tumeur en se développant est remontée au-dessus du petit bassin, entraînant avec elle l'utérus. — Le diagnostic porté, en raison de la consistance molle de la tumeur et de son évolution rapide, est celui de fibrome en voie de dégénérescence.

L'*opération* a lieu le 25 *février*. — Hystérectomie abdominale totale par le procédé du Dr Le Bec. Suites opératoires excellentes, la malade quitte l'hôpital le 18 mars.

Examen macroscopique. — La tumeur est de forme ovoïde, à grand axe vertical : elle présente à la partie antérieure quelques traces blanchâtres d'inflammation péritonéale. Elle est lisse, de couleur rougeâtre, avec de fines arborisations vasculaires et, par endroits, quelques veines dessinées à sa surface. Sa consistance est molle, pseudo-fluctuante. Son poids est de 5 kil. 100.

Les deux ovaires, appendus de chaque côté de la tumeur, sont scléro-kystiques. La cavité utérine mesure 18 centimètres.

Deux coupes sont pratiquées dans la tumeur, suivant ses deux grands axes antéro-postérieur et transversal.

La première, qui part de la face antérieure, montre, aussitôt que le couteau a pénétré dans la masse, une cavité kystique de 5 centimètres de longueur, sur 4 centimètres de largeur environ, arrondie, de forme régulière, et remplie d'un liquide citrin, gélatineux, qui se prend en gelée au contact de l'air, et se précipite par la chaleur (liquide albumineux). Cette cavité est située entre la capsule de la tumeur et cette dernière, à peu près à égale distance de ses deux pôles supérieur et inférieur ; elle communique avec plusieurs autres plus petites qui l'environnent. La capsule, à ce niveau, est épaisse de 2 centimètres environ, son épaisseur diminue vers la partie inférieure ou supérieure où elle est assez minime (1/2 cent.) ; à l'œil nu, elle paraît formée de faisceaux de fibres allongées, infiltrées et dissociées par le liquide gélatineux déjà signalé ; sur toute sa hauteur, on y remarque de petites cavités allongées, plus ou moins arrondies, dont plusieurs communiquent entre elles.

L'incision continuée on note l'aspect suivant de la tumeur : dans toute sa masse, celle-ci est parsemée de points ramollis, d'aspect gélatineux, de forme très irrégulière, avec quelques géodes, laissant échapper le même liquide citrin déjà trouvé dans la grande cavité kystique ; ces points ramollis sont entourés par des travées d'apparence fibreuse, dures, nacrées, criant sous le couteau, qui se bifurquent et délimitent entre elles des espaces irréguliers, siège des foyers de ramollissement. Ceux-ci prédominent à la partie centrale de la tumeur ; vers la périphérie au contraire, le tissu d'apparence fibreuse est plus abondant.

La coupe transversale est à peu près semblable à la précédente ; toutefois on y trouve un point particulier : le centre d'une des zones ramollies, gélatineuses, est occupé par une petite masse un peu plus dure, de couleur jaune mastic, de forme irrégulière, paraissant en continuité directe avec le tissu environnant.

Examen microscopique. — Fixation aux alcools ; inclusion au collodion ; coloration à l'hématoxyline-éosine.

Trois séries de coupes ont été étudiées en divers points de la tumeur.

I. — La première série comprend la section de la capsule et une tranche de fibrome inclus en son intérieur.

a) Lorsqu'on examine l'une d'elles, avec un faible grossissement (obj. 2, oc. 2 de Dumaige), au niveau de la partie interne (myome), on observe des bandes de noyaux musculaires allongés, flexueux, parallèles ; on a tout à fait l'aspect des myomes ordinaires. Toutefois, même en cet endroit, on trouve quelques bandes d'un tissu clair, entourant des vaisseaux assez volumineux, tranchant par la pâleur de leur coloration sur le bleu foncé des bandes musculaires, comme si une dissociation commençait déjà en ce point. Plus on avance vers la portion périphérique et plus on voit s'étendre la largeur de ces espaces clairs. L'un d'eux, le plus large, occupe exactement l'intervalle compris entre le myome et la capsule. Au niveau de cette dernière, l'alternance des bandes musculaires et du tissu intermédiaire est des plus nettes.

Avec un fort grossissement (obj. 6, oc. 2), la partie interne de la coupe (myome) ne présente rien de bien particulier ; on y reconnaît des noyaux en bandes parallèles, longs, entourés d'une zone protoplasmique franchement rosée et enserrant les coupes de cellules coupées perpendiculairement à leur direction, dont les noyaux plus ou moins triangulaires, sont également cerclés par une substance protoplasmique rosée. C'est autour des vaisseaux, à la limite externe du myome, que commence vraiment l'apparition des bandes claires. Les vaisseaux qui occupent le centre de ces dernières, sont les plus larges de toute la coupe et se montrent entourés de petites lumières vasculaires en nombre considérable ; leur paroi est constituée par une couche endothéliale en dehors de laquelle les fibres musculaires sont toutes dissociées par une infiltration extrême de noyaux embryonnaires. Pour les vaisseaux de plus petit calibre, en dehors de l'endothélium dont les cellules présentent un volume relativement considérable, on trouve des cellules embryonnaires en placards plus ou moins larges. Tout autour, se voit une substance d'aspect variable suivant les points. Parfois c'est un réseau de fibrilles entrecroisées qui semblent se continuer directement avec la paroi du vaisseau et laissent entre elles de véritables mailles. Parfois, c'est dans leur intervalle, ou constituant toute la plaque d'infiltration, une substance grenue, d'aspect amorphe, avec quelques noyaux épars en son intérieur. Ceux-ci sont arrondis, tandis que dans les points où se montrent les fibrilles, on en trouve d'autres formes : ce sont des noyaux allongés ou à prolongements multiples, qui vont se continuer avec les fibrilles de ce tissu auquel ils donnent une véritable apparence myxomateuse. Ces zones d'infiltration vont dissocier les bandes de fibres musculaires lisses qu'elles arrivent à séparer une à une ; il est facile de suivre avec le fort grossissement la dégénérescence de ces dernières qui est caractérisée par la perte de la coloration du protoplasma d'abord, puis du noyau ; les cellules semblent s'effilocher et se résoudre dans ce tractus fibrillaire que nous avons décrit.

b) Une autre coupe a été choisie en un point où l'espace infiltré entre la capsule et le myome proprement dit est remplacé par une cavité kystique dont le liquide s'est écoulé, et qui prend sur nos coupes une forme triangulaire. L'infiltration est surtout notable du côté de la capsule, et dans ses portions les plus périphériques on n'aperçoit plus que de rares fibres musculaires entre lesquelles se dessinent de larges lacs de substance fibrillaire au centre desquels les vaisseaux se montrent toujours nombreux et entourés de noyaux embryonnaires. A un moindre degré, l'apparence est identique du côté du myome. Les plaques d'infiltration et de dissociation se montrent parfois très larges. Des vaisseaux très nombreux y forment des taches multiples grâce aux noyaux qui infiltrent leurs parois ou les entourent. Sur un grand nombre de ces plaques, il est possible de reconnaître que l'apparence fibrillaire est due à la dissociation extrême des cellules musculaires que l'on reconnaît grâce à leur noyau très allongé, et qui apparaissent dissociées une à une ; dans cette dissociation, on voit la coupe de fibres musculaires coupées perpendiculairement à leur direction dont les cellules se montrent également plus ou moins écartées. Sur beaucoup de ces cellules, le noyau colore à peine, et ici comme ailleurs, on suit le travail de mortification reconnaissable à la perte du pouvoir colorant. Quant à la paroi même de la cavité, elle est constituée par un tissu fibrillaire, ondulé, à noyaux allongés, mal dessinés ; il s'agit évidemment de fibres musculaires dégénérées et tassées les unes contre les autres.

II. — La 2e série de coupes a été prise en plein fibrome, en un de ces points d'apparence gélatineuse, diffluente, que nous avons signalés.

a) Sur la périphérie de l'une de ces coupes, celle-ci a une apparence lobulée ; au centre des lobules, se montre la lumière de vaisseaux entourés de fibres musculaires coupées perpendiculairement à leur direction. En certains points, on voit l'infiltration débuter exactement à ce niveau ; les noyaux perdent alors leur affinité pour l'hématoxyline et on les aperçoit mal teintés en bleu, plus ou moins séparés les uns des autres. Cette apparence lobulée se perd au fur et à mesure qu'on avance vers le centre de la coupe. Les fibres musculaires dans une zone intermédiaire se trouvent toutes dissociées, mais encore reconnaissables ; puis, tout à fait au centre, au point qui correspond à l'apparence œdémateuse macroscopique, il est impossible de reconnaître aucune fibre lisse.

On ne voit en ce point que la coupe de nombreux vaisseaux, petits, à parois embryonnaires, plongés au centre d'un tissu fibrillaire dans lequel on note quelques rares noyaux. Ceux-ci ont des aspects absolument variables : les uns allongés, onduleux, rappellent des noyaux extrêmement réduits de volume de fibres musculaires ; d'autres présentent des pointes multiples. Cette portion de la coupe rappelle exactement les figures histologiques des fibromes mous.

b) Sur la coupe suivante, on peut suivre tous les détails précédents ; elle peut se diviser en trois zones : une première, d'infiltration moyenne péri-vasculaire, une seconde, où toutes les fibres musculaires ont fait place à un tissu fibrillaire dans lequel se montrent de très nombreux vaisseaux de nouvelle formation ; enfin, en un

point, on n'aperçoit plus d'éléments colorés. On ne voit qu'un tissu d'apparence caséeuse, ou bien ayant une texture fibrillaire en certains endroits, comme s'il s'agissait d'une nécrose en masse.

III. — Enfin, des coupes pratiquées au niveau de la muqueuse utérine montrent une certaine atrophie de cette dernière, sans rien autre de particulier.

En résumé, l'infiltration notée au niveau de la capsule, entre celle-ci et le myome, et dans plusieurs points centraux de ce dernier, répond à un processus histologique univoque : les vaisseaux se montrent infiltrés dans leurs parois, pour les plus volumineux ; mais, ce que l'on remarque surtout, c'est la grande multiplication des petits canaux vasculaires. L'infiltration du tissu embryonnaire se fait autour de ces derniers ; on voit alors les fibres musculaires se dissocier de plus en plus, se mortifier, faire place à un tissu fibrillaire qui donne aux coupes, suivant le nombre et suivant l'apparence des noyaux embryonnaires, des aspects absolument variables. Le plus souvent, on y reconnaît une structure identique à celle des fibromes mous. Cet œdème, cette infiltration, s'accompagnent en quelques points d'une nécrose totale des éléments.

TABLE DES AUTEURS

A

Angelesco, 241.
Apert, 187, 713, 950.
Ardouin, 52, 57, 89, 539, 844, 846, 923, 926.
Audion, 151.
Auvray, 82, 86, 745.

B

Bacaloglu, 408.
Banzet, 479.
Barnsby, 641, 643.
Barozzi, 266.
Batigne, 154, 640, 948.
Bayeux, 150, 336.
Beaussenat, 155.
Bellay, 276.
Bernard, 296, 400.
Bernheim, 854.
Bertherand, 892.
Bezançon, 888, 892.
Bize, 340.
Blanc, 69.
Bompard, 402.
Bonnus, 18, 21, 406.
Bouchet, 453.
Bourneville, 276.
Boureau, 401.
Branca, 158, 161, 166.
Brin, 758, 760, 901.
Bureau, 851, 894, 918.

C

Carnot, 254, 540.
Castaigne, 94, 96, 173, 394, 449, 510, 793.
Cavasse, 241, 811.
Célos, 411, 448.
Cestan (Et.), 320, 340, 341.
Cestan (R.), 125, 126.
Chabry, 75.
Chaillous (M.), 212, 447, 448, 790, 810.
Chaillous (J.), 930, 931.
Chassaing, 306.
Chifoliau, 205, 518.
Chomet, 954.
Claisse (A.), 31, 32, 287.
Claisse (P.), 265.
Claude (H.), 219, 547.
Clerc, 541.
Comte, 927.
Constensoux, 859.
Couvelaire, 254, 432, 538.
Cornil, 205, 241, 540, 557, 730.
Cottet, 907.
Coudray, 590.
Coyon, 519, 717.

D

Dartigues, 66, 91, 104, 252, 829, 831, 919.
Daunic, 814.
De Bovis, 529, 883.
Decloux, 224, 341.
Delaunay, 669, 772.
Delbet (Paul), 49, 51, 63, 65, 301, 555.
Delétré, 112.
Demoulin, 425, 640.
Derocque, 249, 640.
Desfosses, 711, 728.
Dubar, 186, 590.
Dubrisay, 36.
Dufour, 352, 625.
Dujarier, 196, 300.
Du Pasquier, 652.

Durante, 808.
Durrieux, 197, 198, 609.

F

Faitout, 58, 214, 291, 493.
Faucon, 809.
Fauquez, 139.
Ferron, 448.
Fontoynont, 101, 129, 200, 728.
Froussard, 744.
Funck-Brentano, 485.

G

Gaudier, 762.
Glantenaz, 216.
Gosset, 216, 775.
Goudard, 485.
Gouget, 138, 688.
Grenet, 941.
Griffon, 536, 586, 589, 622.
Guéniot, 457, 621.
Guibé, 231, 255, 305.
Guinard (N.), 44.
Guinard (U.), 61, 242, 910, 928, 942, 942.

H

Hartmann, 954.
Hennecart, 205.
Hepp, 702, 854, 957.
Herbet, 703, 766, 930, 937.
Héresco, 31, 32, 540, 788.
Herscher, 393.
Hyenne, 817, 970.

I

Imbert, 364, 365.
Inglessi, 275.
Iselin, 206, 720.

J

Jacobson, 298, 431, 435, 569, 608.
Jacomet, 518.
Jayle, 641.
Jeanne, 438, 440, 486, 493, 507, 532, 539, 590, 618, 684, 685, 686.
Jolly, 605, 792.
Josué, 127, 193, 547.
Julien, 788.

K

Keim, 41, 66, 649.
Klippel, 156, 419.

L

Labbé (M.), 89, 106, 246, 272, 424.
Labey, 404.
Lacour, 644.
Lapointe, 75.
Lardennois, 46, 493, 479, 781, 794.
Latteux, 35.
Launay, 78, 608.
Laurent, 488.
Lavillauroy, 640.
Lecornu, 181.
Le Damany, 454.
Lefas, 419.
Legueu, 302, 418, 432.
Lehmann, 954.
Lermoyez, 523.
Leroy, 69.
Le Roy des Barres, 358.
Levrey, 46.
Lesné, 266.
Letulle, 200, 540, 543, 721, 747, 856, 886, 943.
Leven, 951.
Lévi (Ch.), 265, 327, 360, 363, 514, 699, 701.
Lévy, 114.
Lombard, 120.
Lorrain, 225, 230, 312, 413.
Longuet, 72.
Lustgarten, 411.
Luys (G.), 37, 142.

M

Macaigne, 405, 522, 523.
Martin (A.), 35.
Martin, 416, 434, 880.
Masbrenier, 714.
Mascarel, 934.
Mauclaire, 110, 208, 523, 526, 609, 710, 785, 850, 860.
Mauger, 268.
Maygrier, 540.
Mermet, 15, 288, 291, 329, 561, 612, 644.
Merklen, 299, 518, 617.
Méry, 225.

Meslay, 817, 827, 970.
Meunier (H.), 202.
Milian, 256, 402, 436, 495, 576, 577.
Mircouche, 401.
Monnier, 38, 558.
Monprofit, 354, 904, 907.
Morély, 488.
Morestin, 23, 30, 723, 149, 307, 779, 839, 857, 898, 900, 939.
Mossé, 814.
Mouchet, 516, 559, 560.

N

Nattan Larrier, 222, 224, 353, 405, 449, 460, 856.
Noica, 501.

O

Ombrédanne, 41, 504.

P

Paley, 488.
Papillon, 556.
Parmentier, 800.
Pasteau, 92, 213, 268, 271, 341, 348, 387, 768.
Péraire, 73, 317, 392, 423, 441, 425, 452, 506, 762, 945.
Péron, 543, 824, 826, 912, 915.
Pettit, 320.
Piatot, 424.
Picou, 694.
Pilliet, 105, 341, 368, 387, 424, 452, 579, 617, 669, 752, 753, 768, 772, 775, 837, 850, 955, 956.
Pissavy, 71.
Posth, 801.
Prat, 809.

Q

Quénu, 72.

R

Rabé, 117, 236, 319, 462, 468, 528, 565, 597, 723, 743, 833, 841, 877.
Raimondi, 112.
Ramond, 21, 458.
Ravaut, 888, 954, 959.
Regnault (F.), 181, 215, 232, 234, 705, 731, 735, 740.
Regnault (J.)., 740.
Rey, 462, 841.
Reymond, 583.
Riche (P.), 221, 251, 903.
Robin, 849.
Robineau, 184, 186, 384.
Rosenthal, 196, 372, 376, 388, 505.
Rouville (G. de), 34.
Roux, 353, 405.
Royer, 127, 193, 336.
Rudaux, 422, 494, 858, 888.

S

Segall, 536, 586, 589, 955.
Sicard, 427.
Souligoux, 36, 181, 341, 560, 640.
Soupault, 592, 966.
Strelzolt, 105.
Suchard, 556, 940.
Sudaka, 73.

T

Teissier, 940.
Termet, 499.
Thiroloix, 12, 152, 380.
Thomas, 298, 501, 780.
Thoyer-Rozat, 36.
Tissiet (H.), 786.
Tollemer, 763.
Toupet, 211.
Triboulet, 763, 780.
Tuffier, 300.
Turquet, 751.

V

Vanverts, 130, 210, 243, 244, 334, 405.
Vauzelle, 927.
Viollet, 450.
Vouzelle, 333.

W

Weil, 121, 495, 934.
Weinberg, 485, 493, 586, 747, 751, 887.
Wiart, 78, 654, 666, 896.
Wintrebert, 493, 681, 794.

TABLE DES MATIÈRES [1]

A

Abcès aréolaires du foie, 468, 528, 959 ; — du foie, 858. — du foie et salpingite, 723 ; — du ligament rond, 942 ; — du cervelet, 450; — du cerveau, balle de revolver, 242.
— *froid* costal, 341.
Abdomen. Contusions, perforations du jéjunum, 249. — Contusion, rupture de la veine rénale, 61.
Adénite tuberculeuse, 846.
Adénome du foie avec carcinome de la parotide, épithélioma du poumon, 256 ; — du sein, 768 ; — des capsules surrénales, 493 ; — du rectum, 161.
Adhérences expérimentales, 72.
Alcoolisme chez un enfant de 4 ans, 277.
Aldéhyde formique. Liquide conservateur, 105.
Amélie, 202.
Ampoule de Vater. Cancer, 298. — Epithélioma, 501.
Amygdale. Tuberculose, 523.
Anévrysmes. Artères iliaques, 92 ; — double de la mésentérique, 569; — de l'aorte, 810. — Aorte, rupture, 212 ; — multiples de l'aorte, 934 ; — du tronc brachio-céphalique, 839 ; — poplité, extirpation, 766. — Artère cubitale, 208. — Aorte thoracique, hémoptysie foudroyante, 296 ; — artério-veineux, 363, 400 ; — disséquant de l'aorte, 447. — Crosse de l'aorte, 454.
Angine de Ludwig, 41.
Angiome des lèvres et bec-de-lièvre, 520.
Annexes de l'utérus. Salpingite double, 518. — Ovaro-salpingite tuberculeuse, 493. — Ovaro-salpingite double, 75. — Epithéliome de la trompe, 957. — Abcès du ligament rond, 943. — Fibromyome du ligament rond, 775.
Anomalies congénitales multiples, 809 ; — fœtales multiples, 744, 857. — Sacrum, 104. — Bifurcation de la veine poplitée, 184. — Crosse de l'aorte, 221. — Jambier antérieur, 231 ; — du tronc cœliaque, 954 ; — rénale avec rein flottant, 268. — du péronier, 305. — Persistance du trou de Botal, 401. — Parotide, artère maxillaire et nerf facial, 384. — Artère pulmonaire, 406 ; — du cœur, 434, 435; — musculaires, muscle pré-sternal, 438 ; — osseuses, brachydactylie, 440. — Mamelle surnuméraire dorsale chez l'homme, 457. — Appendice en canon de fusil, 485. — Rein en fer à cheval, 494. — Grossesse ectopique, 538. — Cœur et artères, 519. — Grande valve de l'orifice mitral, 556. — Rein unique, 306.
Anus. Epithélioma de la muqueuse, 768. — Imperforation, 181.
Aorte. Anévrysme de la crosse, 810. — Anévrysme, rupture, 37.
Aortite en plaques, 826.
Aphasie sensorielle, 124.
Apophyses épineuses. Morphologie, 181.
— *mastoïde*. Récidive de mastoïdite, 526.
Appendice. Cancer primitif, 814. — Folliculite suppurée, 926. —

(1) Le Secrétaire en fonctions, M. le Dr Macaigne, s'étant trouvé dans l'impossibilité de rédiger la présente table des matières, M. G. Steinheil, éditeur des Bulletins, s'est chargé de ce travail. Il prie les Membres de la Société anatomique de l'excuser des imperfections qui pourraient s'y rencontrer.

Etranglé dans une hernie, 854. — Oblitération, 522. — Résection à froid, 448. — Gangrène, perforation intestinale, 445.
Appendicite, 441, 445, 518, 747 ; — perforante, 110, 886 ; — expérimentale, 155 ; — pelvienne, 348.
Artères. Anévrysme de la cubitale, 208. — Anévrysme de l'aorte thoracique, 296. — Anévrysme disséquant de l'aorte, 447. — Anévrysme de la crosse de l'aorte, 434. — Anévrysme de l'artère mésentérique, 569. — Anévrysmes multiples, 92. — Rupture d'anévrysme de l'aorte, 212. — Lésions dans la tuberculose, 327. — Anomalie de l'artère pulmonaire, 406. — Anomalies, crosse de l'aorte, 221.— Divisions de l'artère rénale, rapports avec le hile, 654. — Oblitérations des deux branches de l'artère rénale, 577. — Histologie de l'oblitération, 730. — Aplasie générale, 449.
Articulations. Ankylose du coude, 507. — Pseudarthrose du col du fémur, 255. — Déformation rhumatismale, 352.
Ascite laiteuse non chyleuse, 187.
Atrophie rénale, 894.
Autopsies. Technique de l'ablation du canal thoracique, 222.

B

Bacille pyocyanique. Infection généralisée, 763.
Bourgeons charnus. Structure, 241.
Bourses séreuses. Tumeur hématique, 149.
Bronches. Dilatation, 230, 312.
Bulbe. Tuberculose, 699.
— *et protubérance*. Tuberculose massive, 514.

C

Calcification. Abcès pleural, 837 ; — pleurale, 422. — Vésicule biliaire, 219.
Calcul du ligament large, 539. — Vésicule biliaire, 785. — Canal cholédoque, 271 ; — de l'uretère, 424 ; — de la vessie, mort par infection urinaire, 298.
Canal thyro-lingual. Kyste, 608.
— *thoracique*. Technique de l'ablation, 222. — Cancer, 224.
— *de Nuck*. Kyste et hernie inguinale, 393.
Cancer du larynx, 411, 448, 539 ; — de la langue, avec noyau secondaire au cœur, 495 ; — du corps thyroïde, 888 ; — de l'œsophage, propagation au cœur, 851 ; — de l'œsophage, 617 ; — du pharynx, larynx et estomac, 129 ; — de l'estomac et du cœur, 877 ; — du pylore, opération, 728 ; — de la rate, 892 ; — du pylore sans troubles gastriques, 910 ; — de la vésicule biliaire, 841, généralisation, 69 ; — de l'ampoule de Vater, 298 ; — du pancréas, 95 ; — du côlon, résection, 928 ; — colloïde du duodénum, 721 ; — du canal thoracique, 224 ; — du péritoine, 372 ; — de l'appendice, 814 ; — kystique dans un rein mobile, 418 ; — du rein, 112 ; — des capsules surrénales, 751 ; — primitif de la prostate, 540 ; — du rectum avec propagation, 142.— Coexistence avec fibrome, 142.
Capsules surrénales. Dégénérescence caséeuse totale, 688.— Adénome, 493. — Epithélioma, noyaux secondaires de la peau, 931. — Epithélioma, 793.
Carcinome de la vésicule biliaire, 589.
Cavité buccale, épithélioma et leukokératose, 320.
Cerveau. Tuberculeux massif, 416.— Abcès suite d'otite grippale, 333. — Abcès, 242. — Tuberculose, 96.
Cervelet. Ramollissement, 547. — Abcès d'origine auriculaire, 430. — Ramollissement, 406.
Chondrome du calcanéum, 643 ; — chondro-fibrome du calcanéum, 644.

Cicatrisation des plaies, 605 ; — des membranes interdigitales, 792.
Clasmatocytes chez l'homme, 955,
Cæcum. Nodosités inflammatoires. 640. — Ectopie, 51, 65.
Cœur. Anomalies de la grande valve de l'orifice mitral, 556. — Affection congénitale, 717. — Anomalies, communication interventriculaire, 649. — Rétrécissement mitral, 652. — Anomalie, 434. — Anomalie congénitale, 435, 519. — Rupture, 436. — Rétrécissement mitral pur, 156. — Rétrécissement mitral, 211. — Symphyse tuberculeuse, 413. — Symphyse du péricarde, 246. — Endocardite végétante, 380, 608 ; à pneumocoques, 622. — Cancer secondaire, 495. — Cancer consécutif à cancer de l'estomac, 877. — Tuberculose, 200, 461. — Tuberculose du myocarde, 824. — Compression par abcès, 21.
Conservation des pièces anatomiques, 105.
Contusion de l'abdomen, 862.
Cordon inguinal. Sarcome, 387.
Cornée. Rôle de l'épithélium, 15.
Corps étrangers du rectum, 506 ; — de l'abdomen, pince rendue par l'anus, 898 ; — de l'articulation du genou, 901. — Morceau de verre ayant traversé l'intestin, 779 ; — de l'œsophage, 955.
Corps thyroïde. Goître infectieux, 621. — Cancer, 888 ; — dans la maladie de Basedow, 592. — Sarcome, 597.
Corps jaune anormal avec fibrome utérin, 368 ; — de grossesse, 205.
Côtes, pseudarthroses, 63.
Cou. Angine de Ludwig, 41.
Cuisse. Abcès froid, 299.
Cul-de-sac conjonctival. Trajet, rapports, 612.
Cylindrome. Région sous-maxillaire, 266.
Cysticerque du front, 558.
Cysto-épithéliome de la mamelle, 214, 291.

D

Dégénérescence colloïde d'un épithélioma pavimenteux, 590.
Derme. Sarcome mélanique, 186.
Doigts. Innervation, 23.
Drainage, pelvien, périnéal, 864.
Duodénum. Cancer colloïde, 721. — Ulcère perforant, 46. — Fossettes para-duodénales, 49.
Dysenterie, 340, 943.

E

Ectopie rénale double, 213.
Emphysème, 786.
Enchondrome des phalanges, 210.
Endocardites aiguës, terminaisons, 912 ; — végétante, 380, 608 ; — à pneumocoques, 622, 854.
Entérorraphie, tubes pour, 181.
Entéro-anastomose, 181.
Epiplocèle, 340.
Epiploon. Kystes hydatiques, 950.
Epithélioma. Capsules surrénales, 793. — Vésicule biliaire, 565 ; — de la région orbitaire, 533 ; — de la peau secondaire à cancer de l'œsophage, 701 ; — de la muqueuse anale, 768 ; — des ovaires, 772 ; — du poumon, 256 ; — de l'ampoule de Vater, 501 ; — du côlon transverse, 728 ; — de la verge, 954 ; — de la trompe utérine, 956 ; — de l'estomac, 966 ; — des capsules surrénales, noyaux secondaires à la peau, 931 ; — du lobule de l'oreille, 590 ; — et leukokératose bucco-linguale, 320 ; — de la main, 896 ; — de la langue, 684.
Epulis fibreuse, 560.
Estomac. Obstruction du pylore par calcul biliaire, 488. — Ulcère rond latent, 904. — Cancer du pylore, 910. — Ulcère, 928. — Ulcère rond, perforation, 32. — Ulcère perforant, adhérences au foie, 300. — Ulcère double, 462. — Epithélioma, gastrectomie, 966. — Cancer, 129. — Cancer du pylore, opération, 728. — Perforation, 32

358. — Perforation par acide sulfurique, 196. — Coloration des coupes de la muqueuse, 800.
Exostose du fémur, 514.
Expérimentation. Résection du foie, 82. — Adhérences provoquées, 72. — Organisation de la fibrine, introduite dans les séreuses, 540 ; dans les plaies du foie, 557. — Résistance du radius aux pressions verticales, 555. — Fixation du rein, 640 ; greffes ovariennes, 641. — Plaies de la membrane interdigitale de la grenouille, 605. — Cicatrisation des membranes interdigitales, 792.

F

Fièvre typhoïde. Rechute, 138.
Fibrome de l'utérus, 817; — multiples de l'utérus, 559 ; — utérin, 970 ; — utérin, dégénérescence, 817 ; — utérin, pédicule tordu, 669 ; — et rétroversion de l'utérus, 579 ; — du sein, 937 ; — du tibia, 431.
Fibromyomes utérins, 254 ; — du ligament rond, 775.
Fibrosarcome de l'avant-bras, 930 ; — du péroné, 794 ; — de la paroi abdominale, 845.
Fil de suture. Migration, 301.
Filaire de Médine, 808.
Fistule urinaire ombilicale, 883 ; — de la verge, 365.
Foie. Abcès aréolaires, 468, 528, 858, 960. — Abcès avec salpingite, 723 ; — alcoolique, 856. — Cirrhose atrophique, 268. — Tumeur avec cancer de l'ovaire, 927. — Adénome, 256. — Lymphadénome généralisé, 940. — Tumeurs, 341. — Rupture par écrasement, 243. Rupture, 711. — Infection compliquant l'appendicite, 206. — Cirrhose de Laennec, 94. — Cirrhose atrophique, 58. — Résection expérimentale, 82.
Fracture sous-trochantérienne du fémur, 560 ; — de jambe, consolidation vicieuse, 486 ; — du bassin, 288 ; — du bassin par écrasement, 860 ; — du radius, 710. — col du fémur, 334 ; — multiples du rocher, 197 ; multiples de la colonne vertébrale et des côtes, 198.
Front, cysticerque, 558.

G

Gangrène pleuro-pulmonaire consécutive à la rougeole, 225 ; — phéniquée, 30.
Gastro-entéro-anastomose, 702.
Gencive. Epulis fibreuse, 560.
Genou. Arthrite déformante, 44. — Corps étranger de l'articulation, 901.
Gland. Kyste mucoïde, 126.
Glandes. Prolongements de la sublinguale, 307.
Globe oculaire. Plaie pénétrante, 561.
Goître. Ablation, 702 ; — infectieux, 621.
Grenouillette. Pathogénie, 307.
Grippe. Otite, abcès du cerveau, 333.
Grossesse tubaire rompue, 948, 954; — ectopique, 538.

H

Hémothorax, 900.
Hémorrhagie cérébrale, 35 ; — limitée à la couche optique, 505.
Hernie inguinale congénitale, 78. — Occlusion intestinale, 523.
Histologie. Coloration des coupes de la muqueuse gastrique, 800.
Hydrocéphalie interne, 264.

I

Infection puerpérale, 36.
Intestin. Occlusion dans un sac herniaire, 523. — Invagination, élimination de 25 centimètres, 488. — Ulcère perforant du duodénum, 479. — Lipome du duodénum, 405. — Rétrécissement annulaire du côlon descendant, 241. — Eli-

mination d'une portion, 154. — Tuberculose, 120. — Occlusion par le diverticule de Meckel, 788. — Cancer du côlon, 928. — Invagination du cæcum, 829. — Invagination ascendante du cæcum, 829. — Appendicite oblitérante, 747. — Epithéliome du côlon transverse, 728. — Tumeurs pigmentaires, 712. — Corps étranger, 779.
Intoxications. Perforation stomacale par acide sulfurique, 196 ; — par le sublimé, 790.
Invagination du cæcum, 829.

K

Kyste du prépuce, 423, 536; — du gland, 126 ; — synovial, 86 ; — branchial, 31 ; — du sein, 507, 745. — Maladie kystique de la mamelle, 402, 831 ; — séreux de la rate et des reins, 419 ; — congénital sous-hyoïdien, 609 ; — du maxillaire, 942.
Kyste de l'ovaire, 850 ; — dermoïde de l'ovaire, 743 ; — de l'ovaire rétro-intestinal, 686 ; — du canal de Nuck, 393 ; — multiples des voies urinaires, 449.
Kystes hydatiques du bassin, 927 ; — du biceps, 123 ; — de l'épiploon, 950 ; — des os, 130 ; — du poumon, 494, 541.

L

Langue. Epithélioma et leucoplasie, 684. — Epithélioma et leukokératose, 320. — Leucoplasie, 617. — Cancer, 495.
Laryngite varicelleuse, 336.
Larynx. Cancer, 129, 411, 448, 539.
Leucoplasie buccale, 684 ; — linguale, 617.
Lèpre au Turkestan, 808.
Lèvres. Angiome et bec-de-lièvre, 529.
Ligaments coraco-claviculaires. Ossification, 186.
Lipocèle inguinale, 364.
Lipome intra-musculaire, 939 ; — du duodénum, 405.
Lithiase totale des voies biliaires, 353.
Lobule de l'oreille. Epithélioma pavimenteux, dégénérescence colloïde, 590.
Luxation congénitale du poignet, 590 ; — auriculaire sur métacarpien, 329.
Lymphadénome du foie généralisé, 940.
Lymphosarcomes du tibia, 504.

M

Mâchoire. Séquestre syphilitique, 762.
Main-bote congénitale, 618.
Main. Balle de revolver, 173. — Innervation, 23. — Epithélioma de la face dorsale, 896.
Maladie d'Addison, 688. Elimination du pigment noir, 510.
Maladie de Basedow, 592
Maladie de Friedreich, 18.
Malformations. Rein unique, 941. — Atrésie de la veine cave, 751. — Duplicité de la veine cave, 758 ; — osseuses congénitales, 740. — Cœur, 717. — Poignet, radiographie, 539 ; — du col utérin, 685. — Main-bote, 618. — Hernie congénitale de l'utérus et annexes, 302. — Pied-bot double, 52. — Pied-bot, 89.
Mamelle. Kyste, 507. — Kyste simple, 831. — Fibrome, 937. — Adénome, 768 ; — surnuméraire dorsale chez l'homme, 457. — Tuberculose et épithélioma, 424. — Maladie kystique, 402. — Cysto-épithéliome dendritique, 291. — Cysto-épithéliome, 214. — Sarcome, 104.
Méninges. Hémorrhagies dans la rougeole, 809. — Sarcome, 354.
Méningite cérébro-spinale, 458 ; — suraiguë hémorrhagique, 915 ; — tuberculeuse de l'adulte, 714.
Mésocôlon. Sarcome, 38.
Moelle. Infection à streptocoques.

376, 380. — Examen dans le pseudo-rhumatisme infectieux, 780.
Moelle osseuse. Modifications produites par le staphylocoque, 193. — Ostéomyélite, 827.
Molluscum pendulum, 499.
Monstre anencéphale, 703.
Monstruosités, amélie, 902.
Mort subite, 211, 296, 751.
Muscles. Lipome congénital, 939.— Ostéome de l'extenseur du gros orteil, 958. — Calcul du ligament large, 539. — Tumeur du sterno-mastoïdien, 849. — Ossification du crural, 514. — Anomalies des péroniers latéraux, 305. — Anomalie du jambier antérieur, 231. — Innervation de l'éminence thénar, 251. — Kyste du biceps, 123.
Myélite aiguë à streptocoques, 376, 380.
Myocarde. Tuberculose, 101, 200, 824. — Infarctus, 173.
Myocardite. Embolie de l'artère rénale, 236, 319.

N

Nerfs, de la main et des doigts, 23.
Neuro-fibromatose intestinale, 166.

Œ

Œsophage. Ulcération de la muqueuse, 955. — Cancer propagé au cœur, 851. — Cancer, 617.

O

Occlusion intestinale, 523.
Ombilic. Erysipèle, 272.
Omphalocèle congénitale, 121.
Opération de Gritti, 898.
Organes génitaux. Ossification des corps caverneux, 186.
— *urinaires*. Epithélioma de la verge, 954. — Tuberculose, 493.
Os. Morphologie, 215. — Malformations congénitales, 740. — Kyste du maxillaire, 942. — Tumeur à myéloplaxes de l'omoplate, 919. Ostéosarcome de l'humérus, 287. — Ostéosarcome du fémur, 404. — Fibrome du tibia, 431. — Ostéosarcome de la jambe, 493. — Sarcome du péroné, 641. — Chondrome du calcanéum, 643. — Chondro-fibrome de l'humérus, 644. — Sarcome du radius, 752. — Fibrosarcome du péroné, 794. — Sarcome du fémur, 252. — Enchondrome de la phalange, 210. — Sarcome des fémurs, 66. — Sarcome du radius, 666. — Ostéosarcome du péroné, 681. — Lympho-sarcome du tibia, 504. — Kyste hydatique, 130. — Exostose du fémur, 516. — Ostéomyélite à streptocoques chez un nourrisson, 207. — Fracture du radius, 711. — Fracture des côtes, 711. — Fracture du bassin, 288. — Fracture du fémur, 560. — Fracture multiple du rocher, 197 ; — de la colonne vertébrale et des côtes, 198. — Fracture du col du fémur, 334. — Anomalies du sacrum, 104. — Développement du sacrum, 801. — Résistance aux pressions, 555. — Ostéomalacie, 543. — Modification de la moelle par le staphylocoque, 193. — Morphologie des apophyses épineuses, 181. — Formation des sillons pour le passage des tendons, 233. — Hypertrophie des apophyses d'insertion musculaire, 735. — Disjonction de l'épiphyse du fémur, 539.
Ossification du muscle crural, 514.
Ostéome de l'extenseur du gros orteil, 957.
Ostéomyélite à streptocoques, 827.
Ostéophytes de la tuberculose osseuse, 753.
Ostéosarcome du péroné, 681 ; — de la jambe, 493 ; — du fémur, 404; — de l'humérus, 287 ; — du fémur, 252.
Ovaire. Kyste, 684. — Sarcome à myéloplaxes, 341. — Kyste, 850.

— Epithélioma massif, 772. — Kyste dermoïde, 743.

P

Pancréas. Cancer de la tête, 951.
Peau. Epithélioma secondaire à un cancer de l'œsophage, 701.
Perforation. Estomac, 32.
Péricardite à streptocoques, 12.
Péritoine. Cancer, 372.
Péritonite tuberculeuse consécutive à une salpingite, 859.
Phalanges. Enchondrome, 210.
Pharynx. Cancer, 129.
Pied-bot, 89 ; — double, 52.
Placenta. Insertion vélamenteuse du cordon, 485.
Plèvres. Calcification, 422. — Pleurésie enkystée latente, 760.
Plexus choroïdes. Hypertrophie, 264.
Pneumonie due au bacille de Friedlænder, 152.
Pneumococcie. Abcès du poumon, 427.
Pneumocoques. Endocardite végétante, 854.
Pneumopathie à microbe spécial, 888.
Pneumothorax tuberculeux, 453.
Poitrine. Plaie de revolver, 36. — Plaie, coup de couteau, 900.
Poumon. Gangrène consécutive à la rougeole, 225. — Kyste hydatique et tuberculose, 541. — Sclérose et dilatation des bronches, 576. — Sclérose, dilatation des bronches, 496. — Kyste hydatique, 494. — Sarcome secondaire, 57.
Prépuce. Kyste sébacé, 423. — Tumeur, 317. — Kyste, 536.
Prostate. Cancer primitif, 540. — Hypertrophie, castration, 34.
Pseudarthrose du col du fémur, 235 ; — costale, 63.

R

Rate. Cancer secondaire à un cancer de l'estomac, 892. — Etude des changements de rapports, 694. — Kyste séreux, 419.
Rayons X. Poignet, 539, 493. — Ablation d'une aiguille, 392. — Extraction d'aiguilles, 91. — Balle dans la main, 73.
Rectum. Corps étranger. 506. — Adénomes, 161. — Cancer, 142.
Rein. Anomalie avec ptose, 268. — Atrophie double par calculs de l'uretère, 424. — Sclérose, 275. — Oblitération de l'artère rénale, 577. — Ectopie double, 213. — Atrophie avec dégénérescence kystique, 894. — Infarctus suite de myocardite, 236, 319. — Kyste séreux, 419. — Polykystique, 918; — mobile avec cancer kystique, 418. — Tuberculose, 244, 405. — Tuberculose latente, 363. — Mal de Bright, 117. — Cancer, 112. — Pyélo-néphrite tuberculeuse, 75 ; — mobile, anatomie pathologique, 216. — Rein unique, 306 ; — unique, absence de l'uretère, 941. — Hémorrhagies multiples, 459. — en fer à cheval, 494. — Fixation expérimentale, 640. — Altérations expérimentales, 127.
Rétrécissement cancéreux du côlon, 241 ; — mitral, 211 ; — mitral pur, 156.
Rhumatisme. — Lésions des vertèbres dans le —, 705. 731. — Déformations articulaires, 352.
Rougeole. Hémorrhagies sous-méningées, 809.
Rupture du cœur, 436.

S

Sacrum. Anomalie, queue pileuse, 104.
Sarcome du radius, 666 ; — du péroné, 641, — du radius, 752 ; — de l'humérus généralisé, 448 ; — de l'ovaire, 341 ; — du corps thyroïde, trachée, 597 ; — de la vésicule biliaire, 586 ; — du cordon inguinal, 387 ; — de la trachée, 360 ; — des méninges, 354 ; — mélanique du derme, 186 ; — de la mamelle, 104 ; — du poumon, 57 ; — secon-

daire du poumon, 57. — Poumon, 57; — des fémurs, 66 ; — du mésocôlon, 38,
Septicémie tétragénique, 394.
Sinusite, 880.
Spina bifida sacré, rapports avec tumeurs de la moelle, syringomyélie, 625.
Symphyse cardiaque, 413.
Symphyse du péricarde, 246. — Tuberculose du péricarde, 414.
Syphilis héréditaire précoce, 106. —
Séquestre de la mâchoire, 762.

T

Tachycardie par corps étranger de l'œsophage, 954.
Testicules. Ectopie bilatérale, 903.
Thorax. Contusion, 717.
Thrombose de la coronaire, 436.
Thymus. Hypertrophie, 833 ; — dans la maladie de Basedow, 592. — Hypertrophie, 833.
Trachée. Sarcome, 560.
Traumatismes. Plaie pénétrante de l'œil, 561. — Enfoncement de la voûte du crâne, guérison, 432. — Rupture du foie, 243. — Contusion de l'abdomen, 249. — Ecrasement du foie, 243. — Contusion abdomen, 61. — Plaie de poitrine, balle de revolver, 36.
Tube digestif. Ulcère perforant du duodénum, 640. — Ulcère du cardia et duodénum, 586.
Tubercule sous-cutané douloureux, 425, 452 ; — du pouce, 425.
Tuberculose. Amygdale, 523. — Bulbe et protubérance, 514 ; — du myocarde, 824. — Péritonite succédant à salpingite, 859. — Adénite de l'aisselle, 846. — Myocarde, 824. — Rein, 244 ; — ascendante du rein, 75. — Ostéophytes dans la — osseuse, 753. — Méningite chez l'adulte, 714 ; — du bulbe, 699; — vésicale et rénale double, 493 ; — des annexes utérines, 493 ; — cardiaque, 461 ; — cérébrale, 416. — Granulie et hémoglobinurie, 408 ; — rénale, 405 ; rénale latente, 363. — Lésions subaiguës de l'aorte, 327 ; — utérine, 254. — Cœur, 200. — Péricarde, symphyse, 414. — Intestin, 120 ; — cérébrale, 98. — Myocarde, 101.
Tumeurs, cérébrale, épilepsie jacksonienne, 907 ; à myéloplaxes de l'omoplate, 919 ; — des muscles sterno-mastoïdiens, 849 ; — prépuce, 307. — Avant-bras, 205 ; — hématique des bourses séreuses, 149 ; — pigmentaires de l'intestin grêle, 712 ; — mixte du voile du palais, 609.

U

Ulcère rond de l'estomac, 904, 928; — double de l'estomac, 462. — Duodénum, 46 ; — perforant du duodénum, 479, 640. — Cardia et duodénum, 580.
Utérus. Fibrome pédiculé tordu, 669 ; — bourré de fibromes chez une vierge, 559. — Fibrome avec dégénérescence et infiltration œdémateuse, 807, 970. — Atrophie et oblitération du col, 685. — Fibrome et rétroversion, 579. — Hernie congénitale, 302. — Fibromyomes 254. — Tuberculose, 254.

V

Vaisseaux. — Atrésie de la veine cave, 811. — Aortite en plaques, 826. — Aortite, dilatation, 826. — Aortite aiguë, oblitération de la sous-clavière gauche, 720. — Anévrysme poplité, extirpation, 766. — Malformation, duplicité de la veine cave, 758. — Anévrysmes de l'aorte, 934. — Anomalies du tronc cœliaque, 955.
Varicelle. Laryngite, 336.
Veines. Phlébite puerpérale de la mésaraïque, 540 ; — poplitée, bifurcation, 184.
Verge. Fistule, 365.
Vertèbres. Lésions d'origine rhumatismale, 705, 731.

Vésicule biliaire. Epithélioma, 565. — Sarcome, 586. — Carcinome, 589. — Calcul, 785. — Cancer, 69, 841. — Cancer généralisé, 69. — Calcification, 219.
Vessie. Passage du bacterium coli à travers les parois, 583.
Voies urinaires. Kystes multiples, 449.
Voies biliaires. Lithiase totale, 353. — Calcul du canal cholédoque, 271.
Voile du palais. Tumeur mixte, 609.
Voies respiratoires. Adénopathie trachéo-bronchique, perforation, 250.

Imp. G. Saint-Aubin et Thevenot. — J. Thevenot, successeur, Saint-Dizier (Hte-Marne).

~~Pr 132~~

[redacted]

[redacted]

41C1382